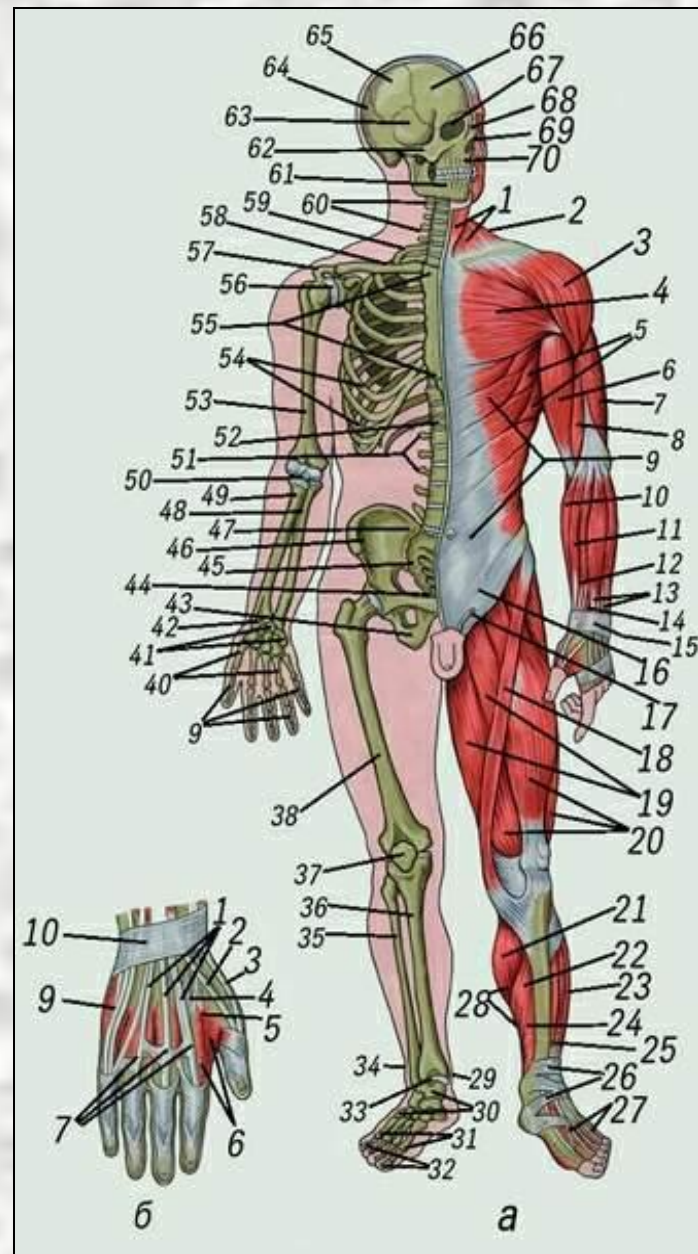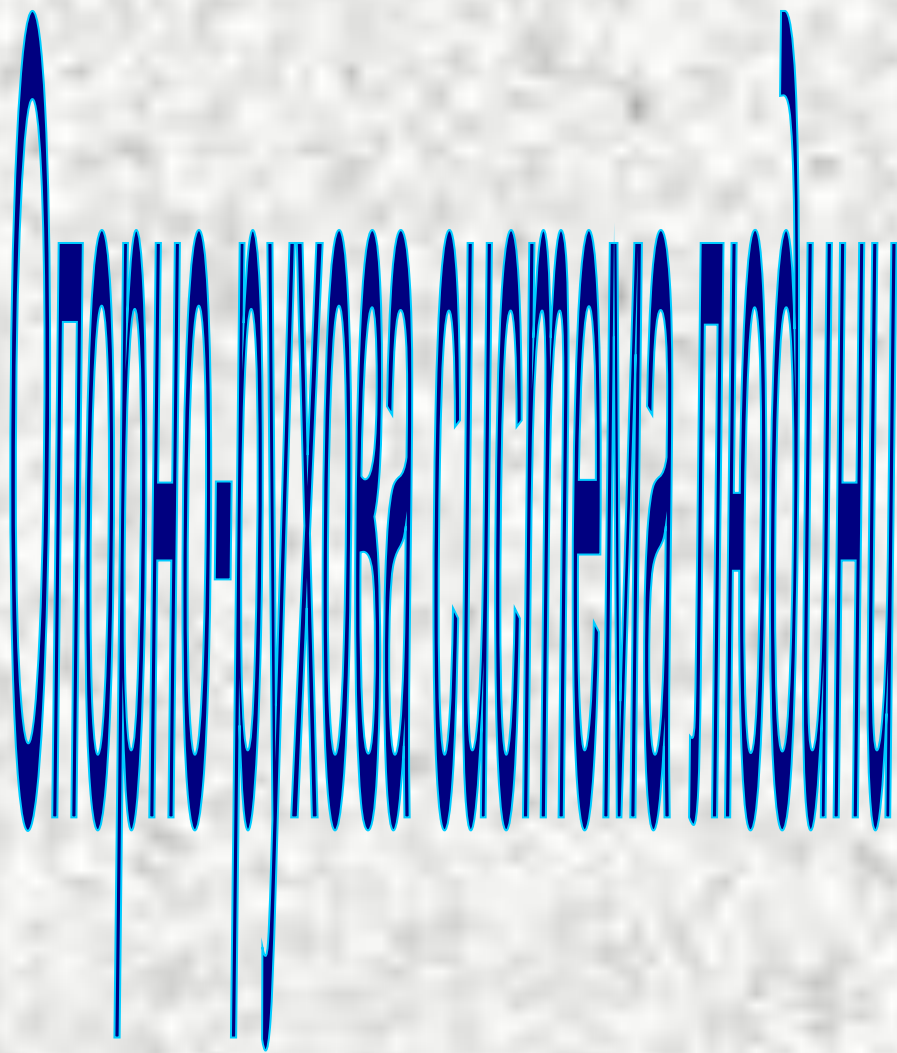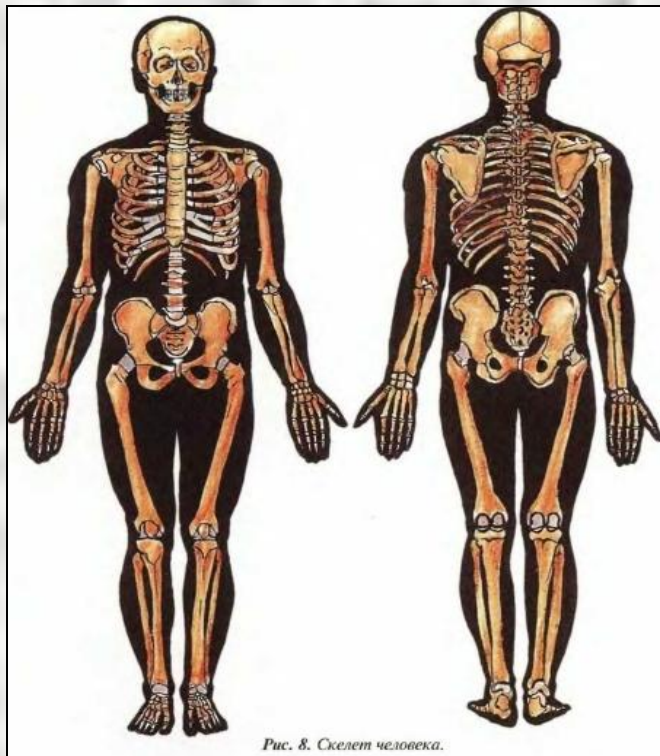


Опора та рух

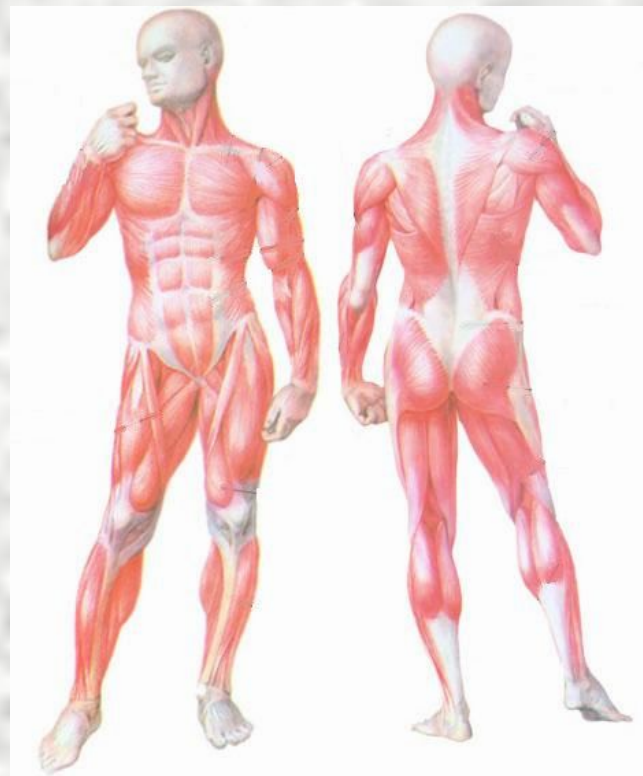Скелет

Пасивна частина



М'язи

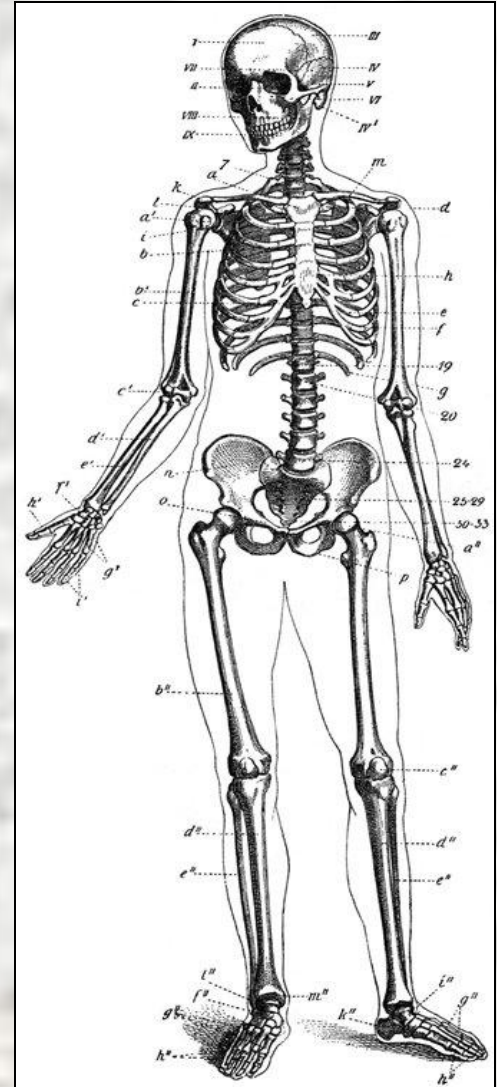
Активна частина



Опора та рух

Скелет (skeletos – висохший) – сукупність твердих тканин в організмі, що слугують опорою тіла або окремих його частин та захищає від механічних пошкоджень.

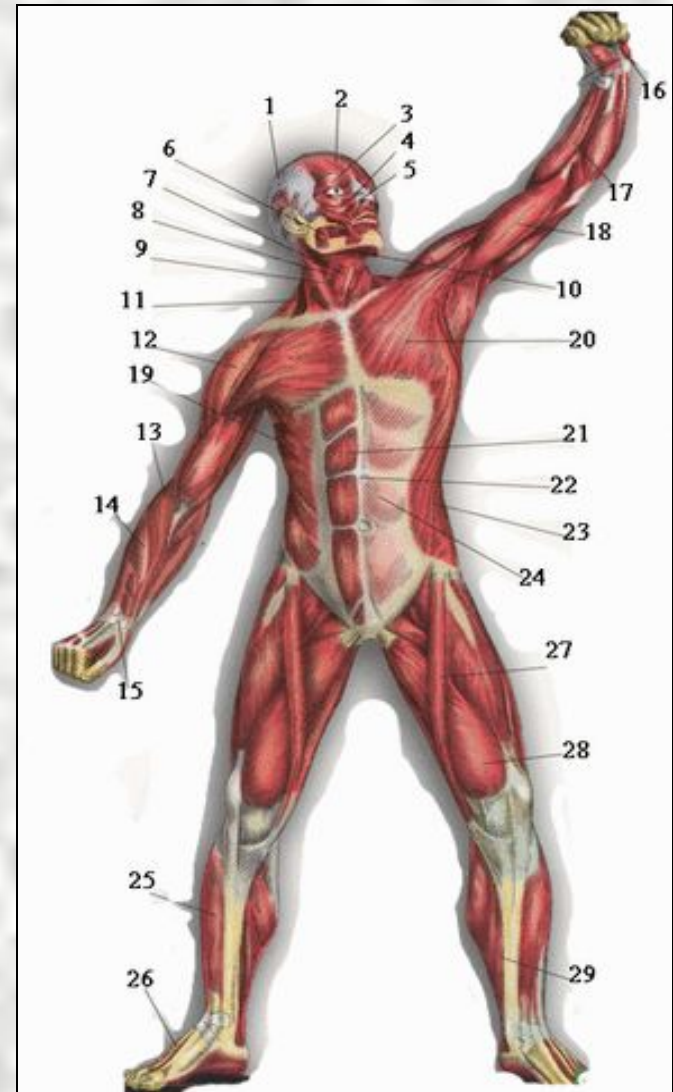
Кістка (os, ossis) – орган, основний елемент скелета хребетних.



Опора та рух

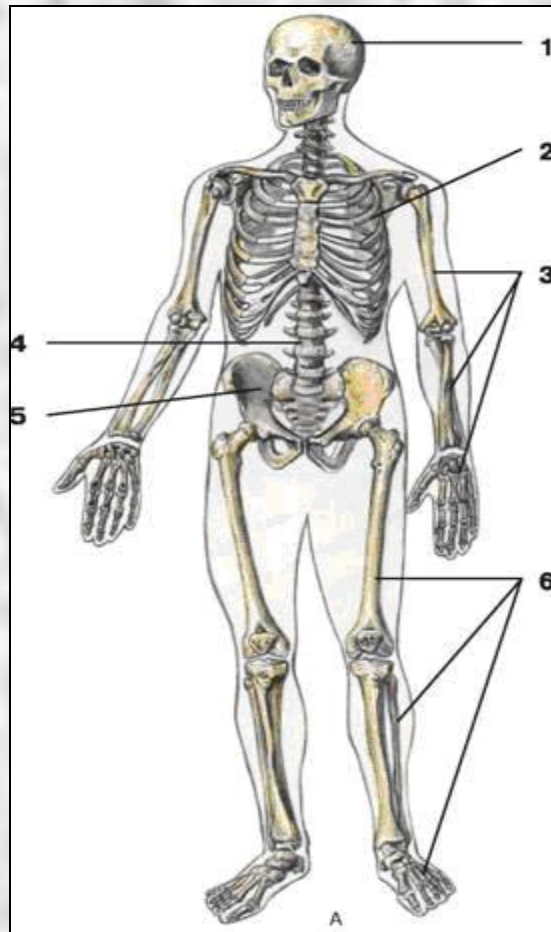
М'язи – сукупність скоротливих органів руху тварин і людини, що забезпечують переміщення тіла та його частин в просторі.

М'яз (від грец. *mios* – м'яз) – складова частина м'язової системи, що забезпечує виконання механічної роботи.



Опора та рух

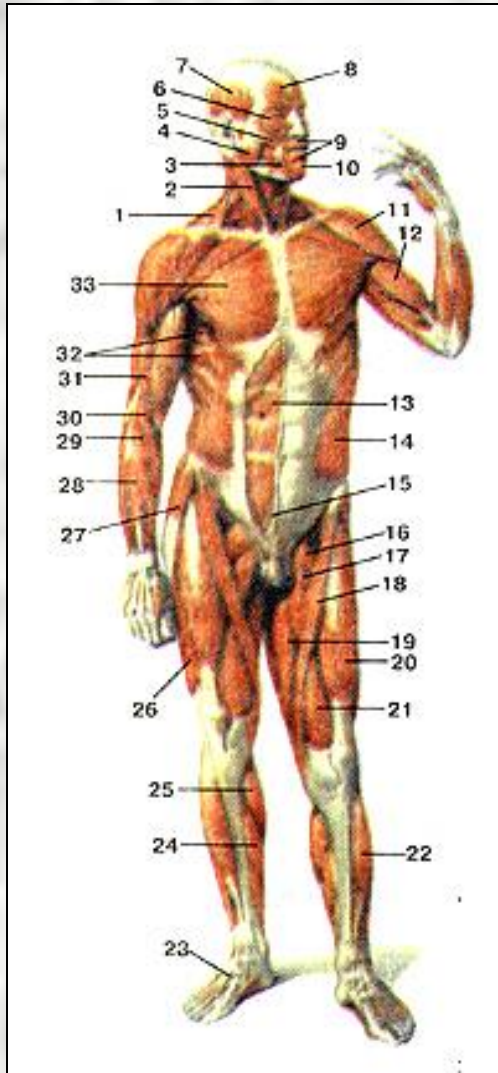
Функції скелету



- **Опорна**
скелет забезпечує опору всій масі тіла організму.
- **Рухова**
скелет забезпечує разом з м'язами рух тіла.
- **Захисна**
скелет захищає внутрішні органи, утворюючи порожнини тіла.
- **Формоутворююча**
скелет визначає і зберігає форму тіла.
- **Кровотворна**
червоний кістковий мозок – джерело клітин крові.
- **Обмінна**
кістки – джерело Са, Р, та інших мінеральних речовин.

Опора та рух

Функції м'язової системи

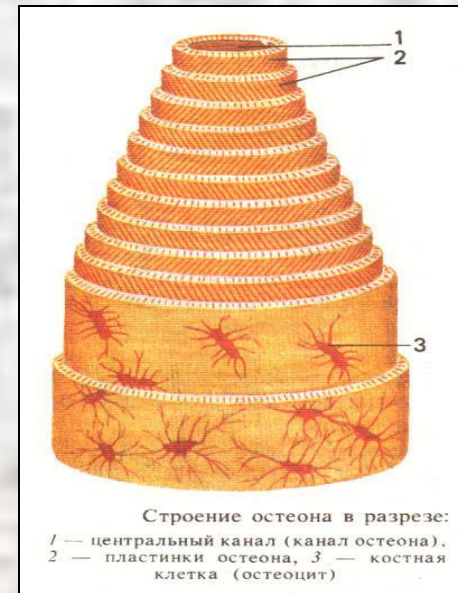
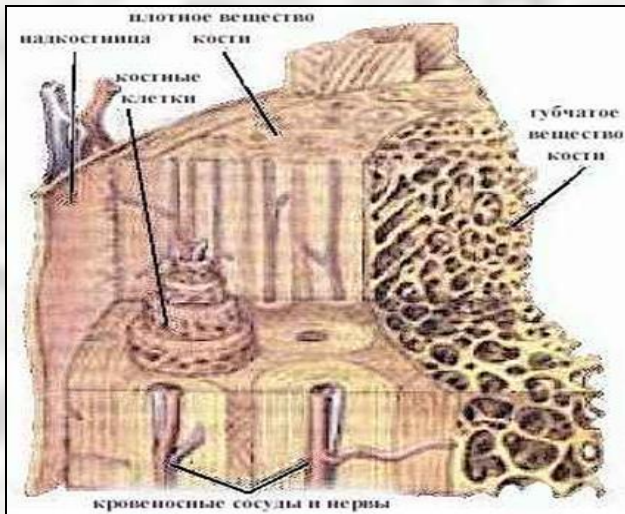


- Рухова
м'язи забезпечують переміщення тіла та його частин в просторі.
- Формоутворююча
м'язи визначають форму і розміри тіла.
- Захисна
м'язи утворюють порожнини тіла для захисту внутрішніх органів.
- Енергетична
м'язи перетворюють хімічну енергію в механічну та теплову.
- Запасаюча
м'язи – місце, де запасається глікоген.

Опора та рух

Мікроскопічна будова кістки

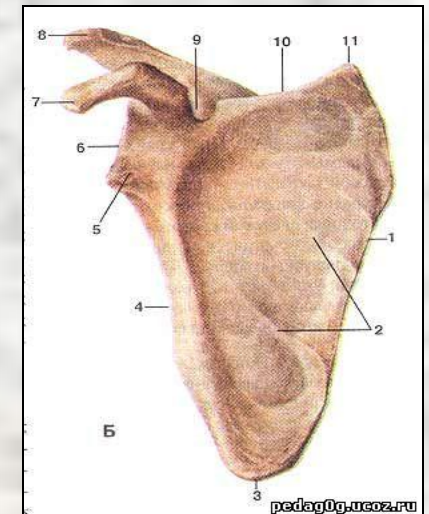
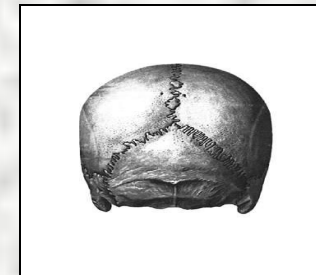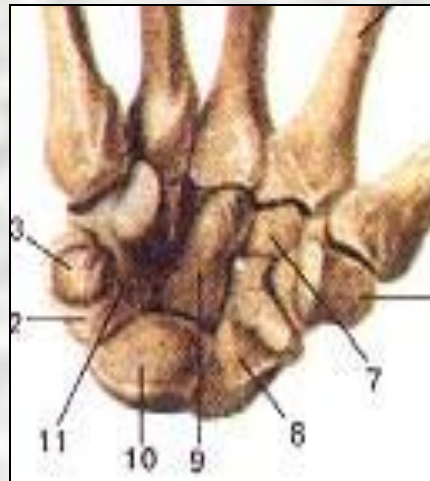
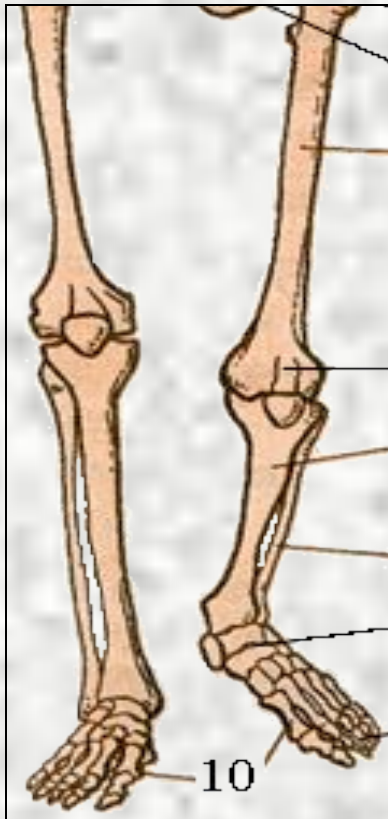
Клітини кістки – *остеоцити*, беруть участь в побудові кісткової тканини. Розташовуються вони концентрично, утворюючи колові системи – *остеони*. Всередині них є канал, де проходять кровоносні судини та нерви.



Опора та рух

Анатомічна будова кістки

За величиною та функціями кістки поділяються на:
трубчасті, короткі губчасті та плоскі.

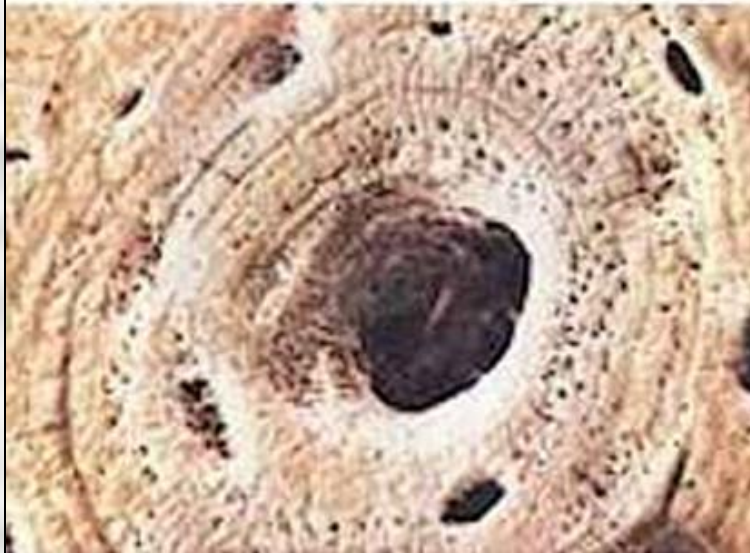

Опора та рух

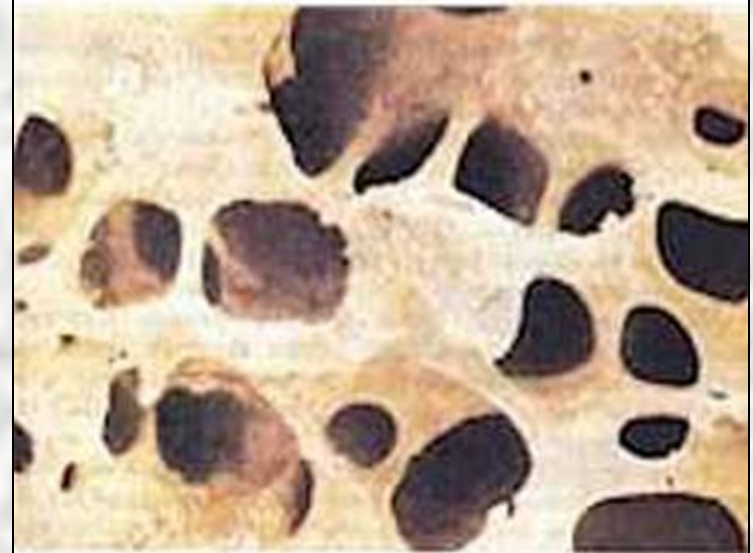Анатомічна будова кістки

Тіло трубчастої кістки складається з щільної – *компактної* речовини, а головка – з *губчастої*, утвореної перетинками (пластинками), розташованими у взаємоперпендикулярних напрямках.

плотное вещество костной ткани

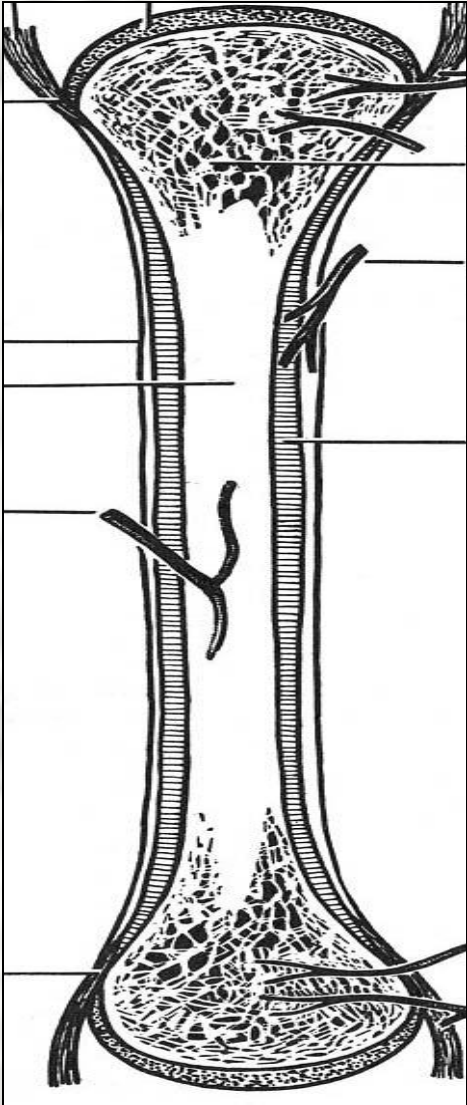


губчатое вещество костной ткани



Опора та рух

Будова трубчастої кістки



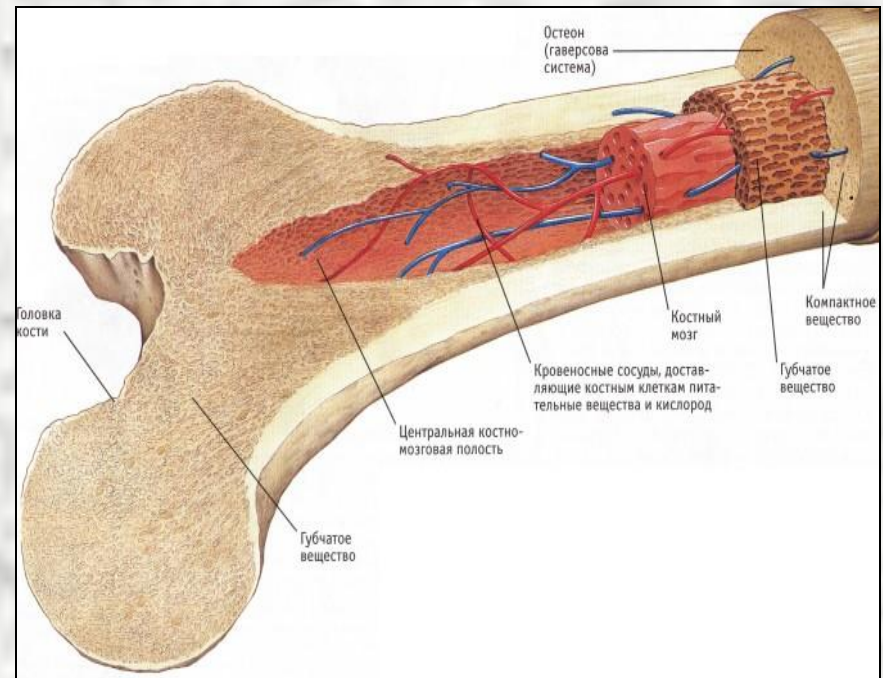
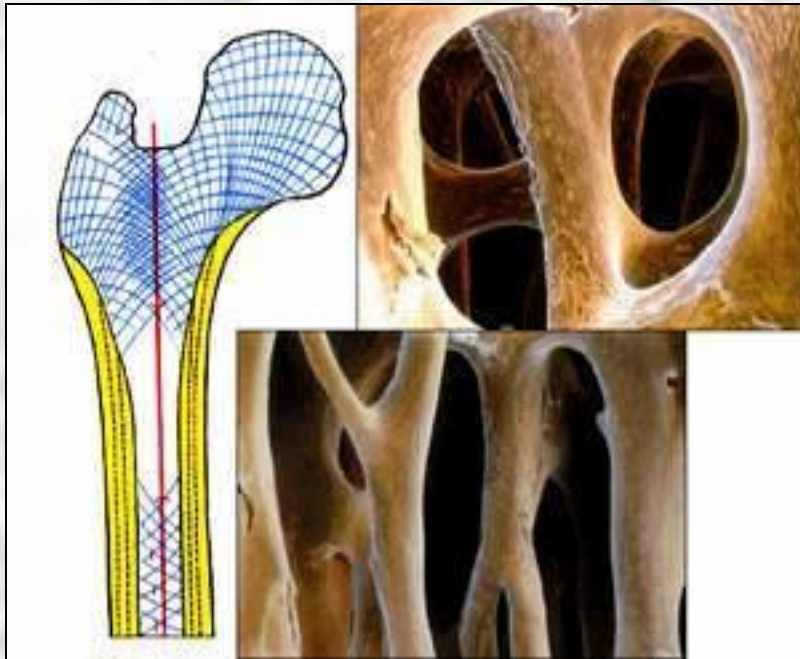
Трубчаста кістка

складається з тіла (діафіза) та двох головок – епіфізів.

Всередині кістки знаходиться порожнина, яка у дітей заповнена **червоним** кістковим мозком, а у дорослих – **жовтим** кістковим мозком. Між пертинками губчастої речовини, і у дорослих, і у дітей наявний червоний кістковий мозок – орган кровотворення.

Опора та рух

Будова трубчастої кістки



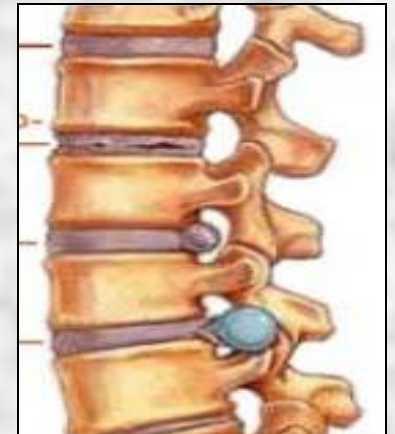
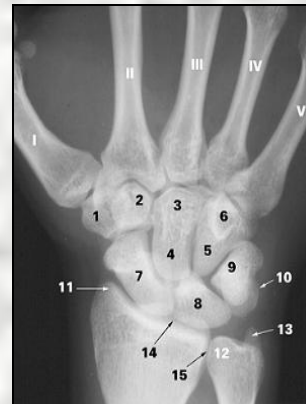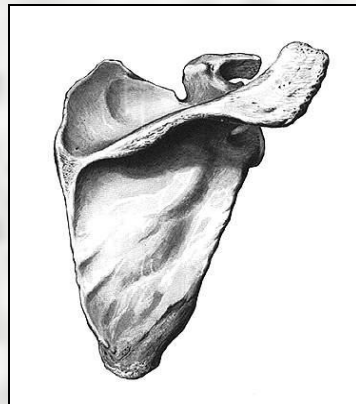
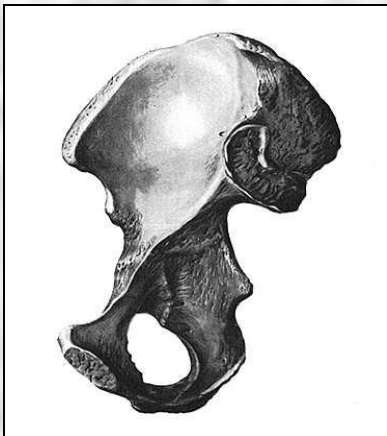
Опора та рух

Будова плоских і коротких кісток

Плоскі та короткі кістки складаються тільки з губчастої речовини, вкритої тонким шаром компактної речовини.

Плоскі – це лопатка та кістки тазу.

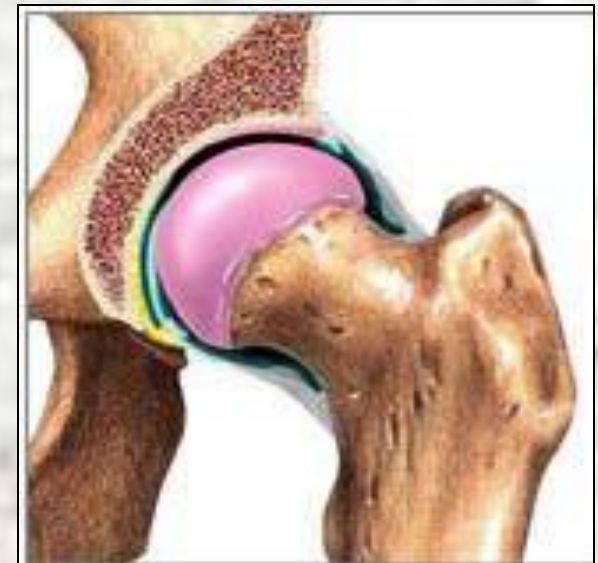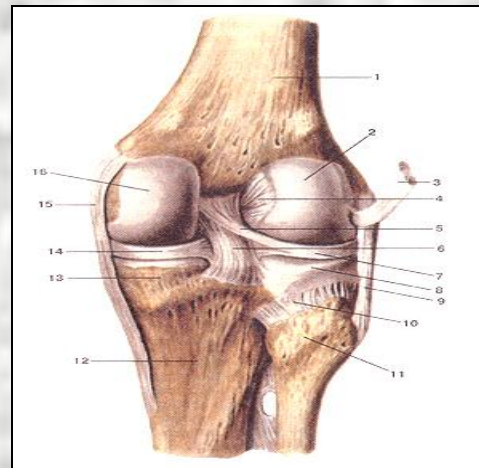
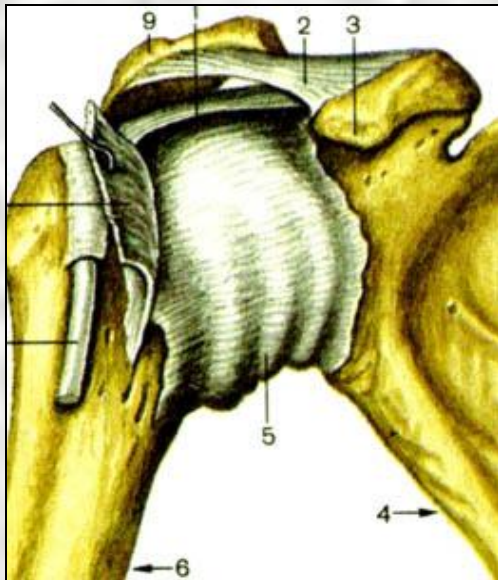
Короткі - це хребці та кістки зап'ястка.



Опора та рух

Ріст кістки у довжину

Головки трубчастих кісток мають суглобову поверхню, вкриту хрящем, що складається з клітин – хондроцитів та міцних сполучнотканинних волокон. Завдяки клітинам хряща кістка росте у довжину.

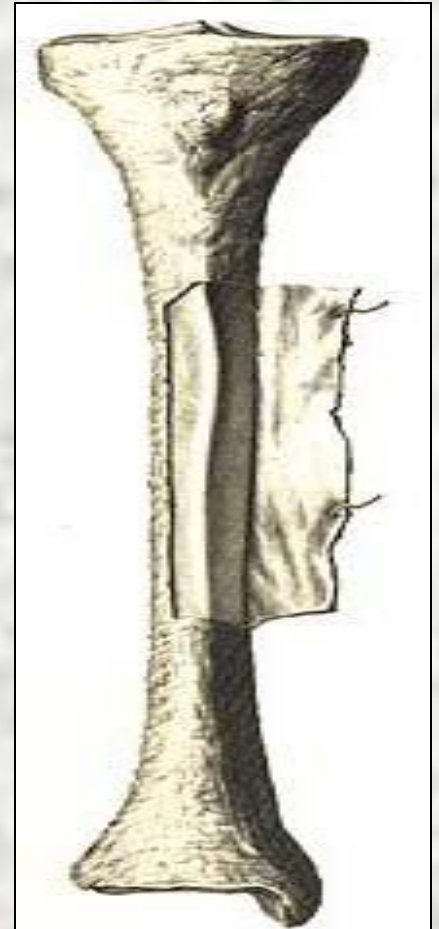
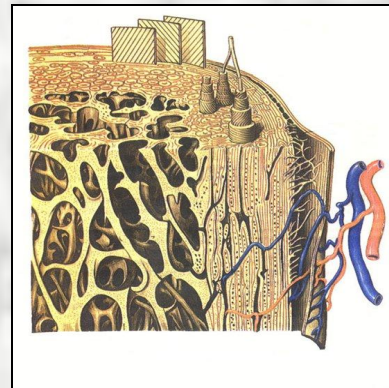


Опора та рух

Ріст кістки у товщину

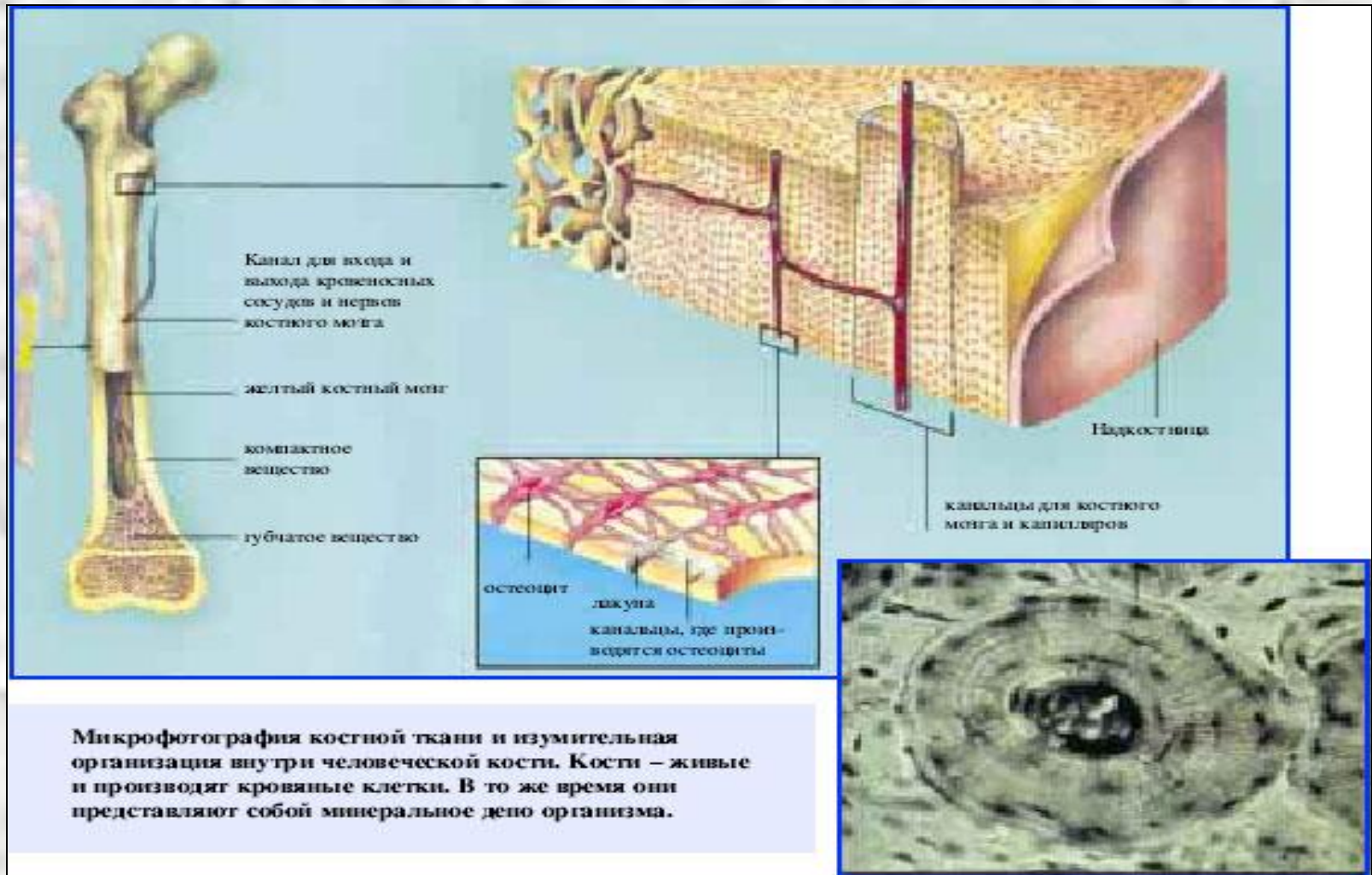
Зовні кістка вкрита *окістям* – тонкою сполучнотканинною оболонкою, що містить багато судин і нервів. Її внутрішній шар складається з клітин, які ростуть, розмножуються і забезпечують ріст кістки в товщину, а також загоєння її при переломах.

Живлення кістки відбувається завдяки кровоносним судинам.



Опора та рух

Мікрофотографія кістки



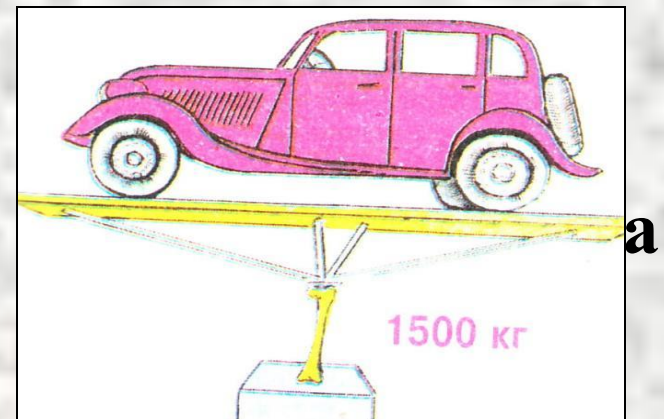
Опора та рух

Хімічний склад кістки

Кістки містять 50% води, 25% органічних речовин (15% білків та 10% жирів) і 22% мінеральних речовин. Із мінеральних речовин найбільшу кількість становлять сполуки кальцію та фосфору.

Основною органічною речовиною кістки є колаген (осеїн), який має добре виражені еластичні властивості й надає кісткам пружності.

Кістки такі міцні, що можуть витримати 1500 кг, наприклад кістка.



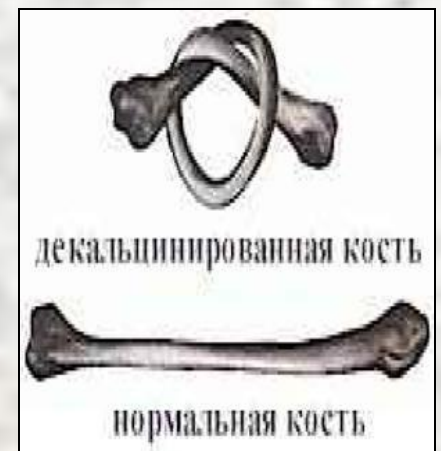Опора та рух

Хімічний склад кістки

Якщо кістку покласти на добу у 10% розчин соляної кислоти, то мінеральні речовини в ній розчиняться. Кістка стане гнучкою та пружною і її можна зав'язати у вузол.

Якщо кістку прожарити на вогні, то вода з неї випарується, органічні речовини згорять і кістка стане крихкою.

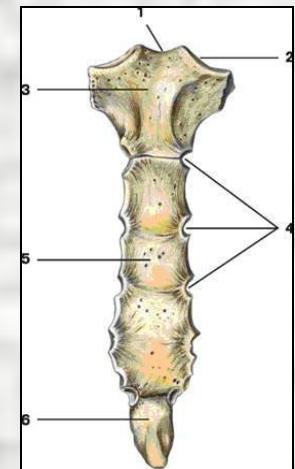
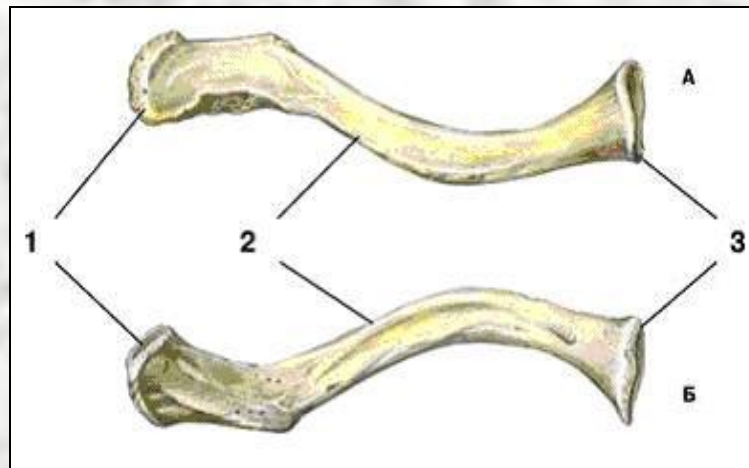
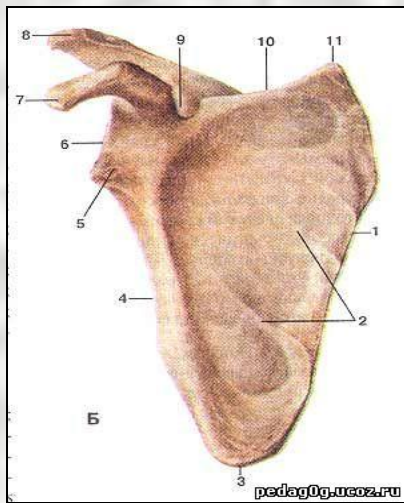
Отже, органічні речовини надають кісткам пружності і гнучкості, а неорганічні – твердості і міцності.



Опора та рух

Прикріплення м'язів

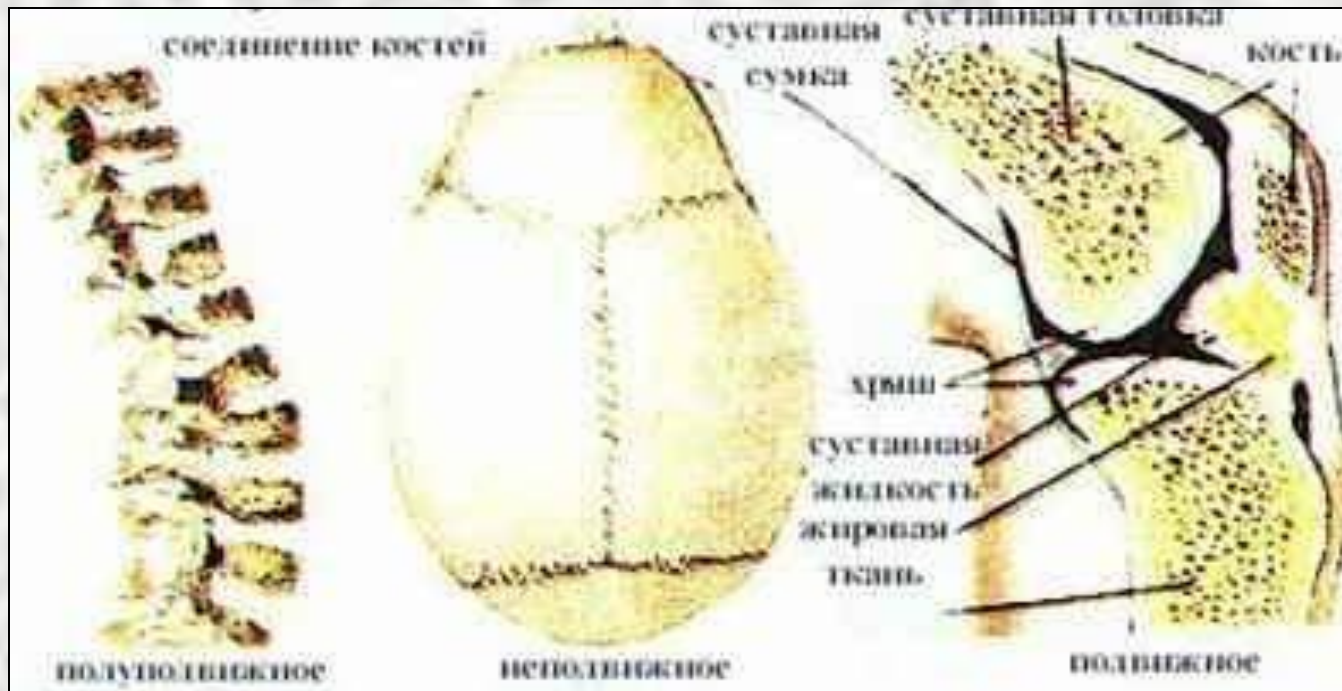
В місцях прикріплення м'язів на кістках є горбистості, нерівності, шерохватості, які роблять рельєф кістки шорстким.



Опора та рух

З'єднання кісток

Розрізняють нерухомі, напіврухомі та рухомі з'єднання кісток скелету. Їх ще класифікують як переривчасті та неперервні з'єднання.

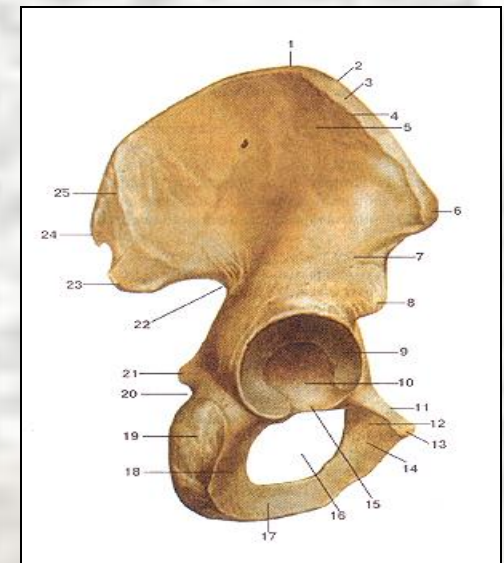
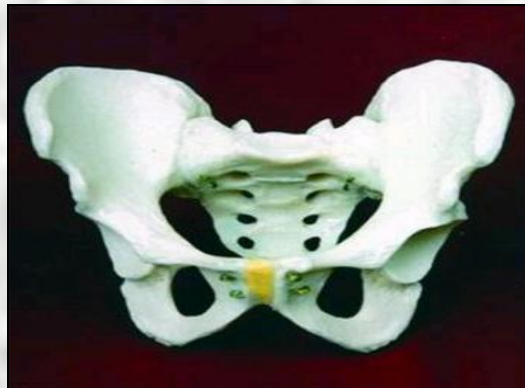
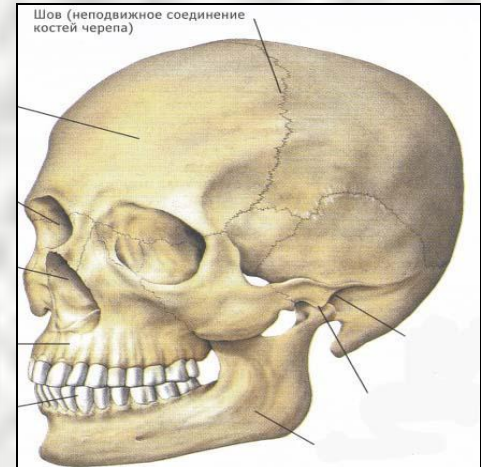


Опора та рух

Нерухомі з'єднання кісток

До нерухомих з'єднань належать **шви**. Між ними знаходиться прошарок сполучної тканини. Так поєднані кістки черепа.

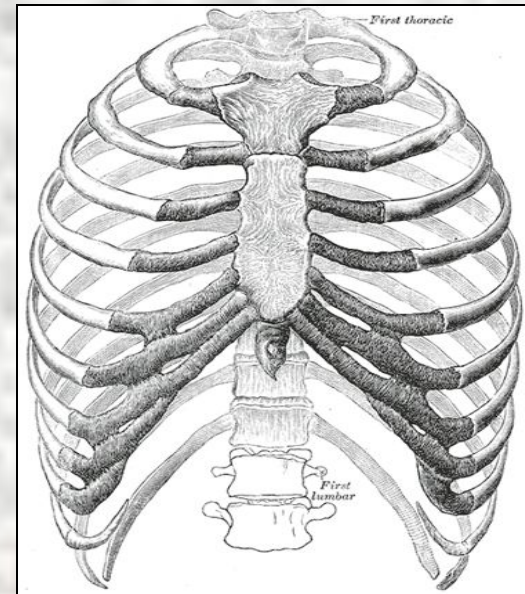
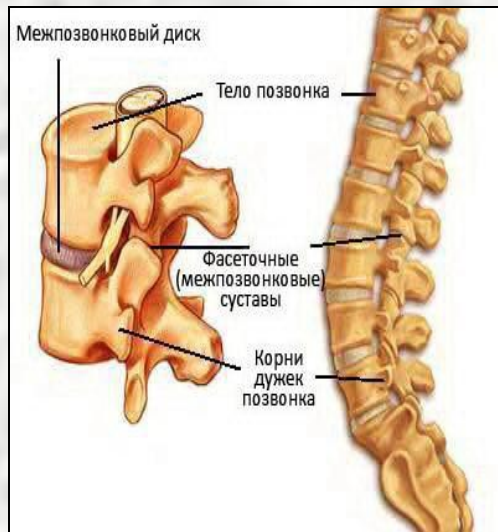
У кістках тазу поєднання трьох кісток між собою зовсім непомітні.



Опора та рух

Напіврухомі з'єднання кісток

Напіврухомі – це з'єднання кісток, між якими знаходиться прошарок хрящової тканини. Так поєднані між собою хребці у хребті, з хрящів утворена реберна дуга.

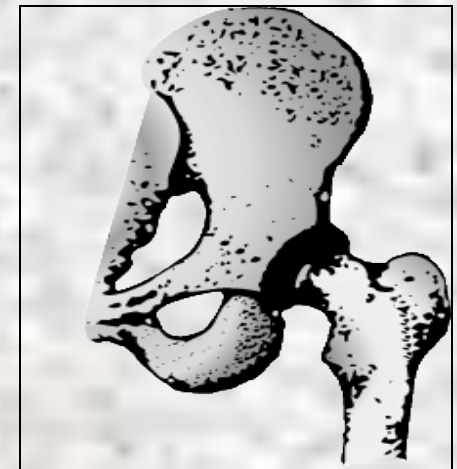
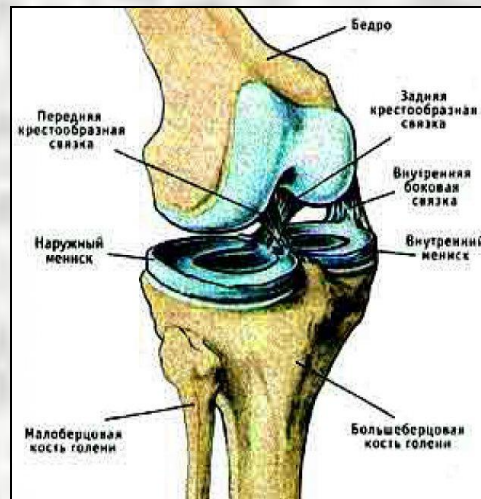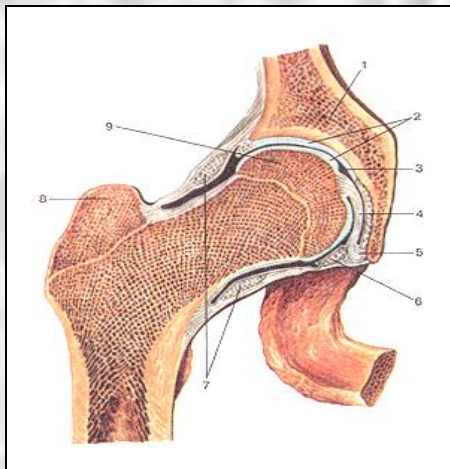


Опора та рух

Рухомі з'єднання кісток

Рухомі з'єднання – це суглоби.

Вони складаються з суглобових поверхонь кісток, хрящів, що покривають ці поверхні, та суглобової сумки з рідиною для зменшення тертя. Суглобові поверхні відповідають одна одній: якщо на одній кістці поверхня опукла то на другій ввігнута.

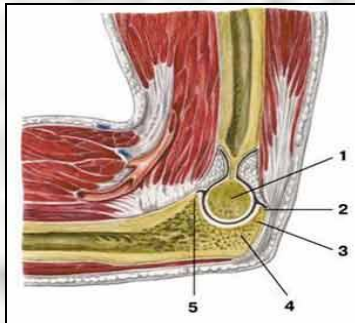


Опора та рух

Рухомі з'єднання кісток

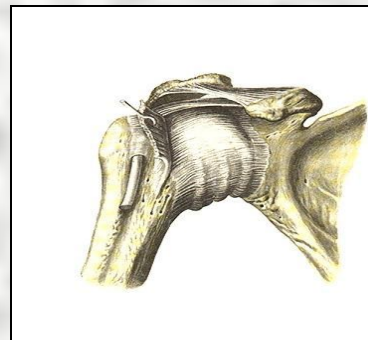
Форми суглобів

Циліндричний



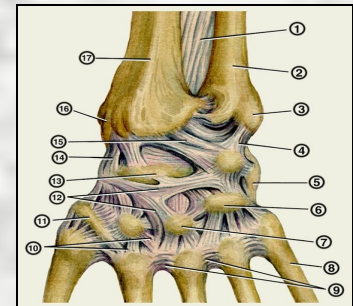
променево-ліктьовий

Кулястий



плечовий

Еліпсоподібний



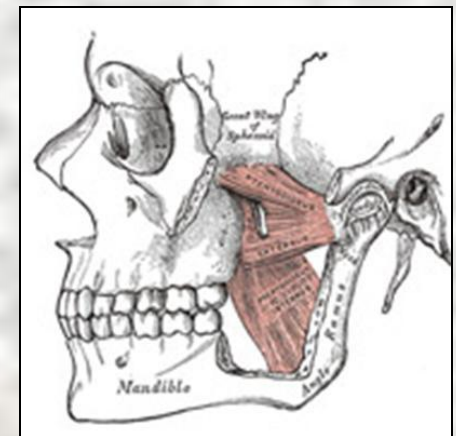
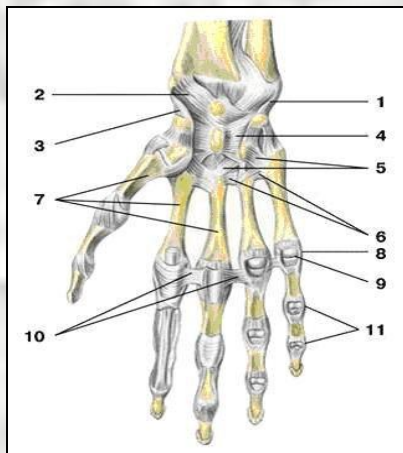
зап'ястковий

Опора та рух

Класифікація суглобів

Залежно від кількості кісток, що беруть участь в утворенні суглобів, їх поділяють на:

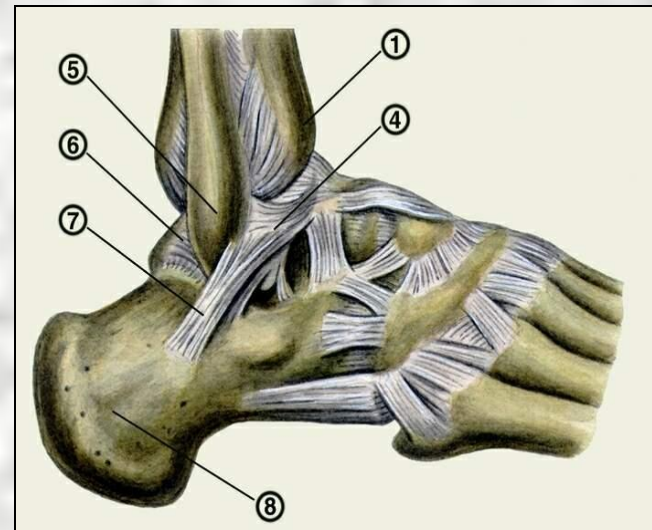
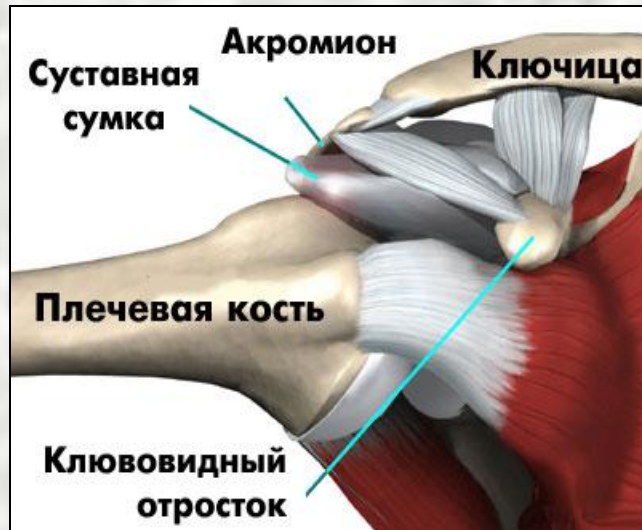- прості (міжфалангові);
- комплексні (грудинно-ключичний);
- комбіновані (скронево-нижньощелеповий).



Опора та рух

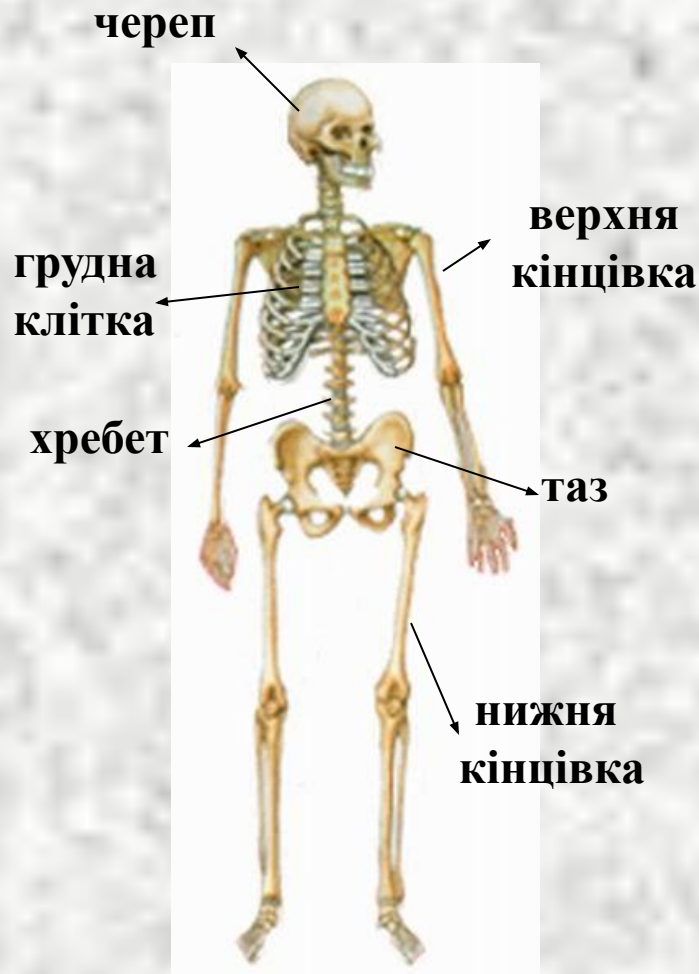Зв'язки

До неперервного з'єднання кісток належать зв'язки – товсті пучки, утворені еластичною сполучною тканиною. Вони прикріплені перехресно від однієї кістки до другої, що сприяє зміцненню суглоба та обмеженню надмірних рухів суглобів.

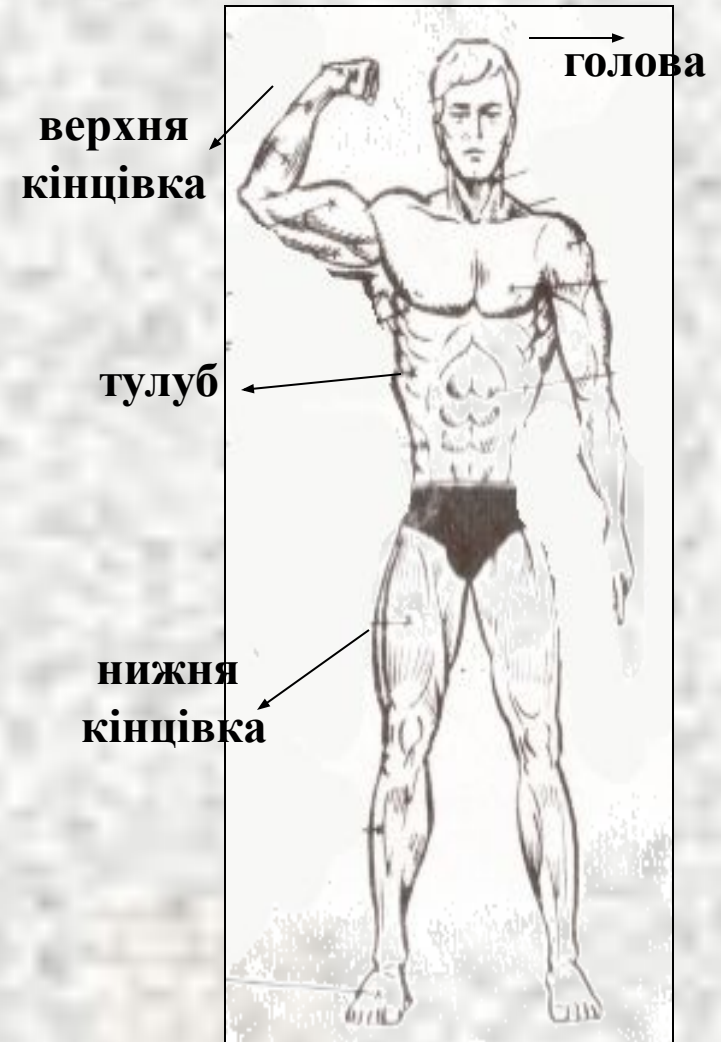


Опора та рух

Відділи скелету



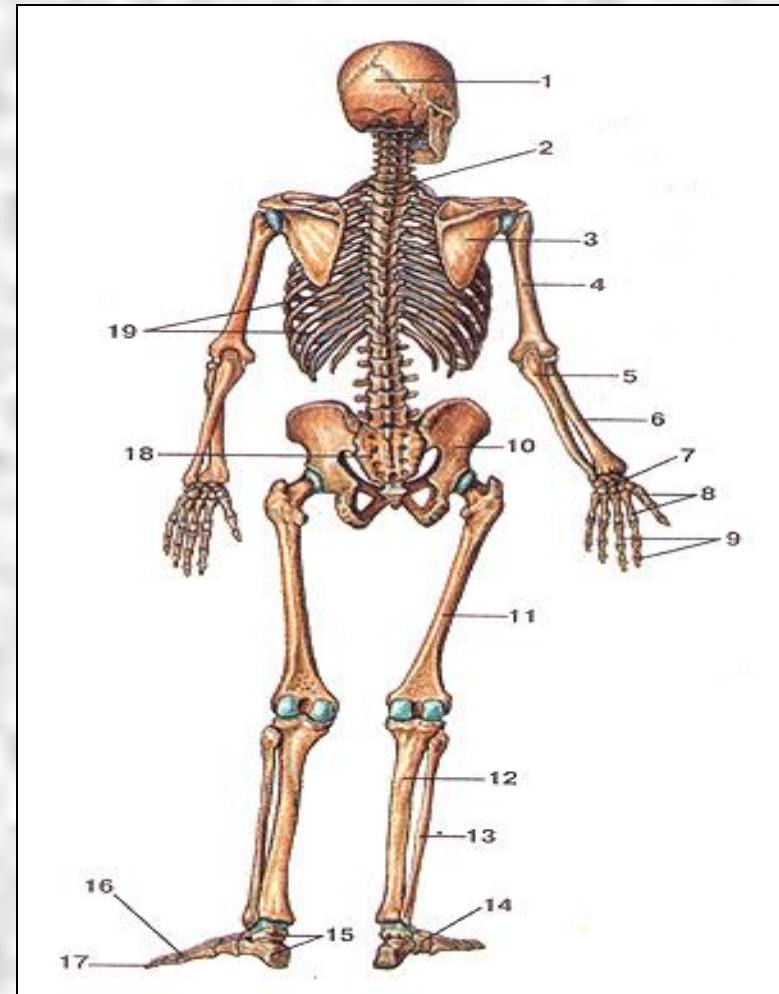
Відділи тіла



Опора та рух

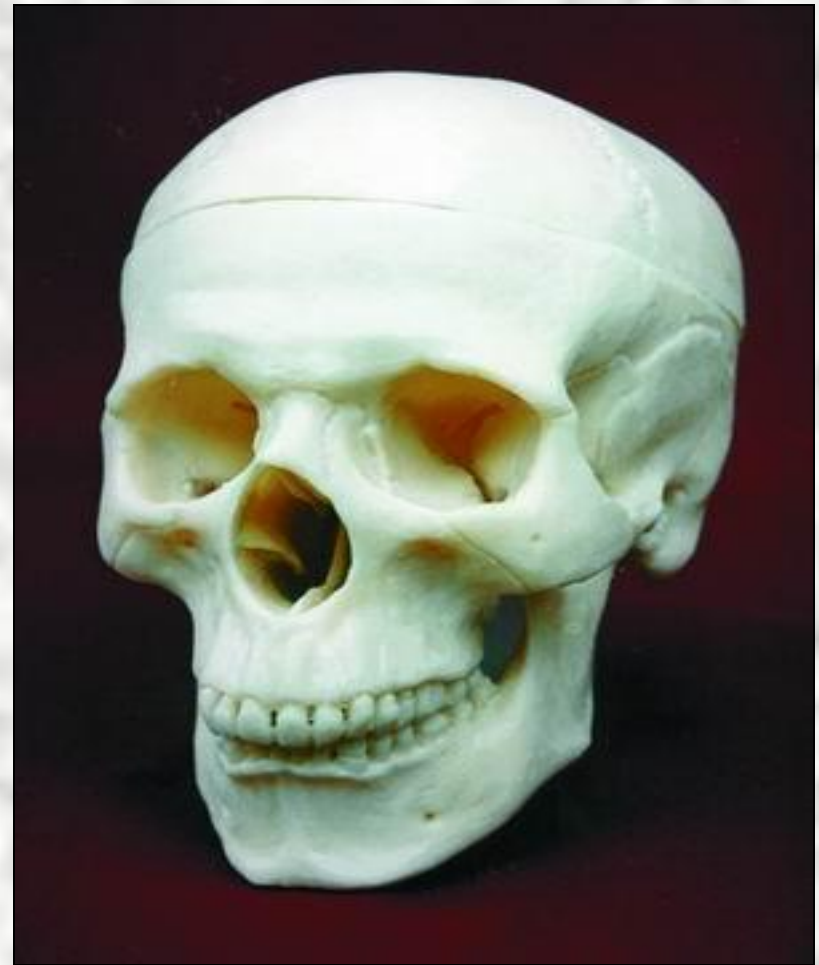
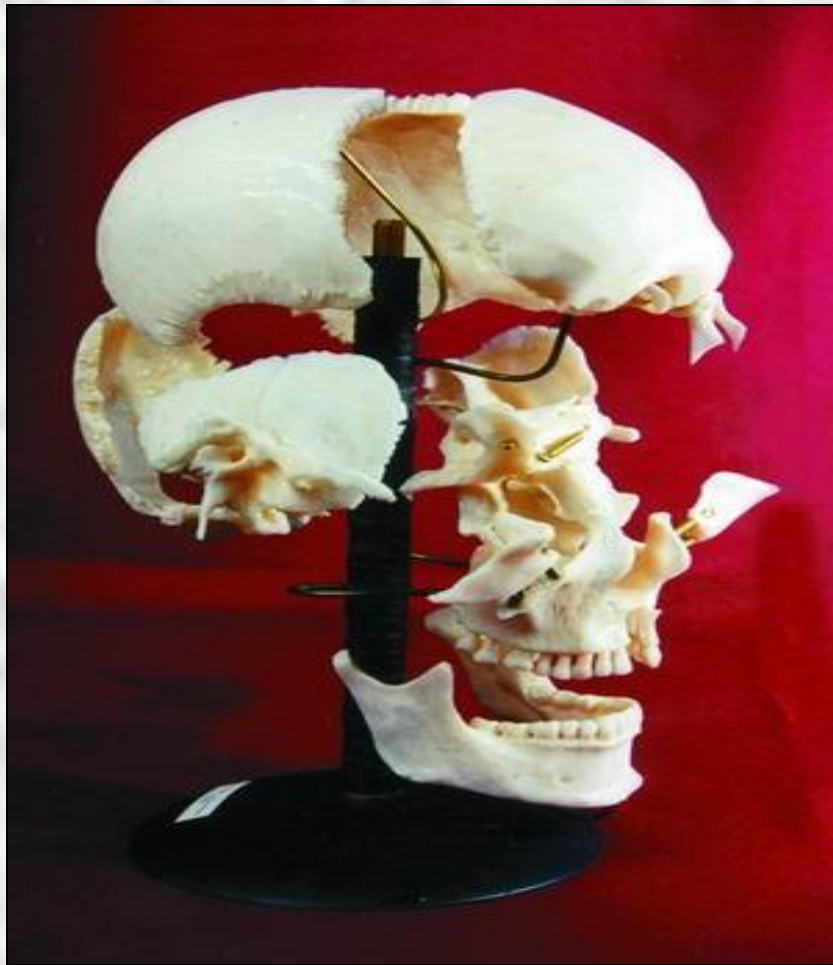
Скелет людини

Скелет людини складають близько 220 кісток. Він поділяється на **осьовий** та **додатковий**. До осьового відносяться череп, хребет, грудна клітка і таз. Додатковий утворюють нижні та верхні кінцівки.



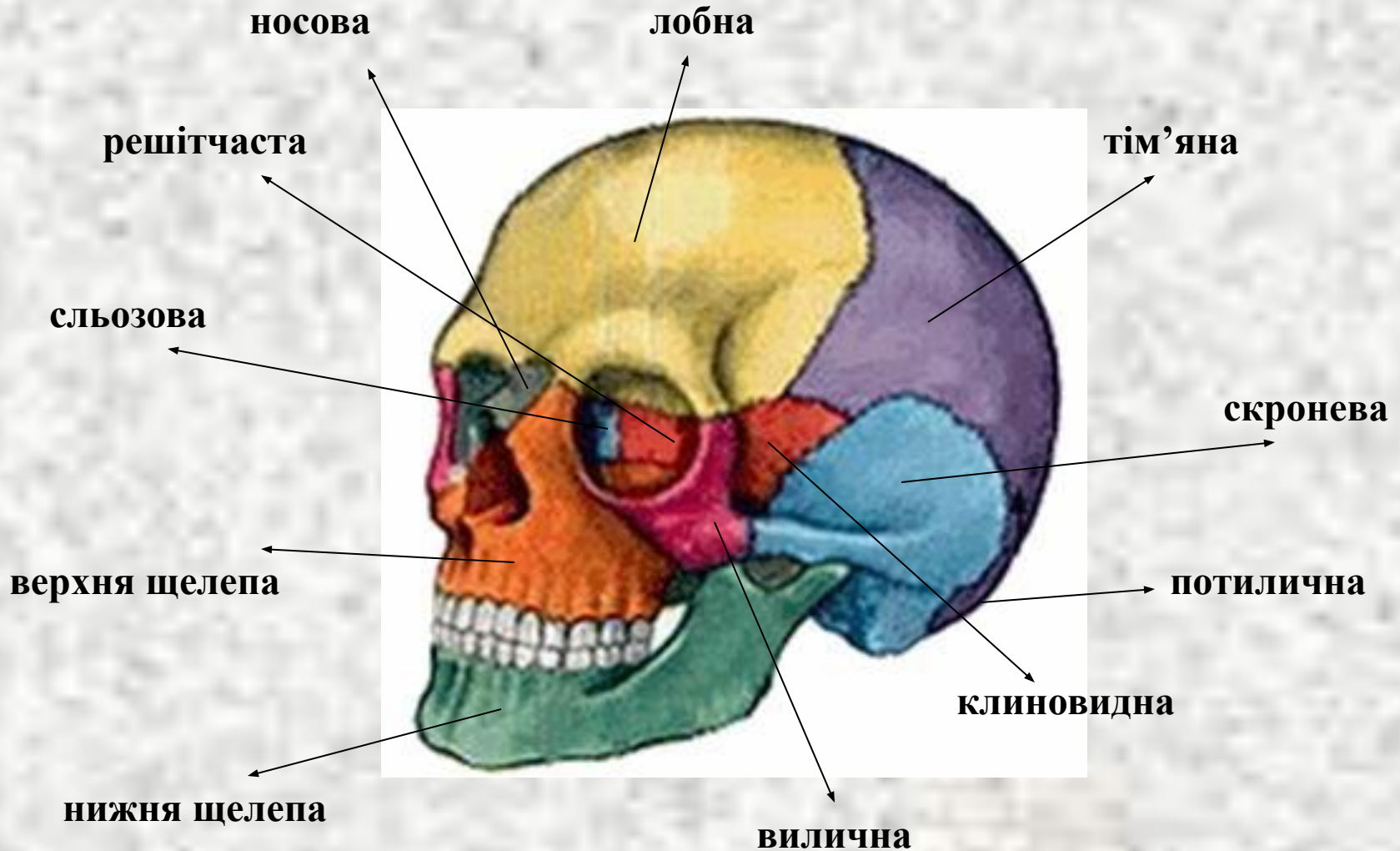
Опора та рух

Кістки черепа



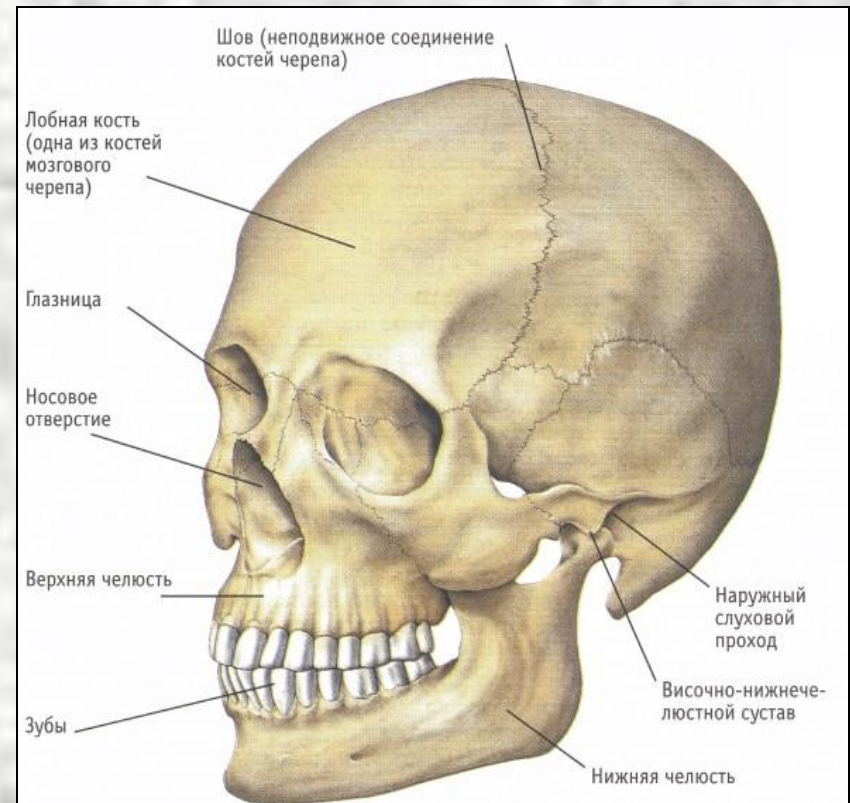
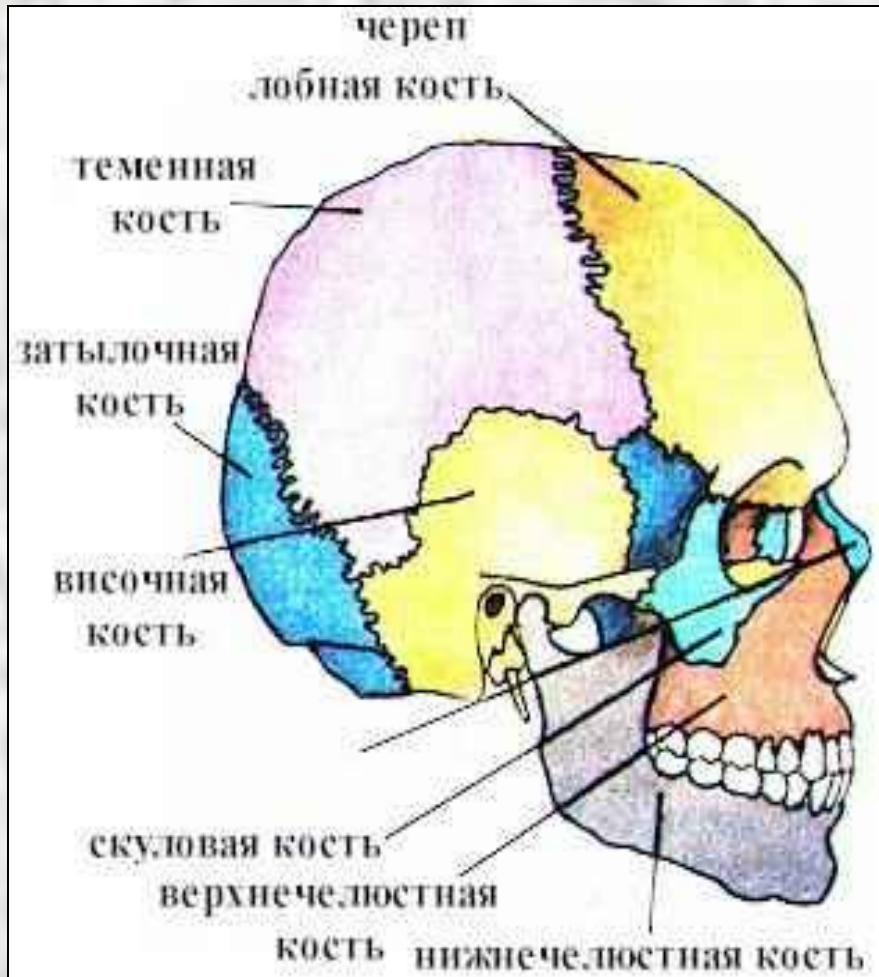
Опора та рух

Кістки черепа



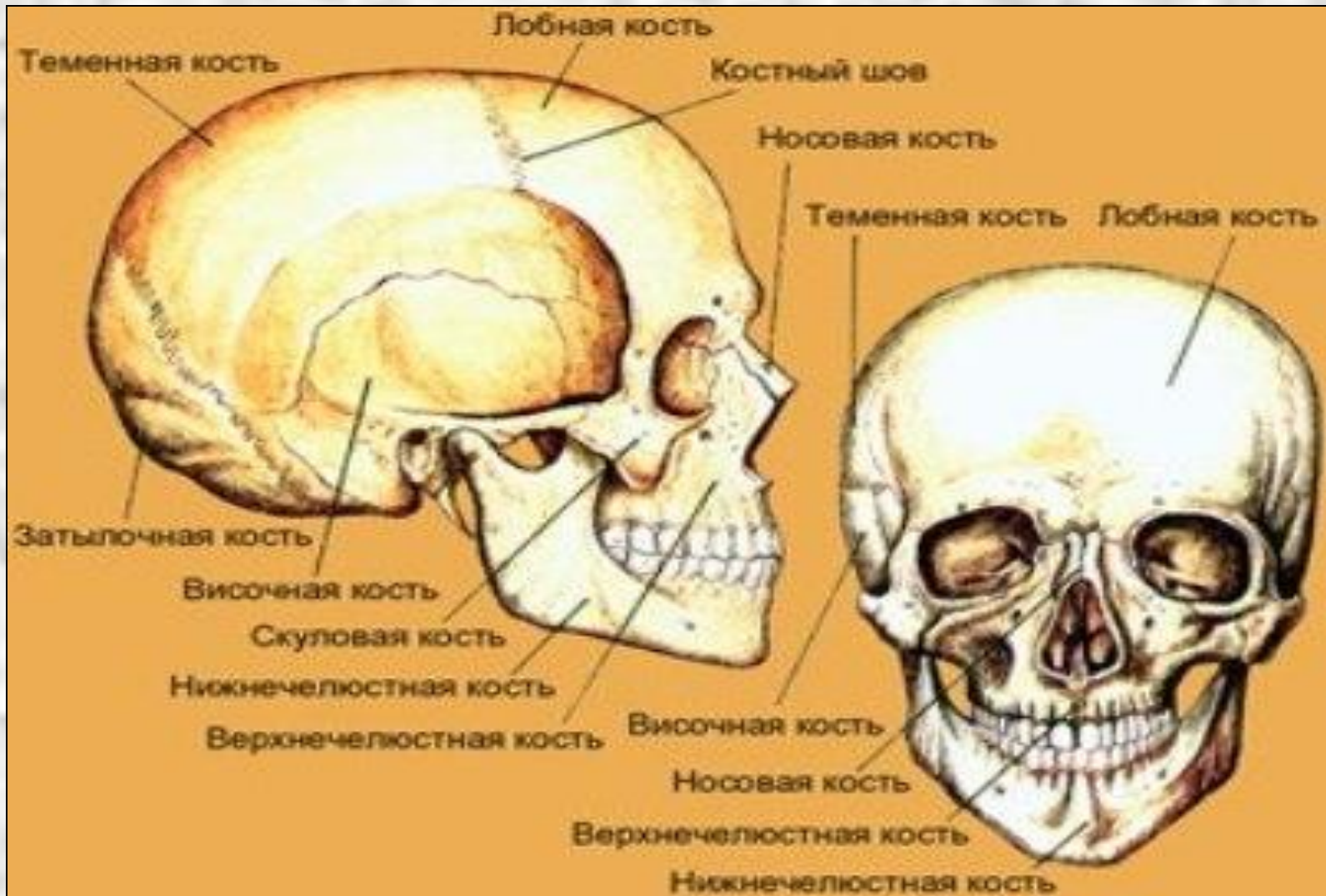
Опора та рух

Кістки черепа



Опора та рух

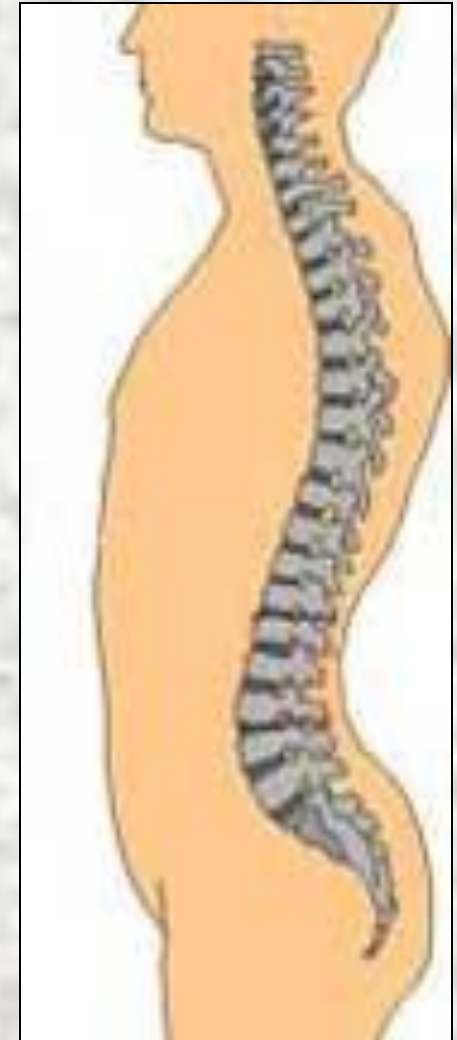
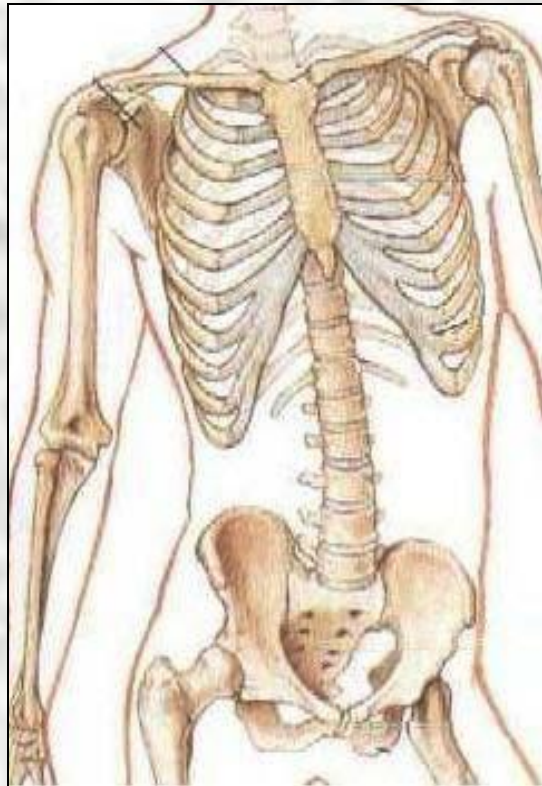
Кістки черепа



Опора та рух

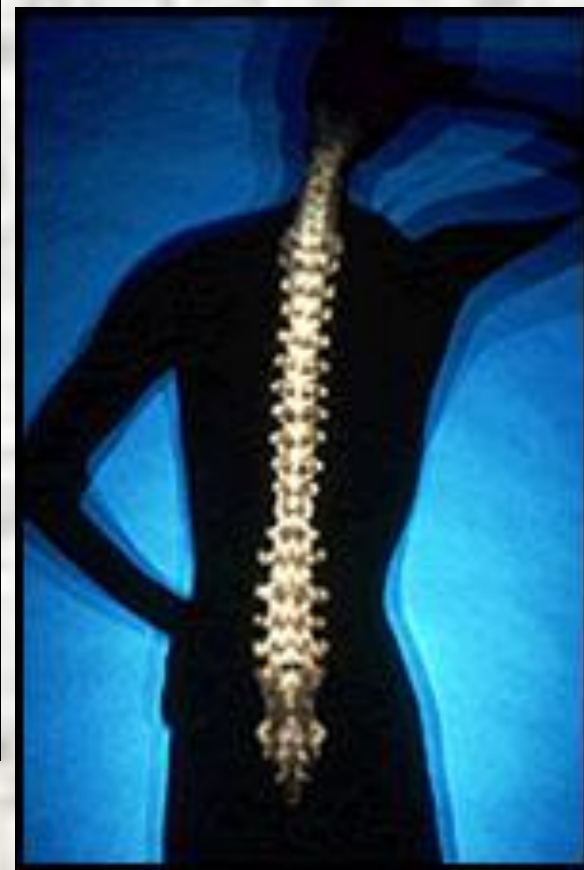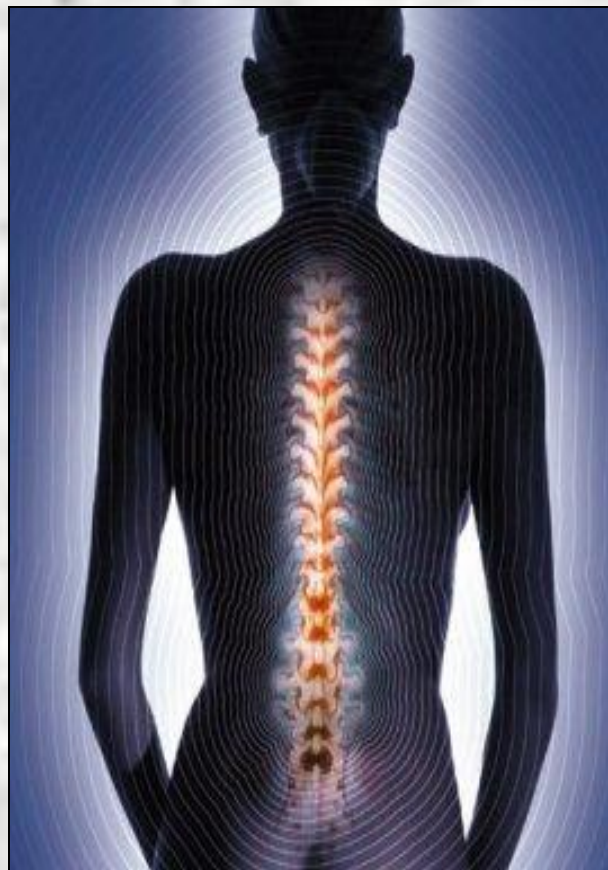
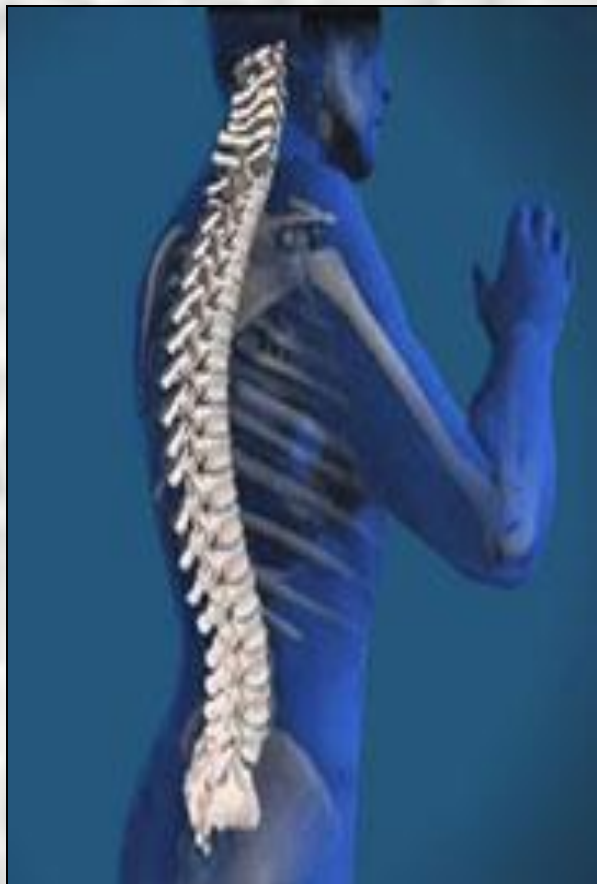Хребет

**Це основа
всього
скелету. Він
об'єднує в
єдине ціле
всі його
складові
частини.**



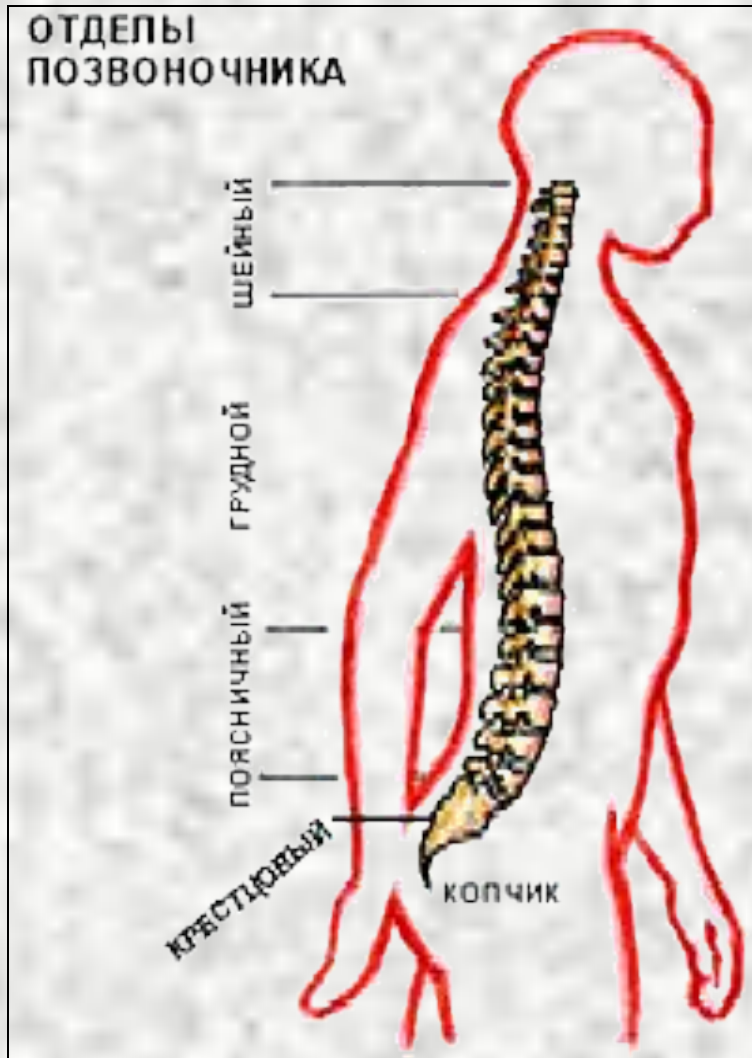
Опора та рух

Хребет



Опора та рух

Хребет



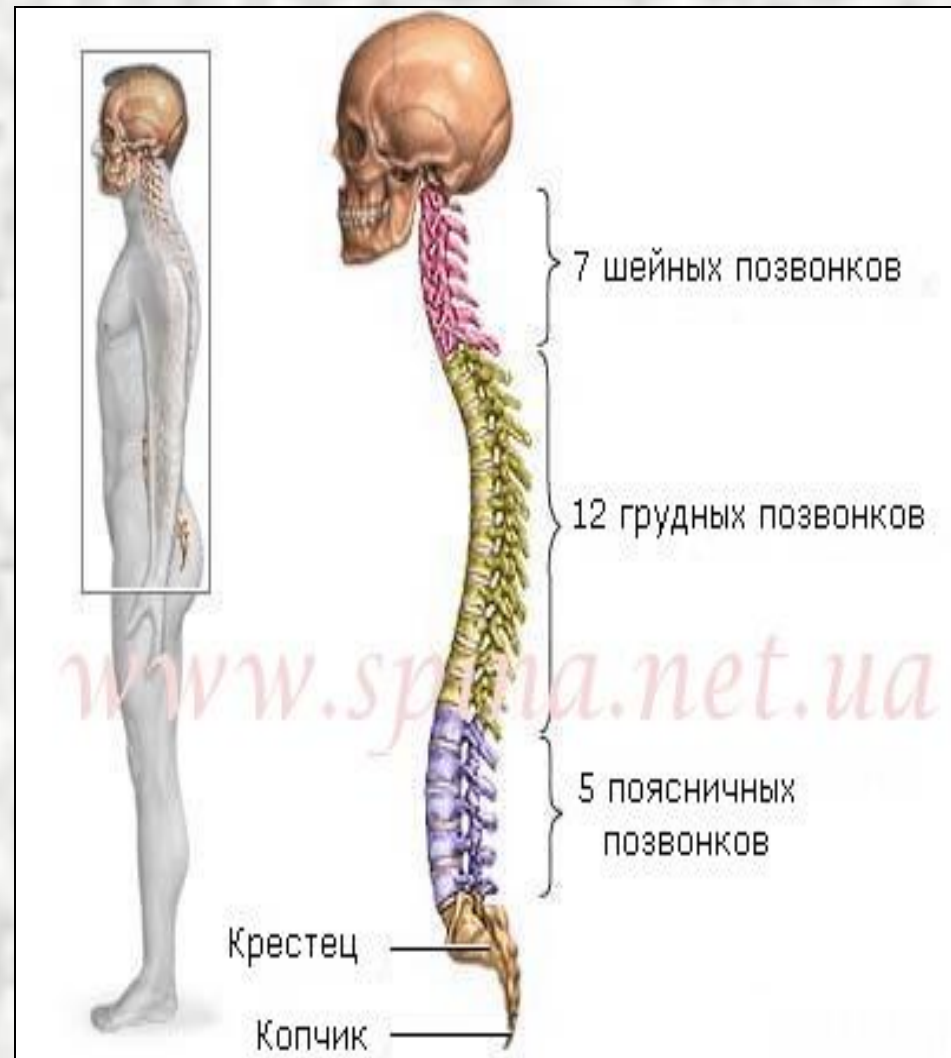
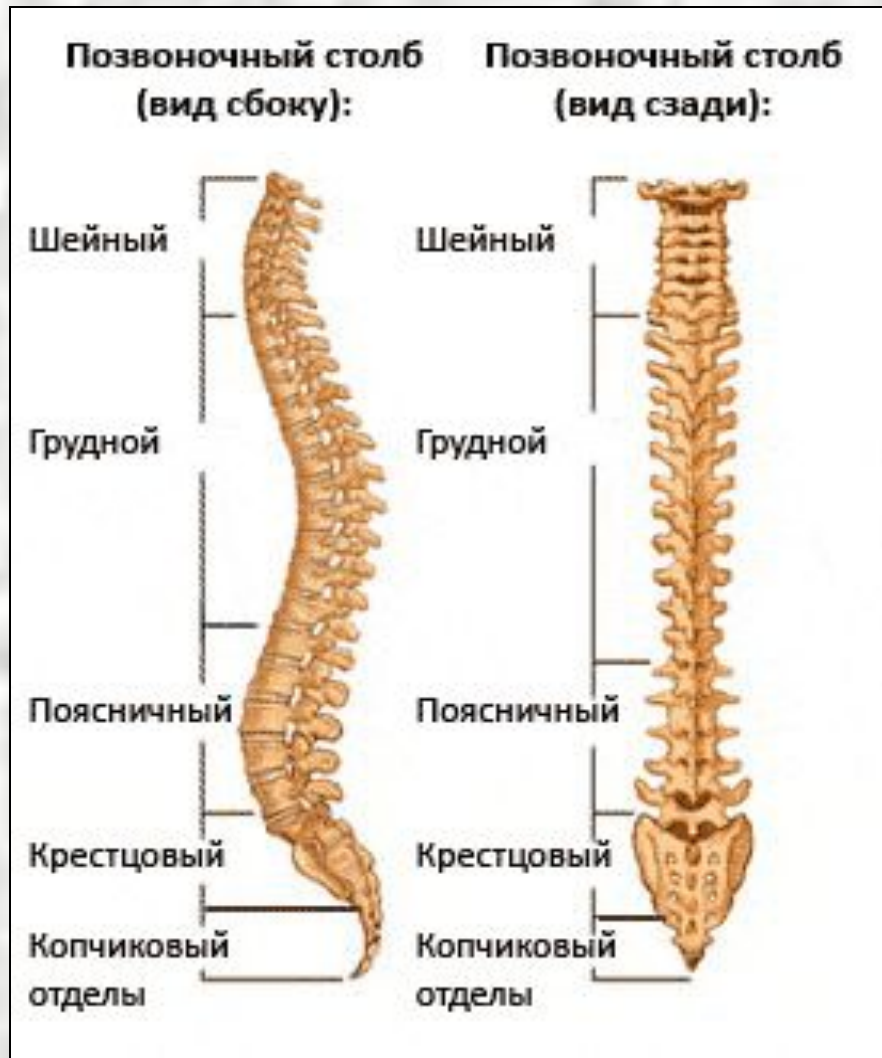Складовими частинами хребта є хребці, їх 33-34.

Відділів хребта - 5:

- **шийний** – 7 хребців;
- **грудний** – 12 хребців;
- **поперековий** – 5 хребців;
- **крижовий** – 5, що зрослися у криж;
- **куприковий** – 4-5, що зрослися у куприк.

Опора та рух

Хребет

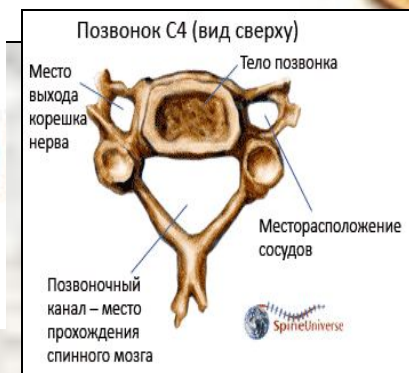
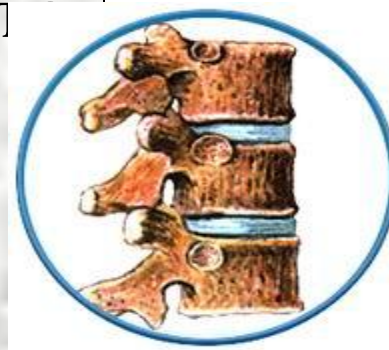
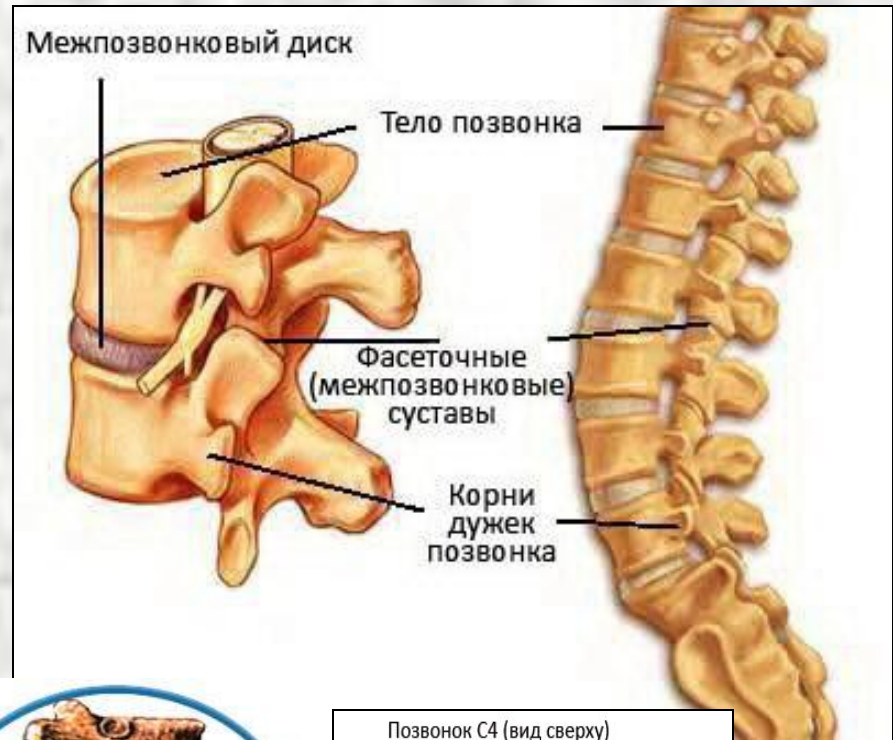Опора та рух

Хребет

Хребці між собою з'єднуються хрящами – **міжхребцевими дисками**. Це забезпечує його гнучкість.

Кожен хребець складається з тіла, дуги, поперечних відростків та єдиного остистого відростка, який повернутий назад.

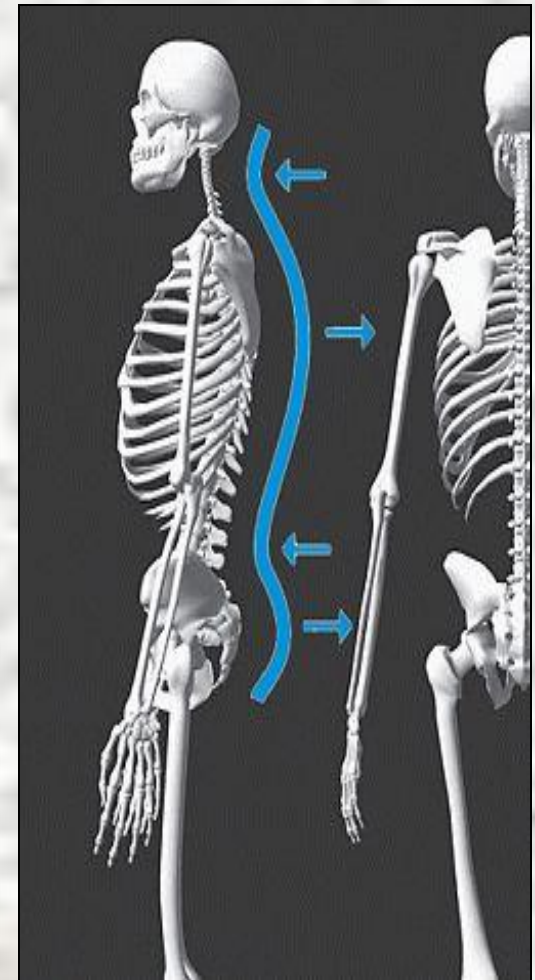
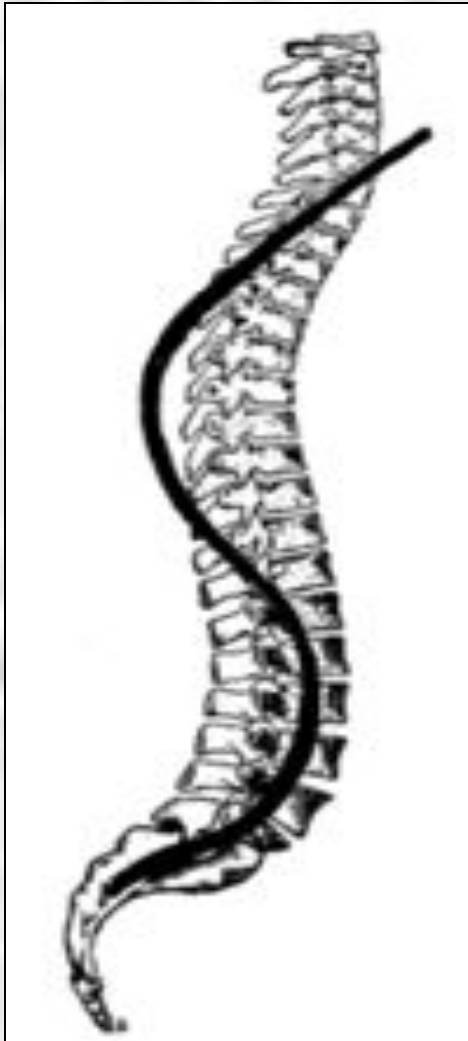

Опора та рух

Хребет

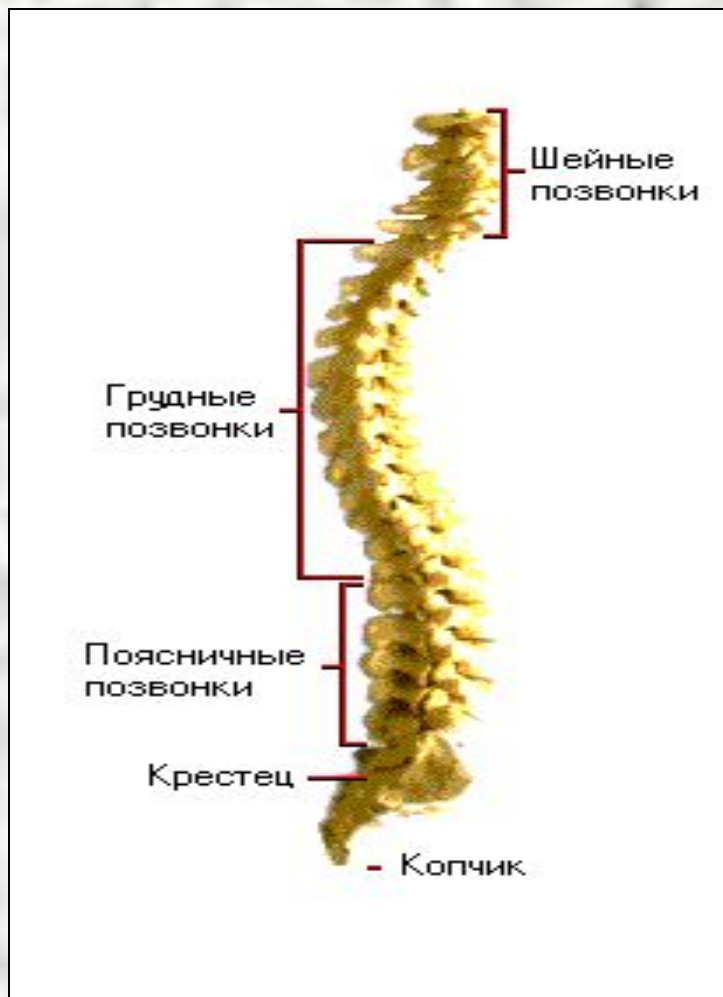Хребет має 4 вигини, тому вигляд збоку нагадує латинську букву S.

Вигини сприяють збереженню рівноваги та пом'якшенню поштовхів.



Опора та рух

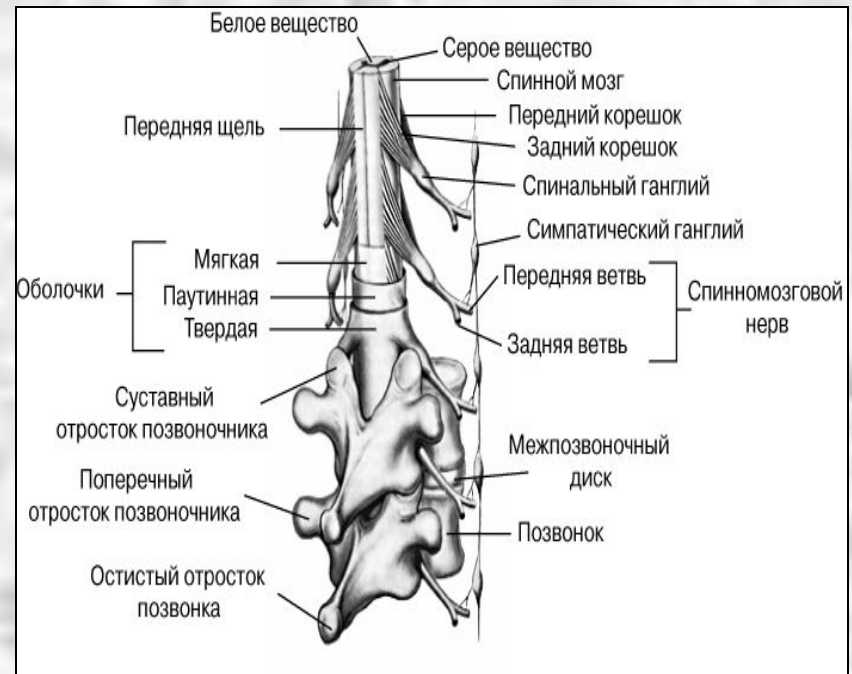
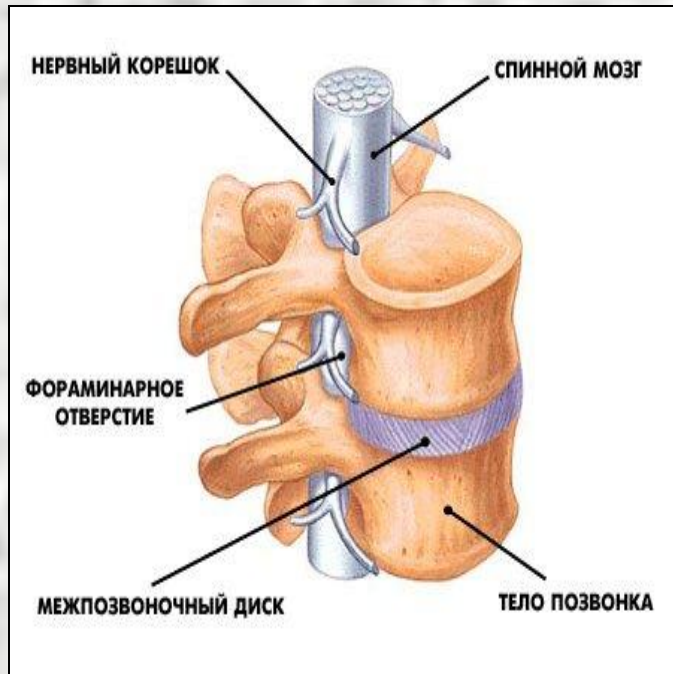Хребет



Опора та рух

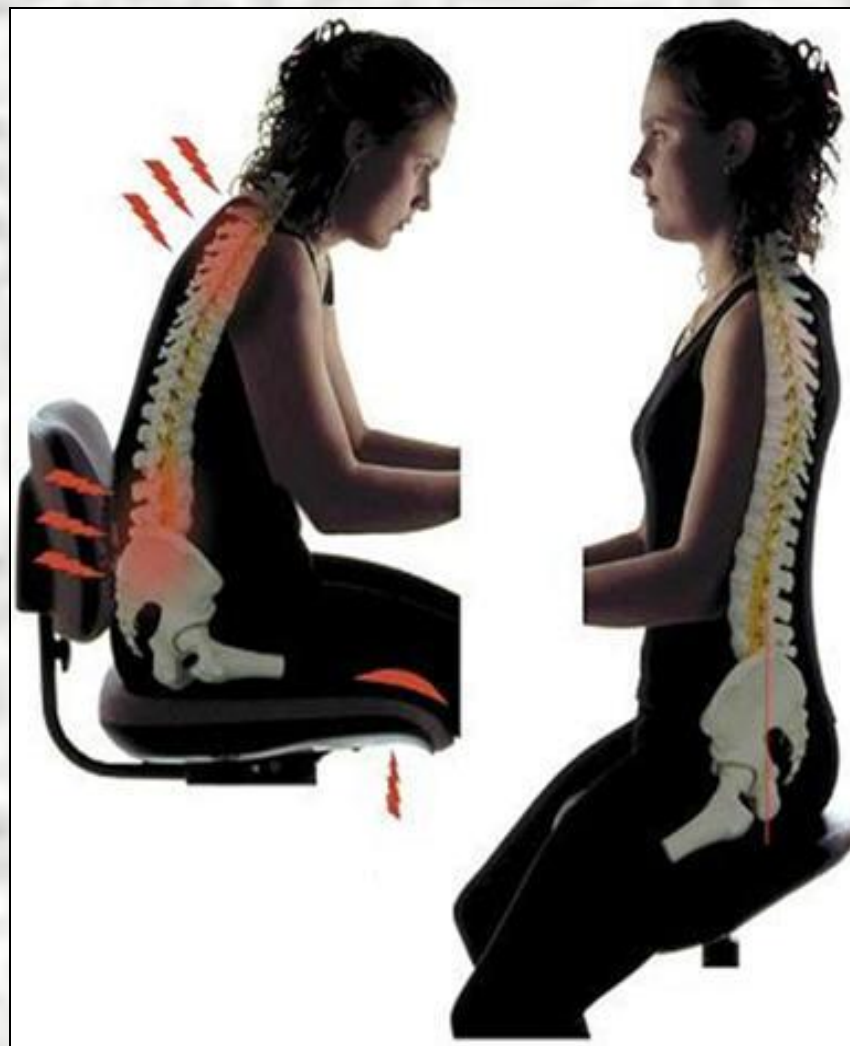
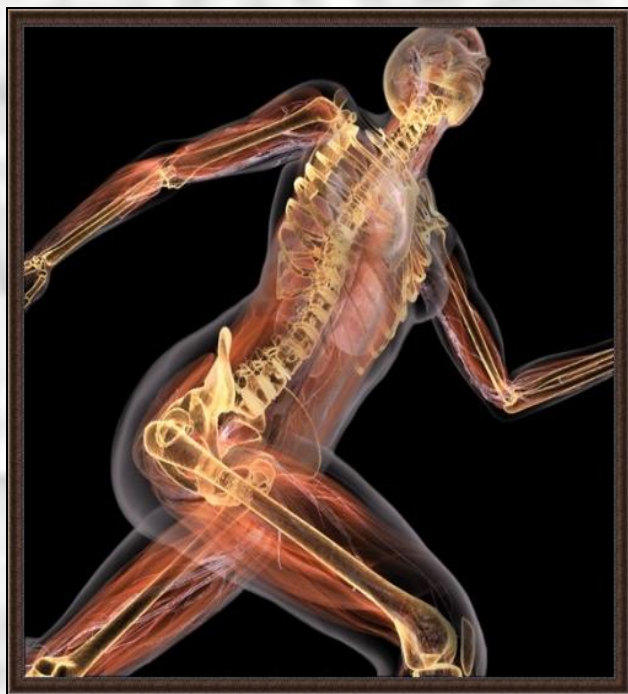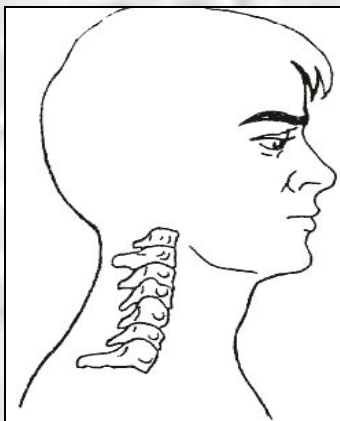
Хребет

Посередині хребта є отвір,
у якому знаходиться
спинний мозок.



Опора та рух


Хребет



Значение позвоночника в нашей жизни

шейный отдел
позвоночника

грудной отдел
позвоночника



поясничный отдел
позвоночника

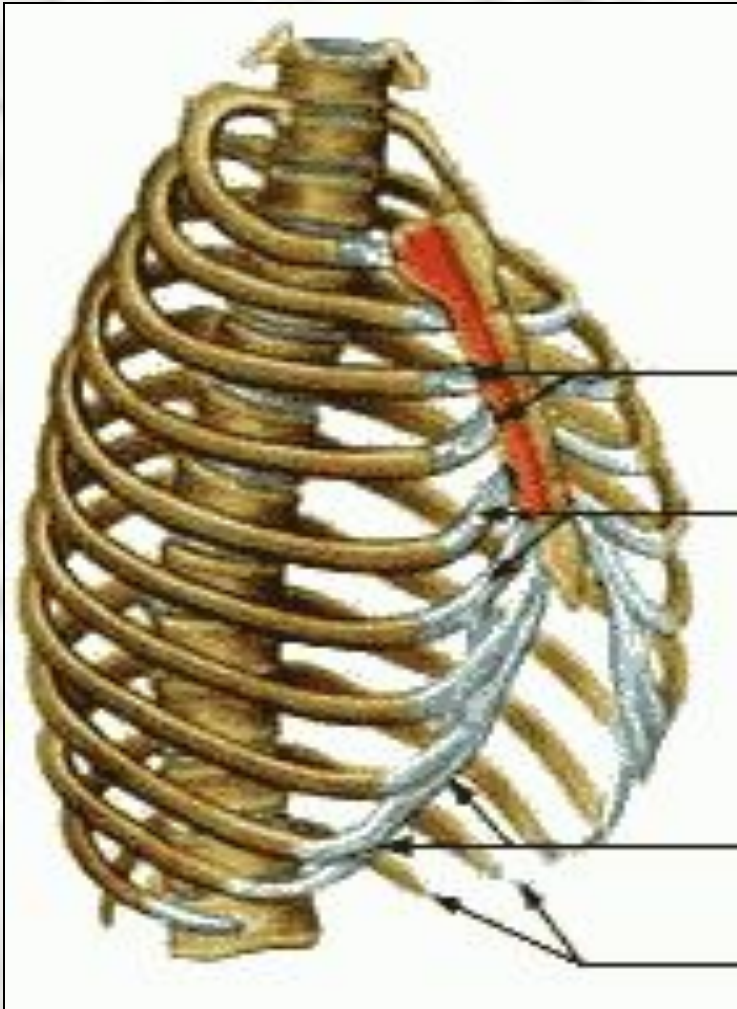
Крестец

Колчик

№ позвонка	Органы и части тела, функция которых зависит от правильного положения позвонка	Симптомы и патологическое состояние, возникающие при неправильном положении позвонка
C1	Гипофиз, внутреннее ухо, мозг, симпатическая нервная система	Головные боли, нервозность, повышенное артериальное давление, мигрени, проблемы со сном
C2	Глаза, зрительный и слуховой нервы, височные кости	Заболевания глаз, аллергии, снижение слуха, обмороки
C3	Щеки, внешнее ухо, лицевой нерв, зубы	Невралгия, жевариты, угри
C4	Нос, губы, рот, евстахиева труба	Нарушение слуха, увеличенные аденоиды
C5	Горловые связки	Боль в горле, тонзиллит, ларингит
C6	Мышцы шеи, предплечья	Боли в шее, в плечах, в затылке
C7	Щитовидная железа, плечевой сустав, локтевой сустав	Гипотериоз, нарушение подвижности в плечах и локте
D1	Руки, запястья и ладони, пищевод и трахея	Астма, кашель, боли в руках и ладонях
D2	Руки, запястья и ладони, пищевод и трахея	Аритмия, боли за грудной, ишемическая болезнь
D3	Бронхи, легкие, плевра, грудь и соски	Бронхиты, астма, плевриты, пневмония
D4	Желчный пузырь, общий желчный проток	Камни в желчном пузыре, желтуха, нарушение усвоения жиров
D5	Печень, солнечное сплетение	Расстройство работы печени, желтуха, нарушение свертываемости крови
D6	Печень, солнечное сплетение	Гастриты, язвы, расстройства пищеварения
D7	Поджелудочная железа, двенадцатиперстная кишка	Диабет, язвы, расстройства пищеварения и стула
D8	Селезенка, диафрагма	Расстройство пищеварения, икота, нарушение дыхания
D9	Надпочечники	Аллергическая реакция, слабость иммунной системы
D10	Почки	Болезни почек, усталость, слабость
D11	Почки, мочеточники	Расстройство мочеиспускания, хронические заболевания почек
D12	Тонкая и толстая кишки, паховые кольца, фаллопиевы трубы	Нарушения пищеварения, заболевания женских половых органов, бесплодие
L1	Аппендикс, брюшная полость, слепая кишка, верх бедра	Грыжи, запоры, колит, диарея
L2	Аппендикс, брюшная полость, слепая кишка, верх бедра	Аппендицит, кишечные колики, боли в бедре и паху
L3	Половые органы, мочевой пузырь, колени	Расстройство мочевого пузыря, импотенция, боли в коленях
L4	Предстательная железа, голени, стопы	Боли в коленях, стопах, ишиас, люмбагия, нарушения мочеиспускания
L5	Голени, стопы, пальцы ног	Отеки, боли в лодыжках, плоскостопие
Крестец	Бедренные кости, ягодицы	Боли в крестце
Колчик	Прямая кишка, задний проход	Геморрой, нарушение функции тазовых органов

Опора та рух

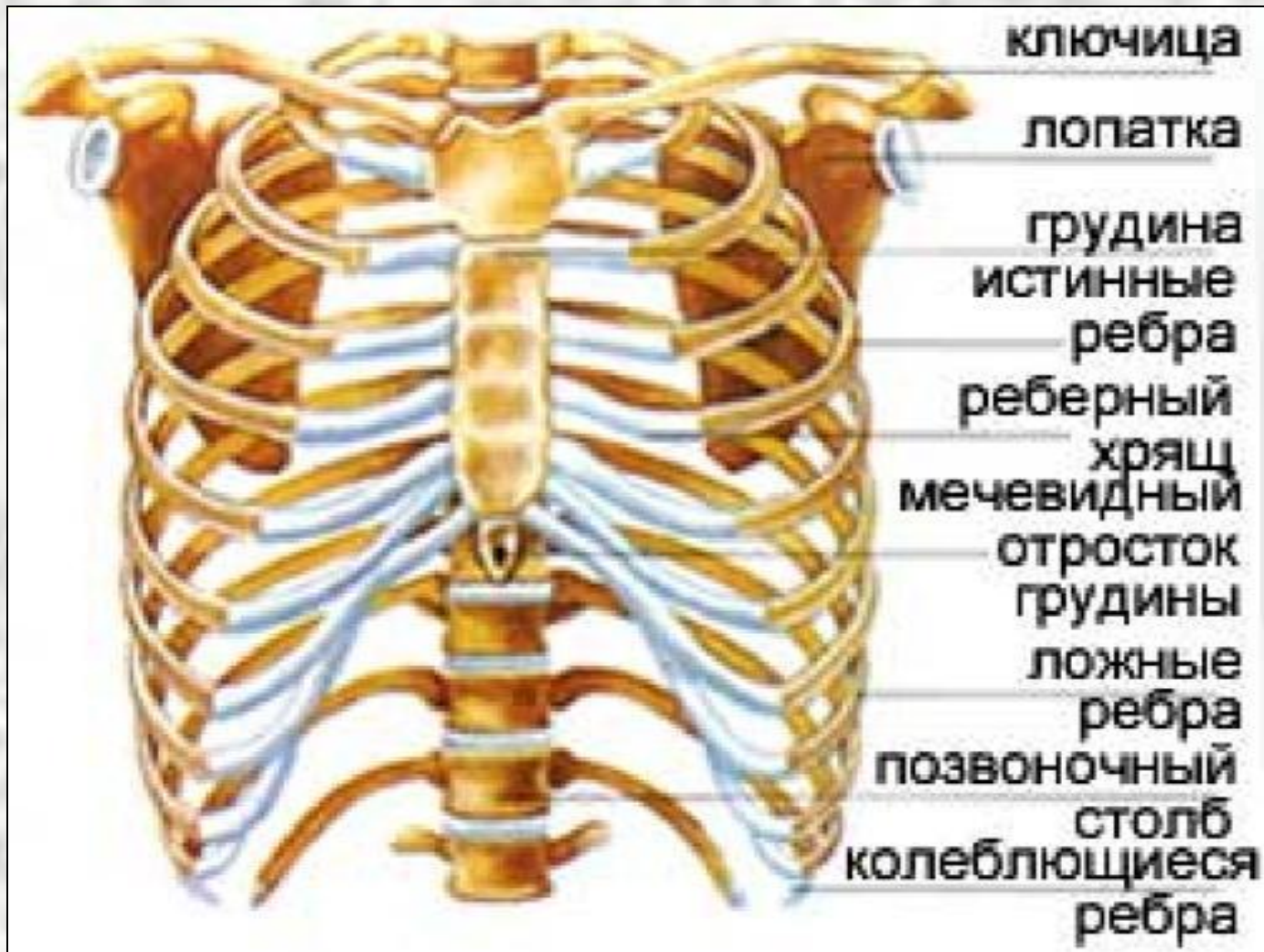
Грудна клітка



Грудна клітка складається з 12 пар ребер, грудної кістки – груднини та 12 грудних хребців. 1- 6 пари ребер прикріплюються до груднини, 7-10 пари з'єднані разом і утворюють реберну дугу, а 11 та 12 пари недорозвинені і закінчуються вільно. Донизу грудна клітка розширена.

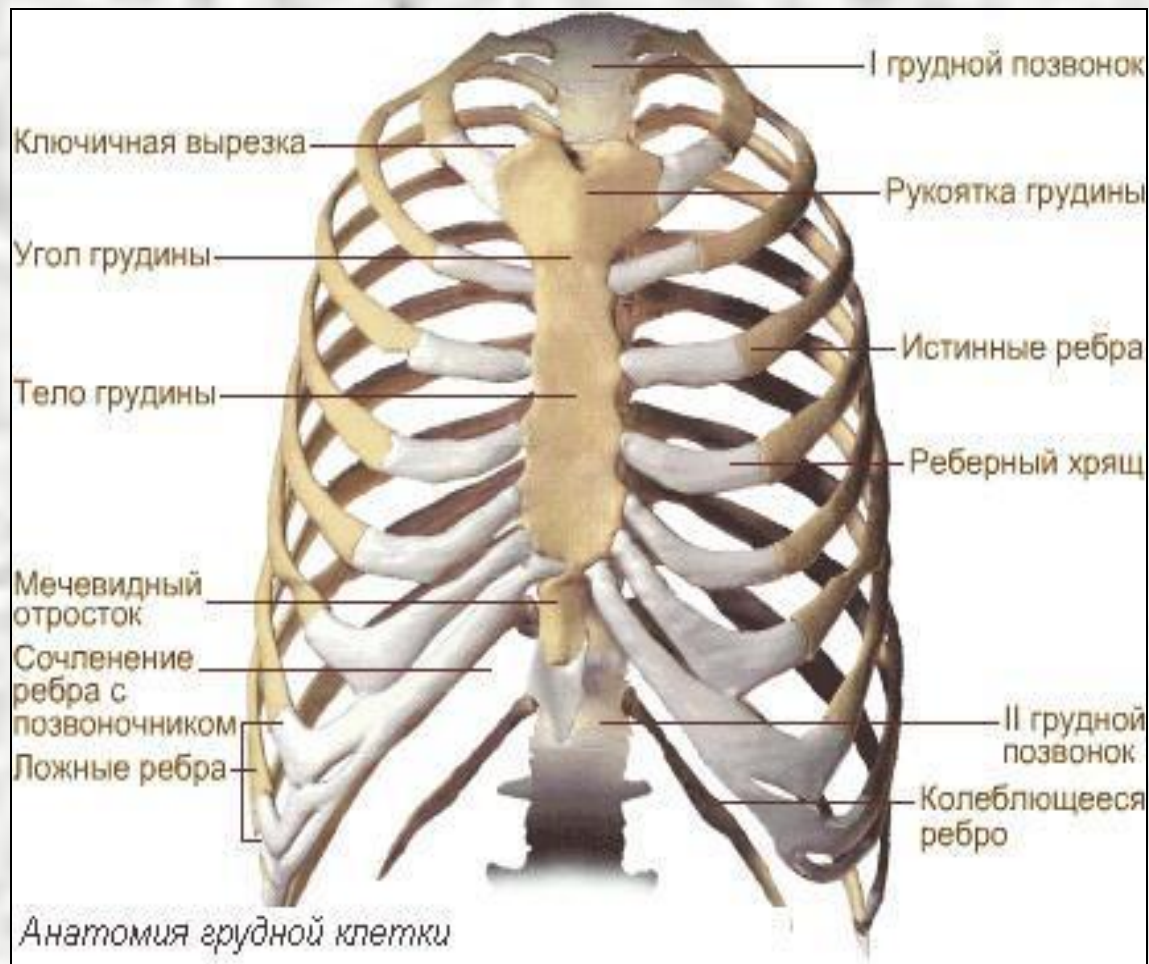
Опора та рух

Грудна клітка



Опора та рух

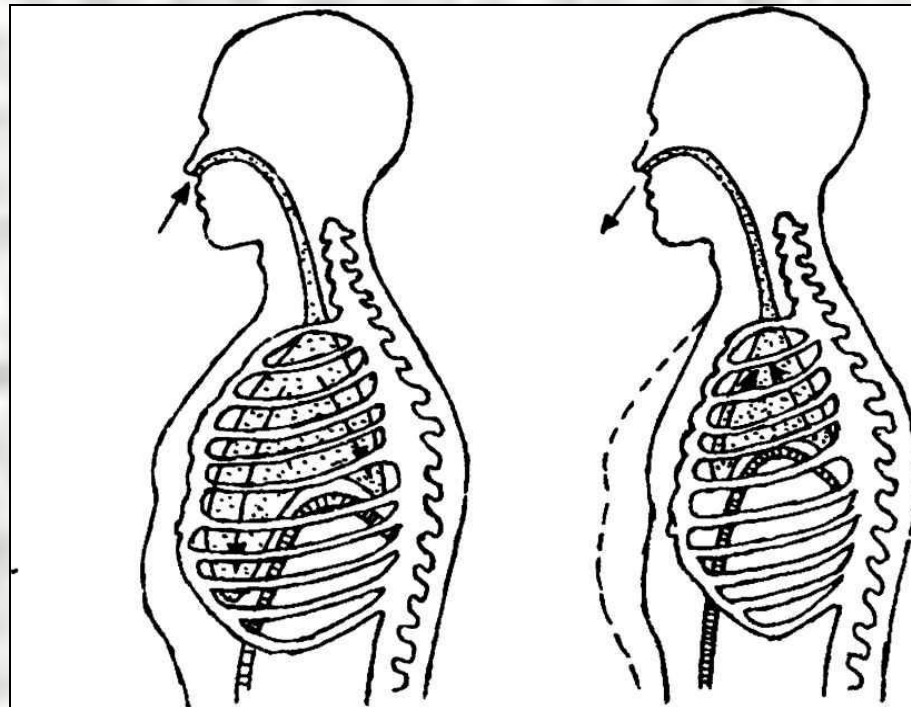
Грудна клітка



Опора та рух

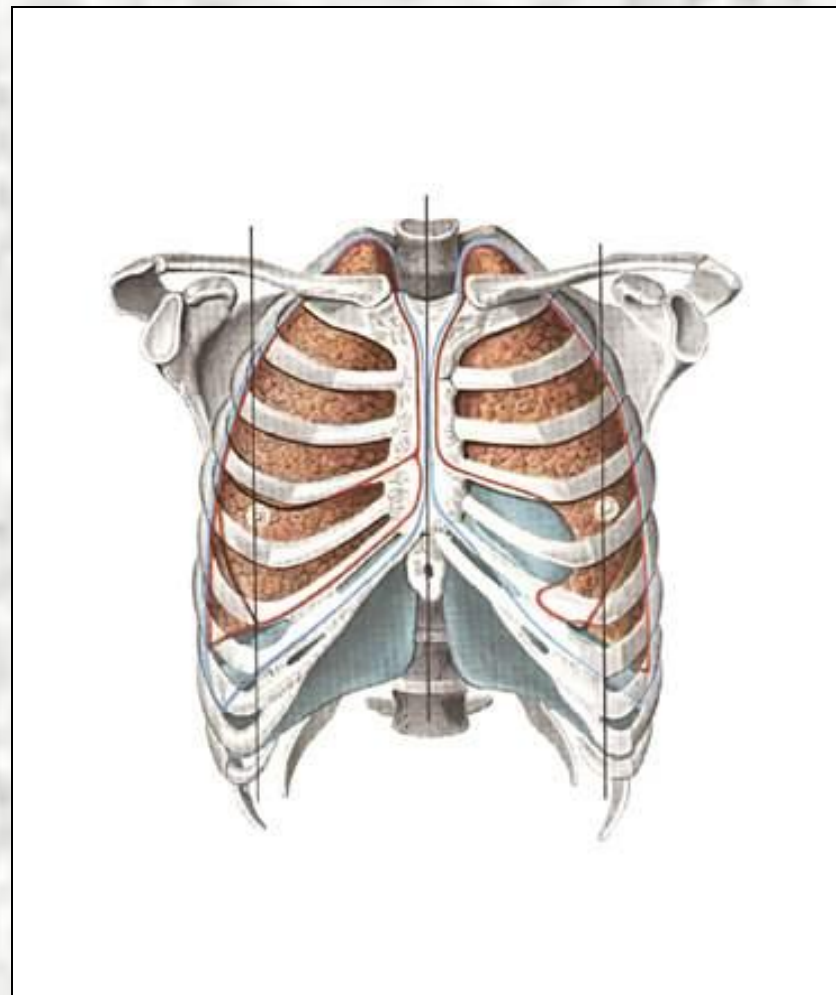
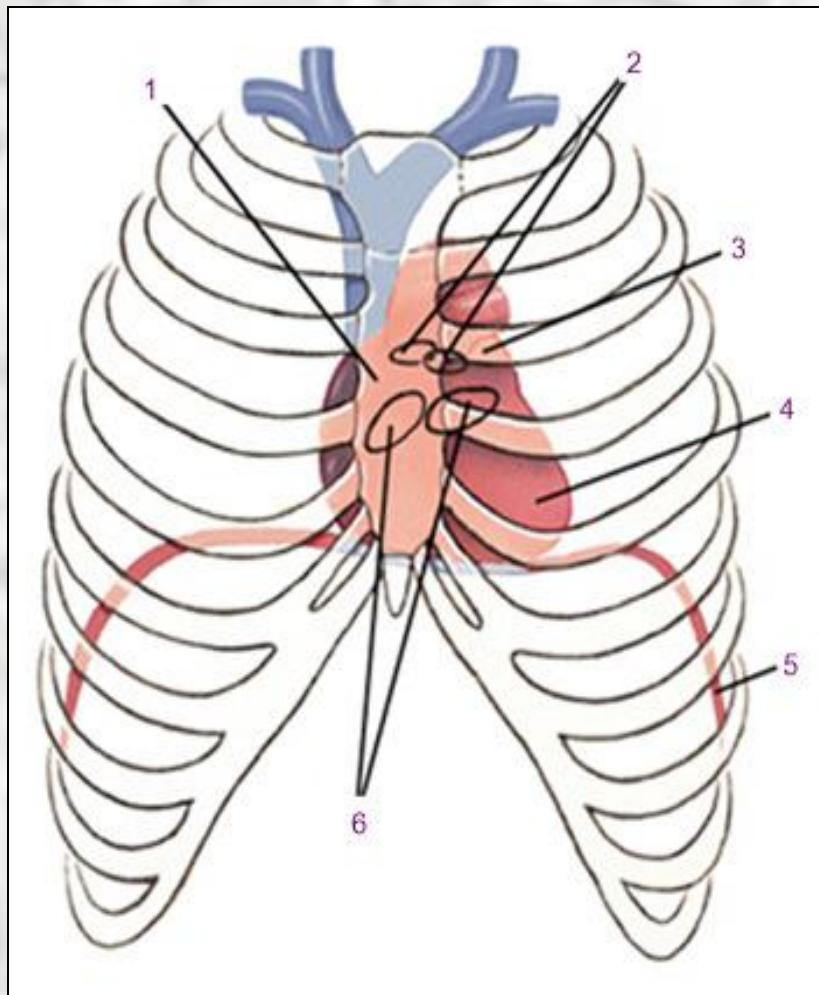
Грудна клітка

З'єднання ребер із грудниною та хребцями досить рухливе і тому грудна клітка може збільшувати або зменшувати свій об'єм під час вдиху та видиху.



Опора та рух

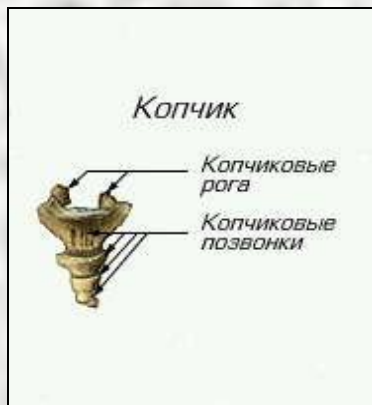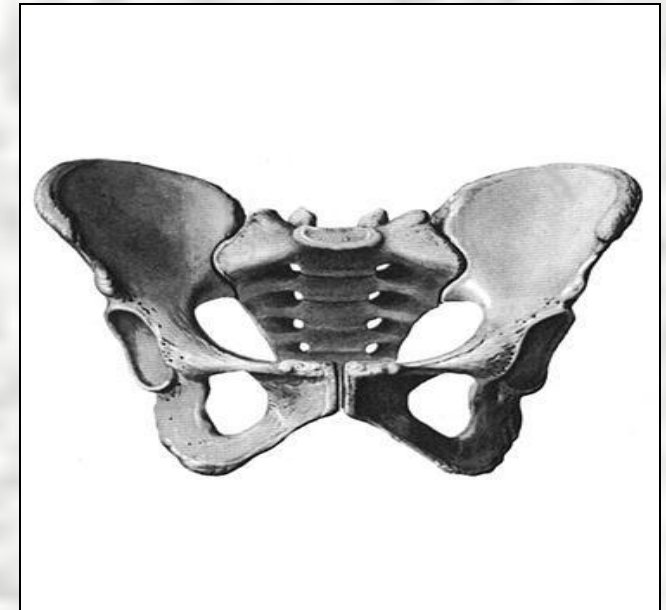Грудна клітка



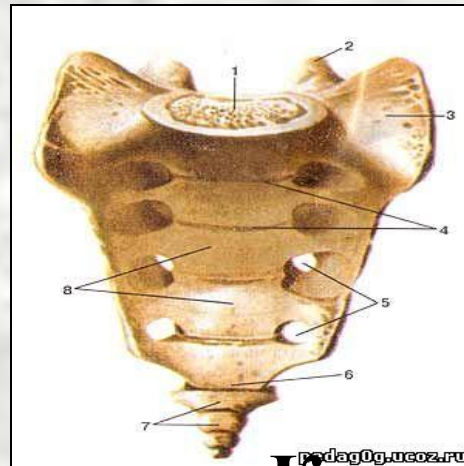
Опора та рух

Таз

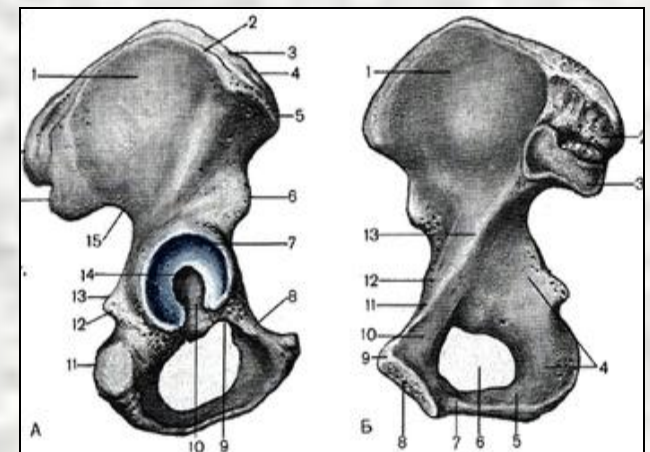
Таз утворений двома тазовими кістками, крижовим та куприковим відділами хребта. З'єднання цих складових частин досить міцне.



Куприк



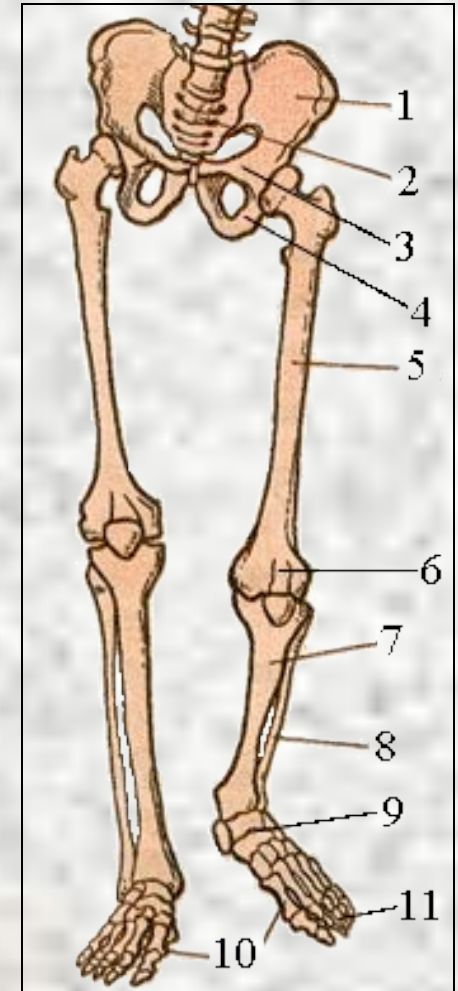
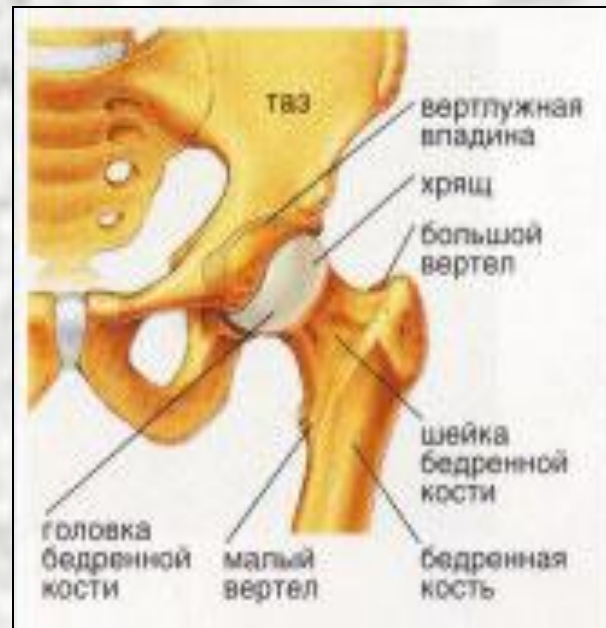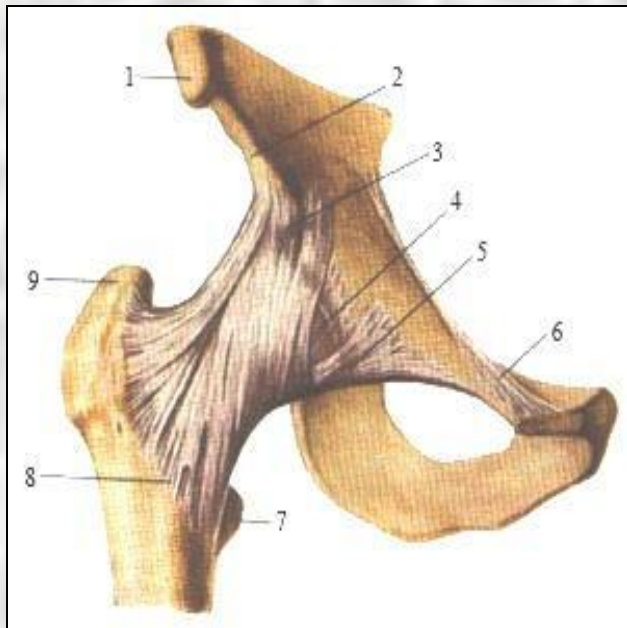
Криж



Опора та рух

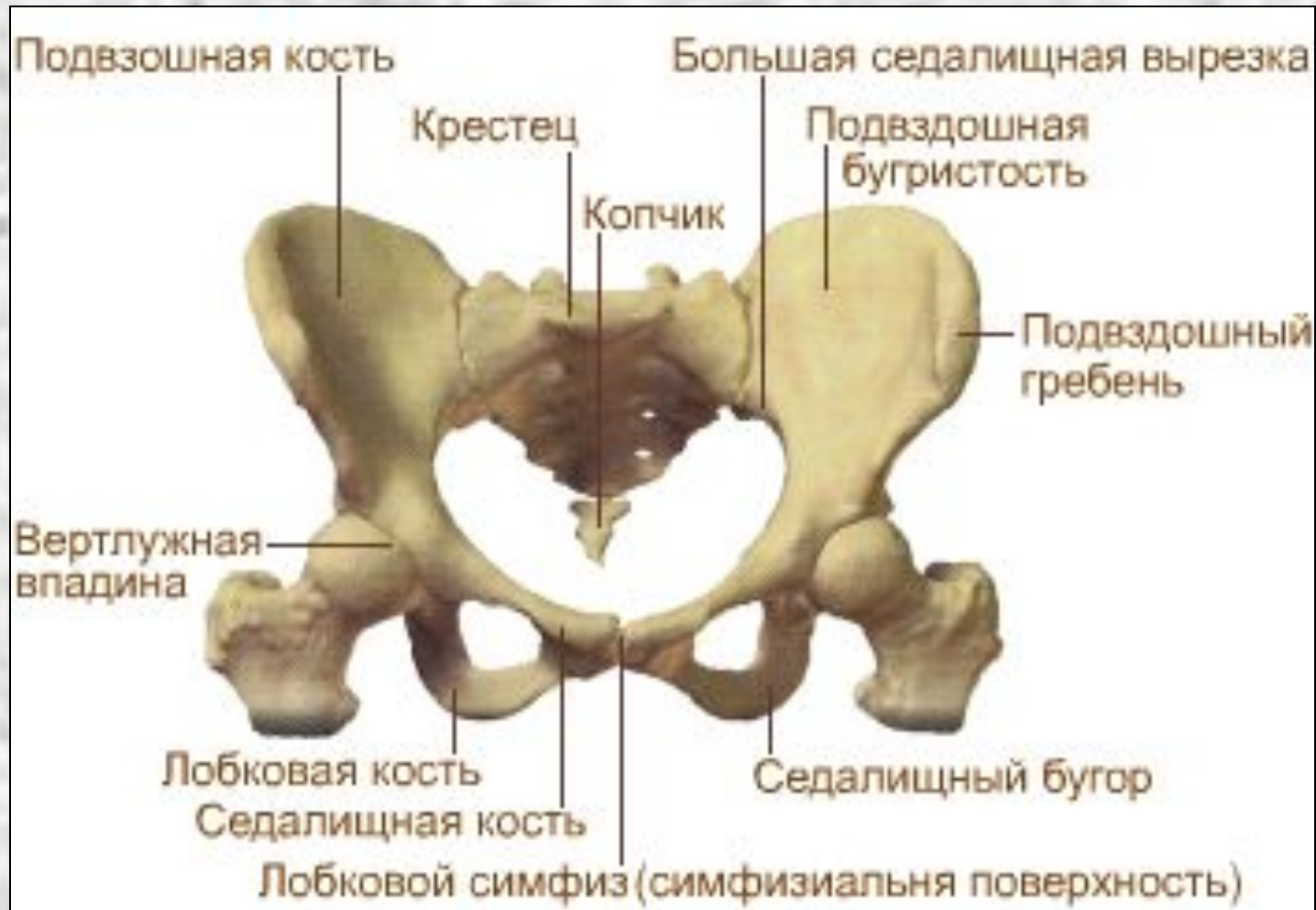Таз

Таз є поясом нижніх кінцівок. Вони поєднані між собою міцним тазостегновим суглобом.



Опора та рух

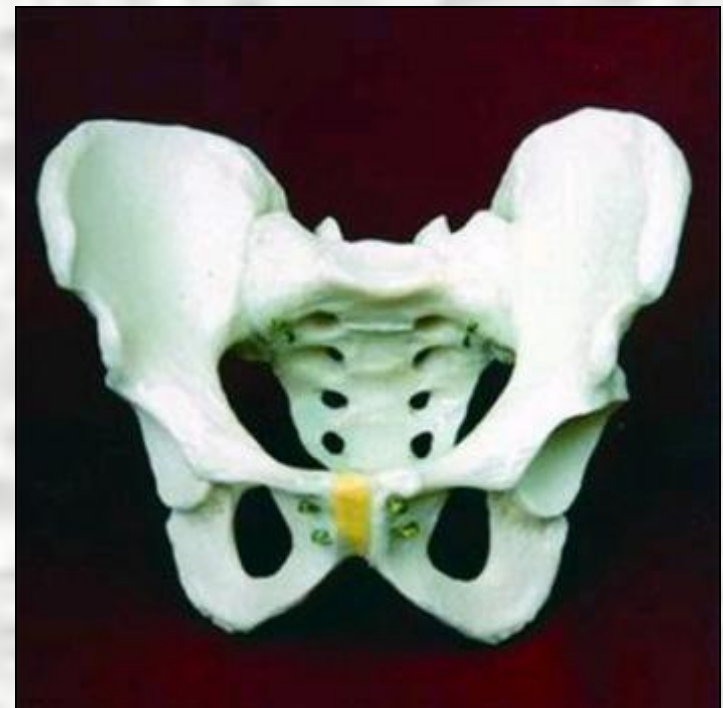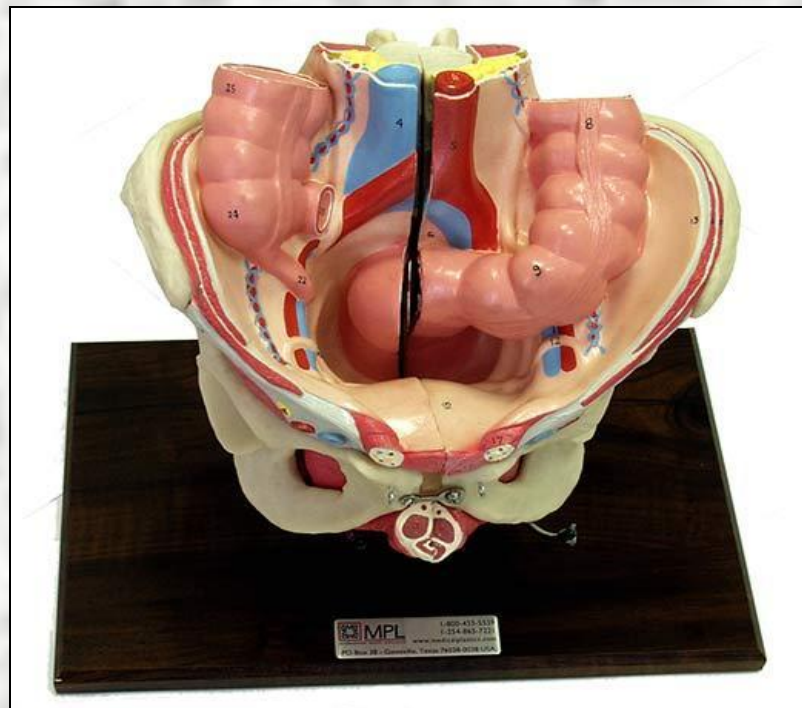
Таз



Опора та рух

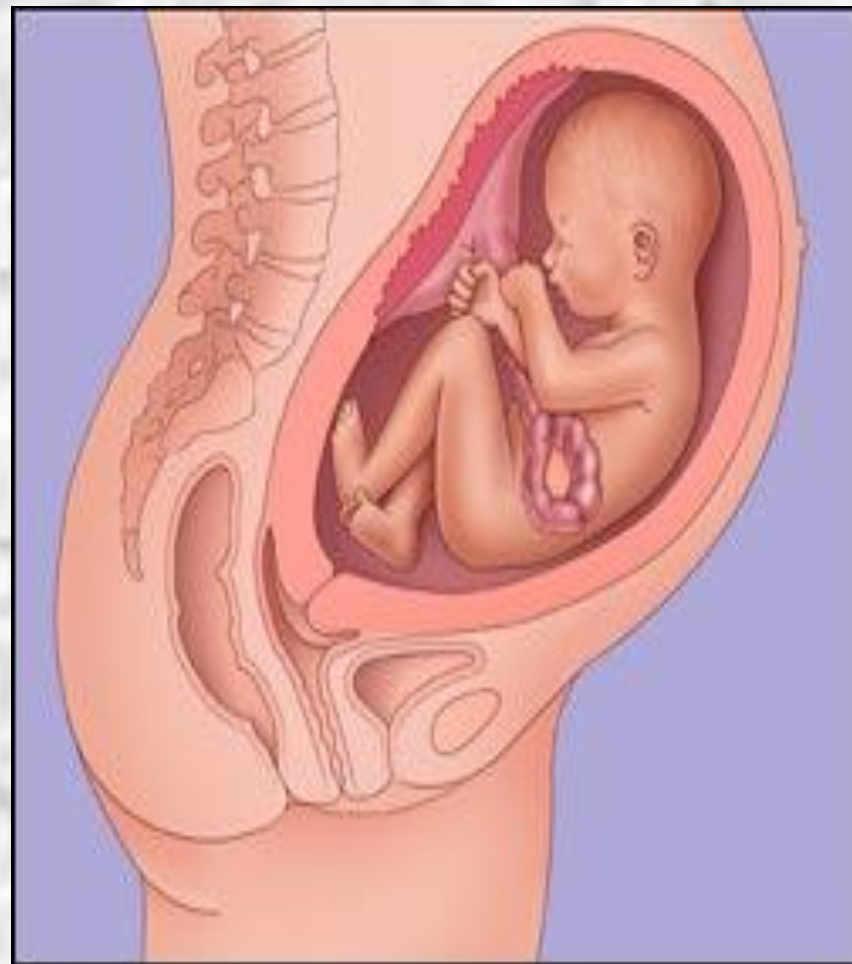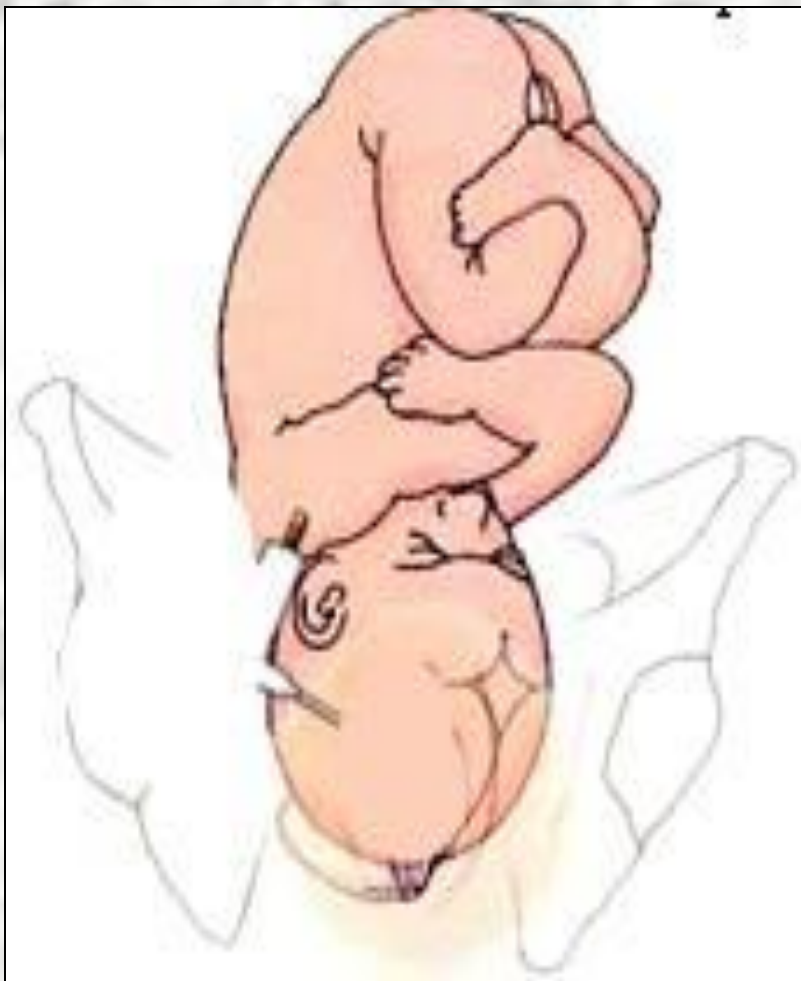Таз

Таз має вигляд чаші і слугує для утримання органів черевної порожнини.



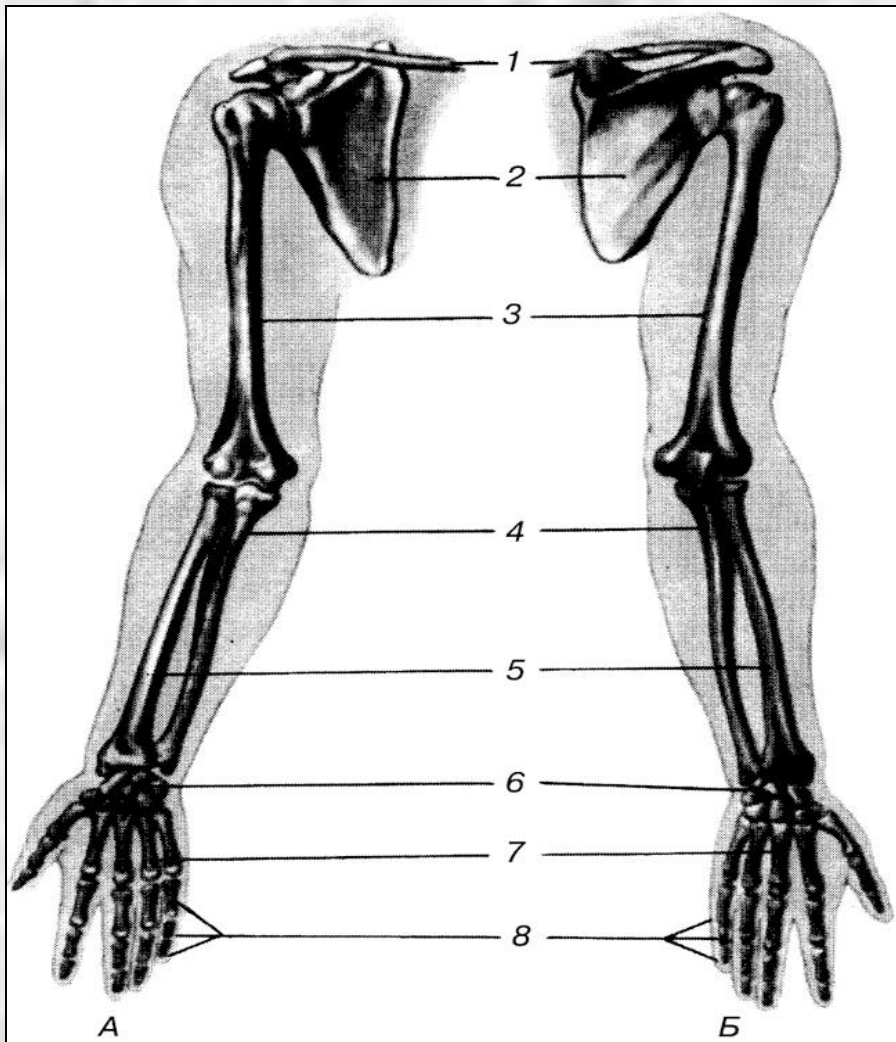
Опора та рух

Таз



Опора та рух

Верхня кінцівка

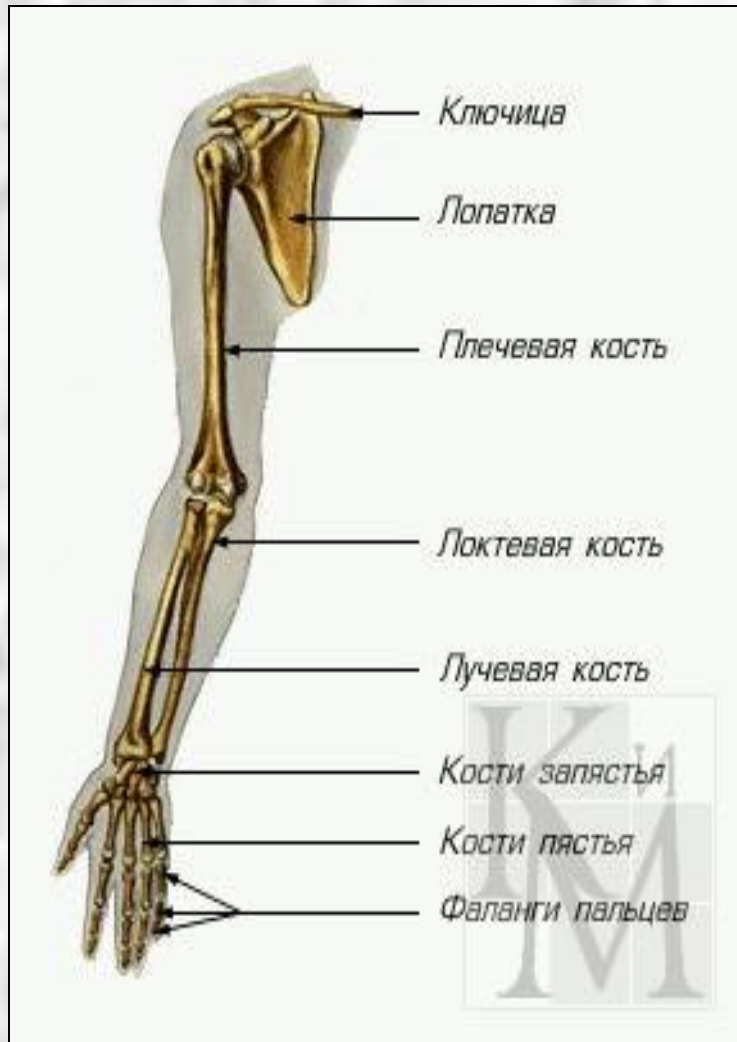

**Верхня кінцівка
складається з
плечового поясу та
вільної кінцівки.**

**До плечового
поясу належать
лопатка та
ключиця.**

Опора та рух

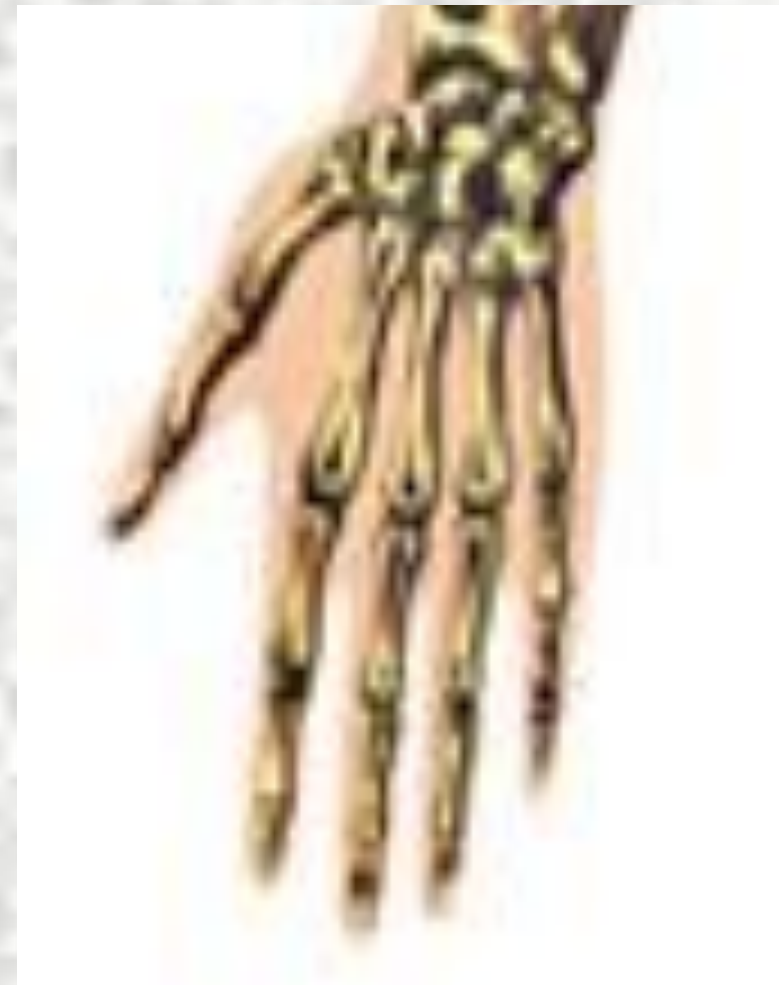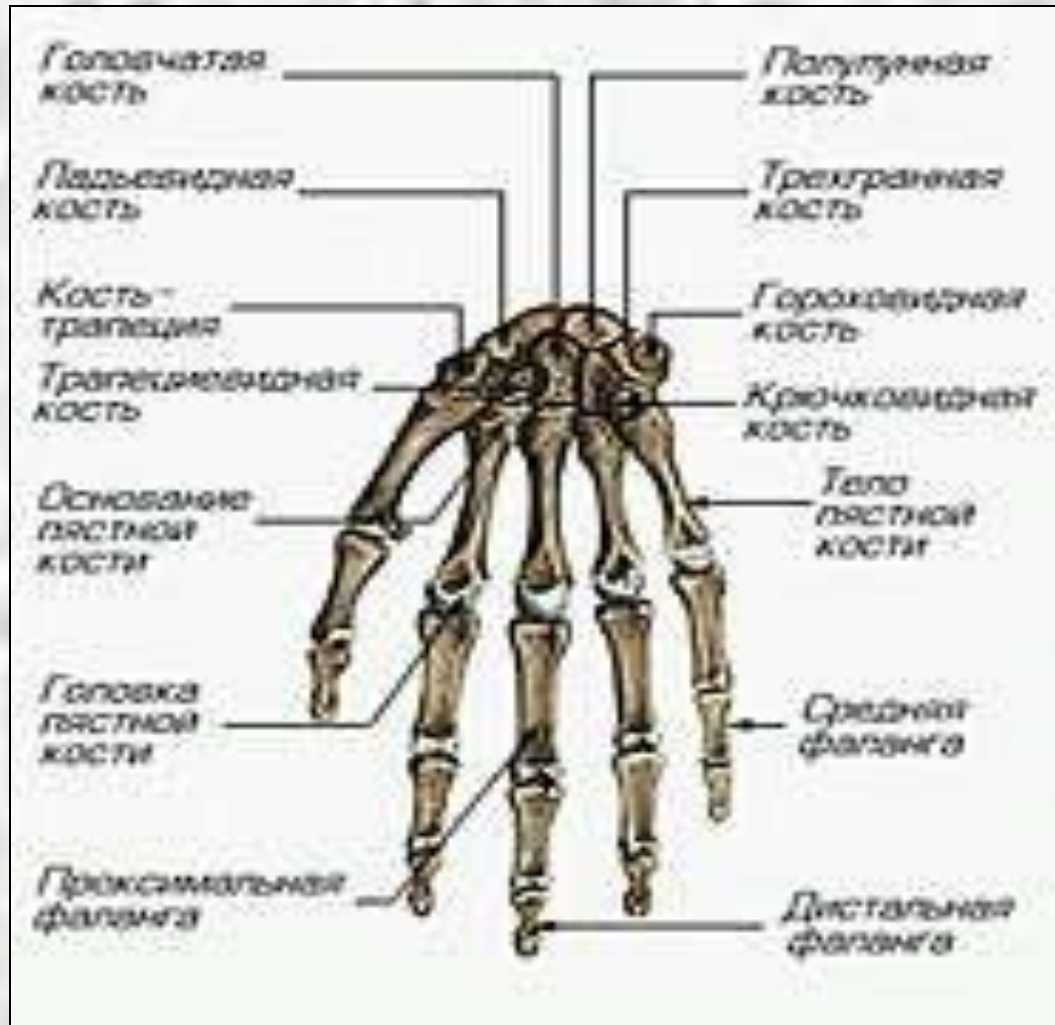Верхня кінцівка



Вільна кінцівка (рука)
складається з трьох
відділів:
-плече - плечова кістка;
-передпліччя – ліктьова
та променева кістки;
-кисть – зап'ясток, п'
ясток та фаланги
пальців.

Опора та рух

Верхня кінцівка



Опора та рух

Нижня кінцівка

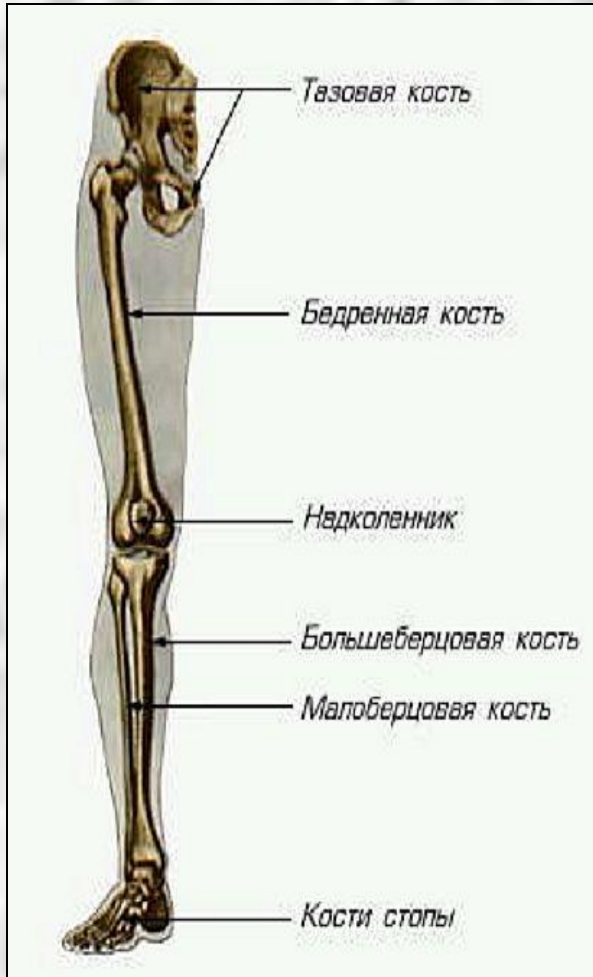
Нижня кінцівка

складається з тазового поясу та вільної кінцівки:

- **стегно** – стегнова кістка;

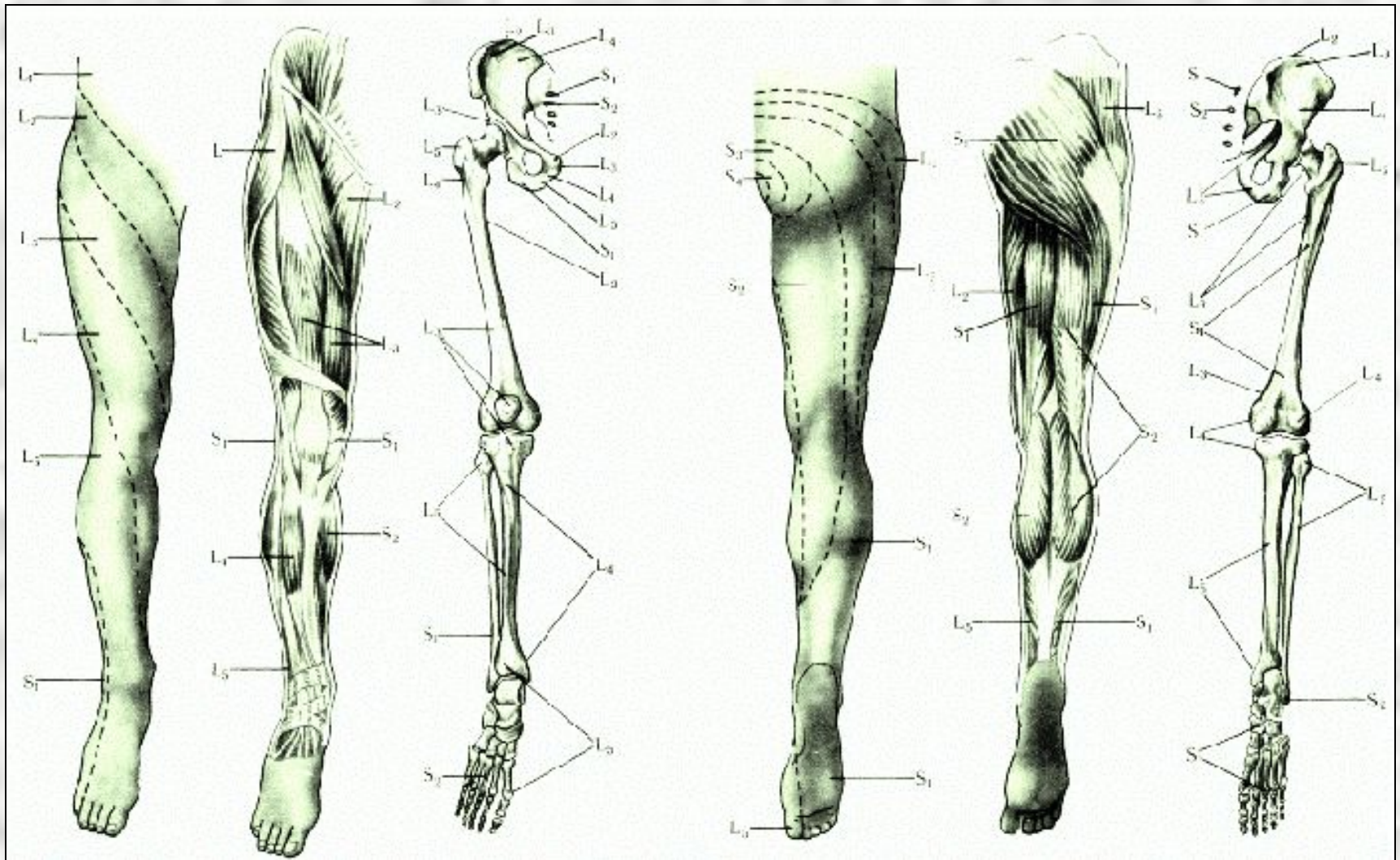
- **гомілка** – велика і мала гомілкові;

- **стопа** – передплесно, плесно та фаланги пальців.



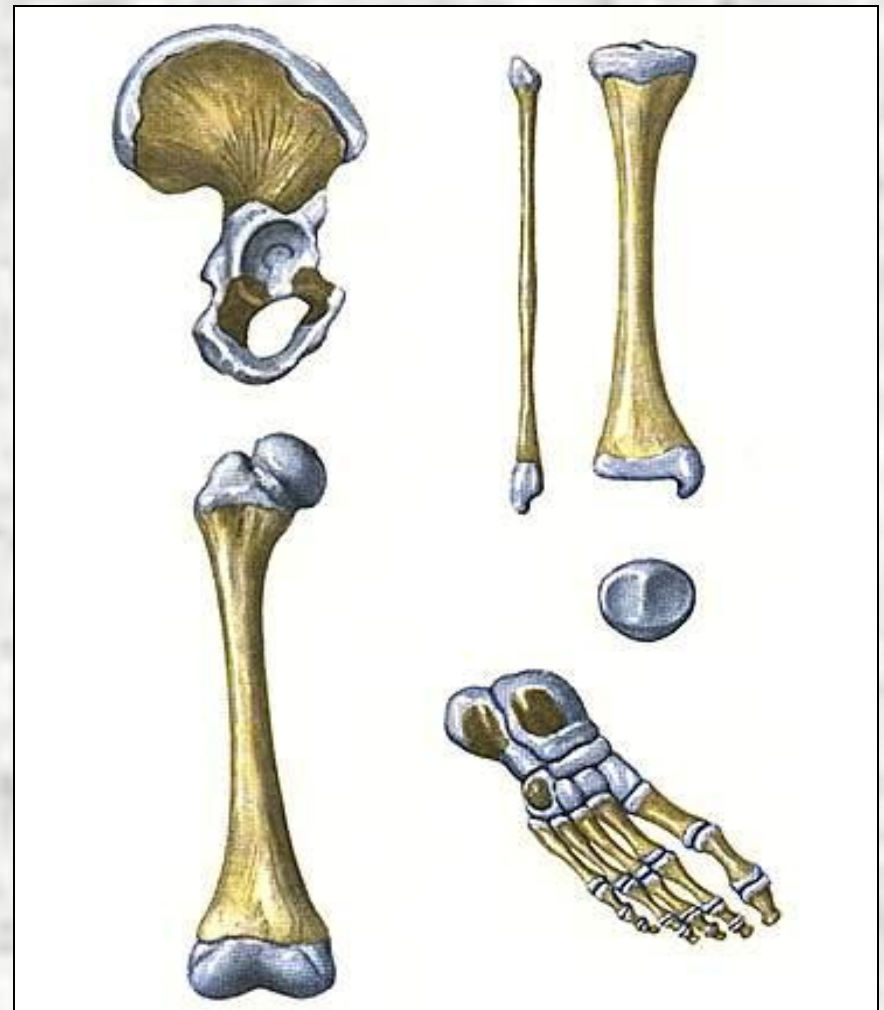
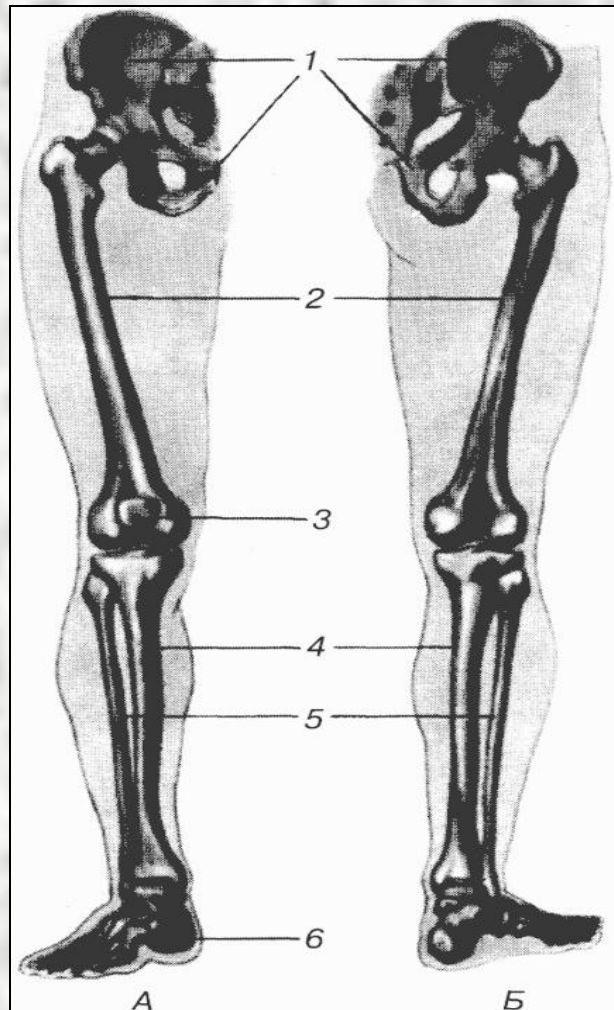
Опора та рух

Нижня кінцівка



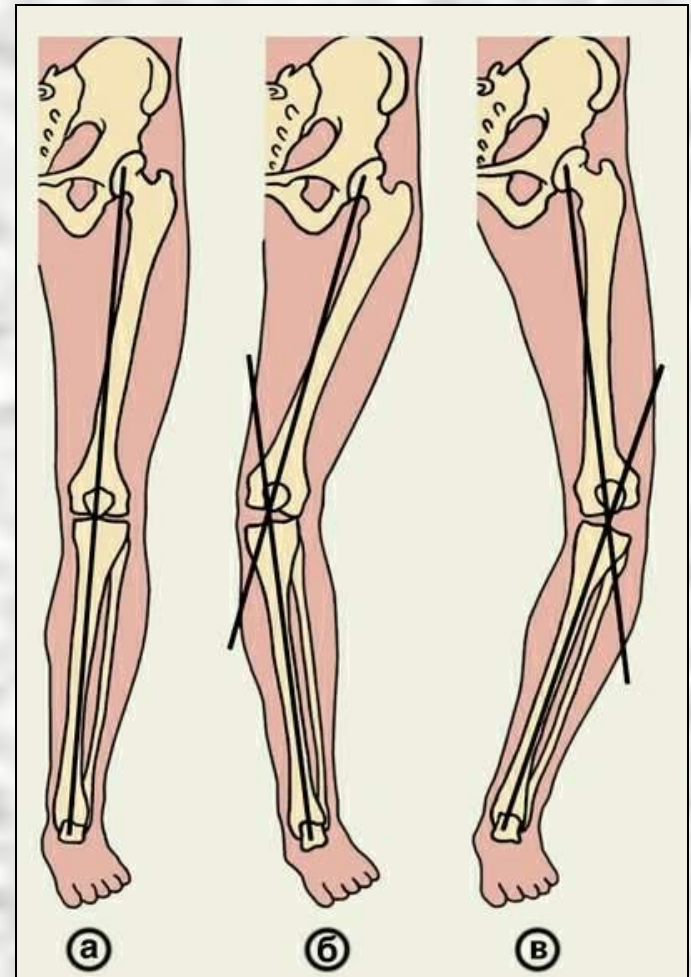
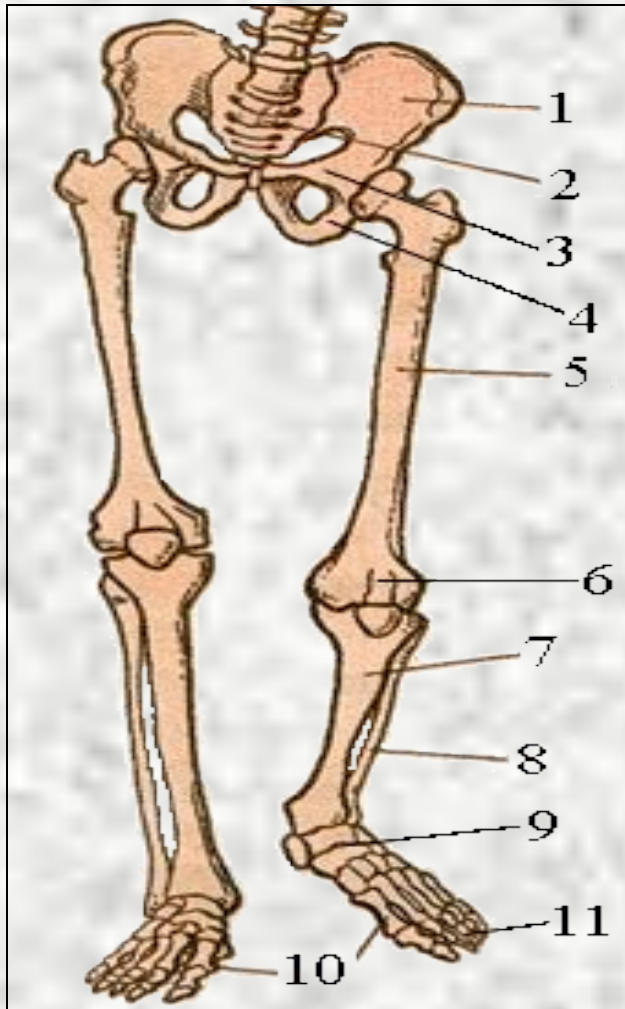
Опора та рух

Нижня кінцівка



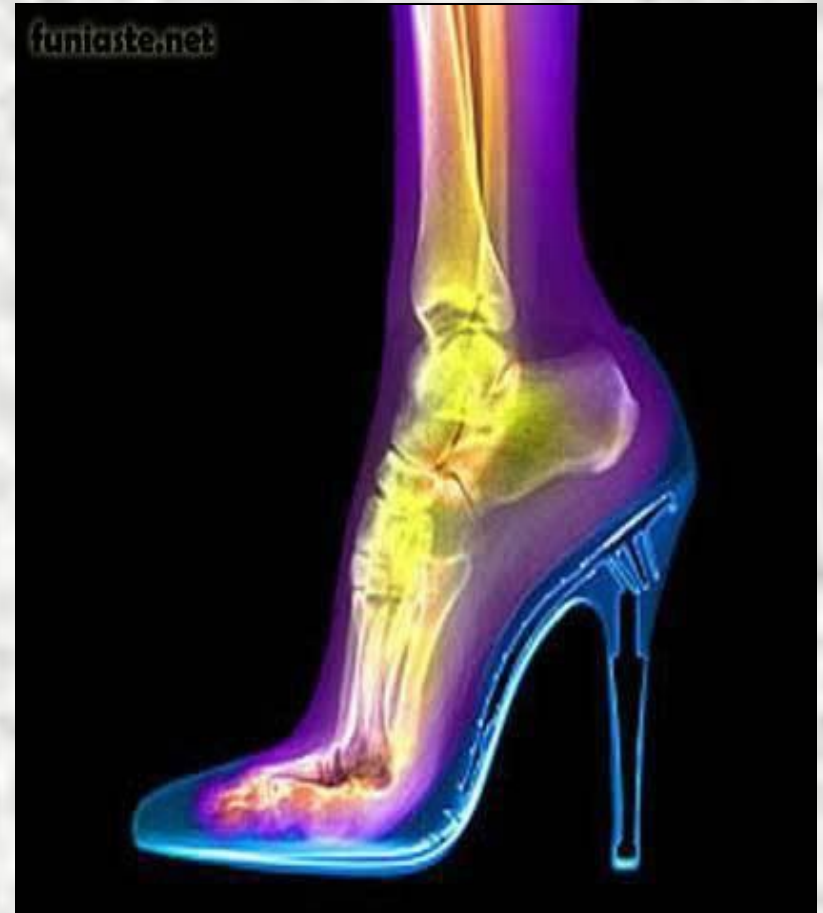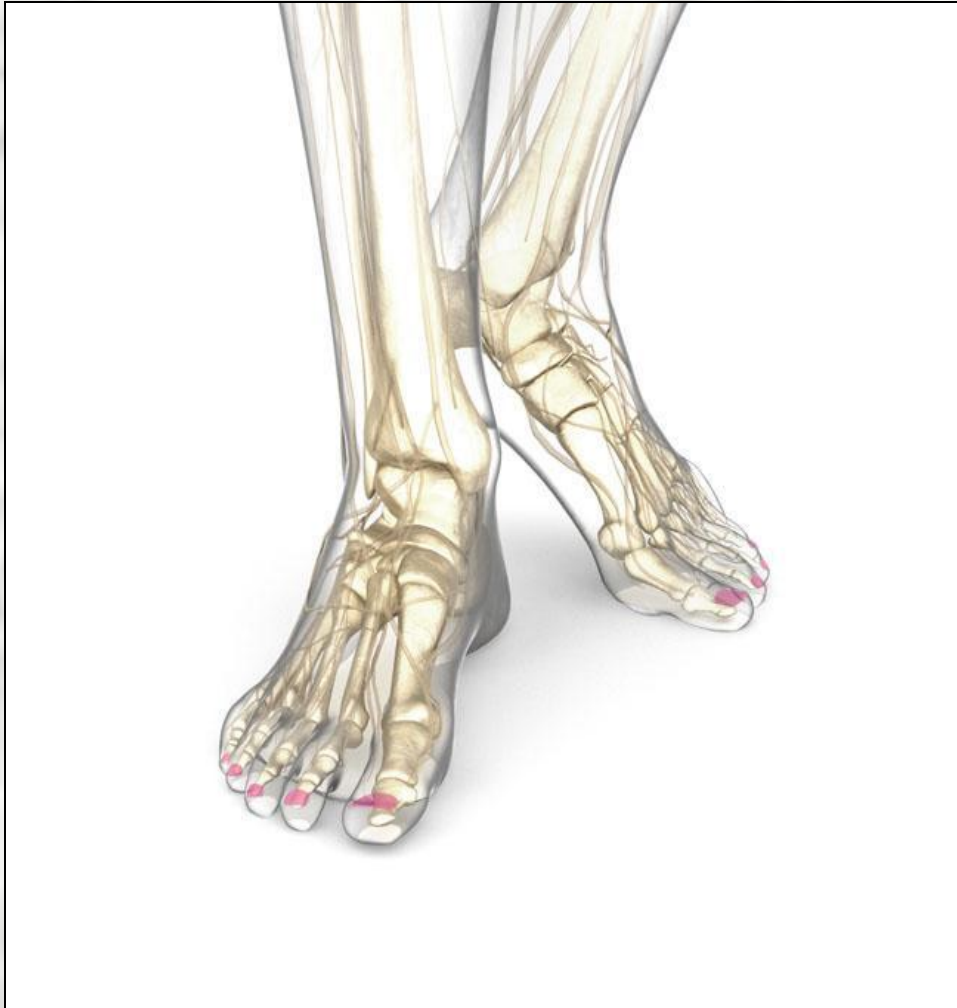
Опора та рух

Нижня кінцівка



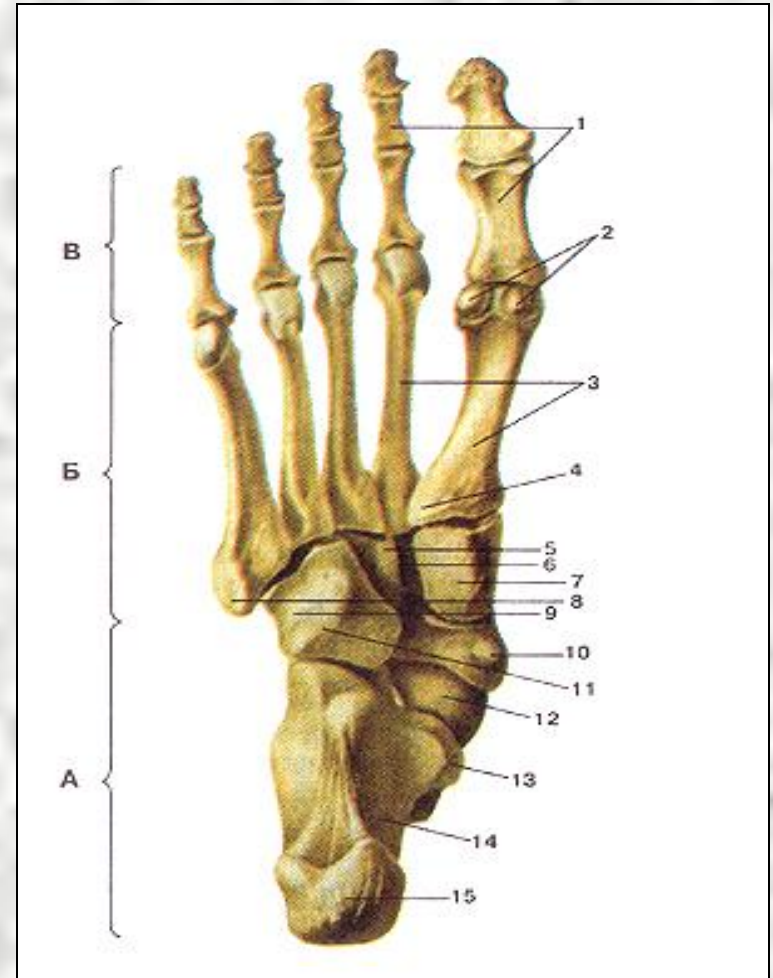
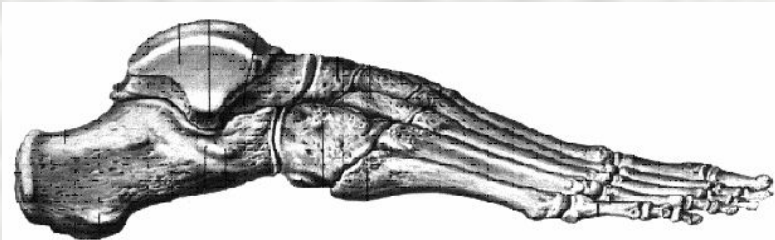
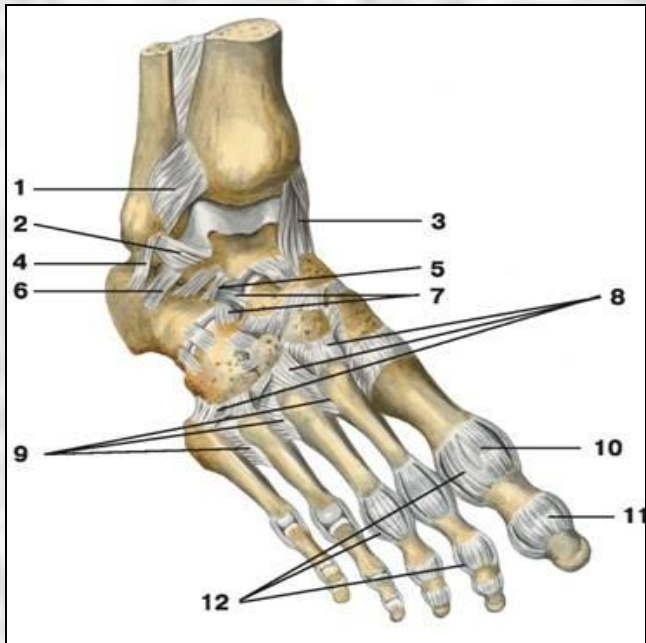
Опора та рух

Нижня кінцівка



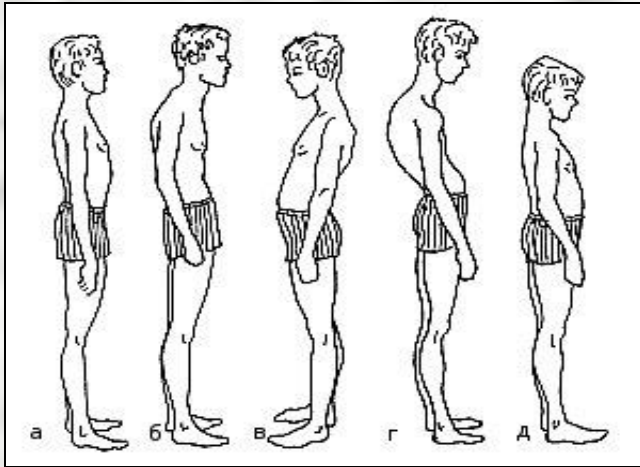
Опора та рух

Нижня кінцівка



Опора та рух

Порушення постави



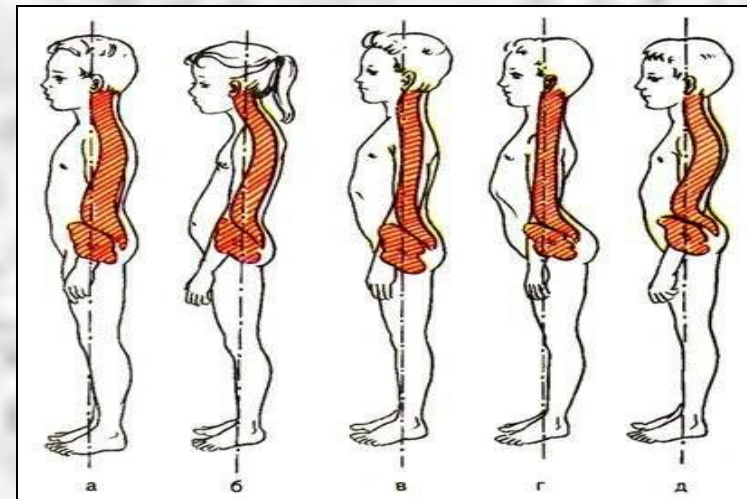
Затрудняється робота: легень,
серця, ШКТ

Зменшується ЖЄЛ – життєва
ємність легень

З'являються головні болі

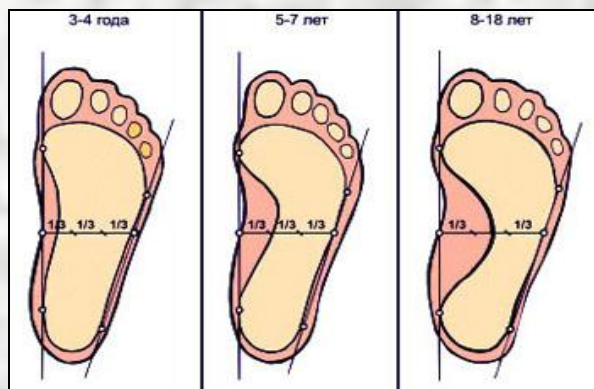
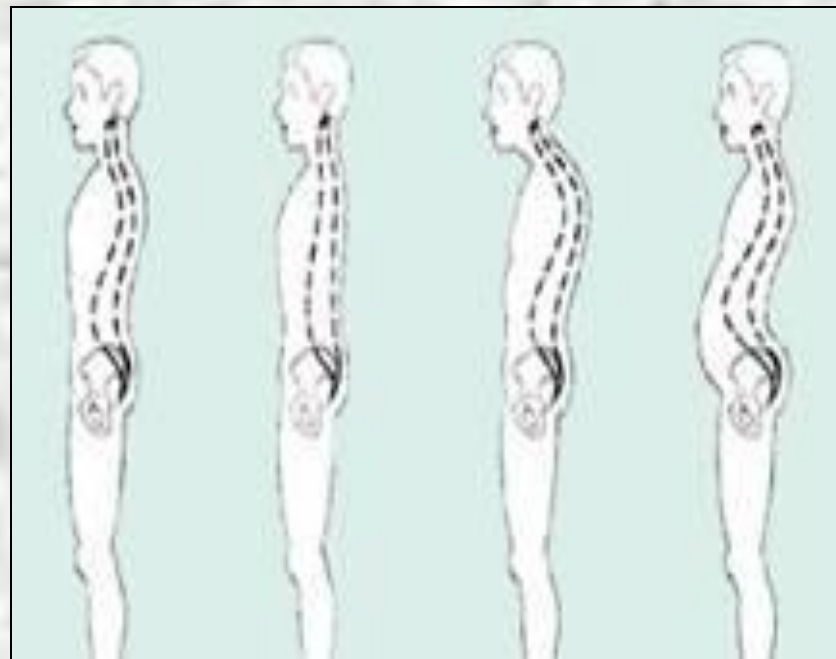
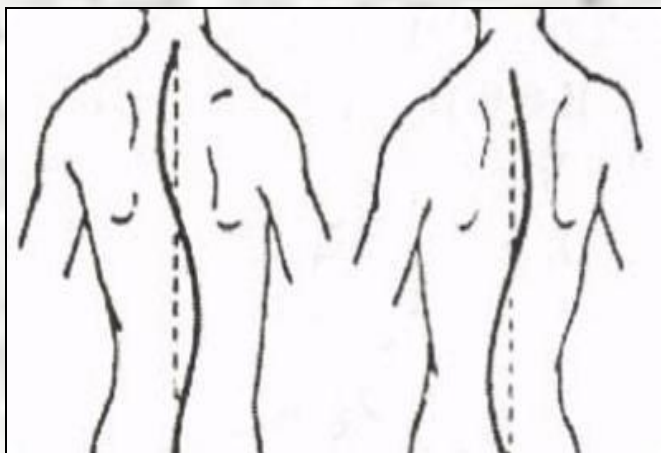
Знижується обмін речовин

Підвищується стомлюваність



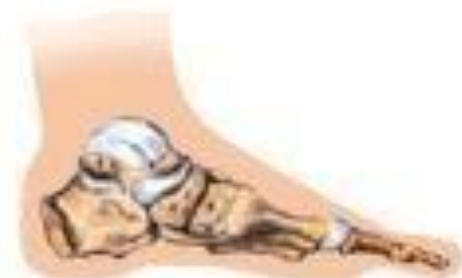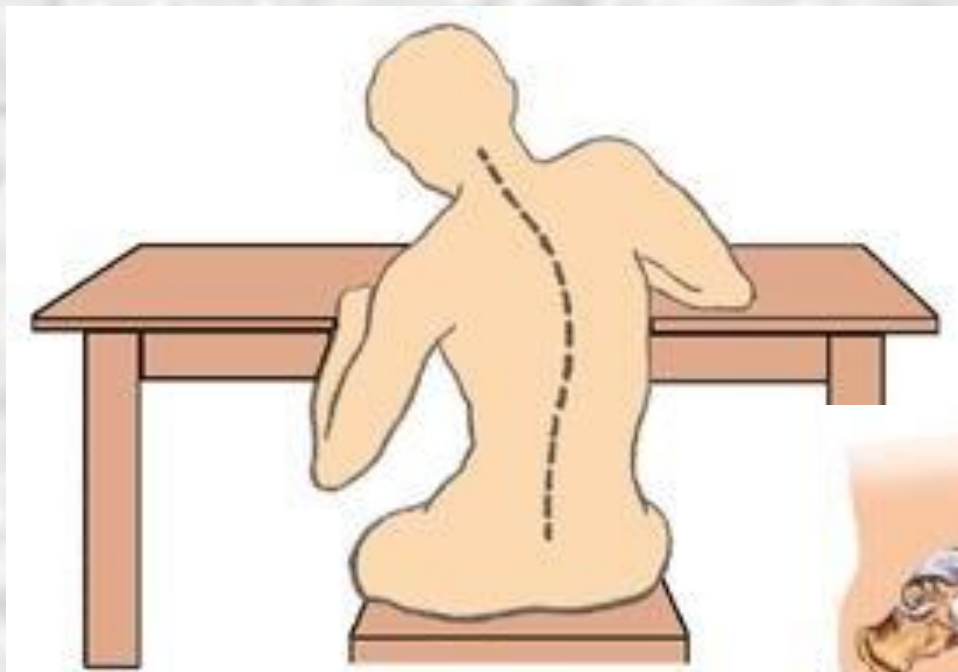Опора та рух

Порушення постави




Опора та рух

Порушення постави

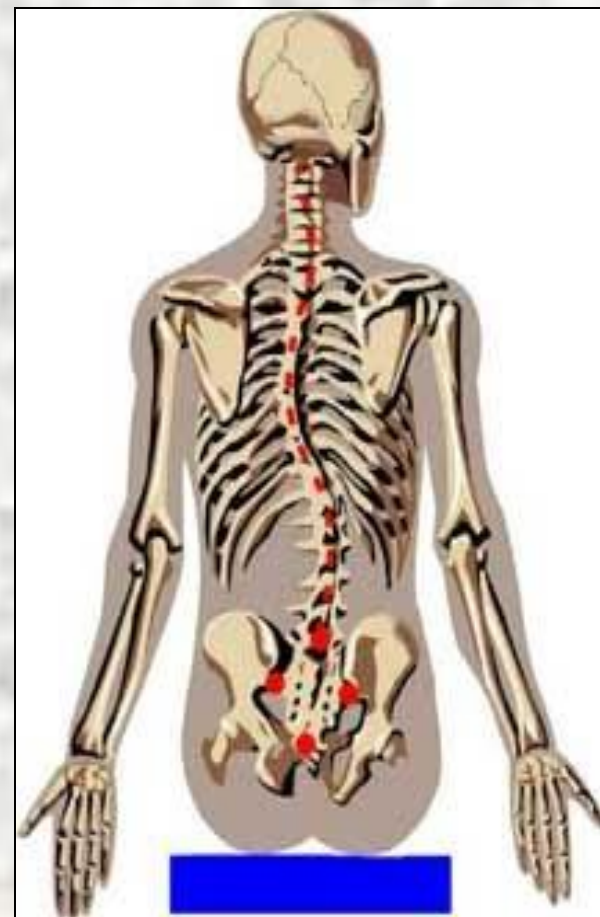


Скелет и след
здоровой стопы



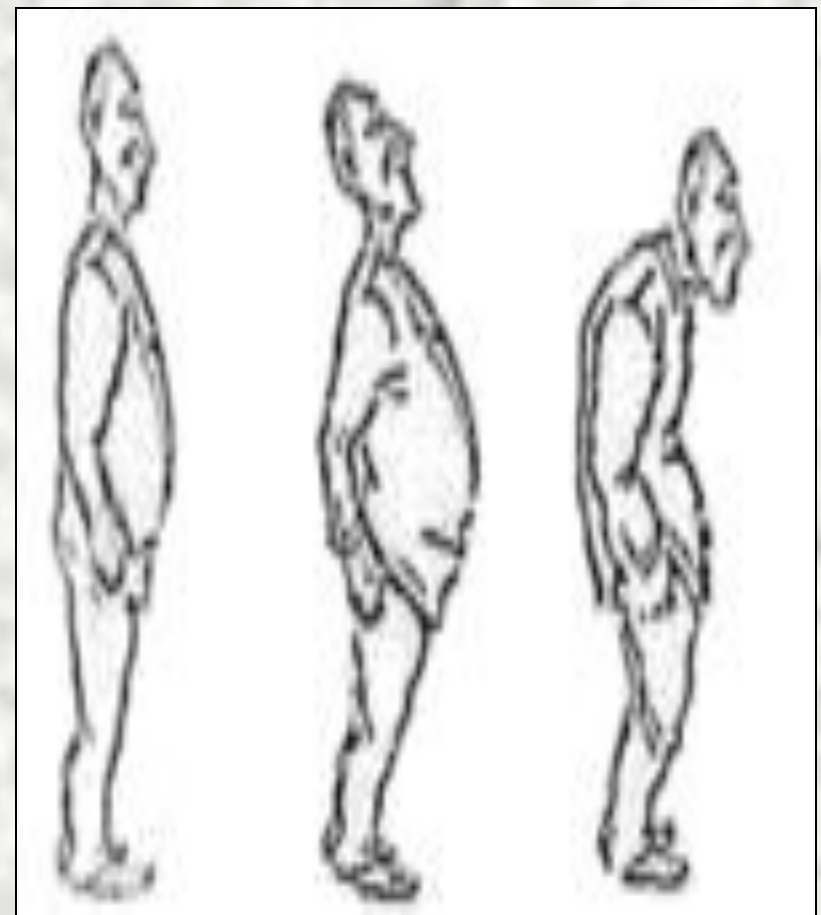
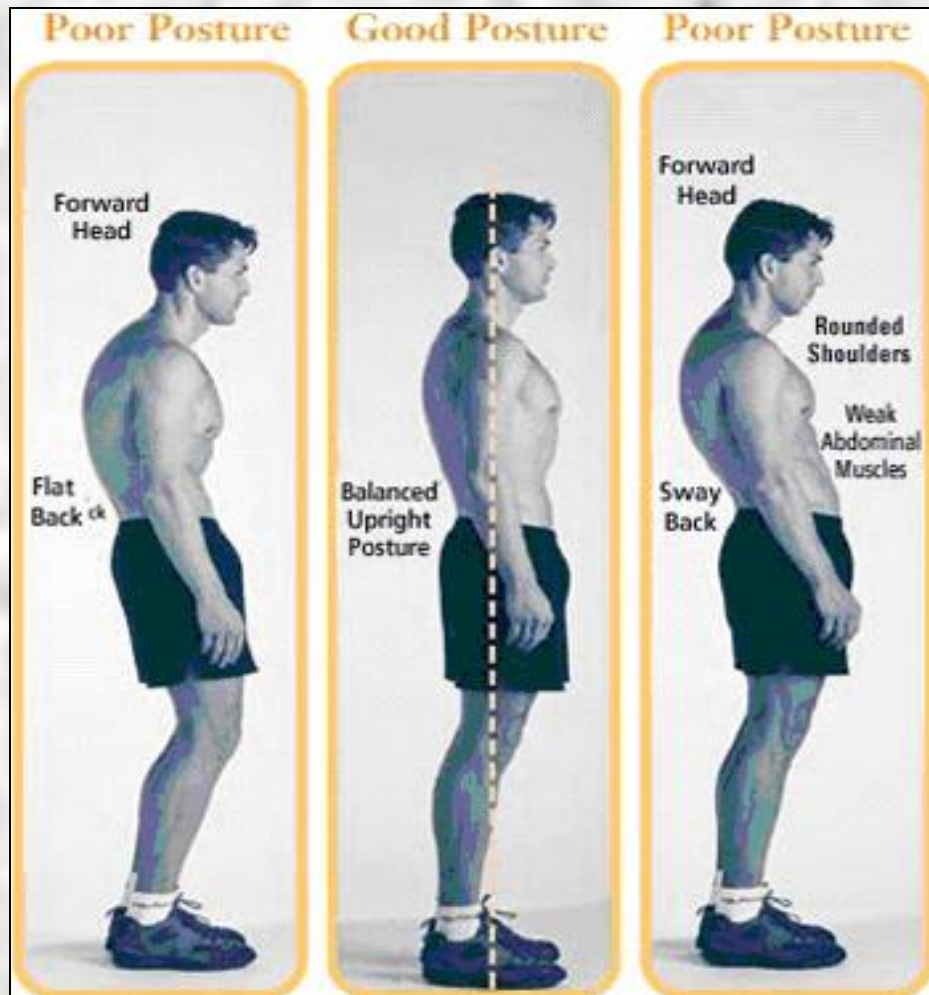
Опора та рух

Порушення постави



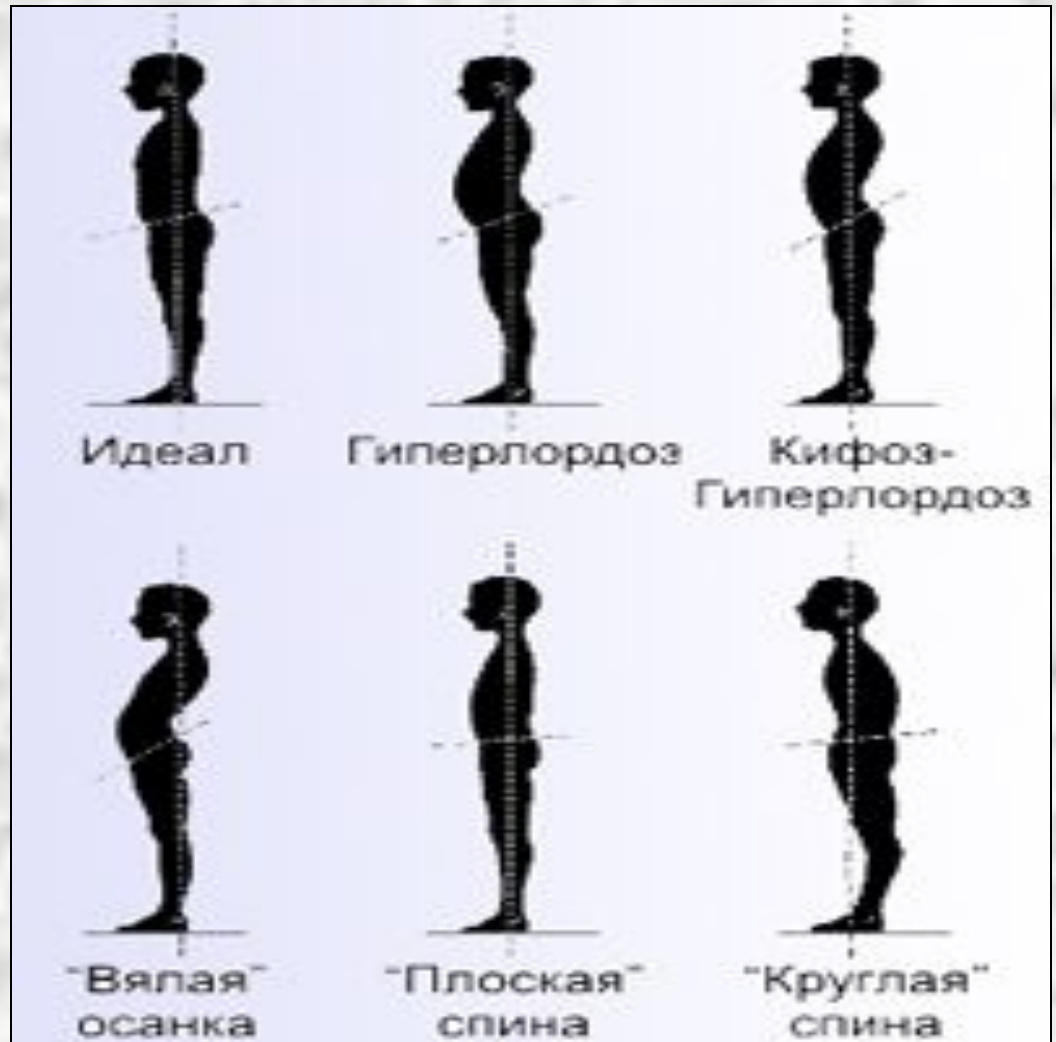
Опора та рух

Порушення постави



Опора та рух

Порушення постави



Опора та рух

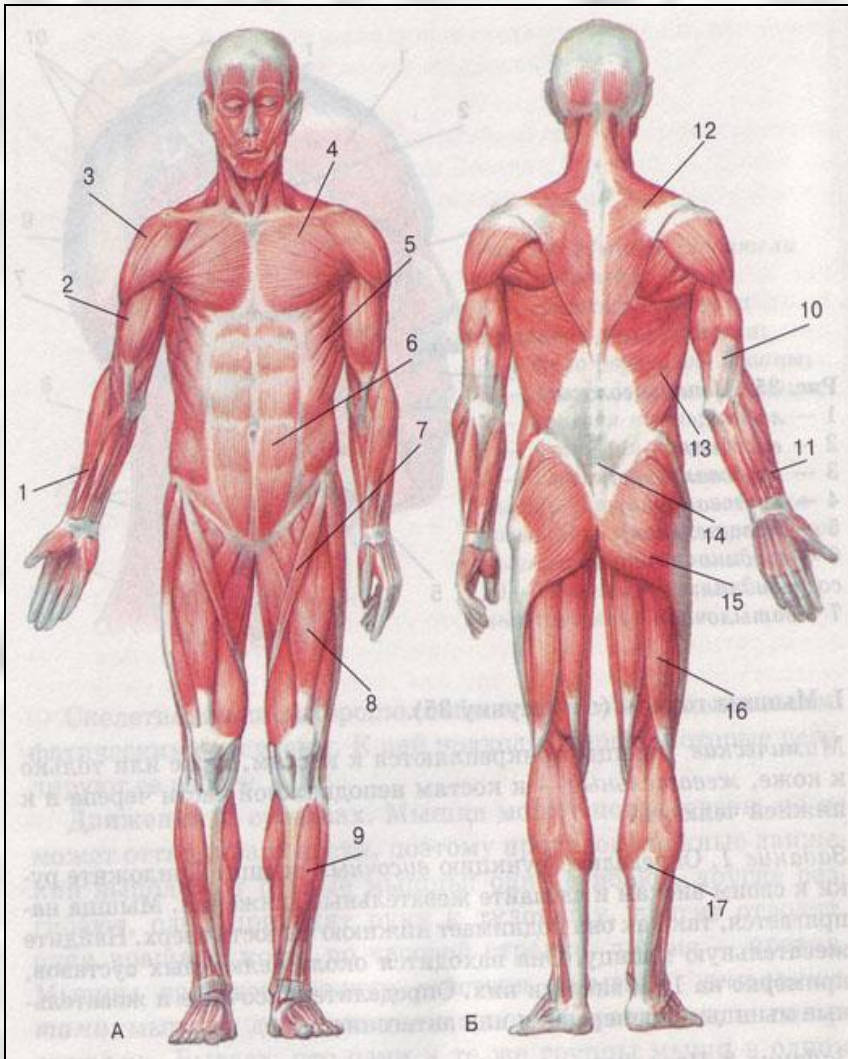
Гіподинамія

**Гіподинамія – малорухливий спосіб
ЖИТТЯ.**



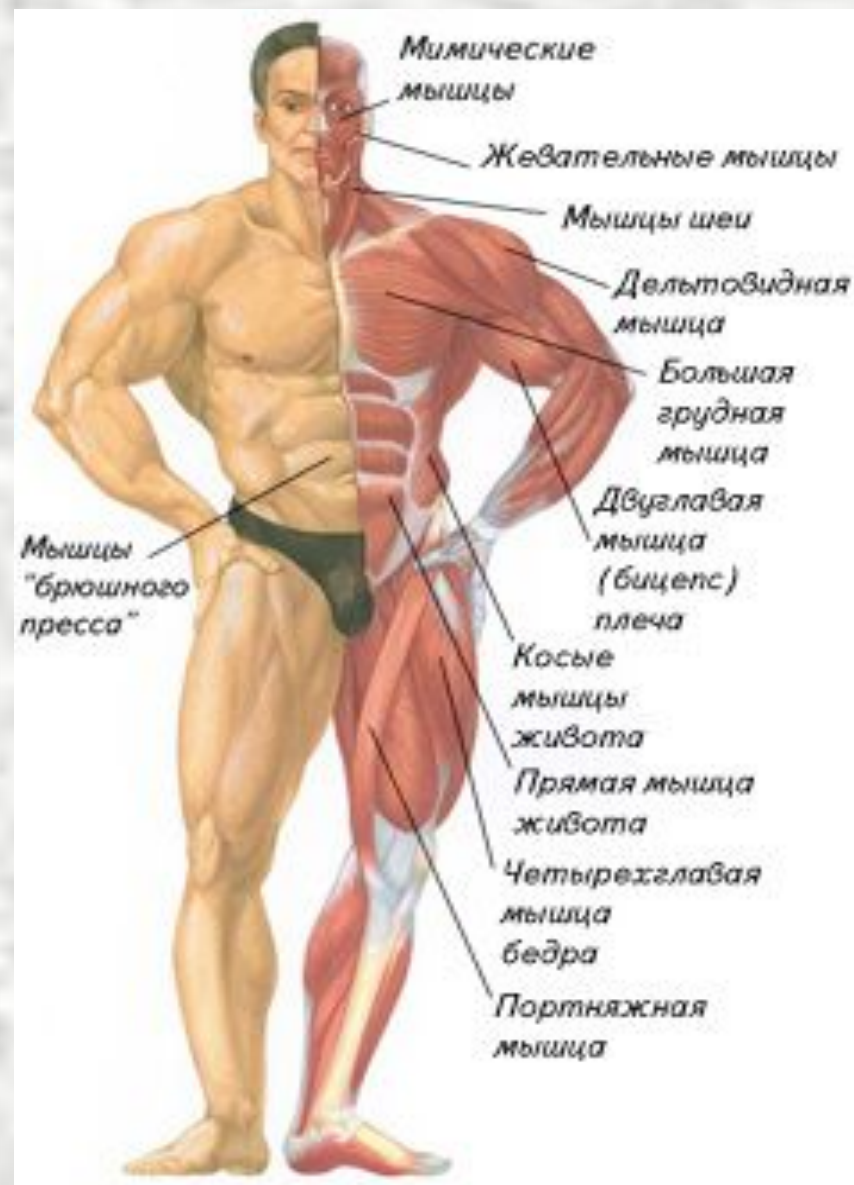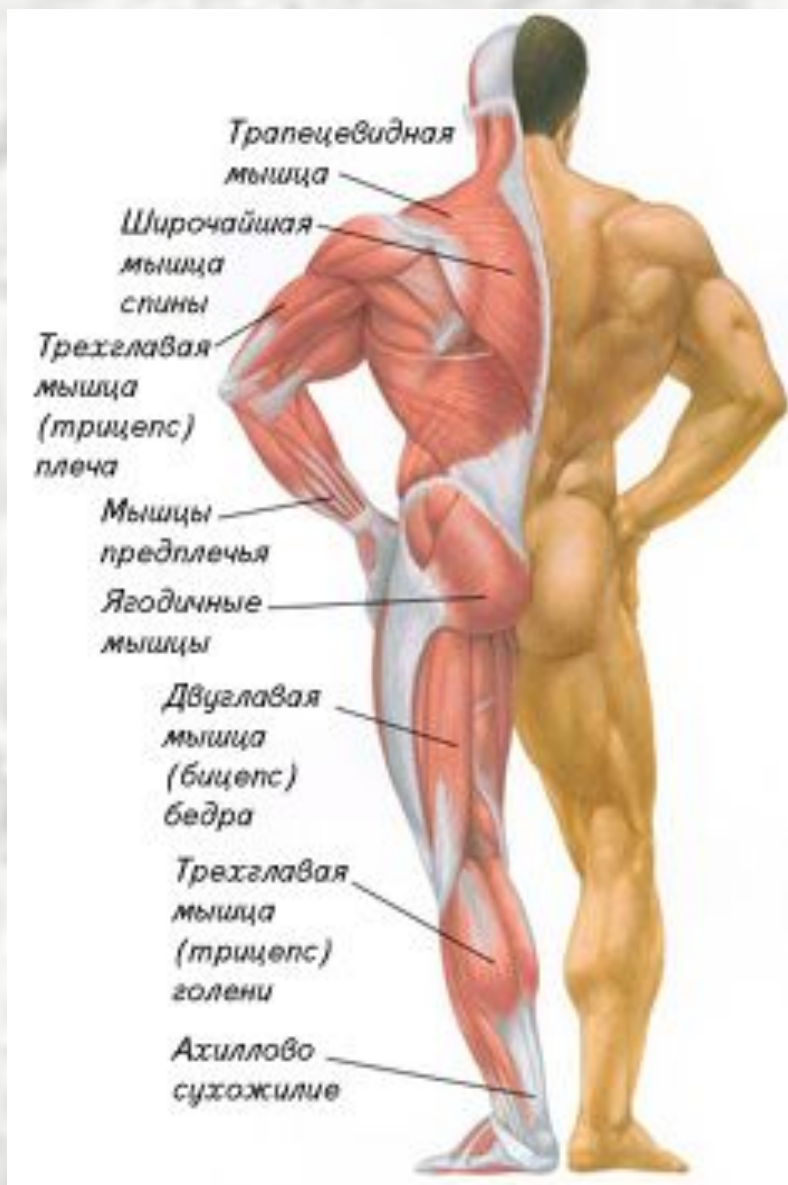Опора та рух

М'язова система



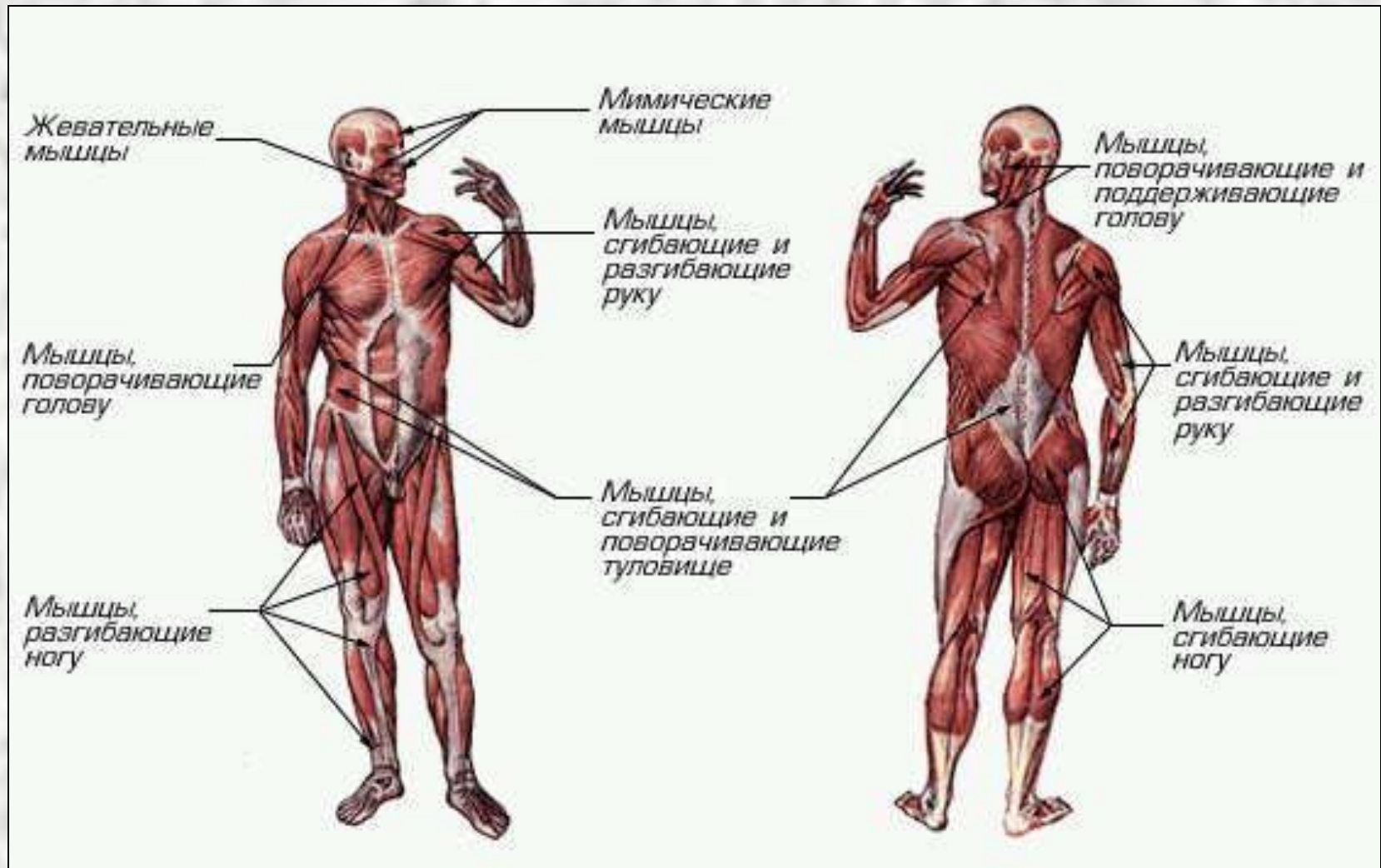
- М'язи людини**
поділяються на:
- м'язи **ГОЛОВИ;**
 - м'язи **тулуба:**
грудей, спини та
живота;
 - м'язи **КІНЦІВОК.**

Опора та рух



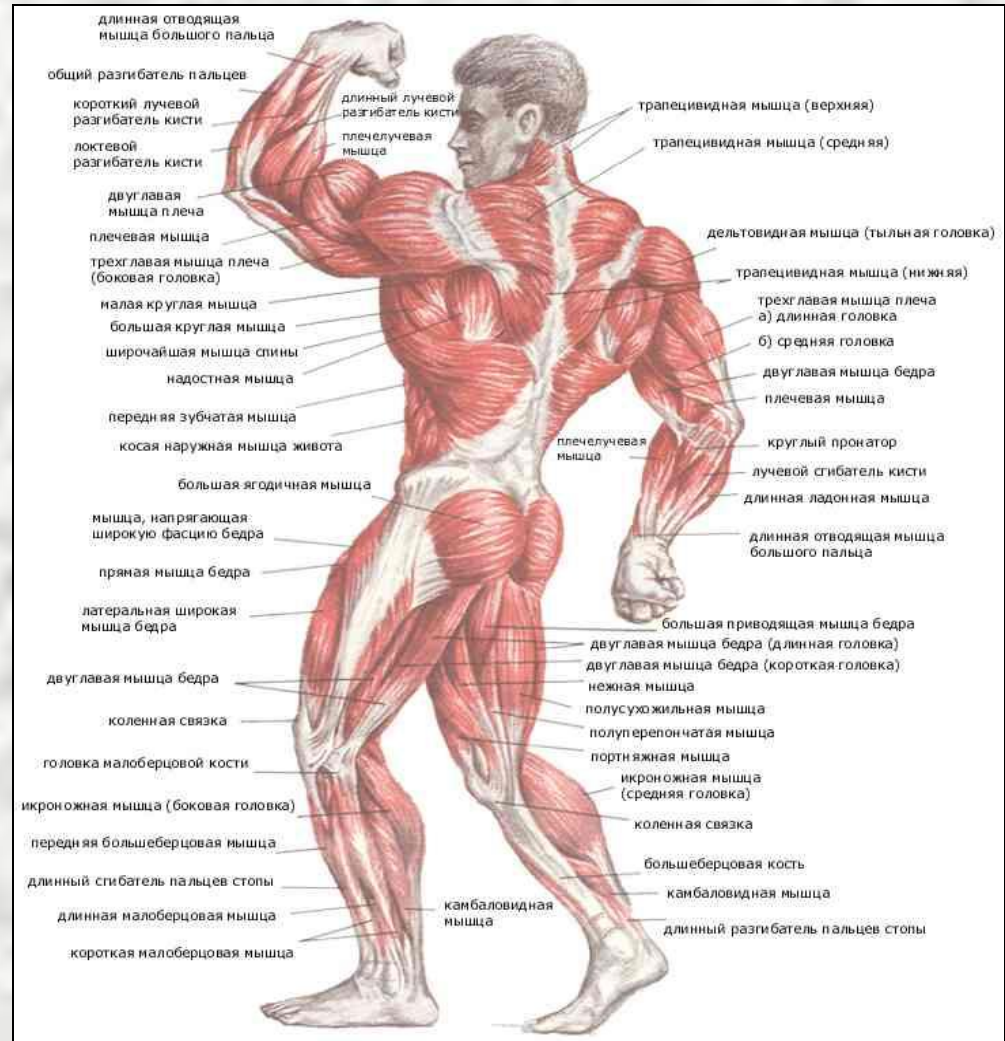
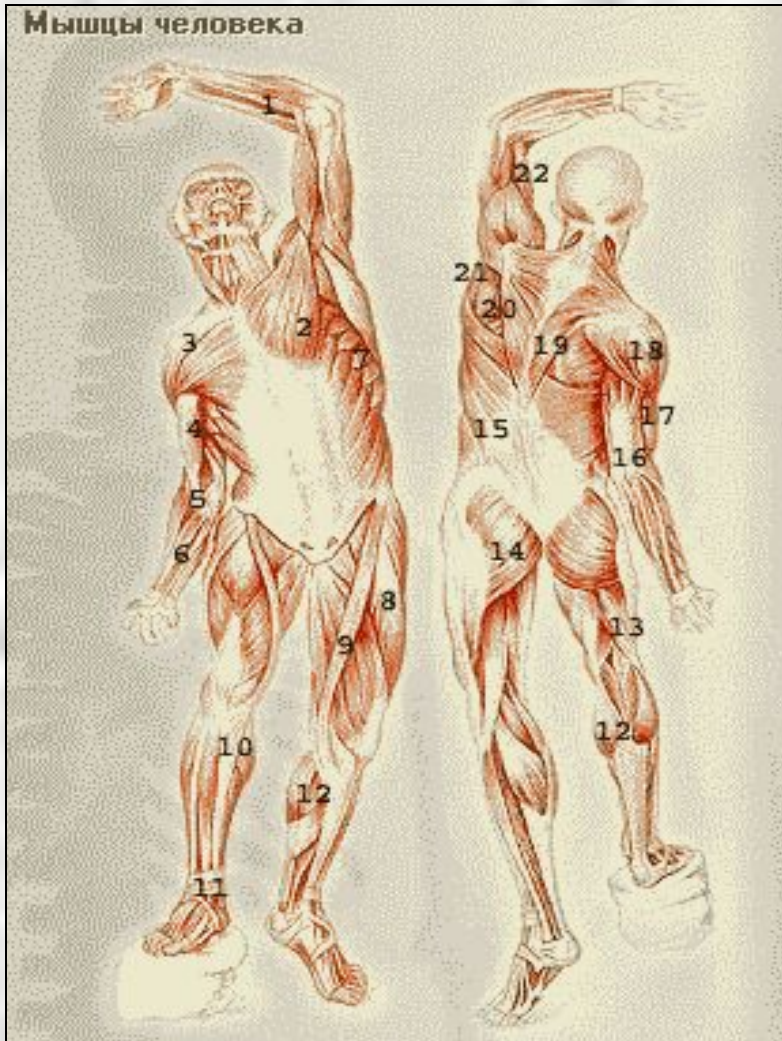
Опора та рух

М'язова система



Опора та рух

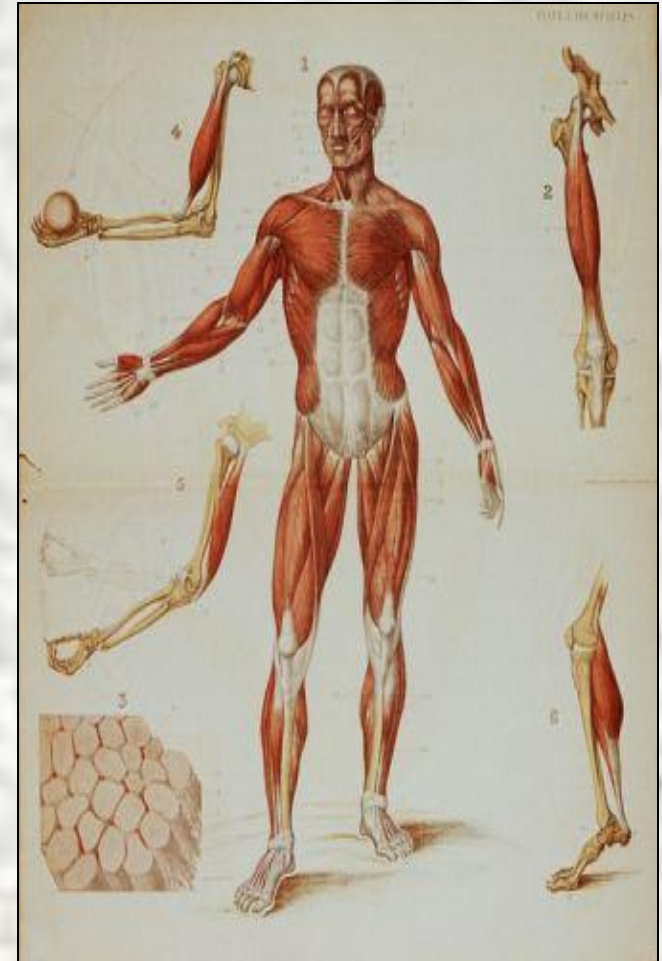М'язова система



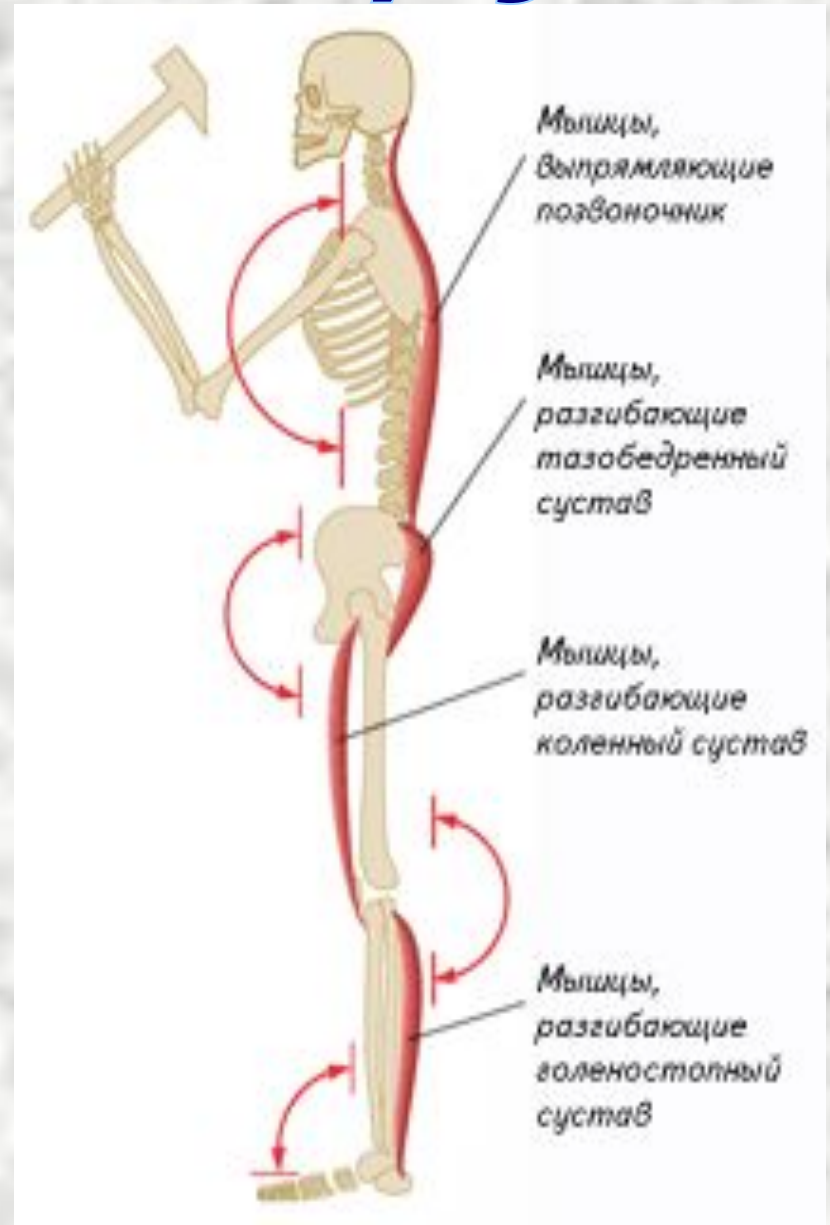
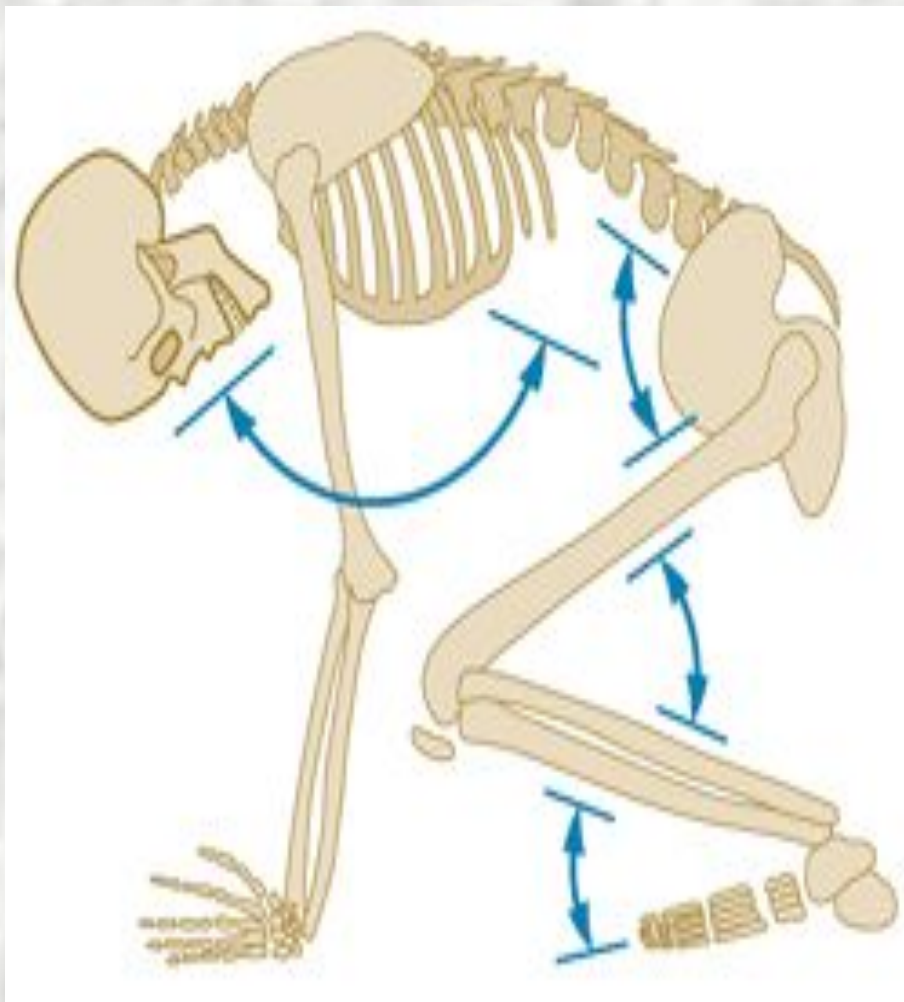
Опора та рух

М'язова система

М'язи в живому організмі ніколи, навіть, у спокої не бувають повністю розслаблені, вони знаходяться у стані деякого напруження - тонусу. М'язовий тонус підтримується імпульсами, що поступають у м'язи з ЦНС. Завдяки м'язовому тонусу підтримується стійкість тіла та його положення в просторі.

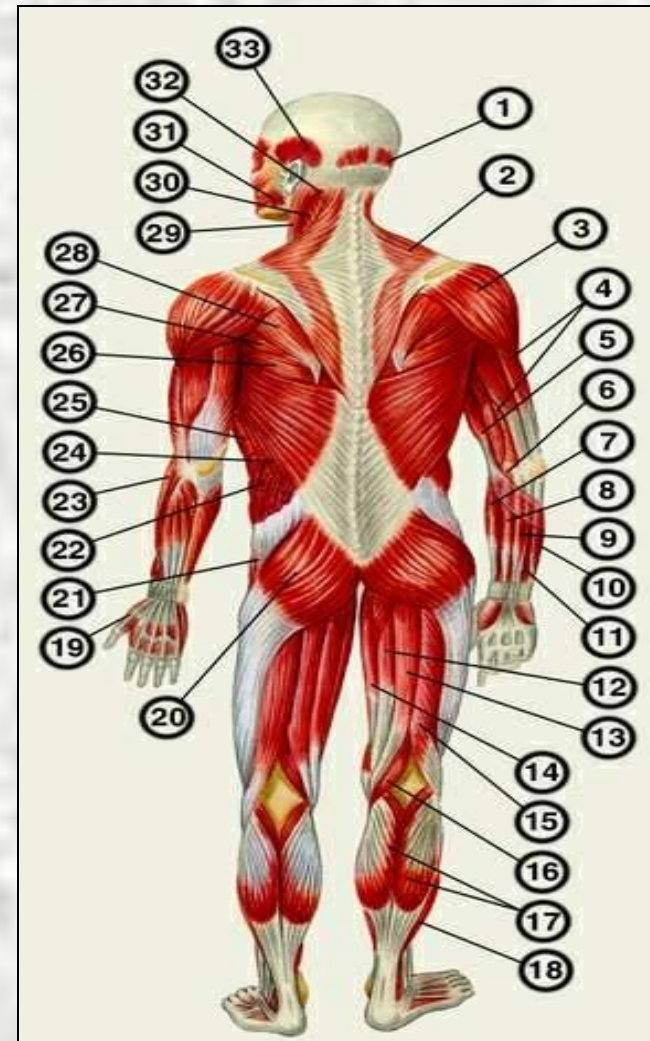
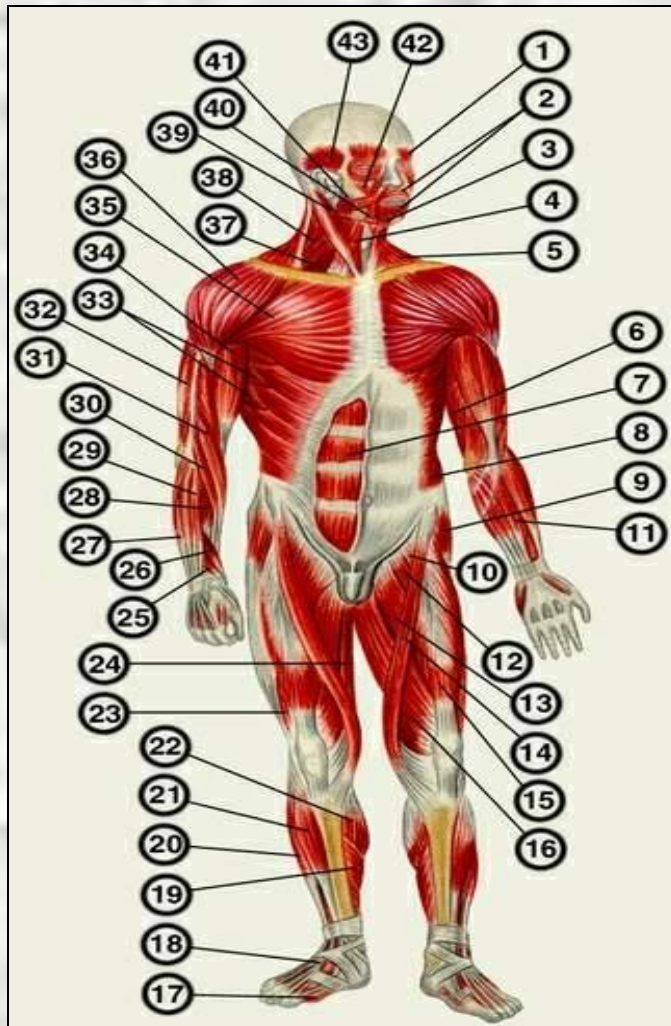


Опора та рух



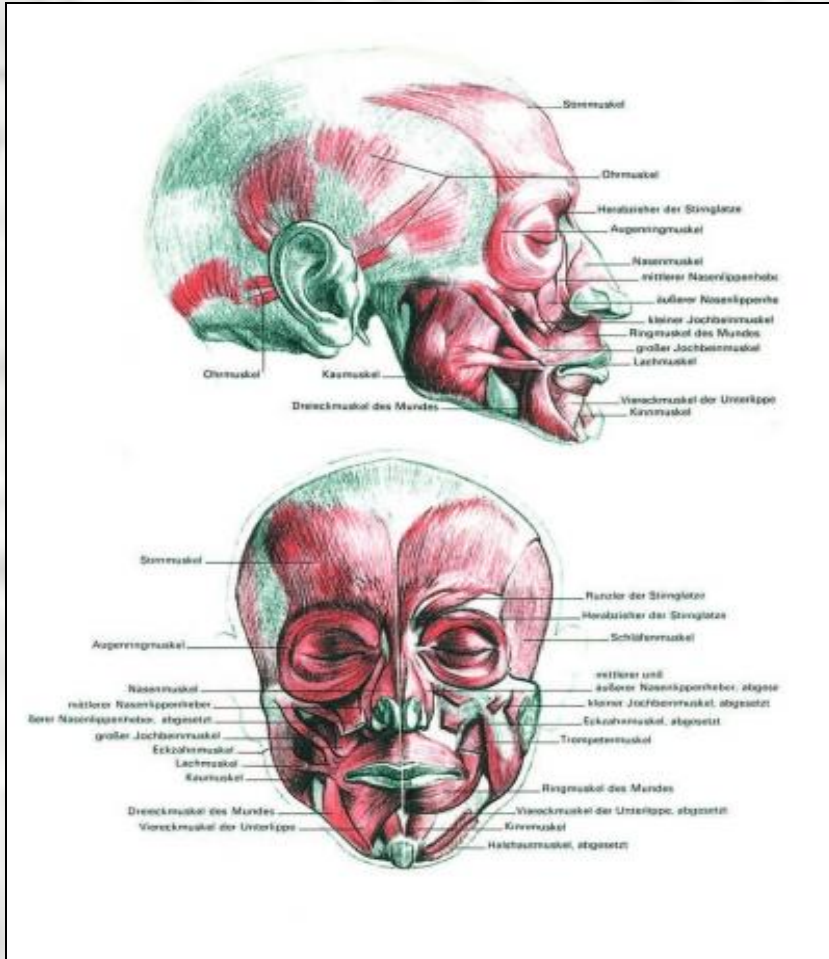
Опора та рух

М'язова система



Опора та рух

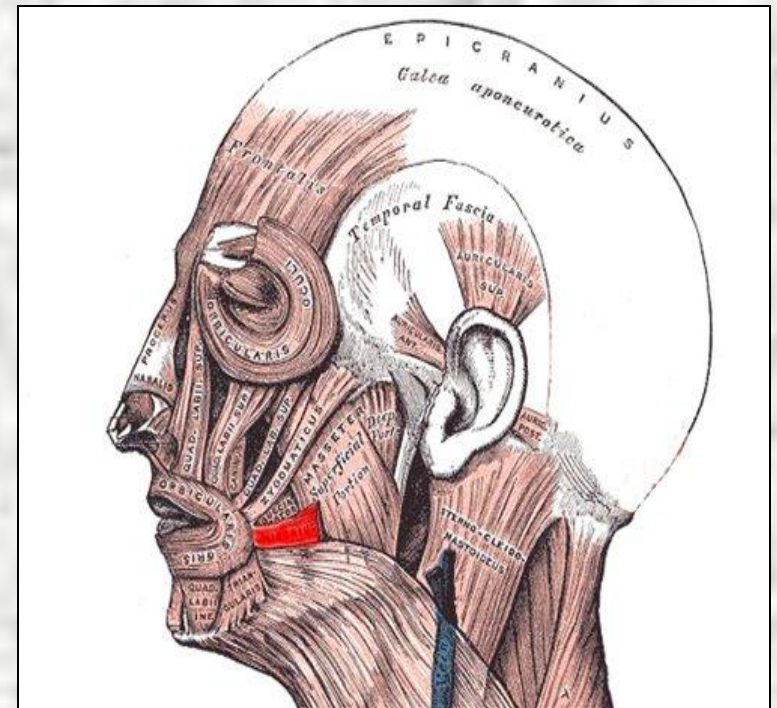
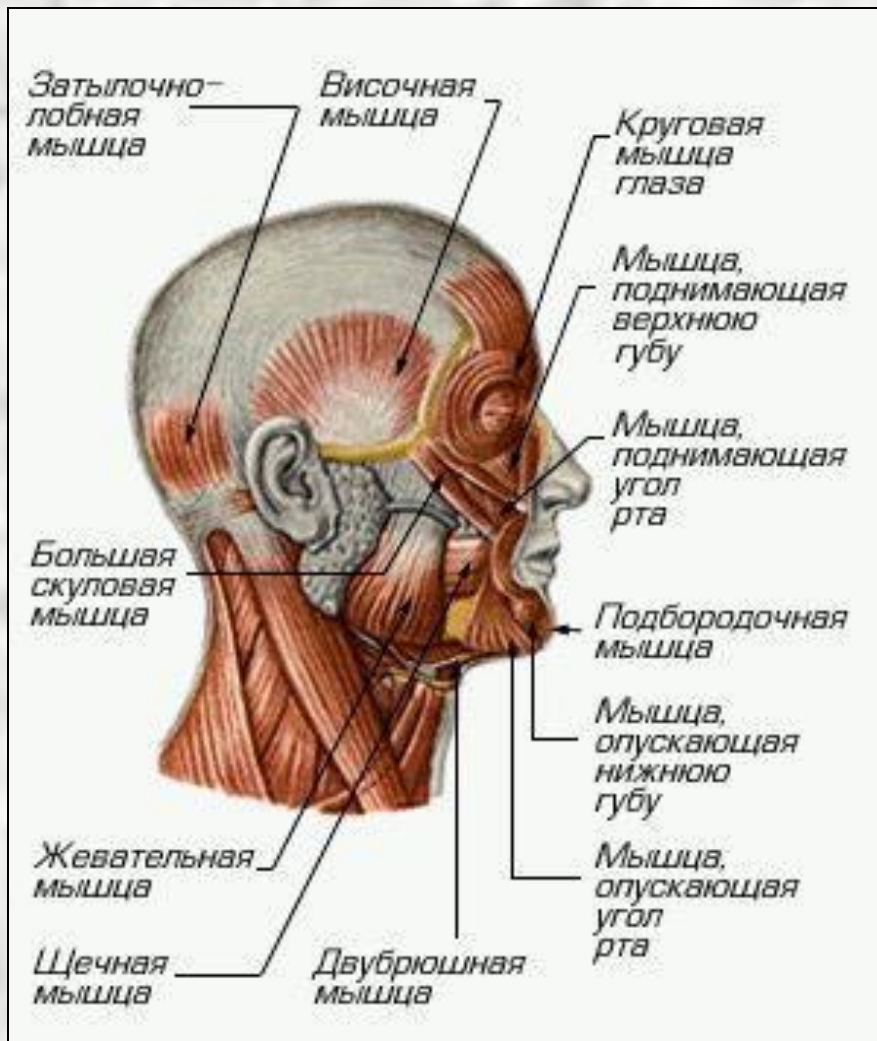
М'язи голови



М'язи голови
поділяються на:
-м'язи черепної
коробки;
-мімічні м'язи;
-жувальні м'язи.

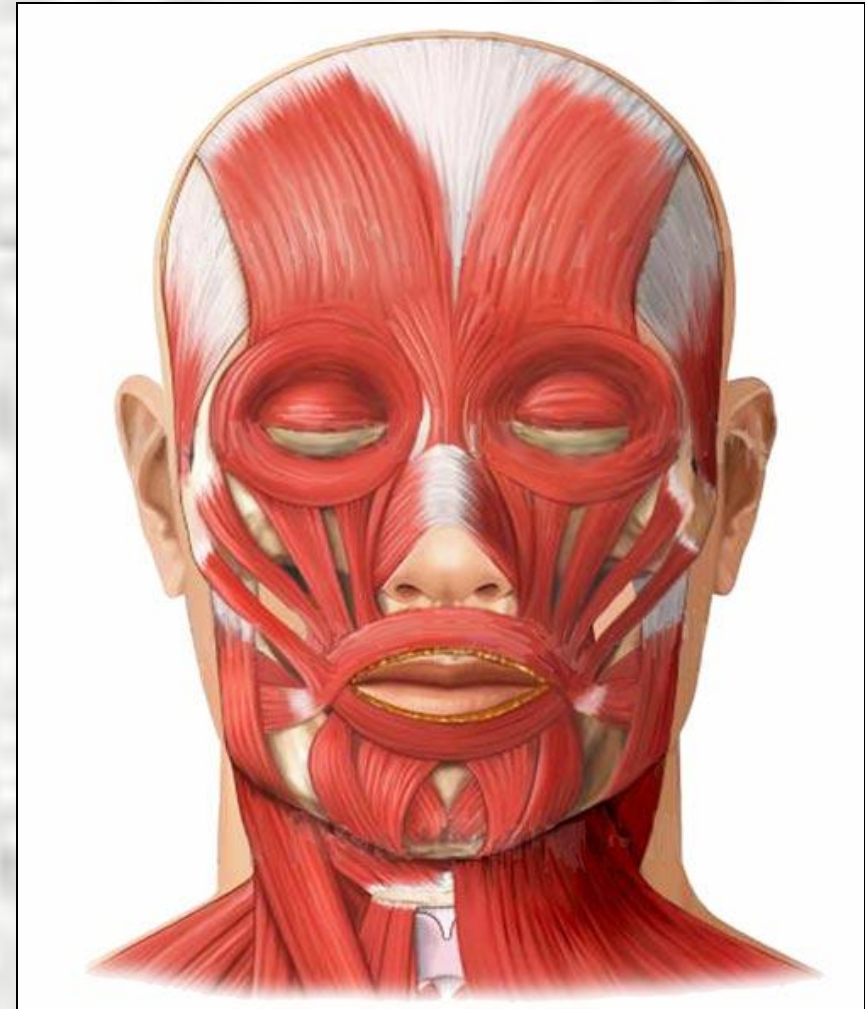
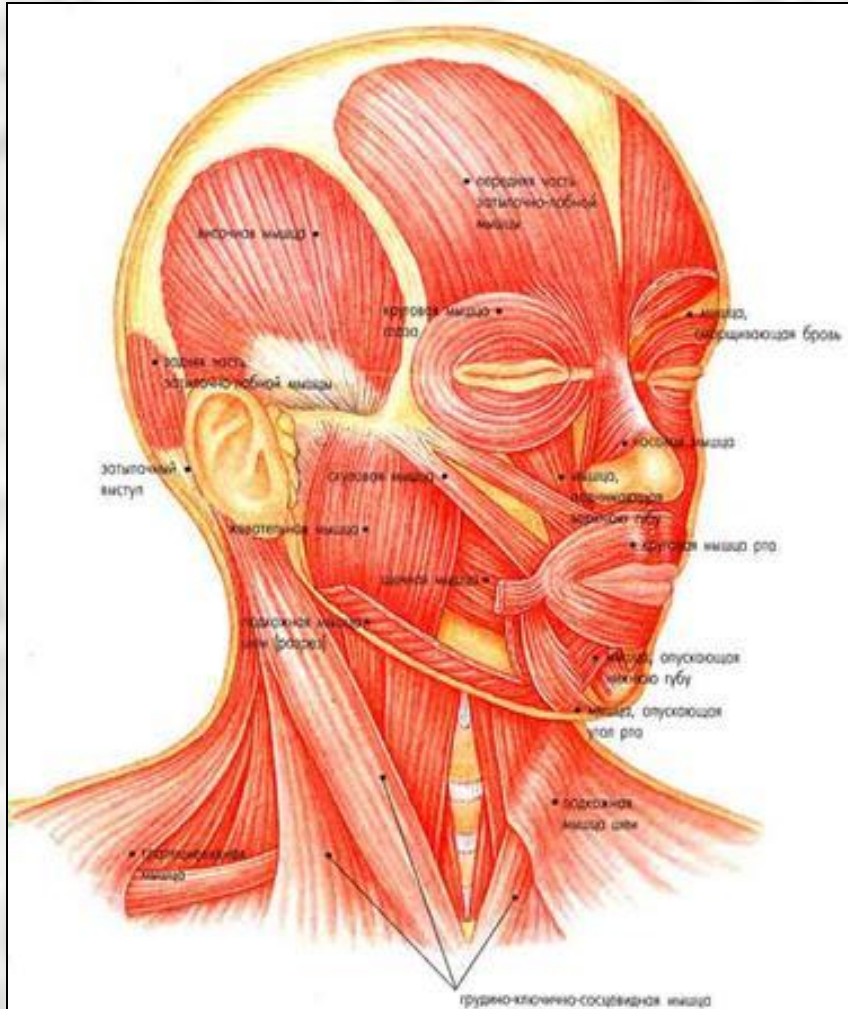
Опора та рух

М'язи голови



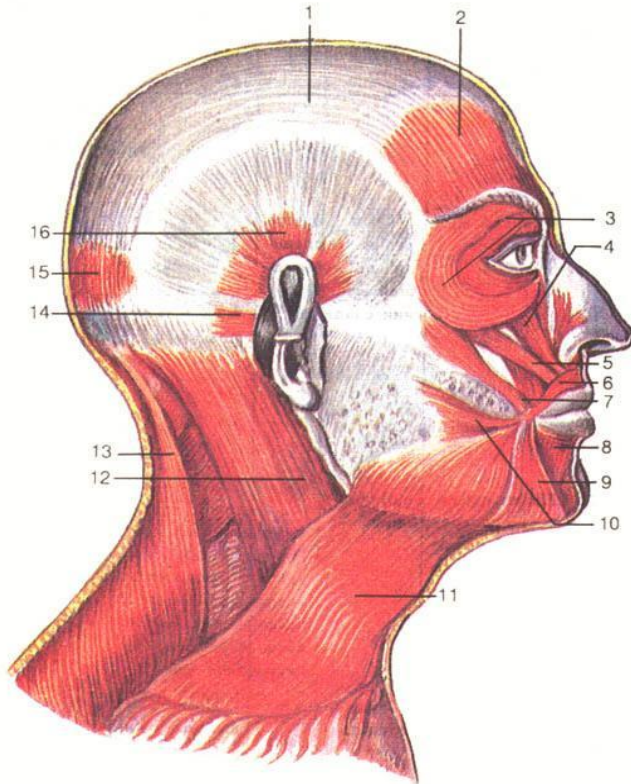
Опора та рух

М'язи голови



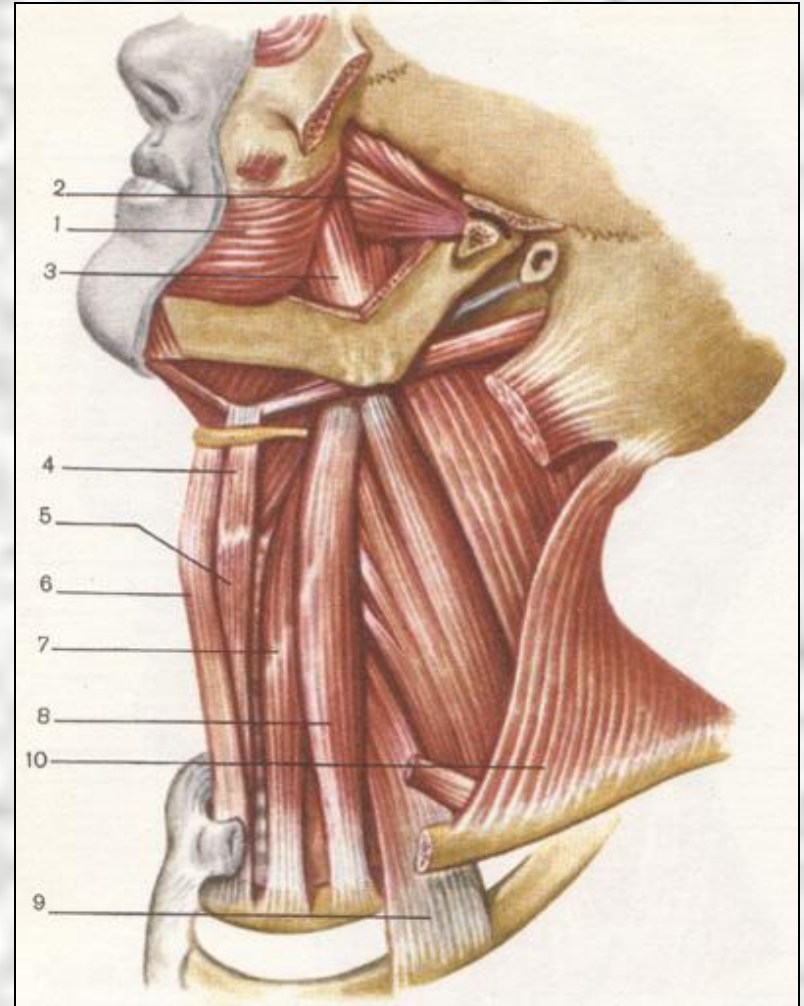
Опора та рух

М'язи шиї



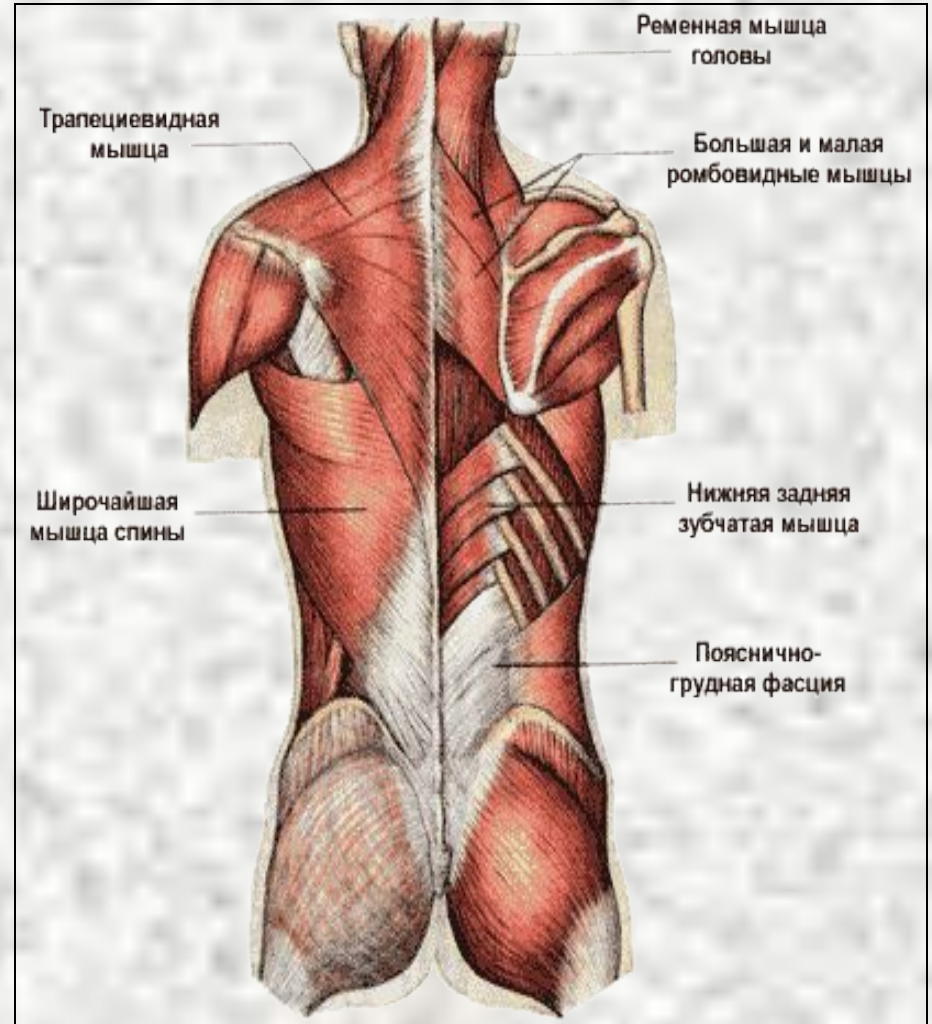
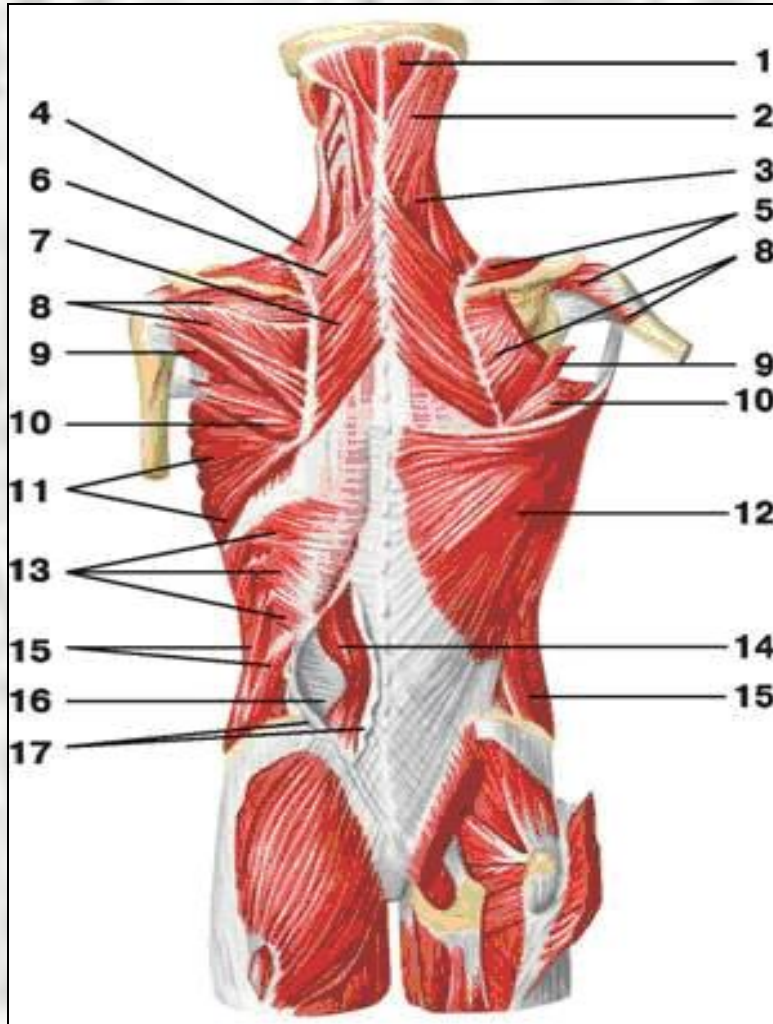
М'язи голови и шиї. Вид справа:

1 — сухожильний шлем (надчерепний апоневроз), 2 — лобне брюшко затылочно-лобної м'язи, 3 — кругова м'язка ока, 4 — м'язка, піднімаюча верхню губу, 5 — м'язка, піднімаюча кут рота, 6 — кругова м'язка рота, 7 — велика скулова м'язка, 8 — м'язка, опускаюча нижню губу, 9 — м'язка, опускаюча кут рота, 10 — м'язка сміха, 11 — підкожна м'язка шиї, 12 — грудино-ключично-сосцевидна м'язка, 13 — трапецевидна м'язка, 14 — задня ушна м'язка, 15 — затылочне брюшко затылочно-лобної м'язи, 16 — верхня ушна м'язка



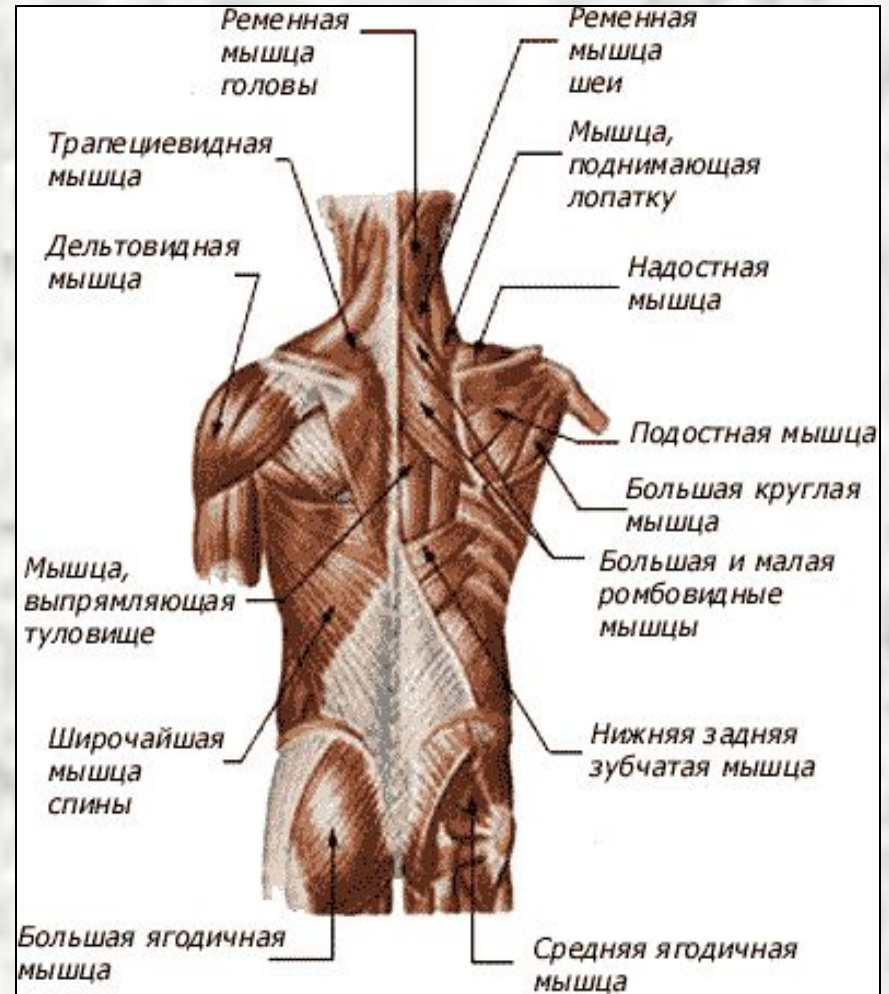
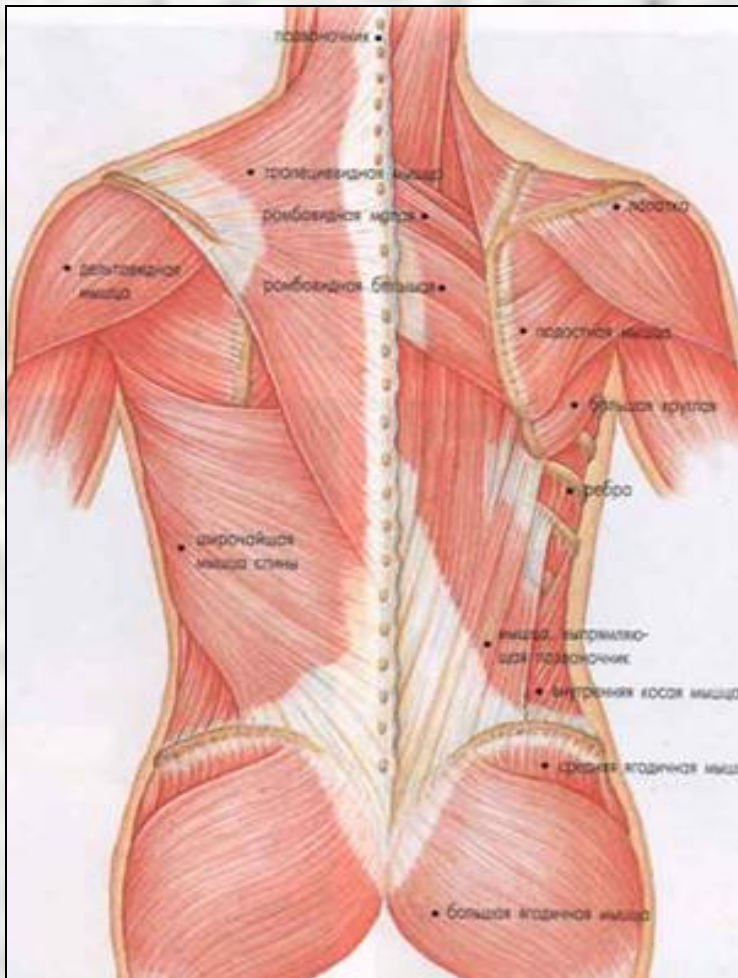
Опора та рух

М'язи спини



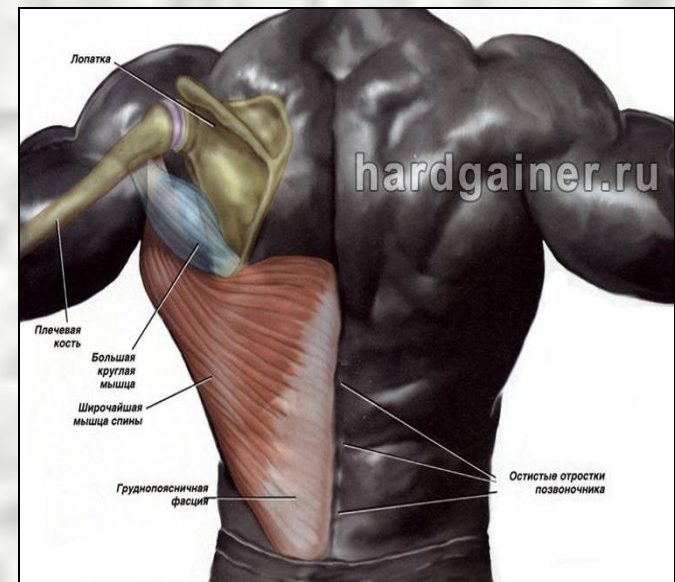
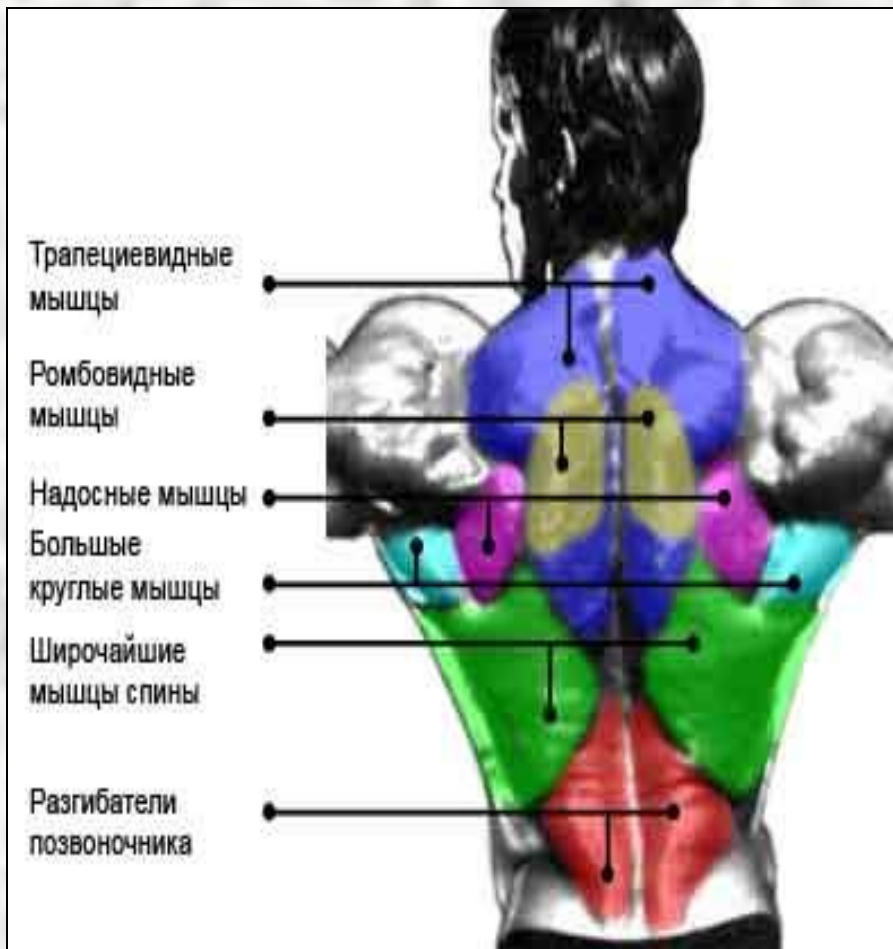Опора та рух

М'язи спини



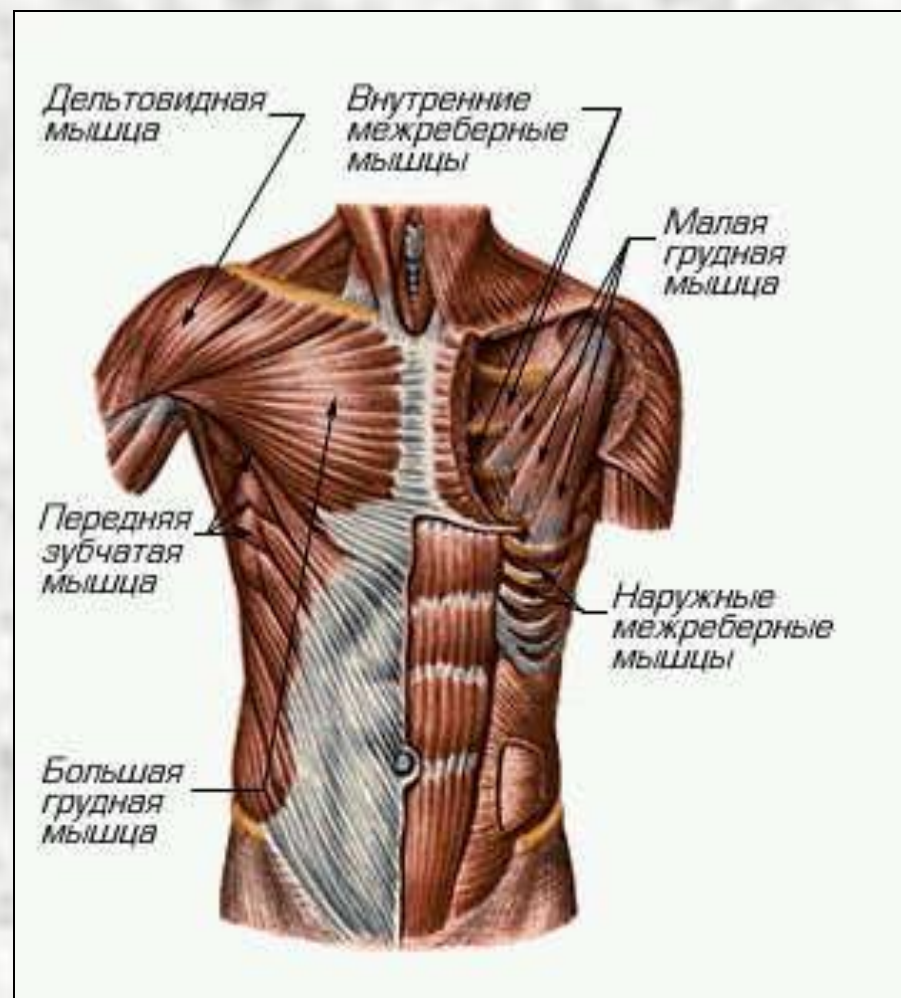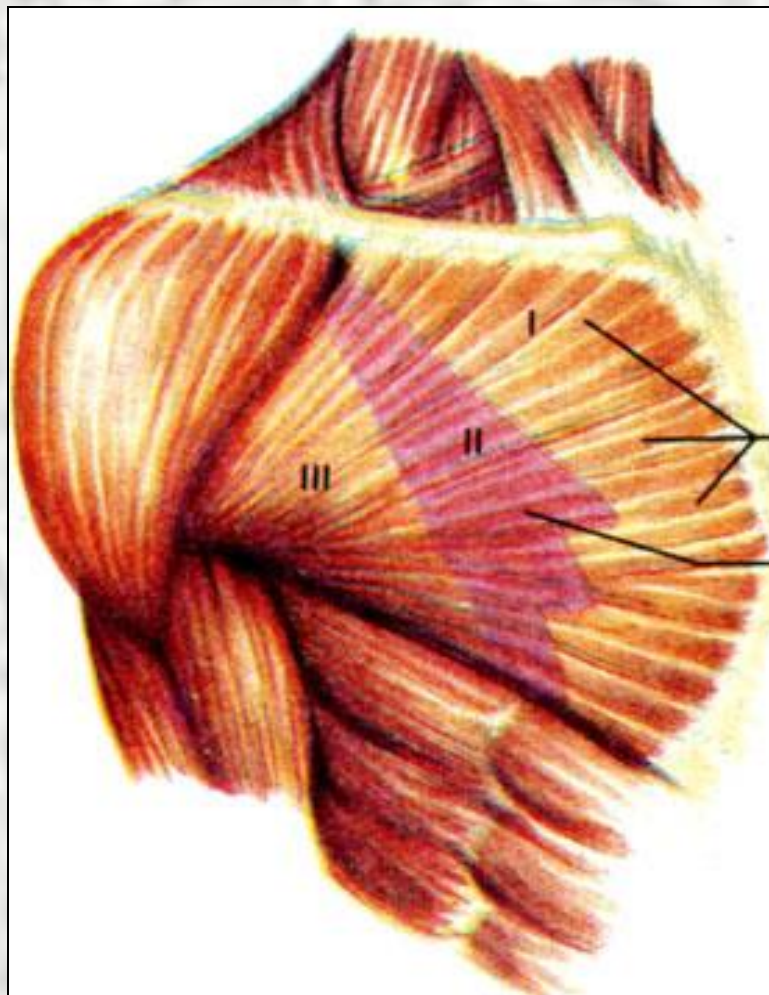
Опора та рух

М'язи спини



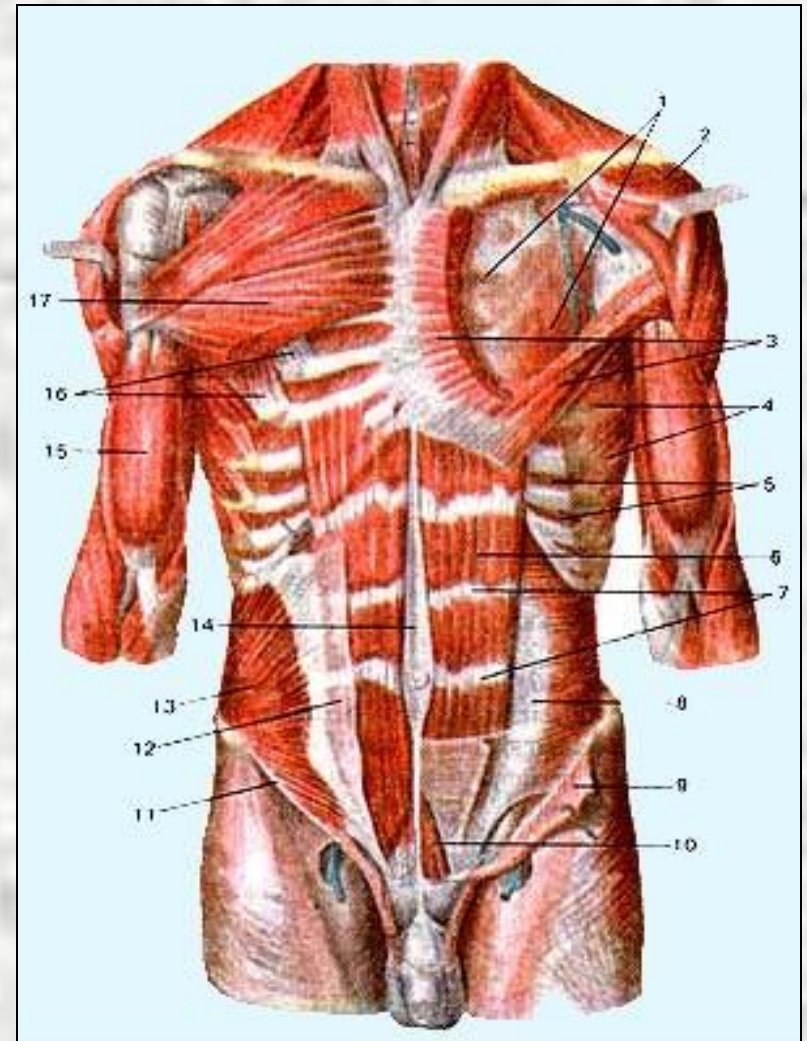
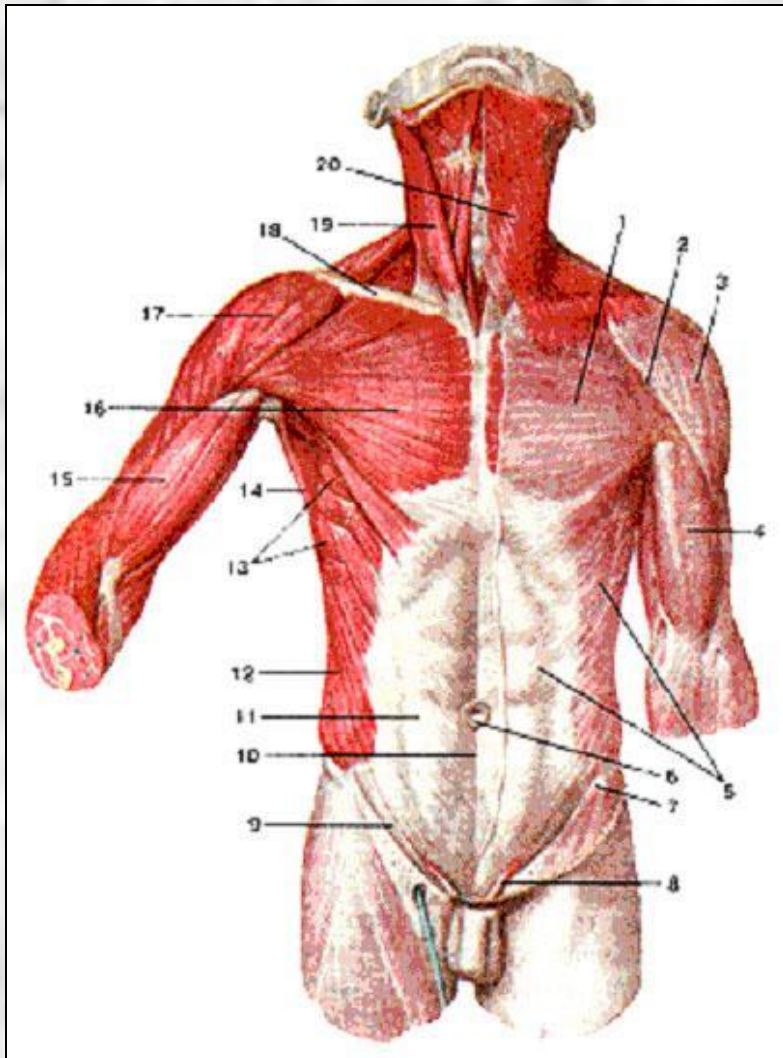
Опора та рух

М'язи грудей та живота




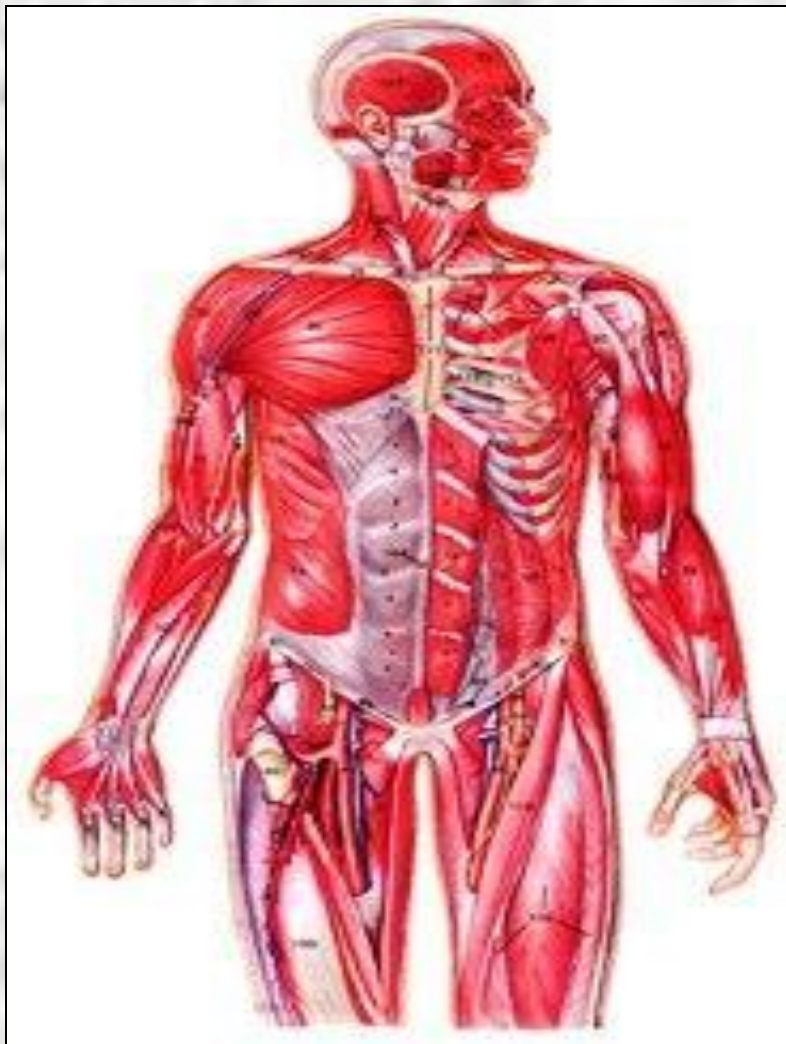
Опора та рух

М'язи грудей та живота



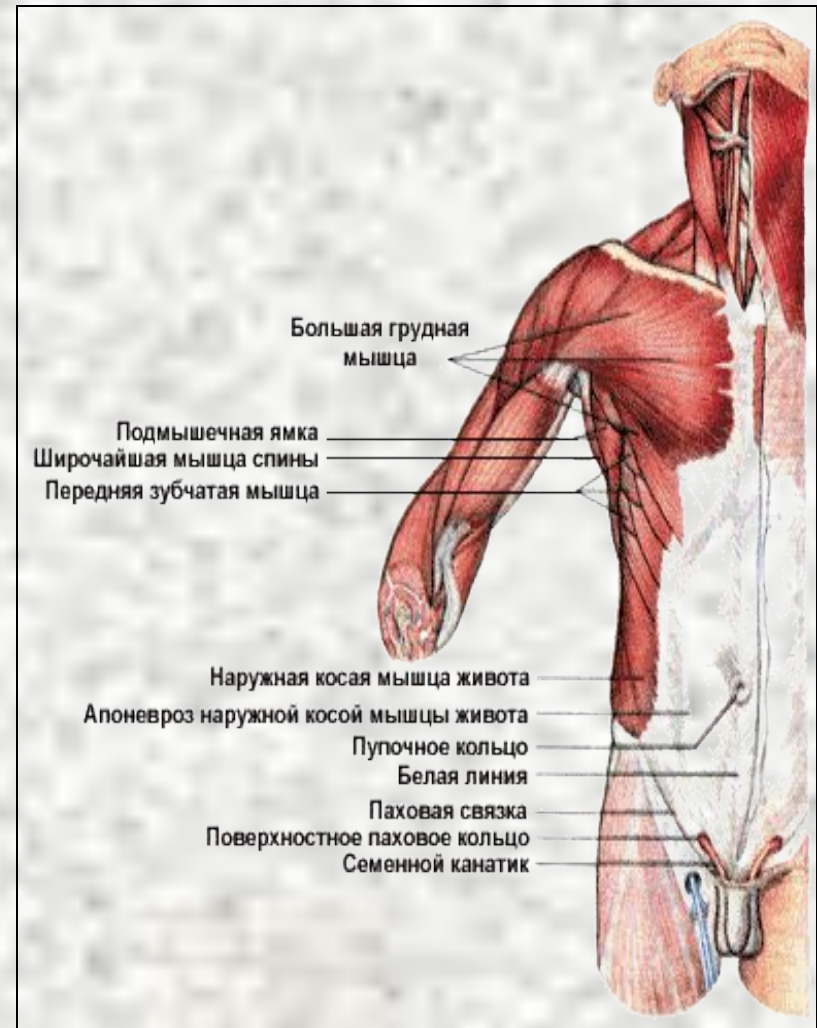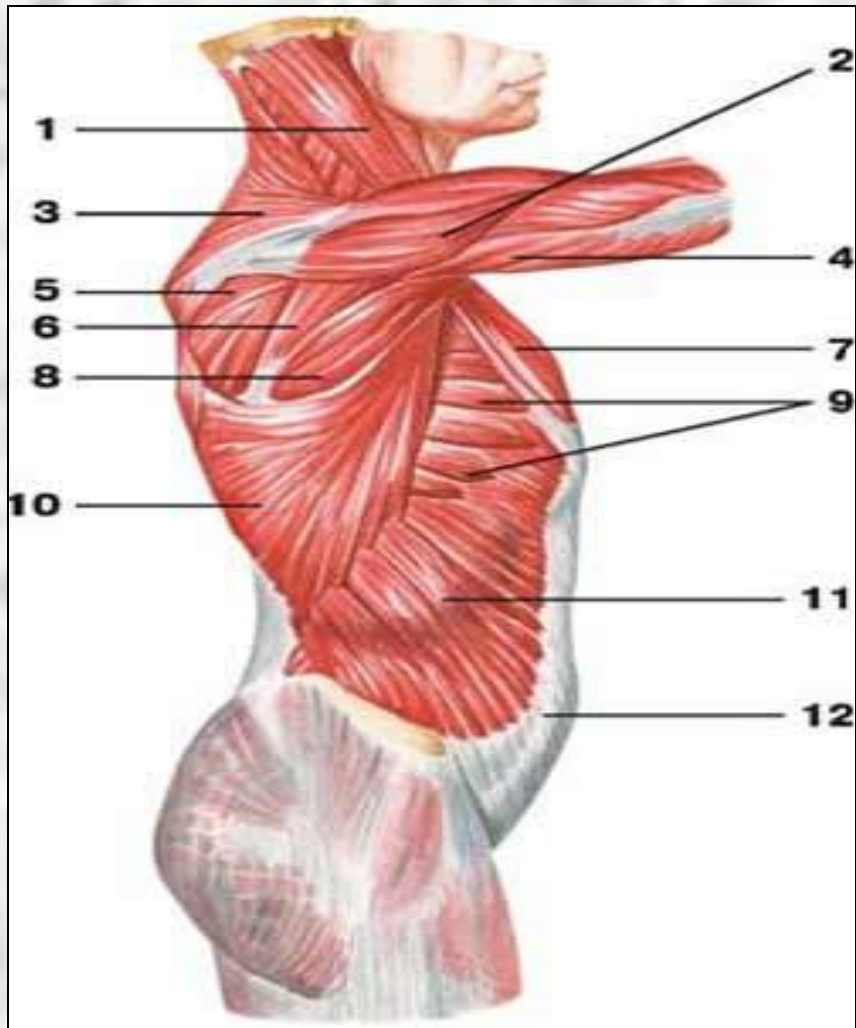
Опора та рух

М'язи грудей та живота



Опора та рух

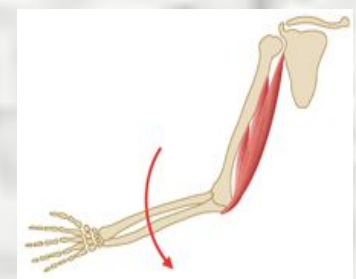
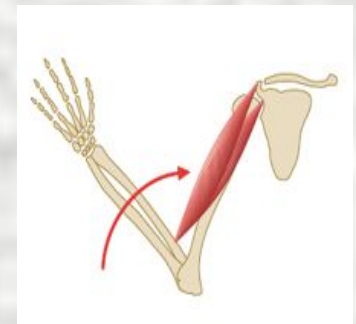
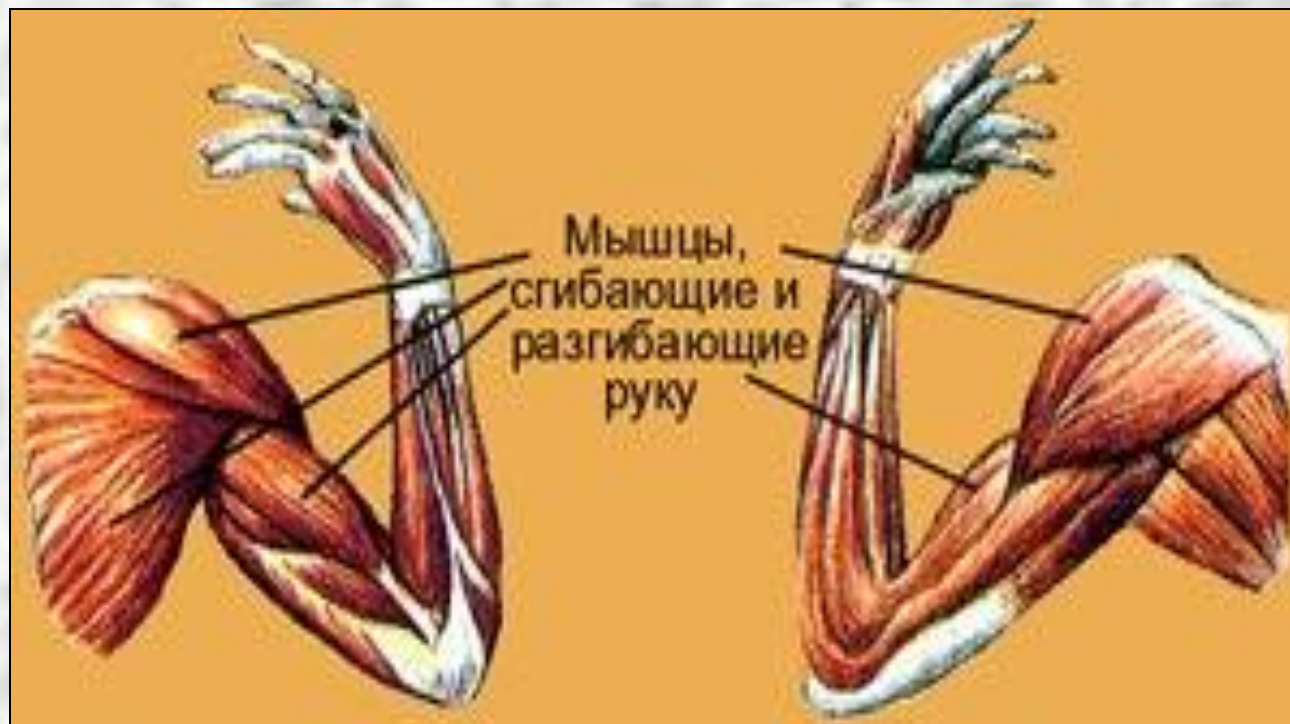
М'язи грудей та живота



Опора та рух

М'язи кінцівок

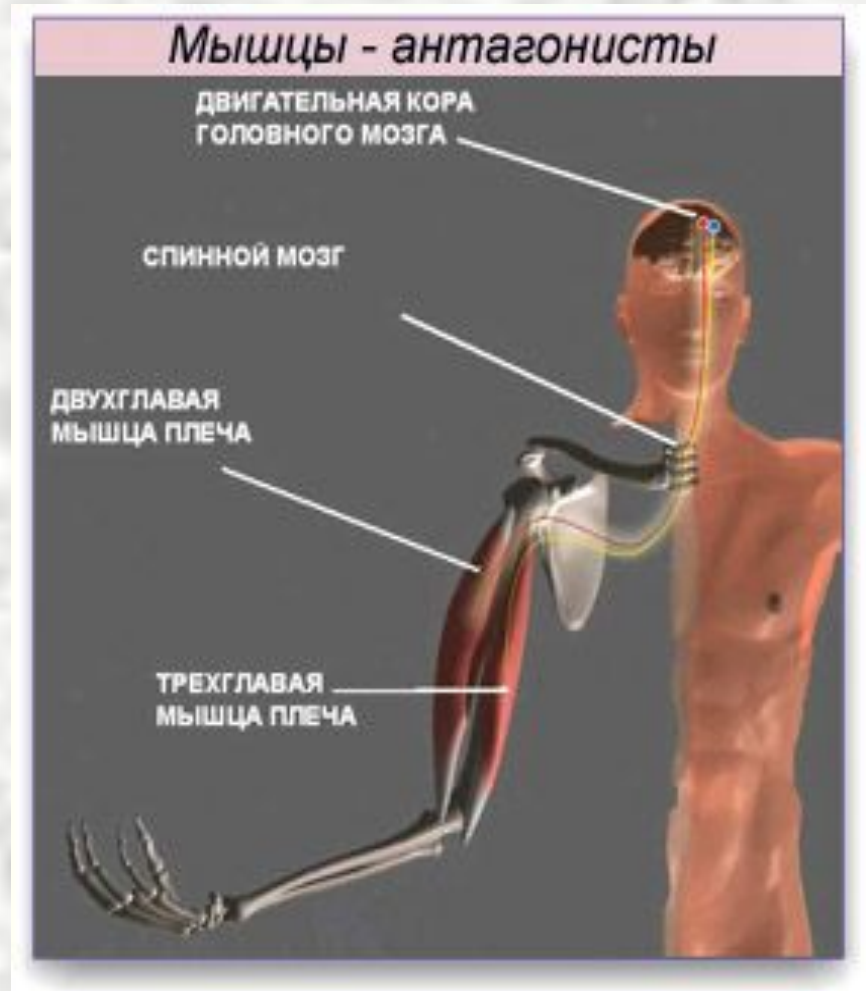
М'язи кінцівок поділяють на **згиначі** та **розгиначі**. Їхні функції взаємопротилежні.



Опора та рух

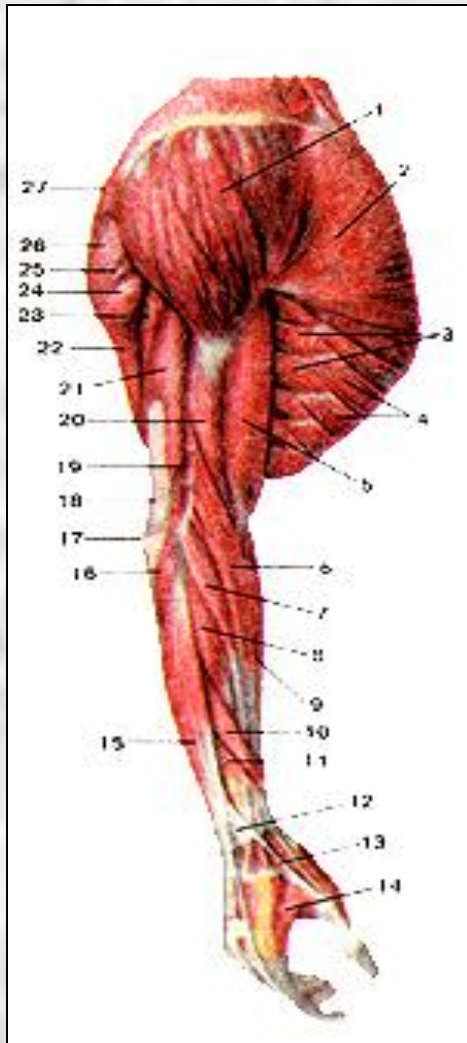
М'язи кінцівок

М'язи, які виконують одні і ті ж рухи, називають **синергістами**, а протилежні рухи - **антагоністами**.
Наприклад, у згинанні тіла беруть участь декілька м'язів - всі вони синергісти, а антагоністами є – згиначі і розгиначі кінцівок.



Опора та рух

М'язи верхньої кінцівки



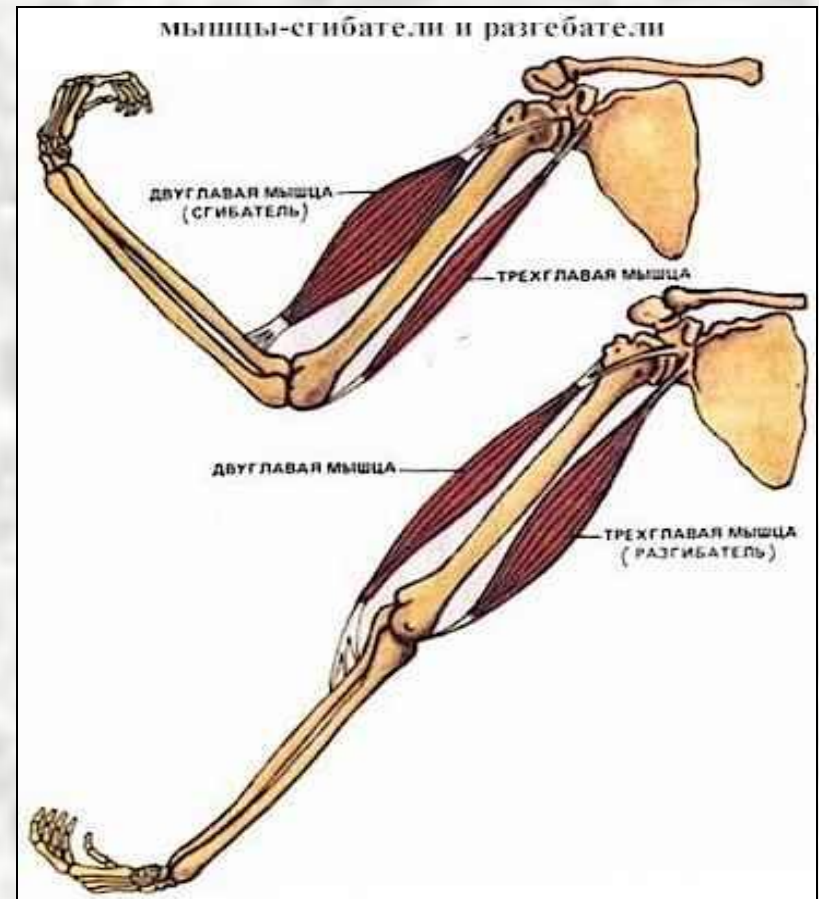
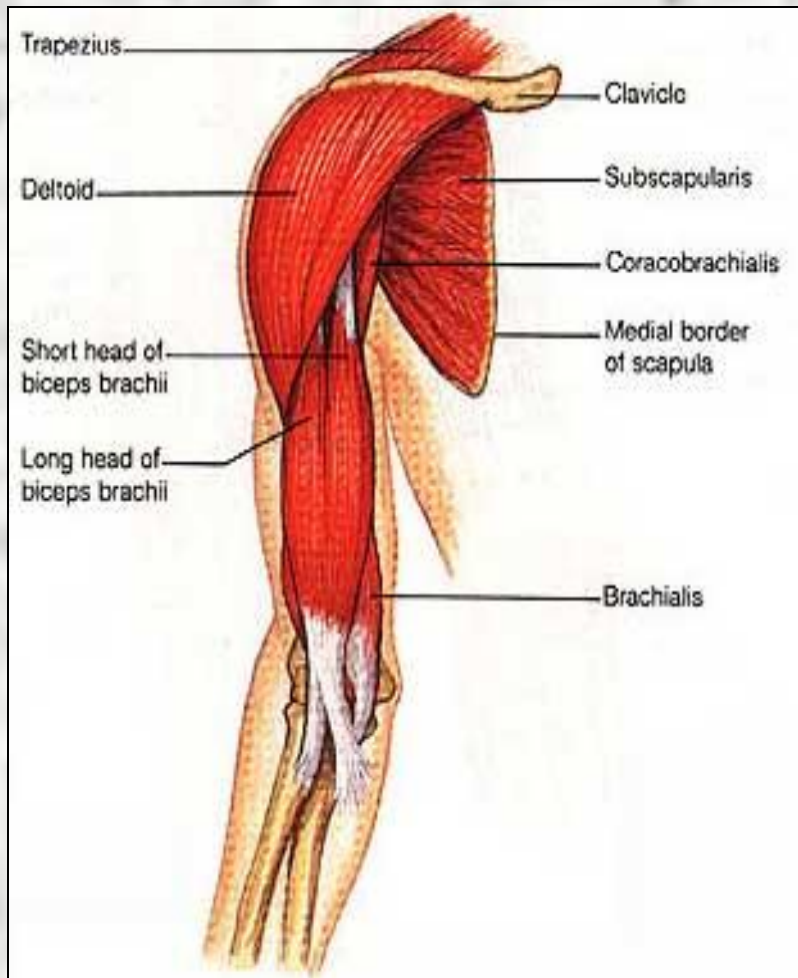
М'язи верхньої кінцівки поділяються на:

1 - м'язи плечового поясу;

2 - м'язи вільної кінцівки: плеча, передпліччя та кисті.

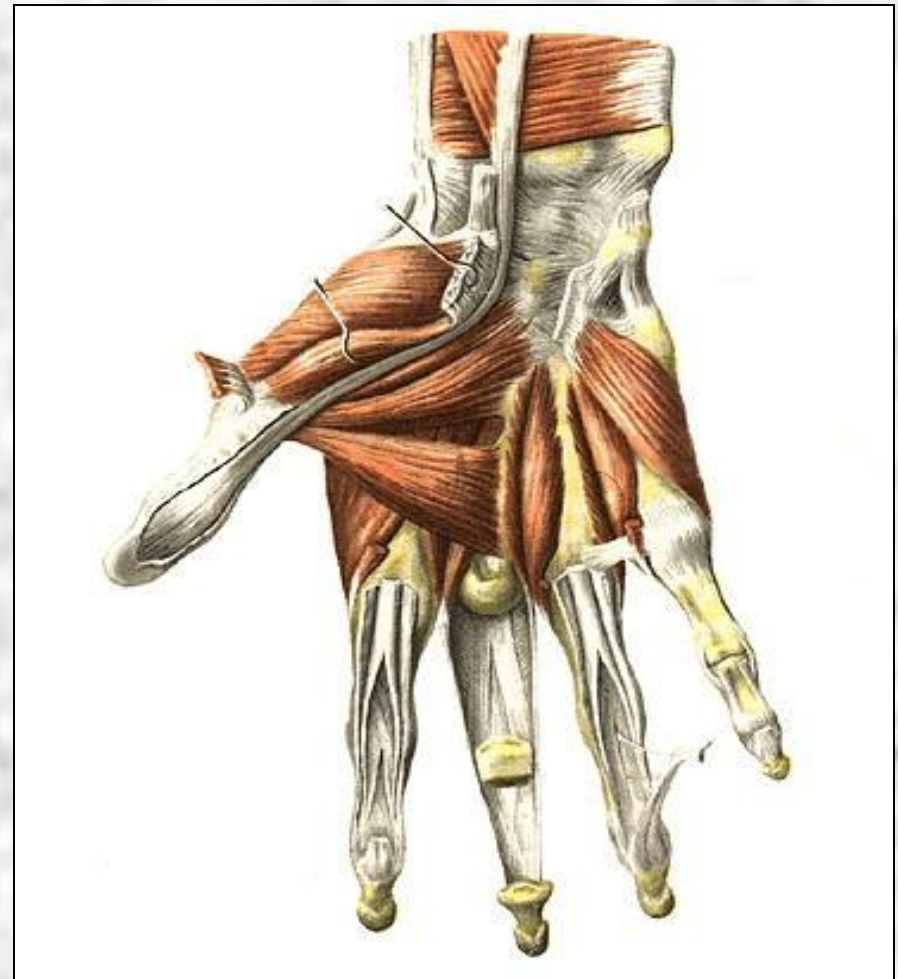
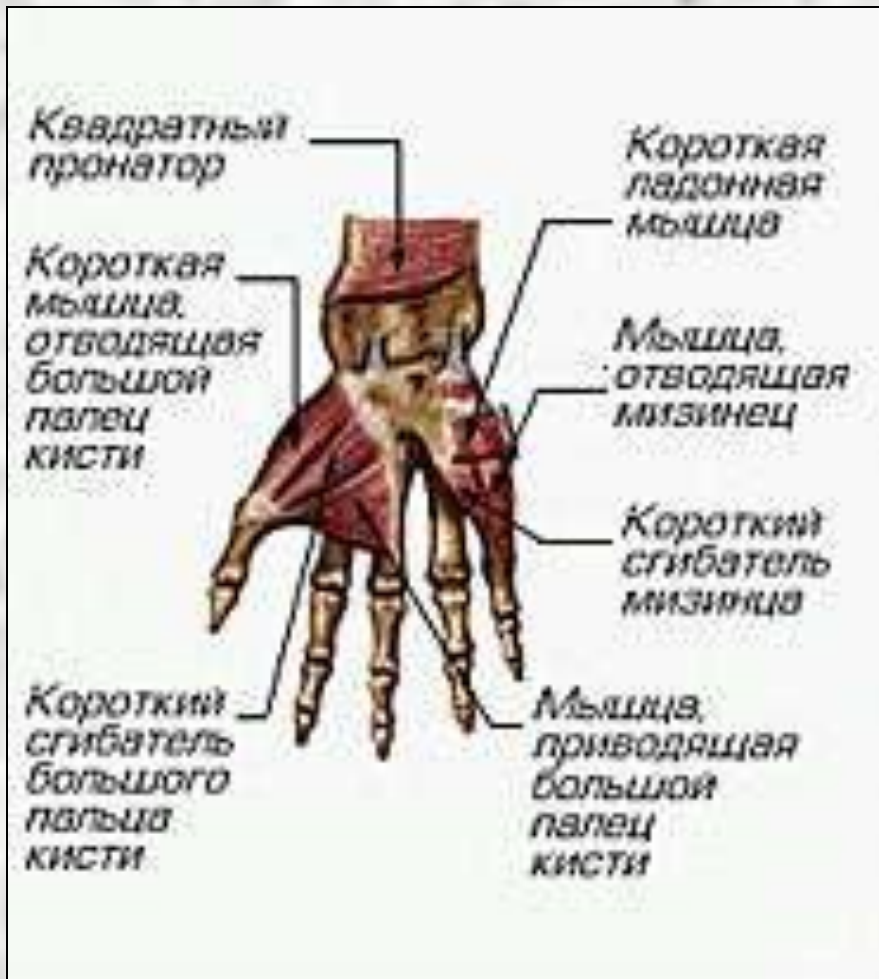Опора та рух

М'язи верхньої кінцівки



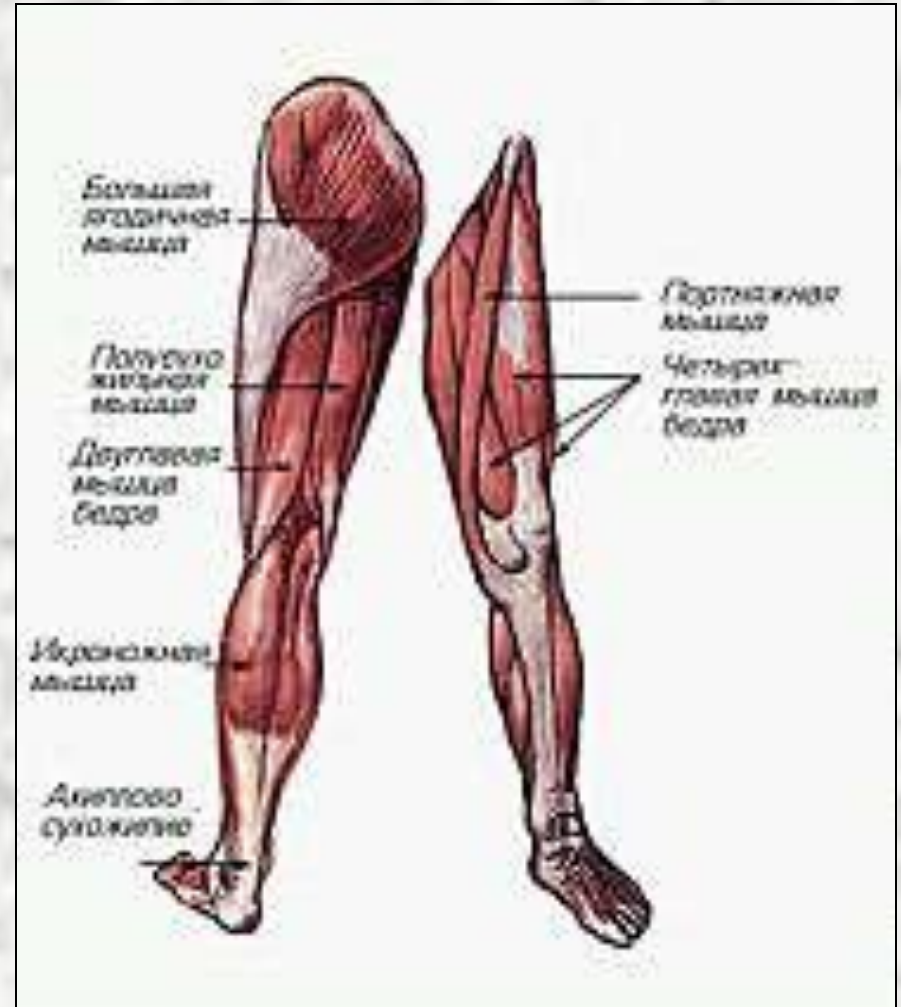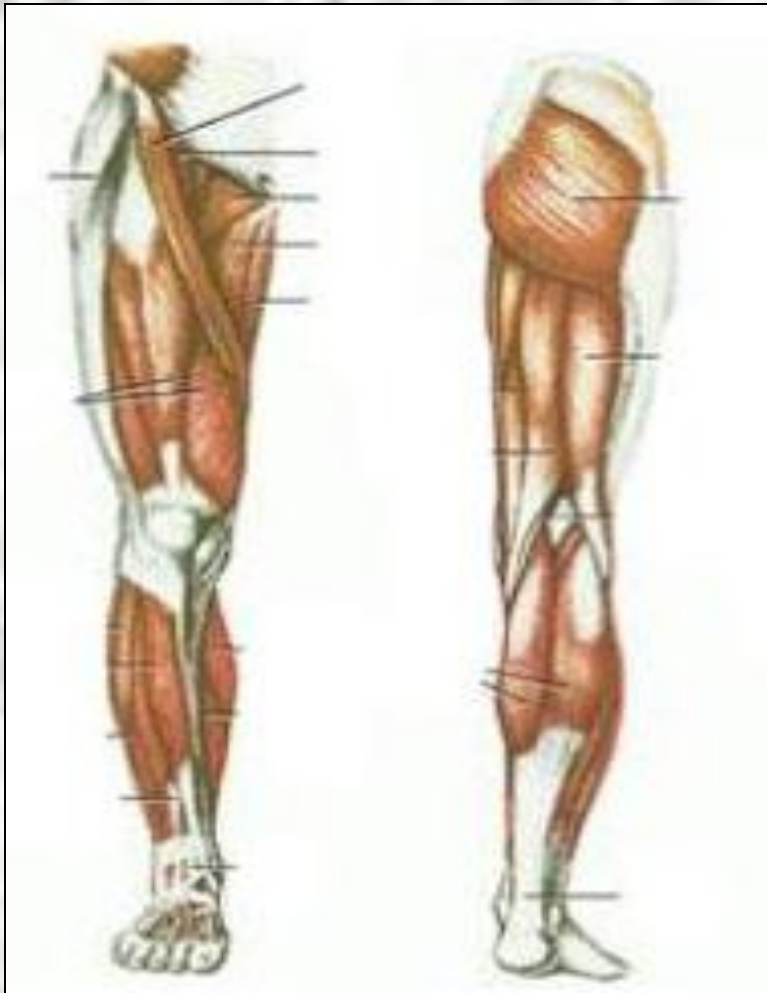
Опора та рух

М'язи верхньої кінцівки



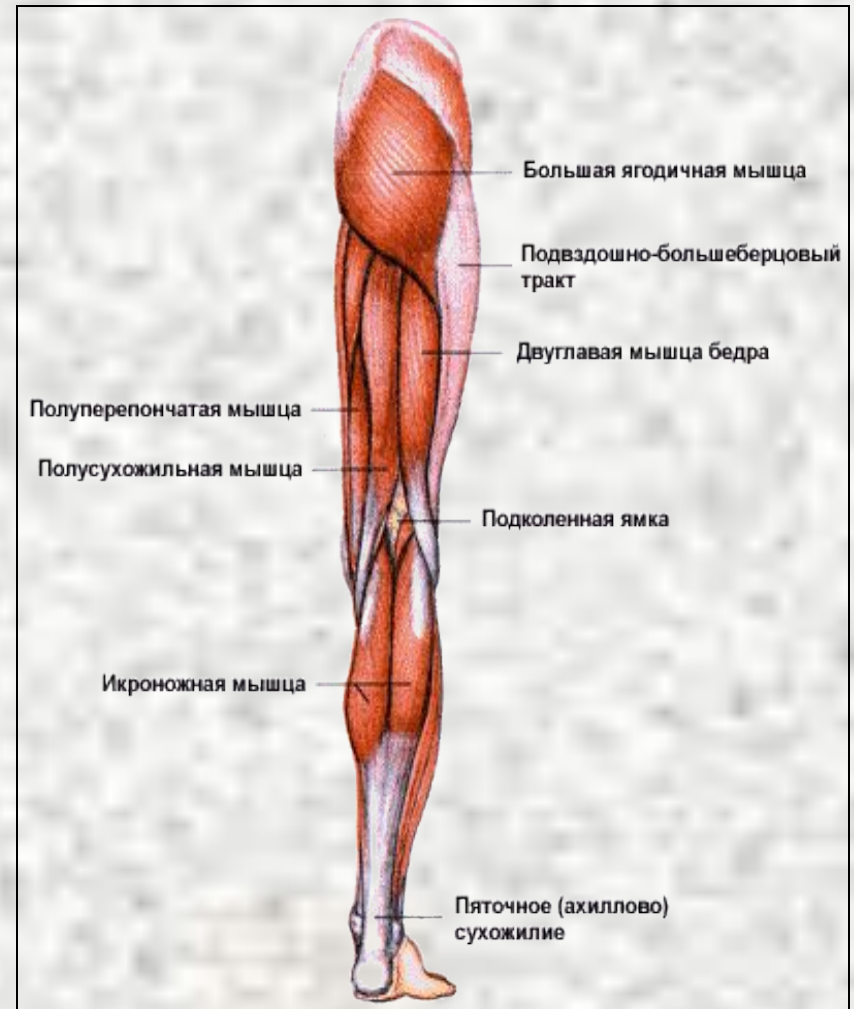
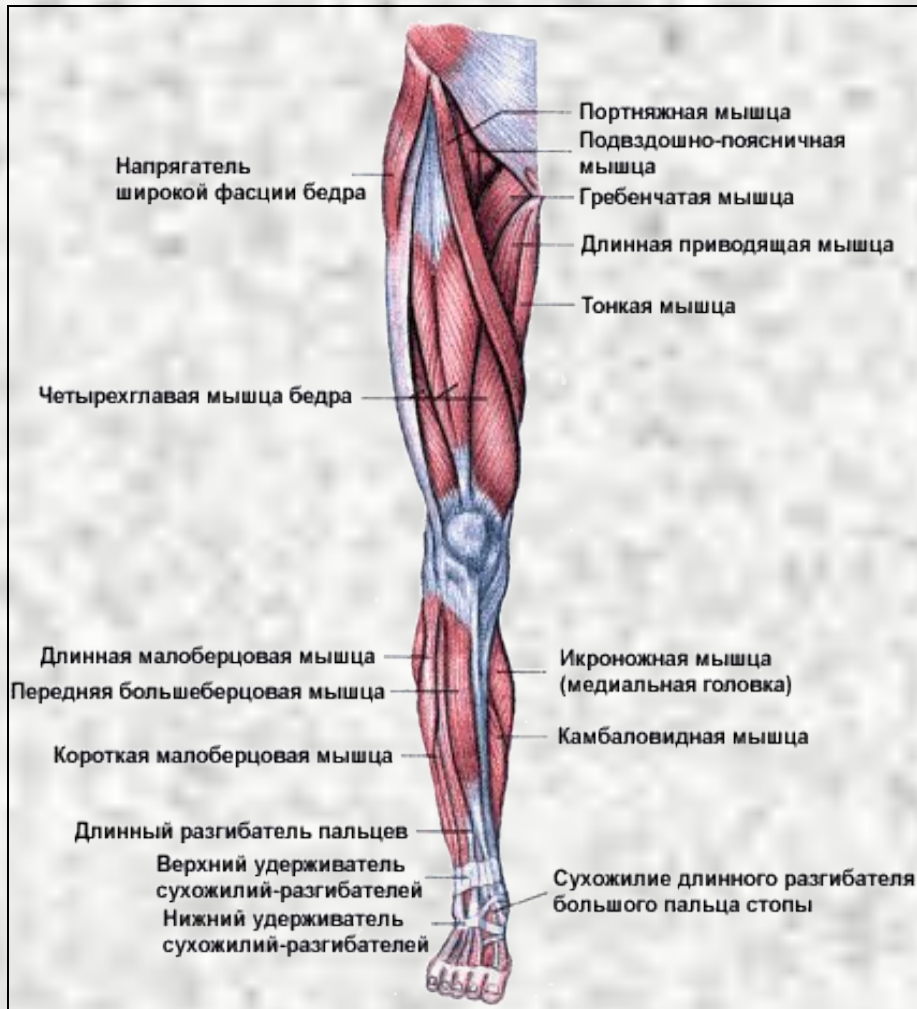Опора та рух

М'язи нижньої кінцівки



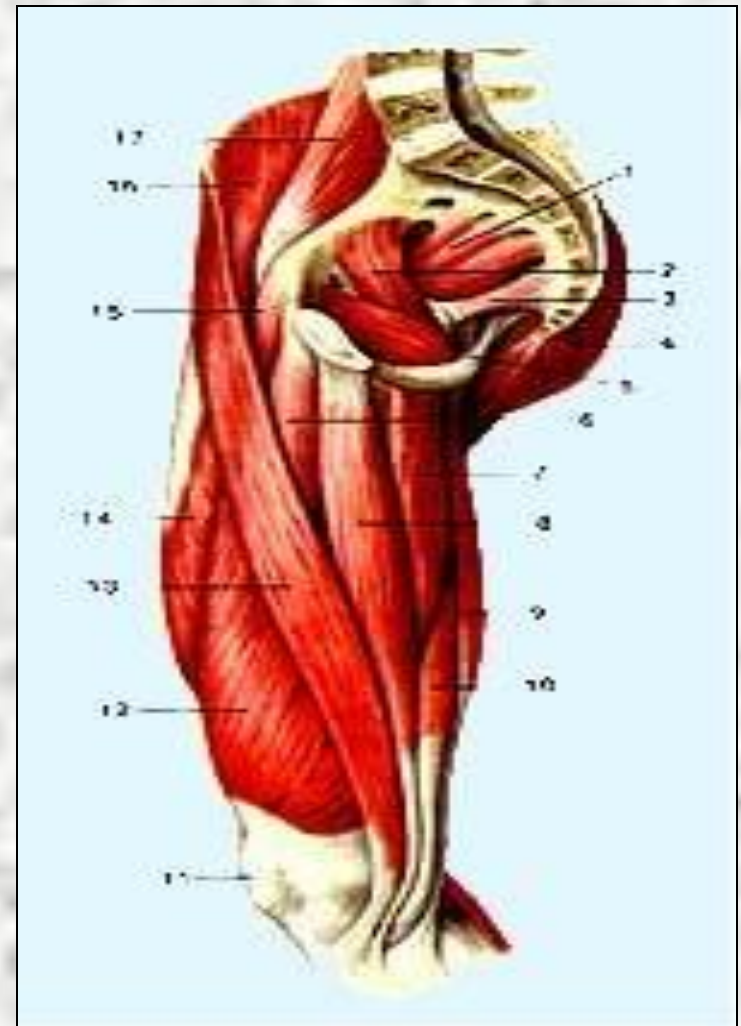
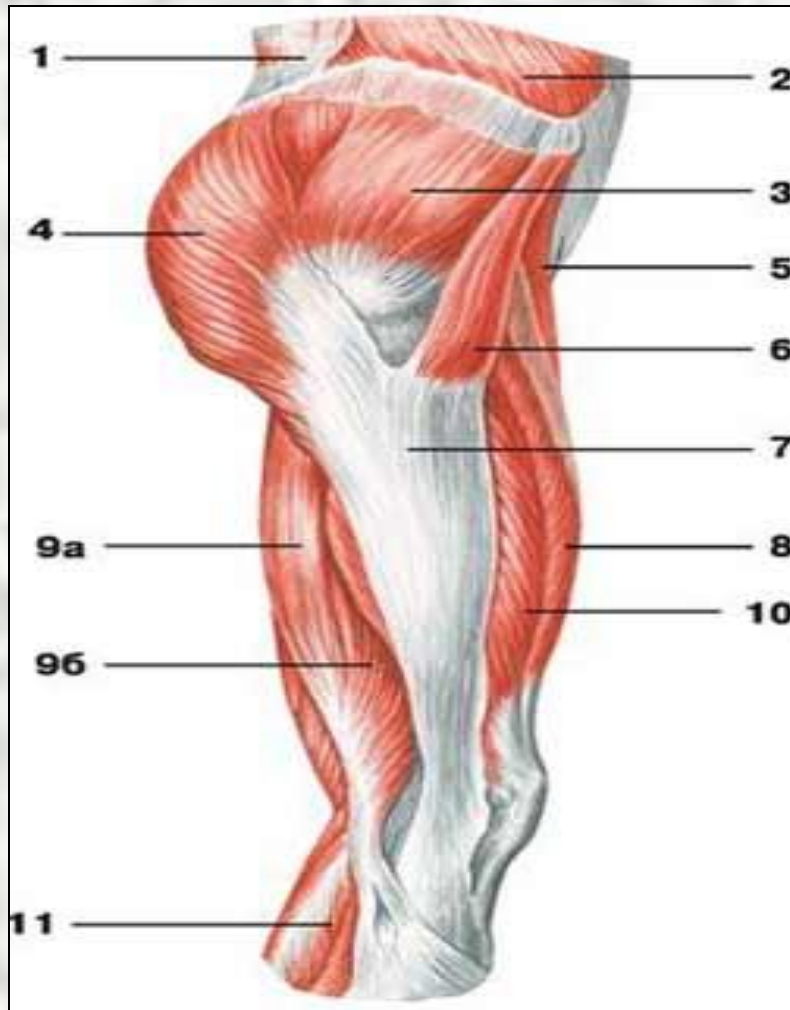
Опора та рух

М'язи нижньої кінцівки



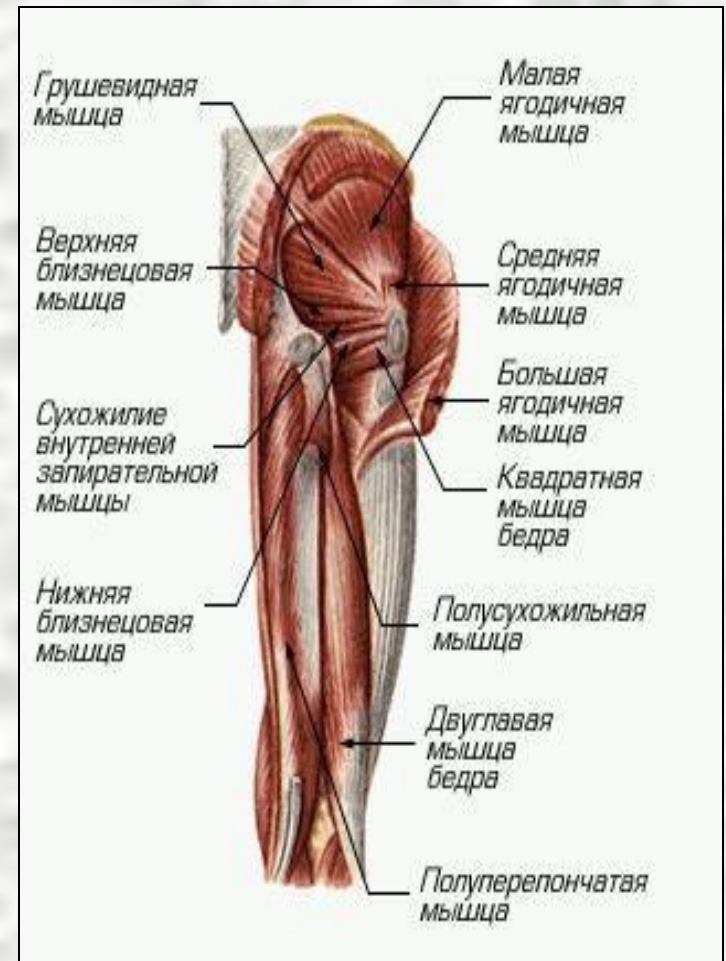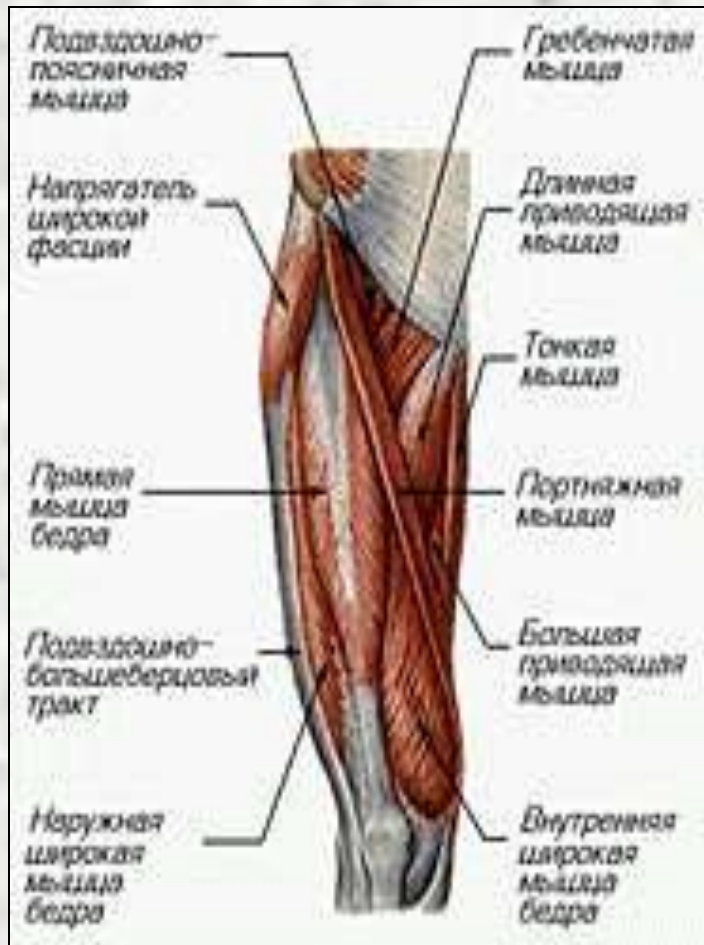Опора та рух

М'язи нижньої кінцівки



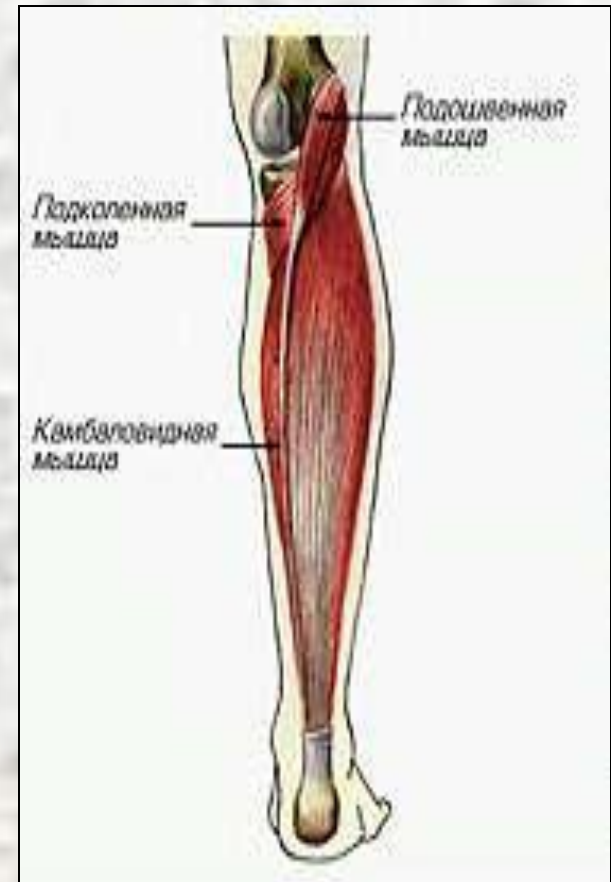
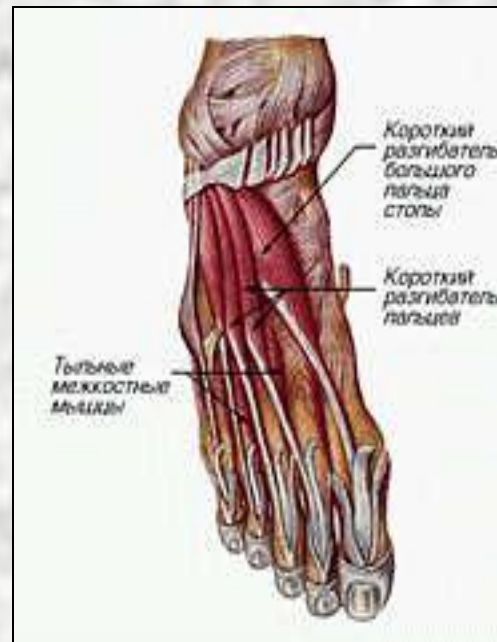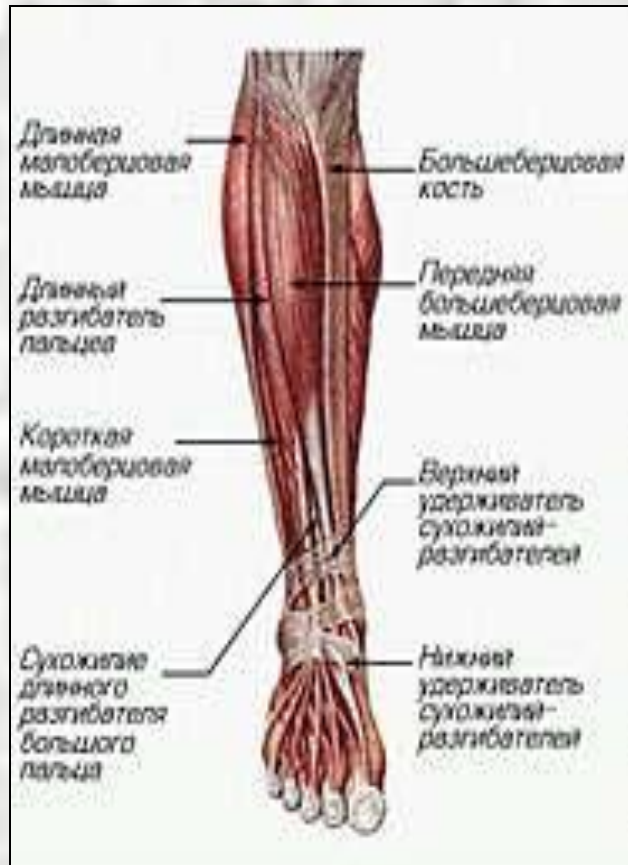Опора та рух

М'язи нижньої кінцівки



Опора та рух

М'язи нижньої кінцівки



Опора та рух

Втома та відпочинок

Втома – особливий стан, що проявляється в погіршенні рухових функцій, координації руху, зниженні працездатності. Вона носить тимчасовий характер.

Активний відпочинок – зміна видів діяльності.

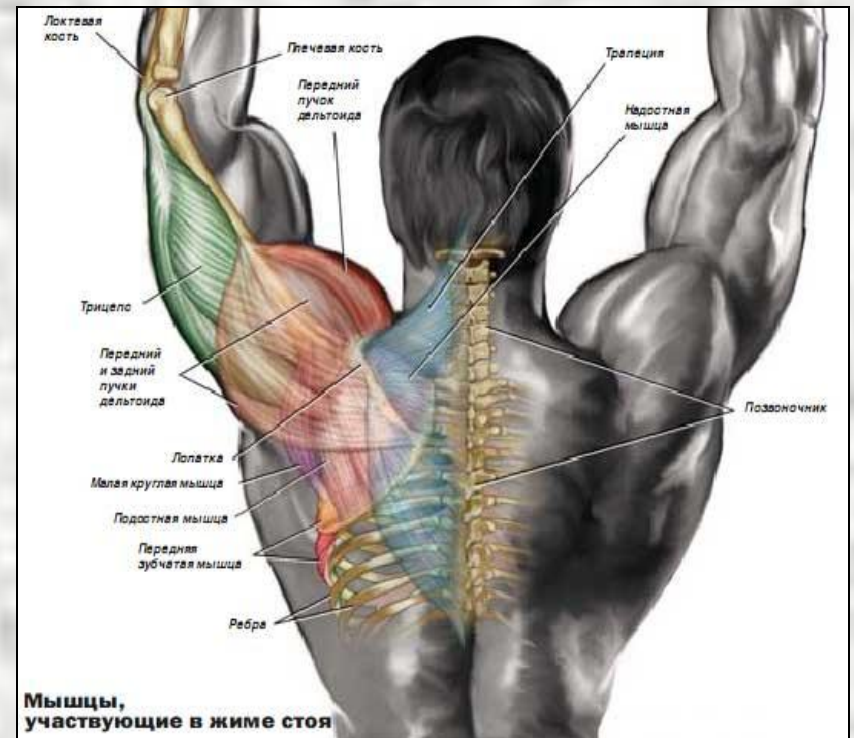


Опора та рух

Повторення теми “Опора та рух”.

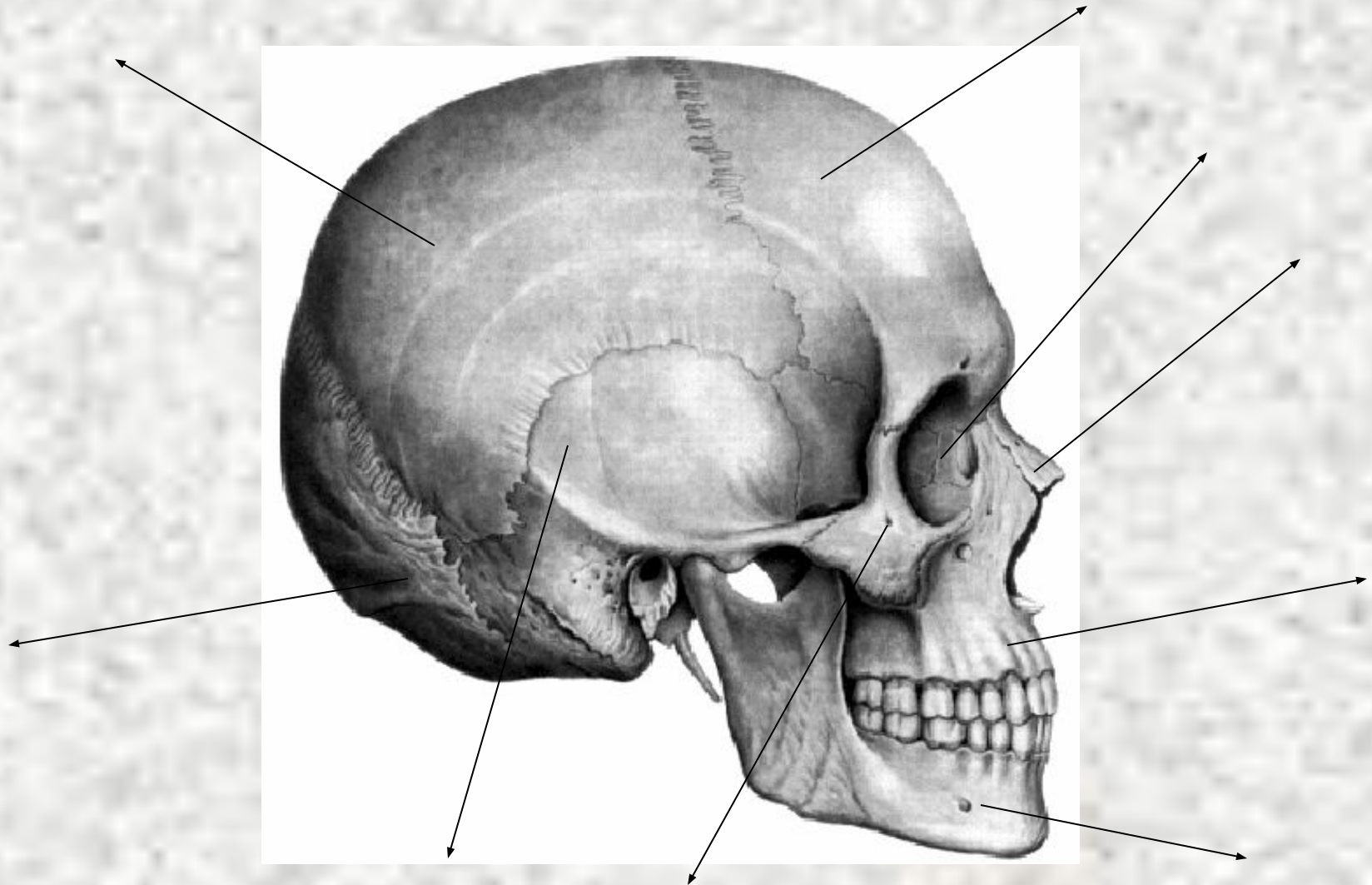
-Які відділи скелету існують?

-Які групи м'язів виділяють в організмі?



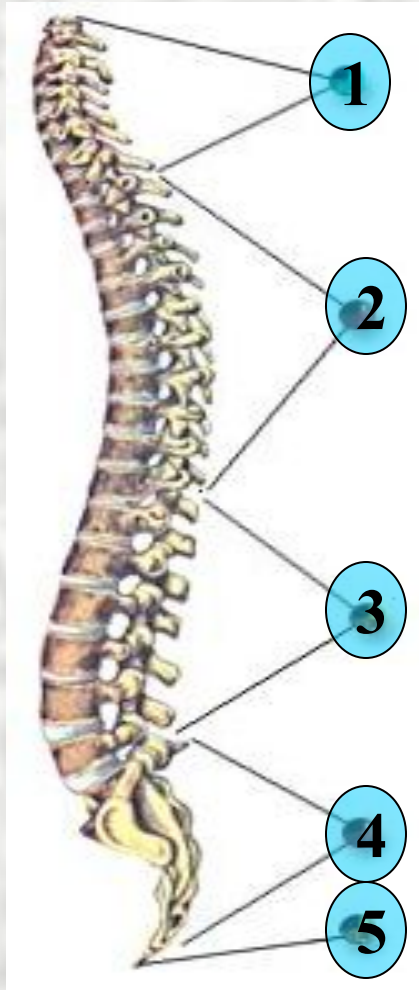
Опора та рух

Зробити позначення



Опора та рух

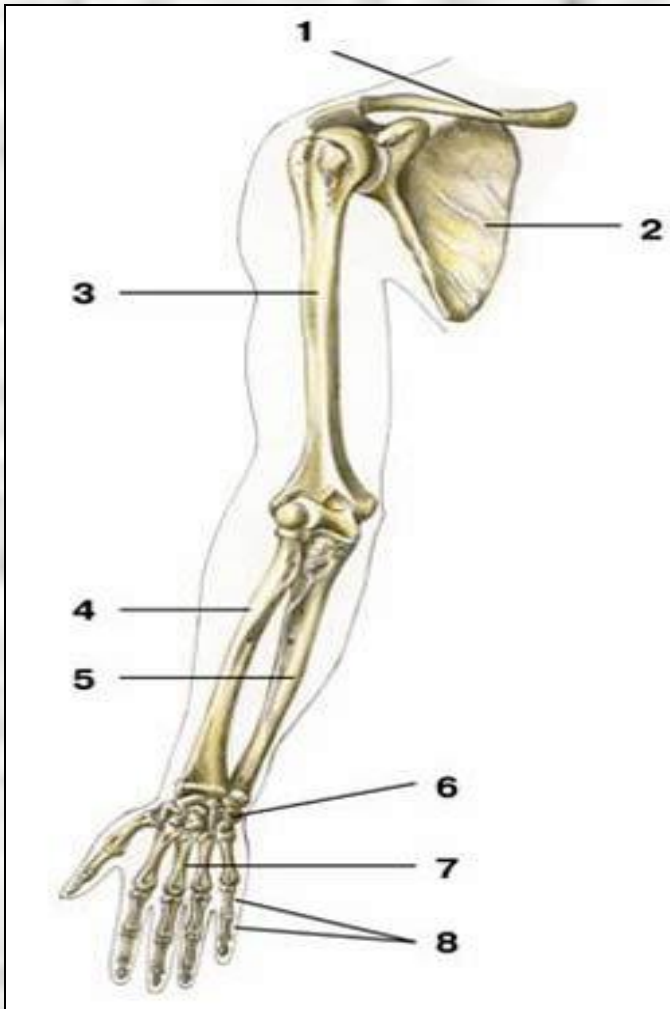
Зробити позначення



- 1.
- 2.
- 3.
- 4.
- 5.

Опора та рух

Зробити позначення



1.

2.

3.

4.

5.

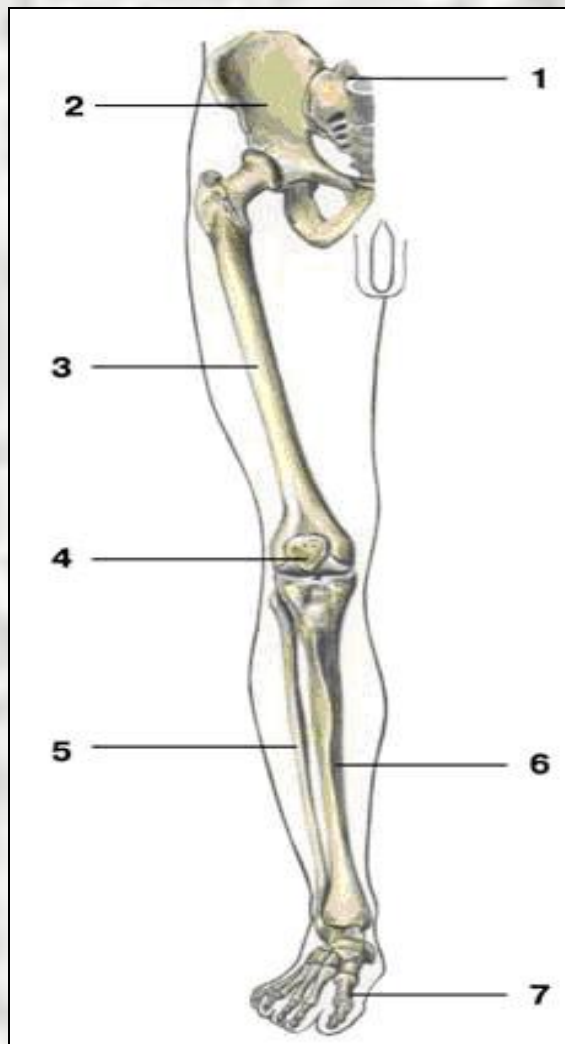
6.

7.

8.

Опора та рух

Зробити позначення



1.

2.

3.

4.

5.

6.

7.