Лекция № 12.

Введение в анатомию сердечно-сосудистой системы. Развитие сердца, артерий и пороки их развития.

Заведующий кафедрой анатомии человека
профессор А.К. ***Усович***

Вопросы

1. **Общая анатомо–функциональная характеристика сердечно–сосудистой системы.**
2. **Круги кровообращения.**
3. **Строение стенки кровеносных сосудов. Особенности строения артерий и вен.**
4. **Анатомо–функциональная характеристика микроциркуляторного русла.**
5. **Основные закономерности расположения внеорганных артерий.**
6. **Основные закономерности расположения внутриорганных артерий.**
7. **Развитие сердца в онтогенезе.**
8. **Онтогенез основных артерий**
9. **Врожденные пороки сердца крупных артерий.**

Классификация сердечно–сосудистой системы

Ангиология - учение о сосудах, о путях, проводящих жидкости. Кровь, циркулируя по сосудам, осуществляет обмен веществ. Вся сердечно-сосудистая система делится на **кровеносную и лимфатическую**. В кровеносной системе выделяют **артерии**, несущие кровь от сердца к органам, **вены**, возвращающие кровь к сердцу, независимо от состава крови. Между артериями и венами имеется промежуточное звено - **микроциркуляторное русло**, в котором осуществляется обмен веществ между тканями и кровью.

Все кровеносные сосуды имеют сходный план строения

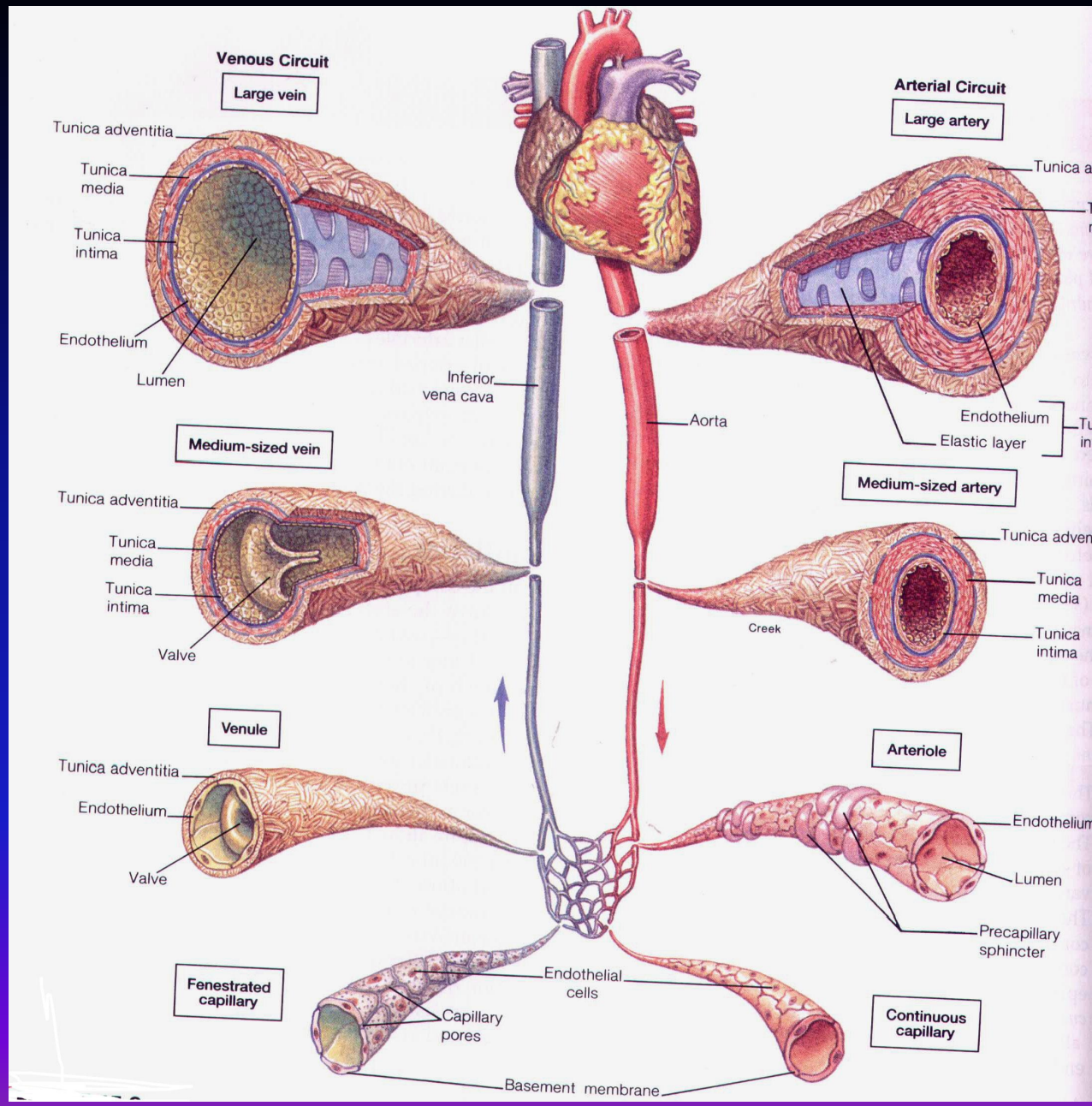

Микроциркуляторное русло

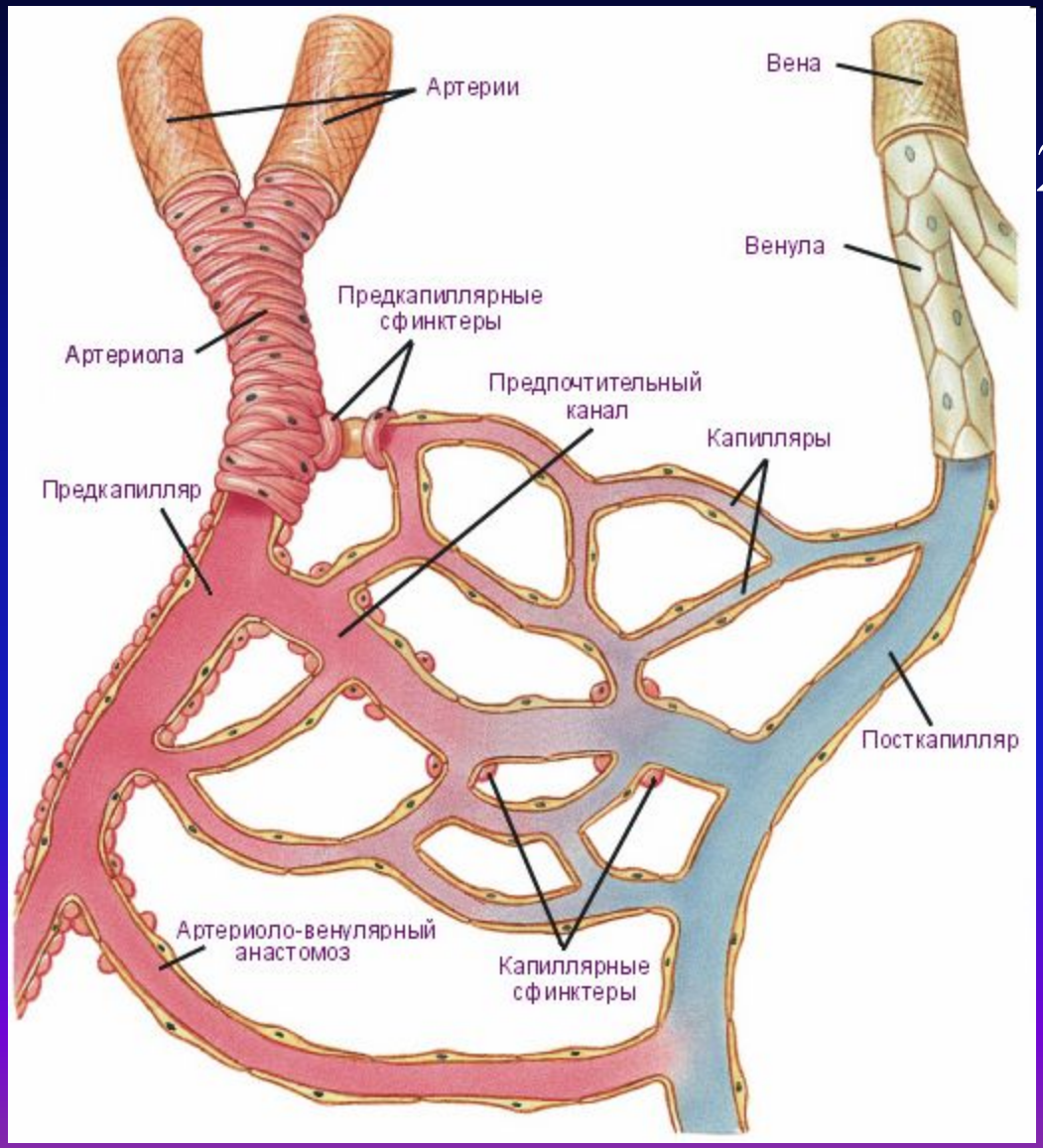

Включает 5 звеньев:

1. Артериолы;
2. Прекапилляры;
3. Капилляры;
4. Посткапилляры;
5. Венулы.

Стенка капилляров состоит из 1-го слоя клеток – Эндотелия и базальной мембраны. Пре- и посткапилляры имеют еще адвентициальные клетки,

Артериолы – слой миоцитов, в венулах есть клапаны.

Артерии и вены

Артерии и вены имеют 3 оболочки: внутреннюю (*t. intima*), среднюю (*t. media*), наружную (*t.adventitia*)

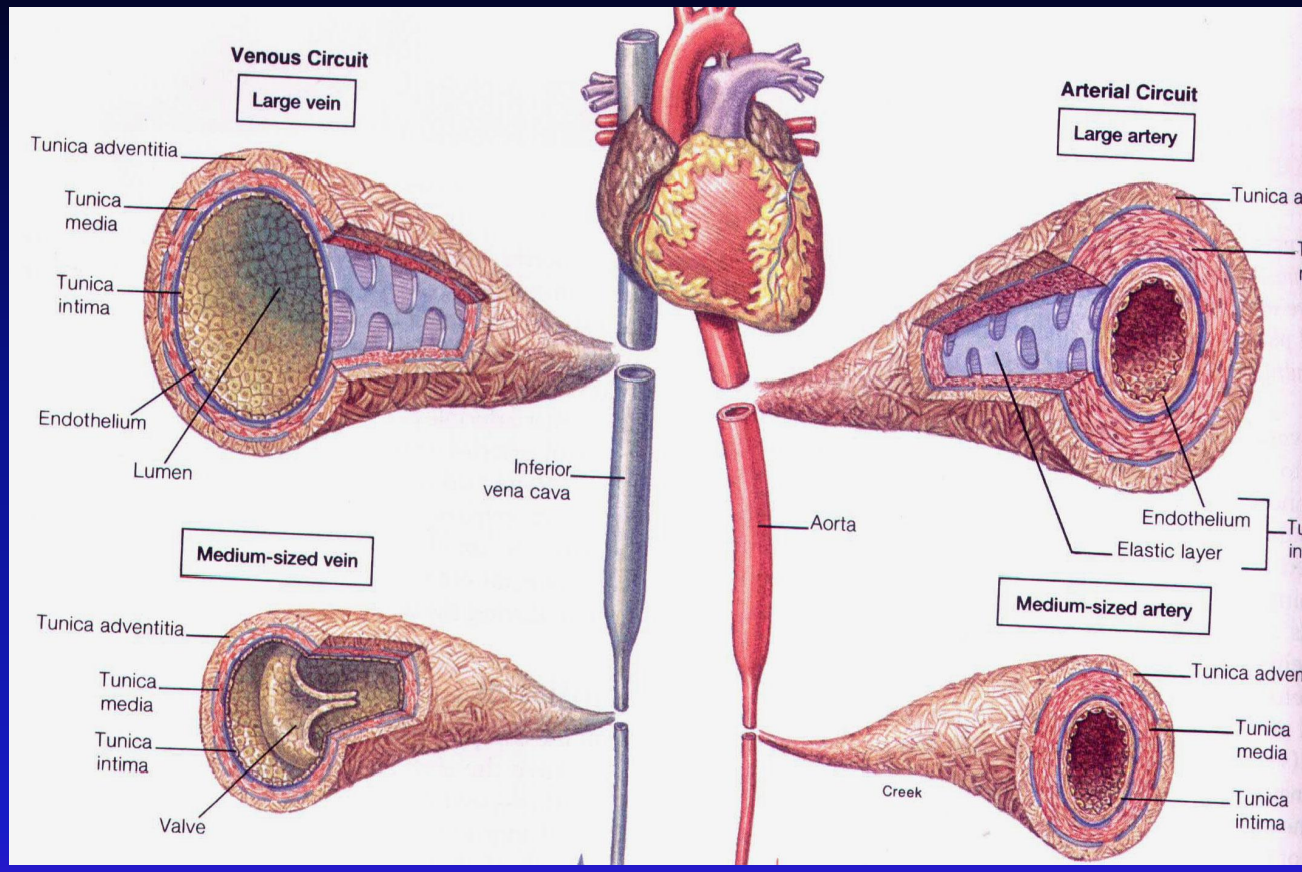

У артерий t. media состоит из нескольких слоев миоцитов (они толще и плотнее). Вены имеют клапаны.

Кровь циркулирует в организме по замкнутой системе сосудов, которые образуют **2 круга кровообращения**: большой и малый. Малый или легочный круг служит для газообмена в легких. По большому кровь распространяется от сердца к органам и возвращается обратно. Центральным органом сердечно-сосудистой системы является сердце.

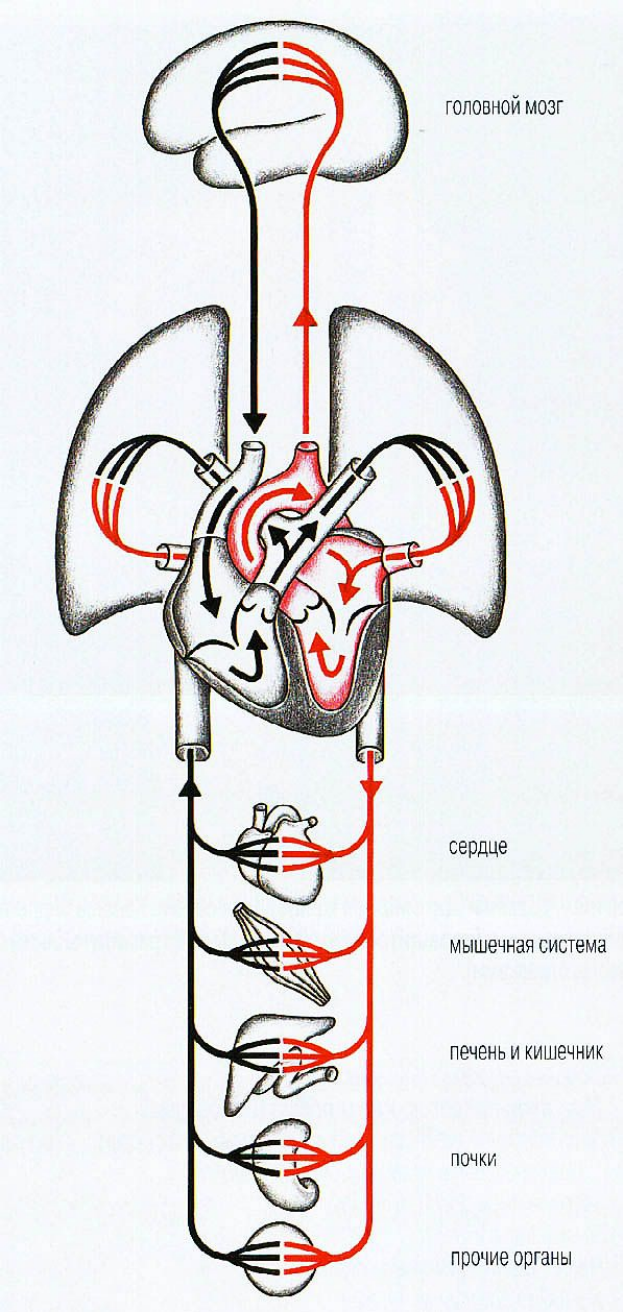

ОСНОВНЫЕ ЗАКОНОМЕРНОСТИ РАСПОЛОЖЕНИЯ ВНЕОРГАННЫХ АРТЕРИЙ

Расположение артерий в организме не хаотично, беспорядочно. Оно подчиняется определенным закономерностям.

6 таких закономерностей установил основоположник функциональной анатомии в России **Петр Францевич Лесгафт**.

1. Все главные стволы лежат с вогнутой, сгибательной поверхности тела и конечностей. Это связано с тем, что с вогнутой стороны пути короче, а природа не терпит "архитектурных излишеств". Если бы сосуды лежали на выпуклой стороне, они бы сильно растягивались при движении и даже пережимались

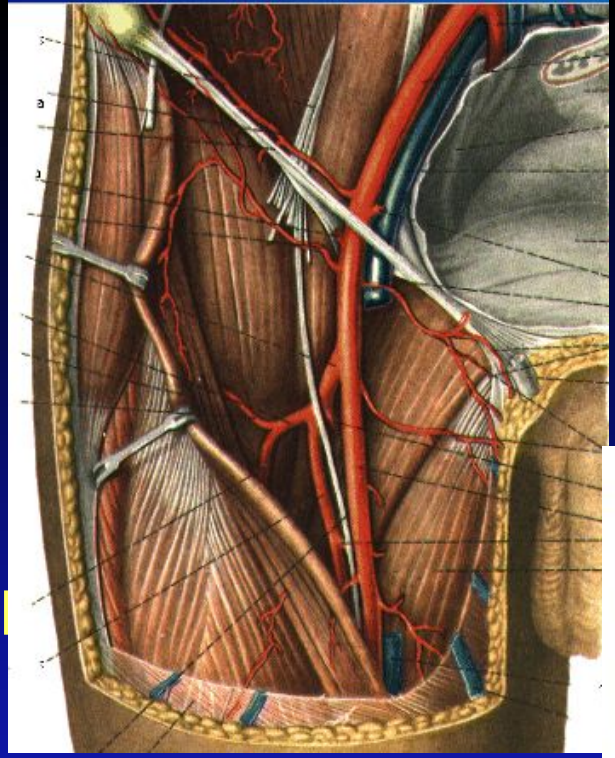

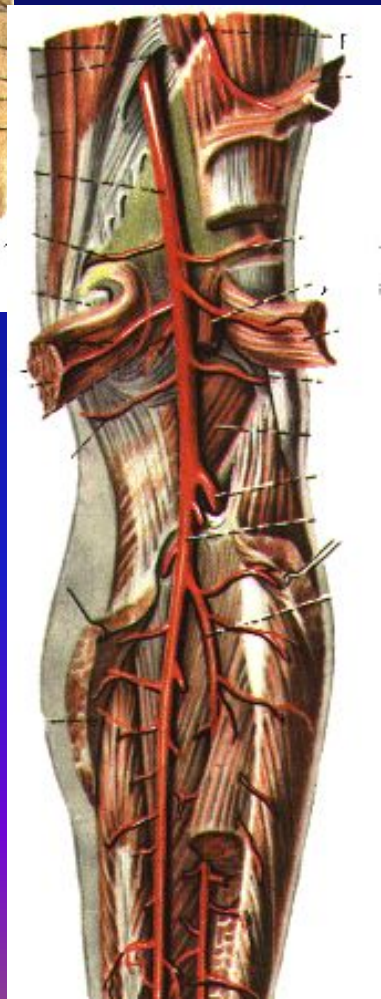

2. Стволы делятся соответственно делению костной основы и соединяются дугообразно по периферии.
Пример: бедро, плечо - 1; голень, предплечье - 2 артерии.

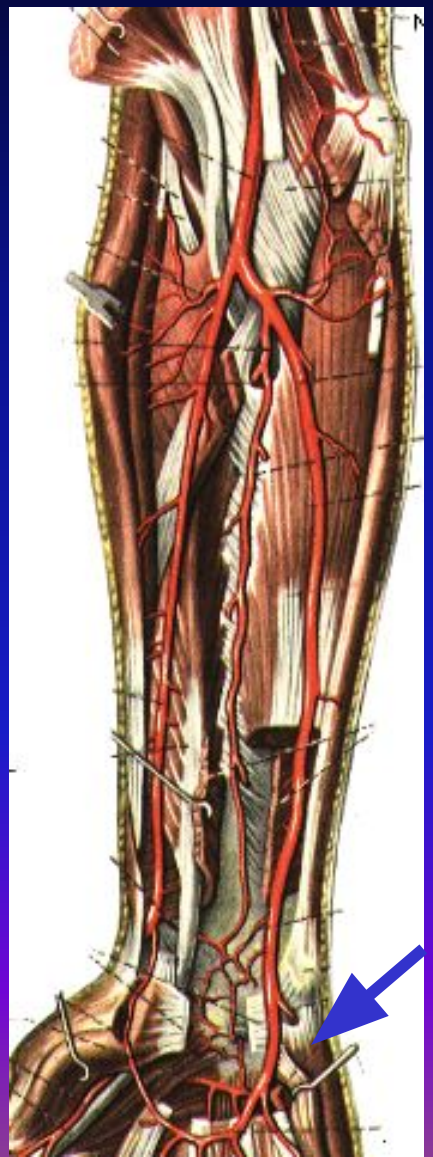

соединение артерий в области суставов с образованием артериальных дуг и сетей.

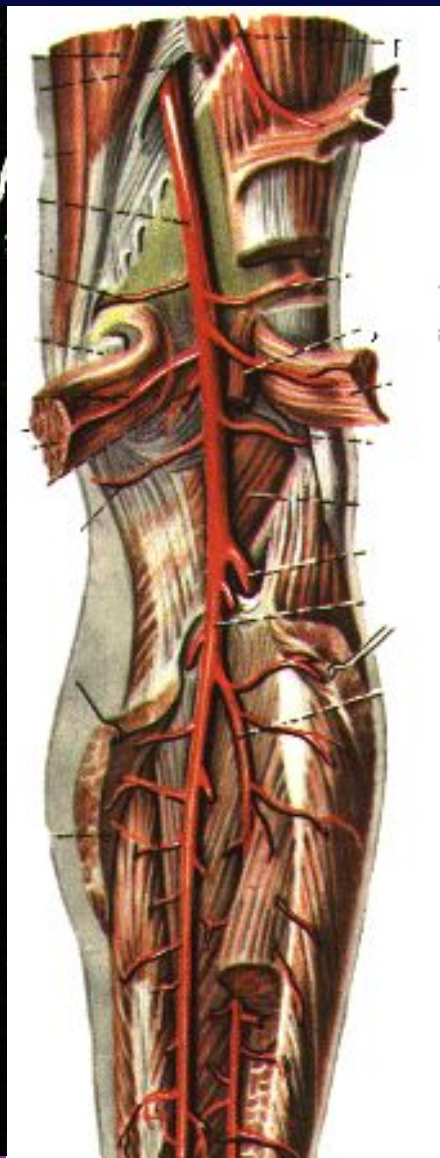

3. Стволы по своему пути дают ветви. Размер каждой ветви соответствует энергии деятельности органа т.е. особенностям функции органа.

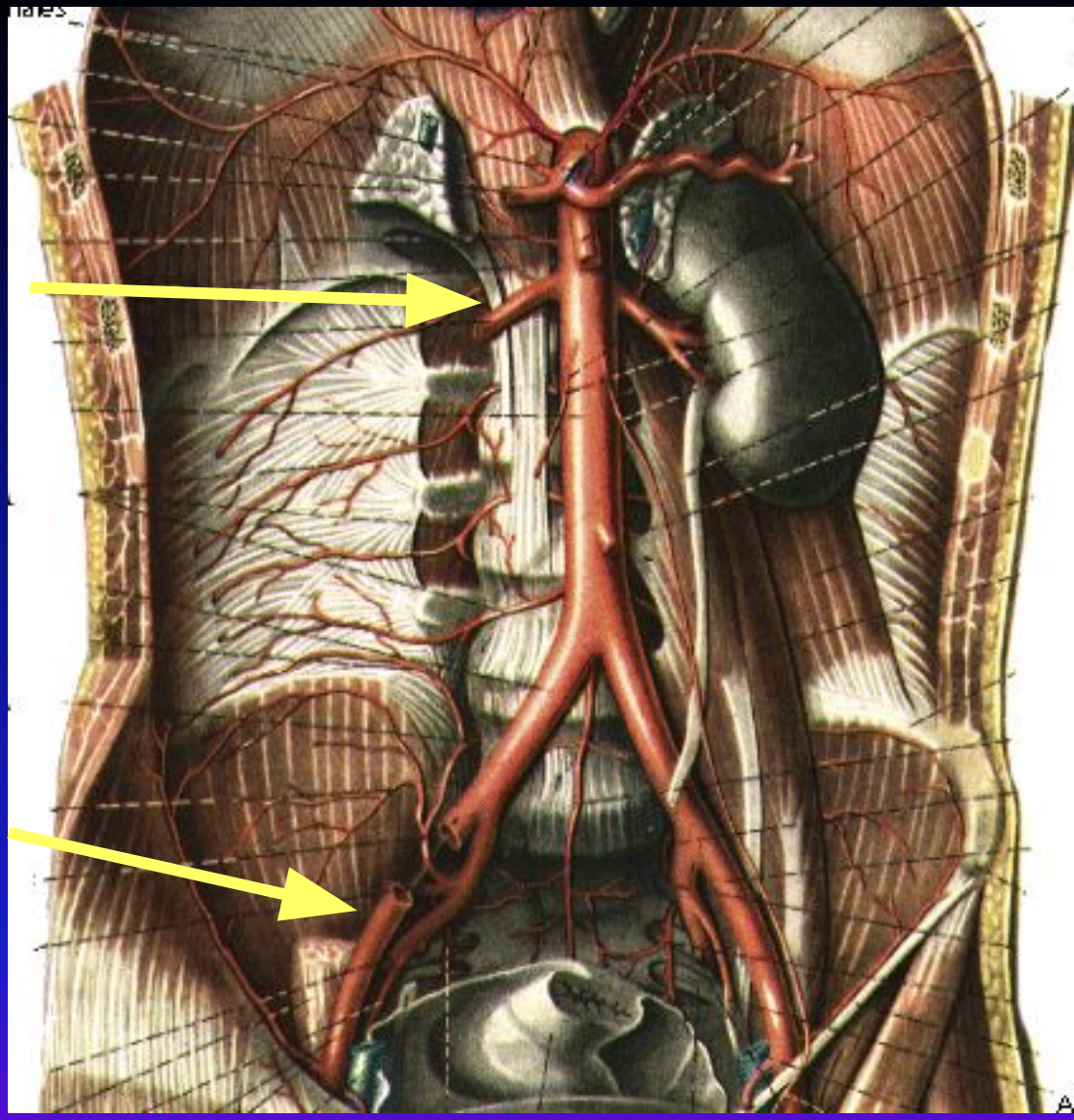

4. В подвижных местах артерии образуют сети и обходные сосуды. Например: сети локтевого сустава, сети запястья. При отсутствии сетей после сдавления может наступить некроз конечности.

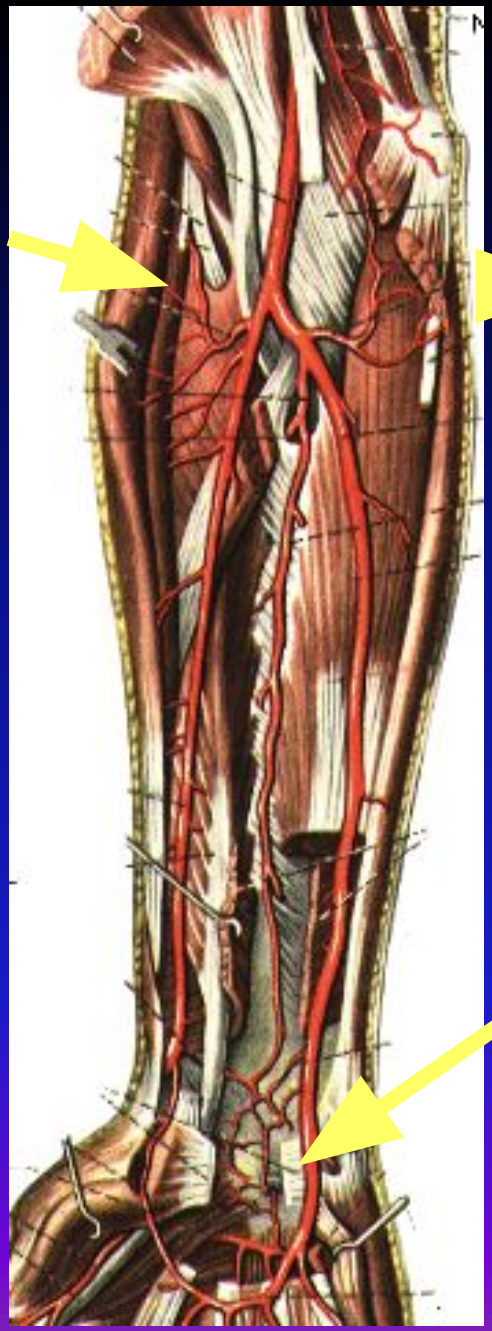

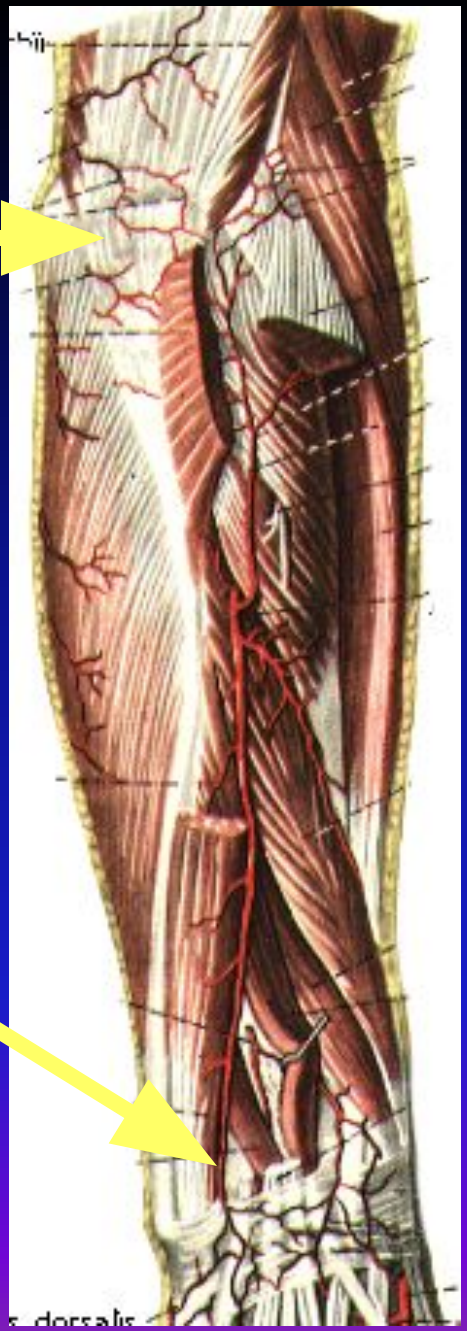

5. Чем дистальнее расположена часть конечности, тем поверхностнее на ней лежат артерии.

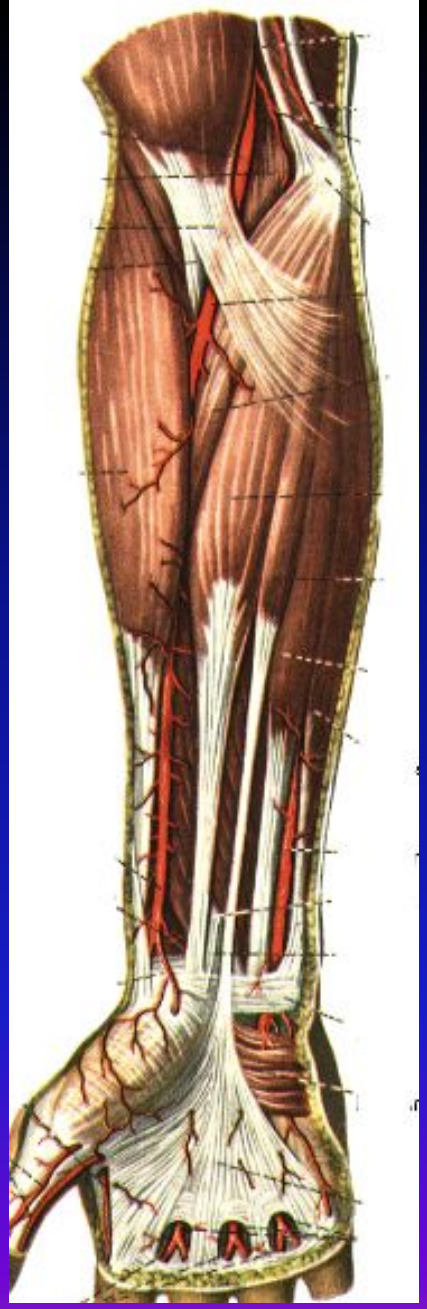

6. Сосуды развиваются, распространяясь в сторону наименьшего сопротивления (по кратчайшему пути, но с учетом места закладки).

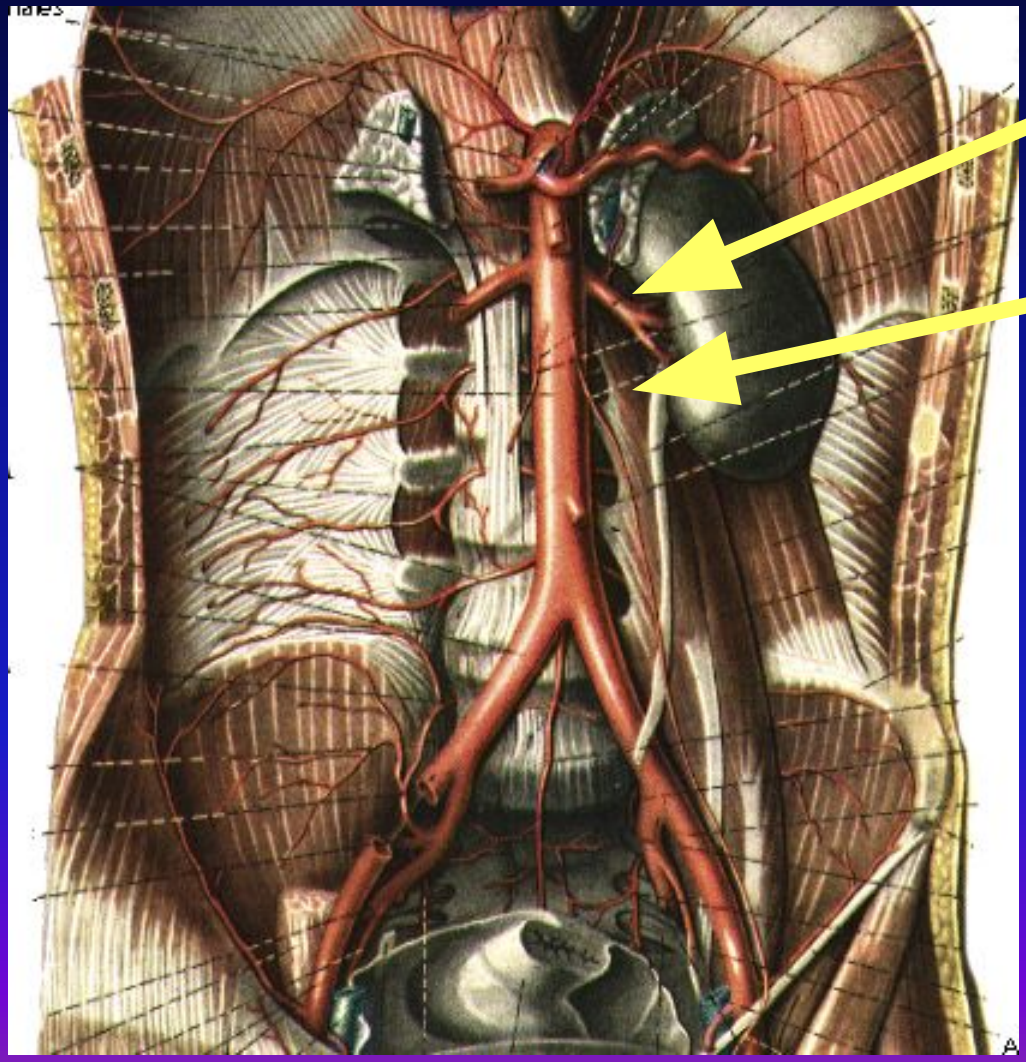

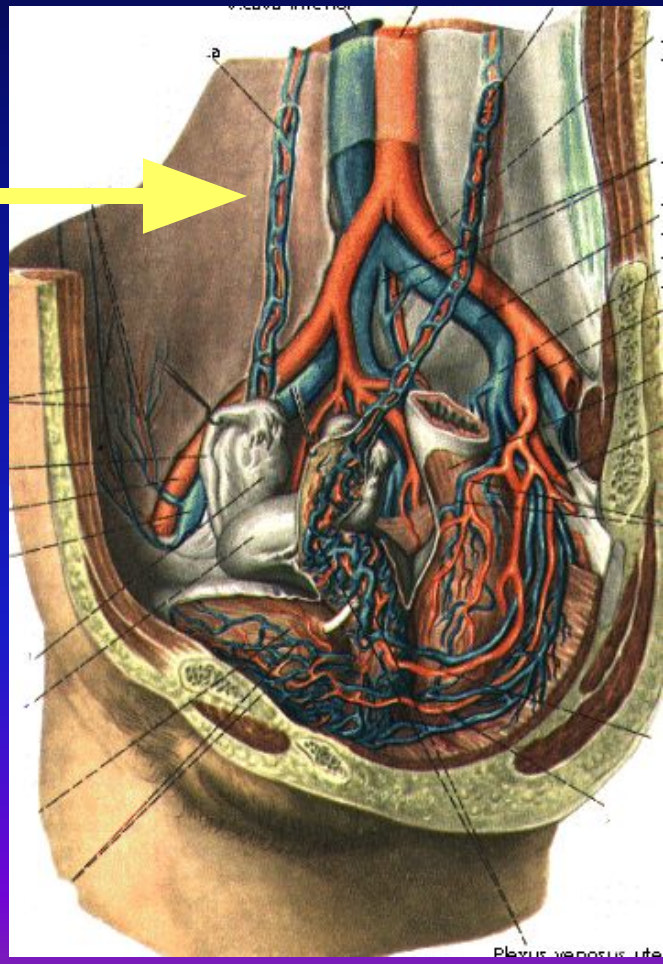

Существует 2 основных типа ветвления артерий:

1) магистральный,

когда происходит постепенное, обычно несимметричное отхождение боковых ветвей;

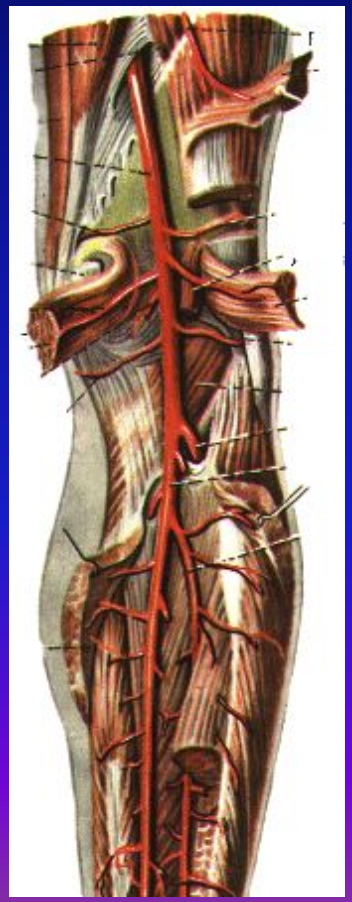

2) рассыпной,

дихотомический, при котором основной ствол распадается симметрично на 2 и более мелких коротких сосудов.

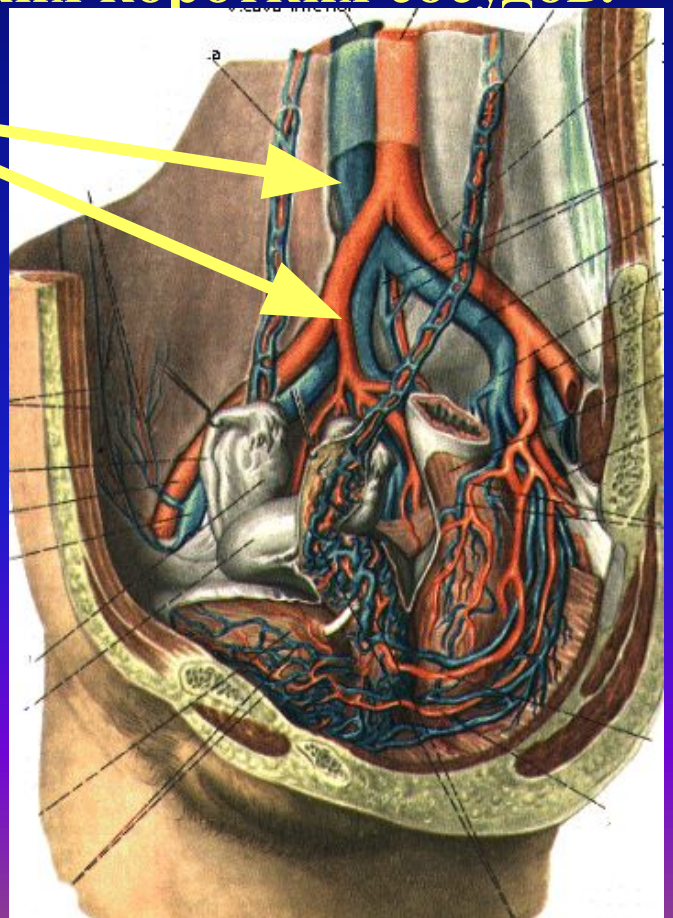

При любом ветвлении форма сосудов соответствует интенсивности струи крови. Ветвление и прогрессивное уменьшение калибра обусловливает падение давления крови в сосудах.

В 1942 г. D.W.Thompson сформулировал математические обоснования ветвления сосудов.

1) Если одна артерия разветвляется на две одинаковые ветви, то они отходят под одинаковыми углами к основному стволу (почечные, подвздошные артерии).

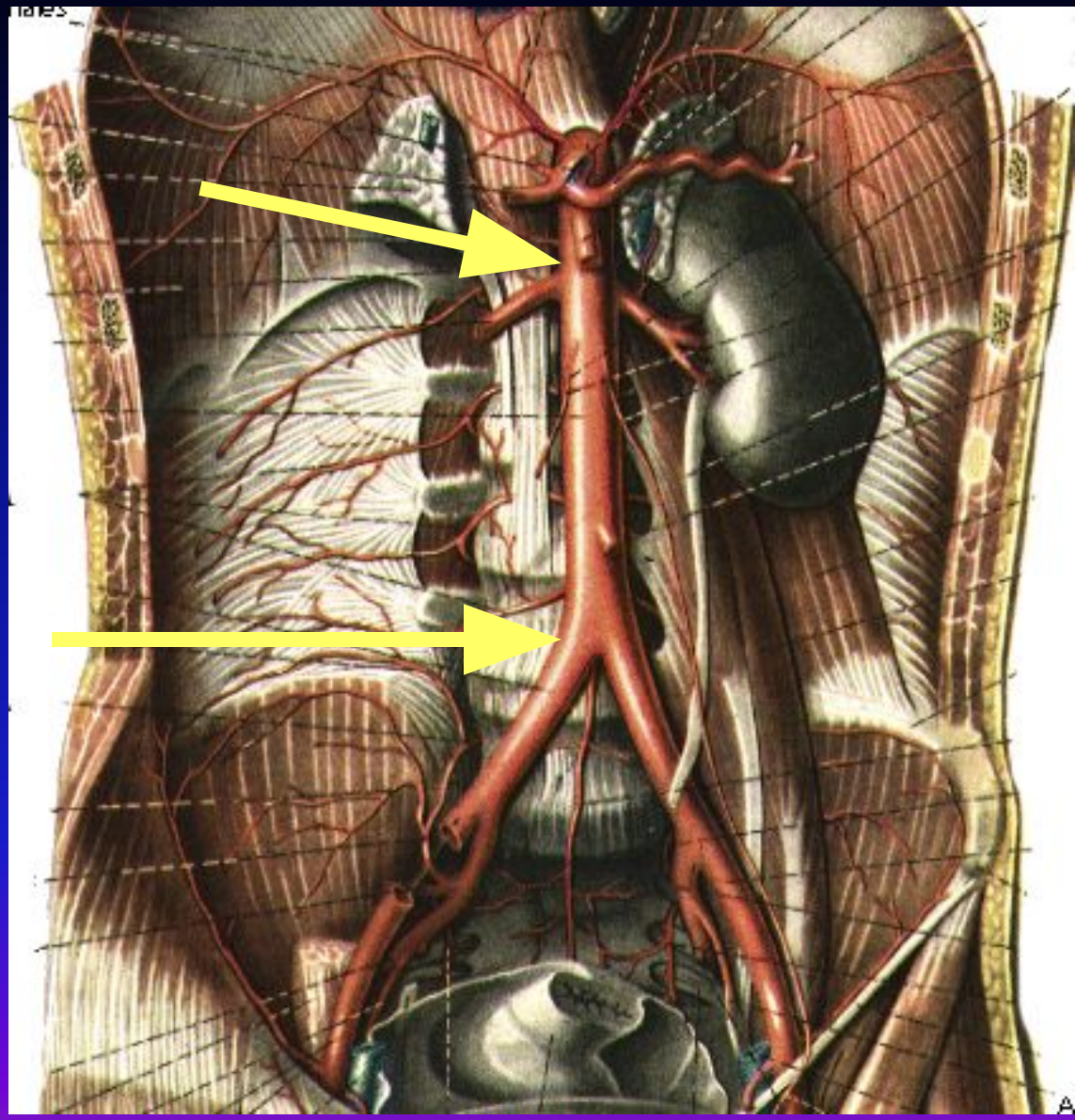

2) Если одна из ветвей тоньше другой, то более толстая ветвь образует с основным стволом меньший угол, чем тонкая ветвь.

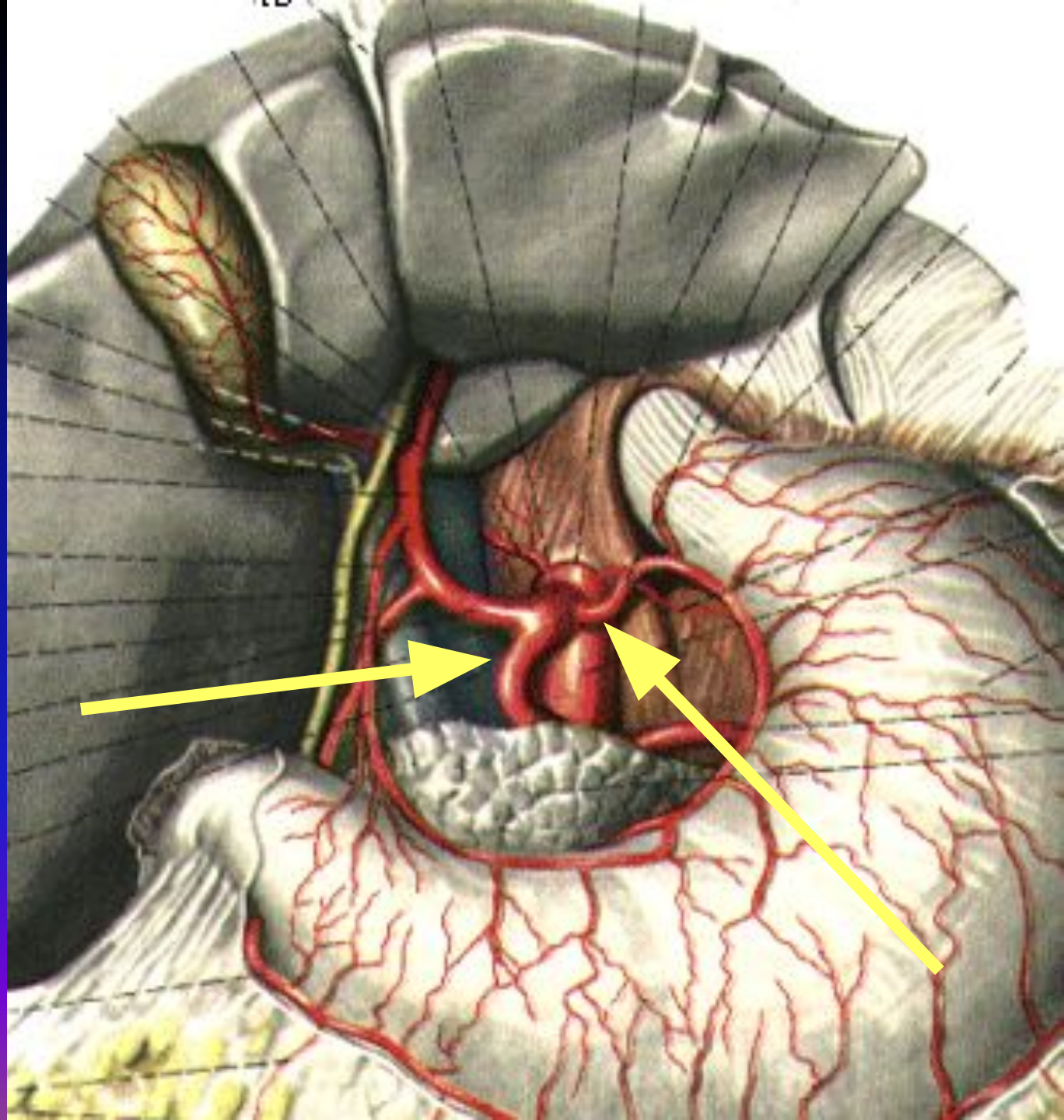

3) Все ответвления, которые столь малы, что они практически не уменьшают основной ствол, отходят от него под большим углом.

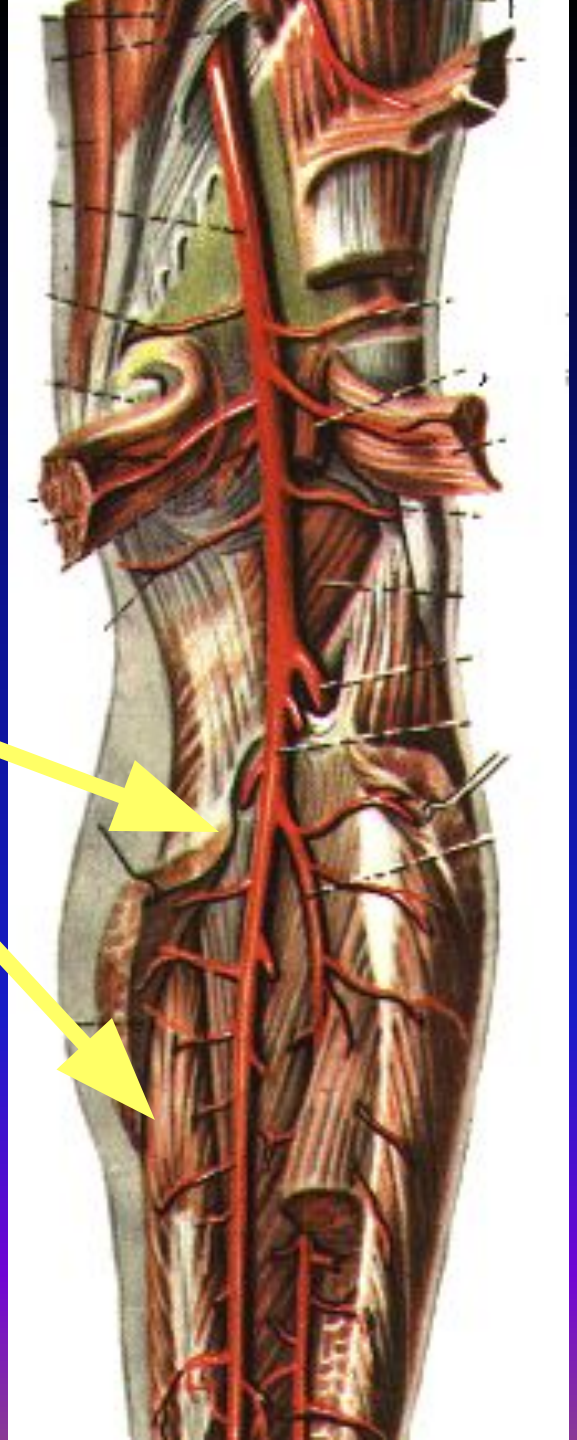

ОСНОВНЫЕ ЗАКОНОМЕРНОСТИ РАСПОЛОЖЕНИЯ ВНУТРИОРГАННЫХ АРТЕРИЙ

Органы, имеющие сплошное строение (паренхиматозные):

1. Дольчатые органы (почки, печень). Входящая в них артерия делится соответственно долям органа и проходит от ворот к периферии. Благодаря густой сети анастомозов артерии в органе образуют трехмерную сосудистую решетку.

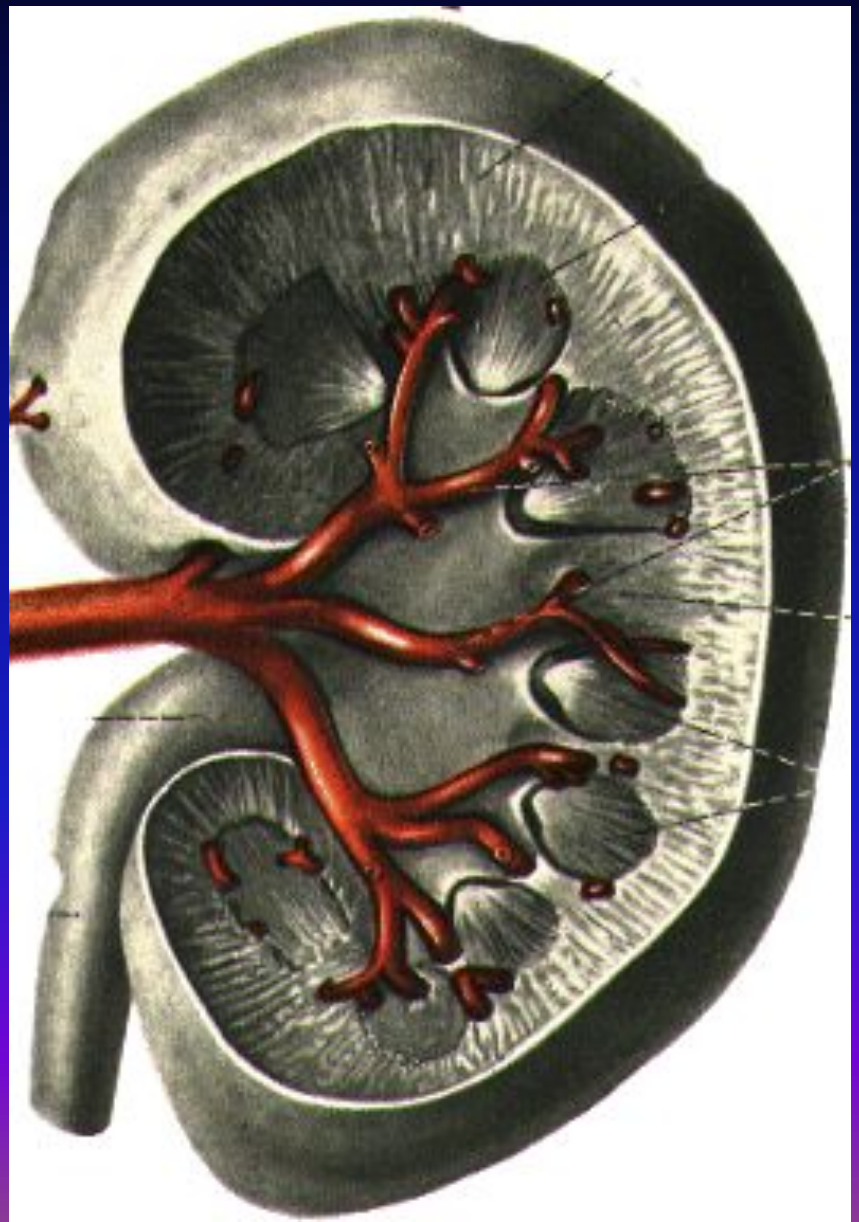

2. Волокнистые органы (мышцы, нервы). Входящие в них сосуды распределяются параллельно длинной оси.

3. Вхождение артерий в орган может быть радиальным,т.е. от периферии к центру (позвонки в местах окостенения).

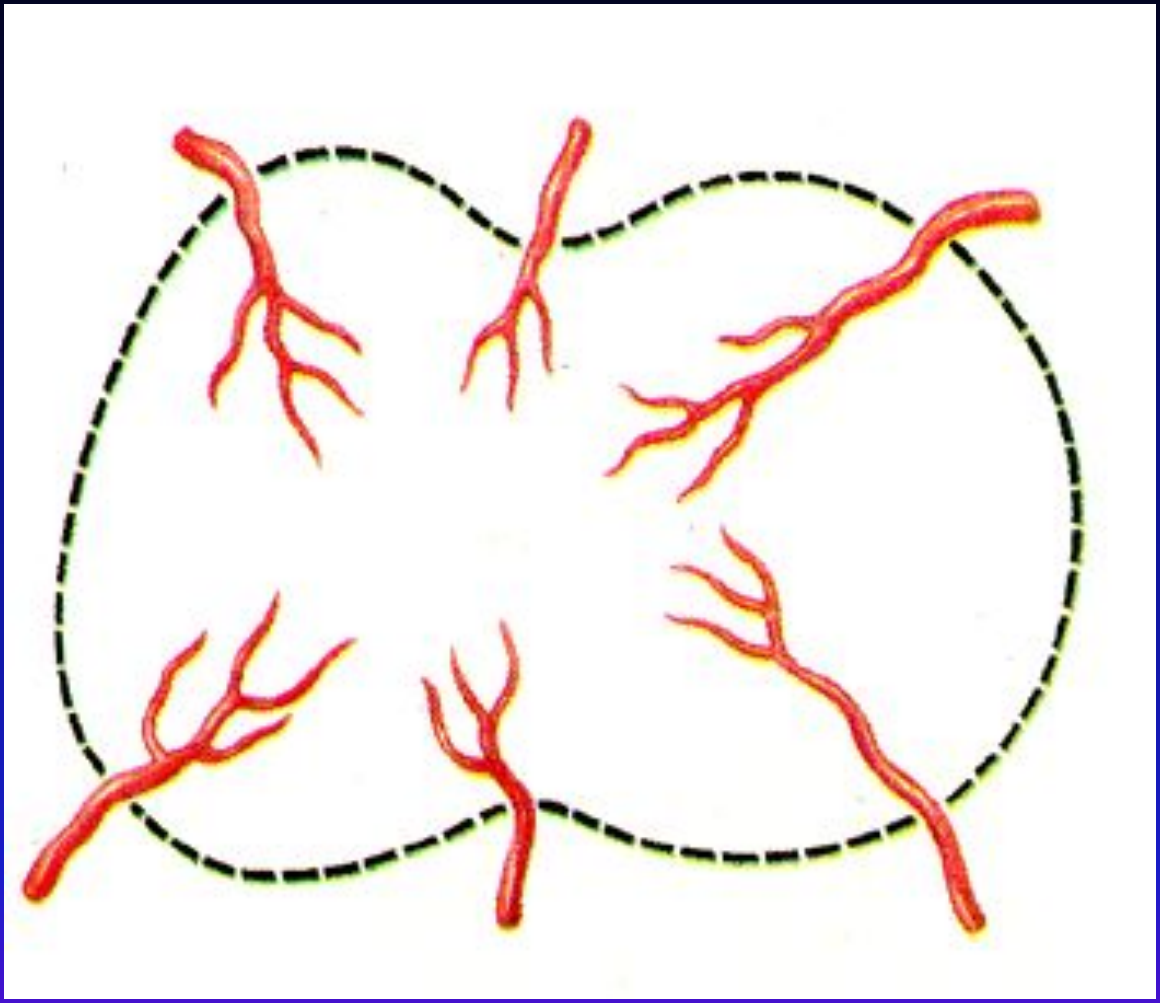

Органы, закладывающиеся в виде трубок:

1. Радиальное расположение сосудов (головной и спинной мозг).

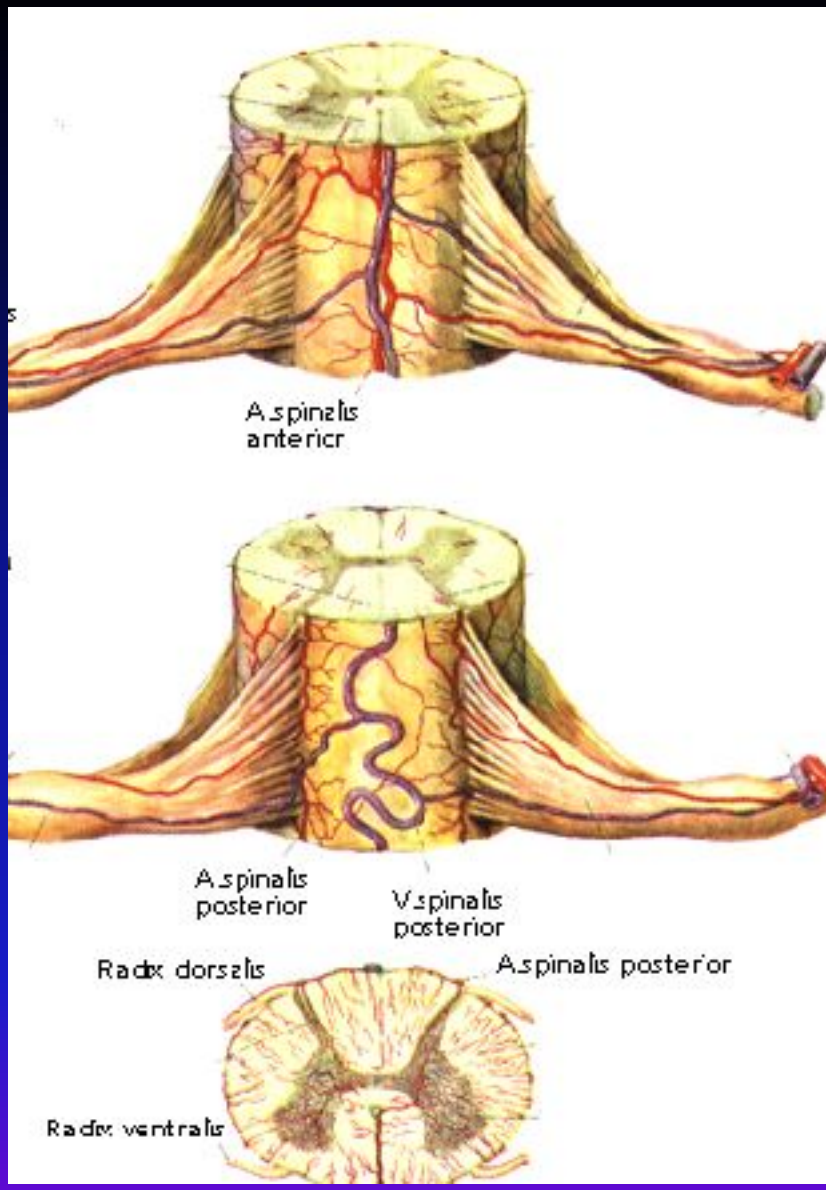

2. Распределение сосудов в полом органе вдоль его длинной оси. Сосуды в органе отходят под прямым углом к основному стволу (кишка).

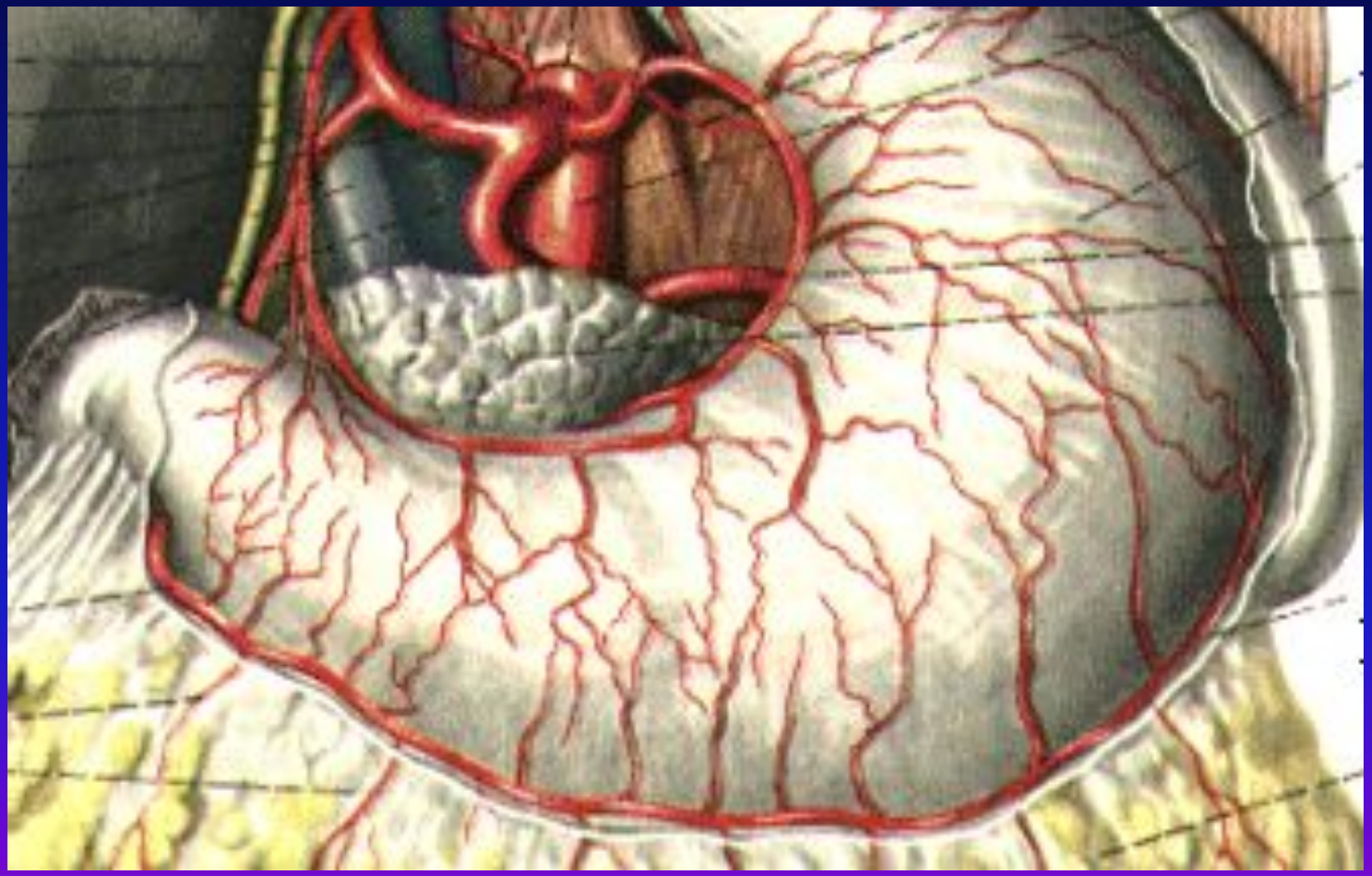

3. Основной сосуд идет вдоль длинной оси органа, а отходящие от ствола ветви распределяются параллельно его длине (мочеточник).

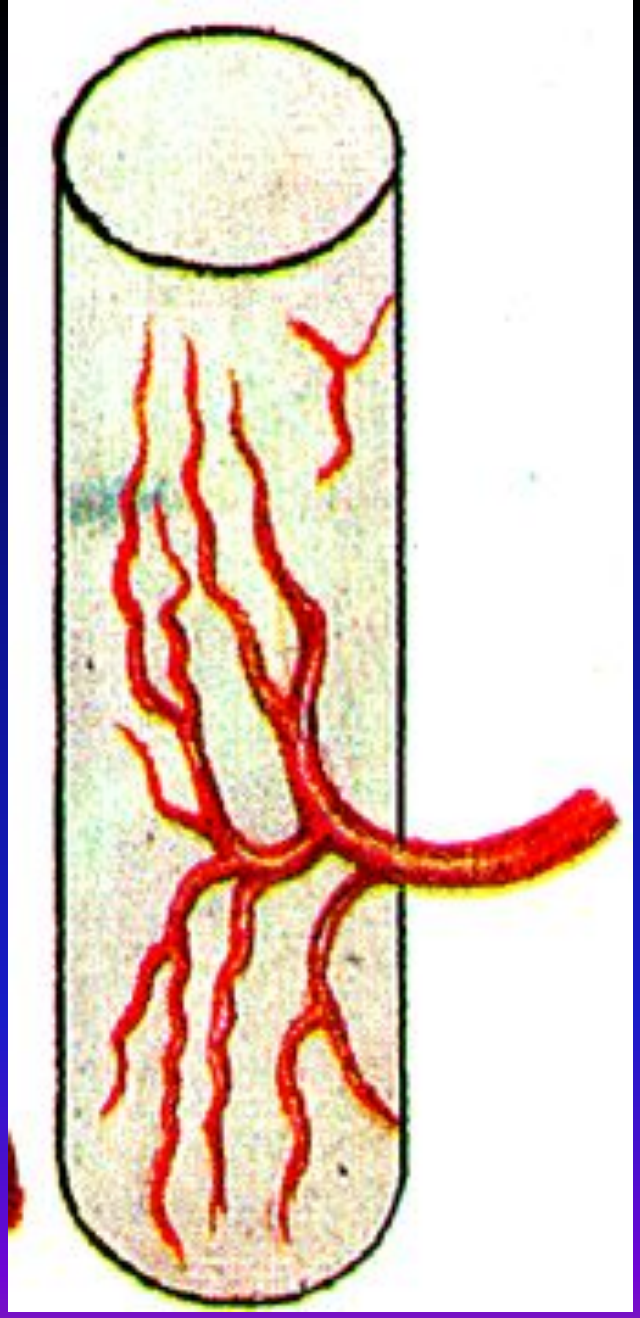

Сегментарное распределение сосудов в органе. Сегмент – участок паренхимы, соответствующий территории обособленного внутриорганного распределения ветвей.

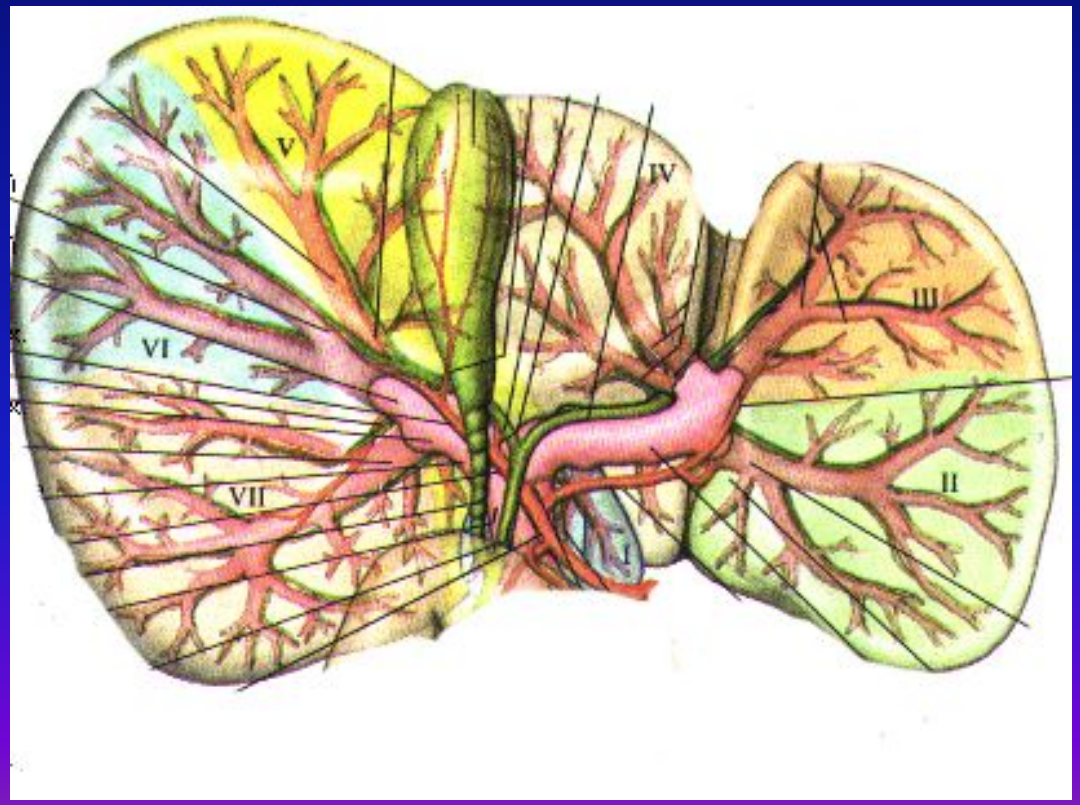

Сердце (*cor*) –

удивительный орган, "участвующий всегда и во всем", во всех наших жизненных проявлениях, в каждом нашем движении с самого рождения и до последнего вдоха. Первым анатомическим рисунком ок. 20 тыс лет назад в пещерах Альтамиры было изображение мамонта, сердце которого помечено красной краской. Древние мексиканцы видели в сердце источник жизненной силы, которую необходимо поставлять солнцу (светилу) для поддержания его деятельности. В Эквадоре индейцы приносили в жертву человеческие сердца при севе полей.

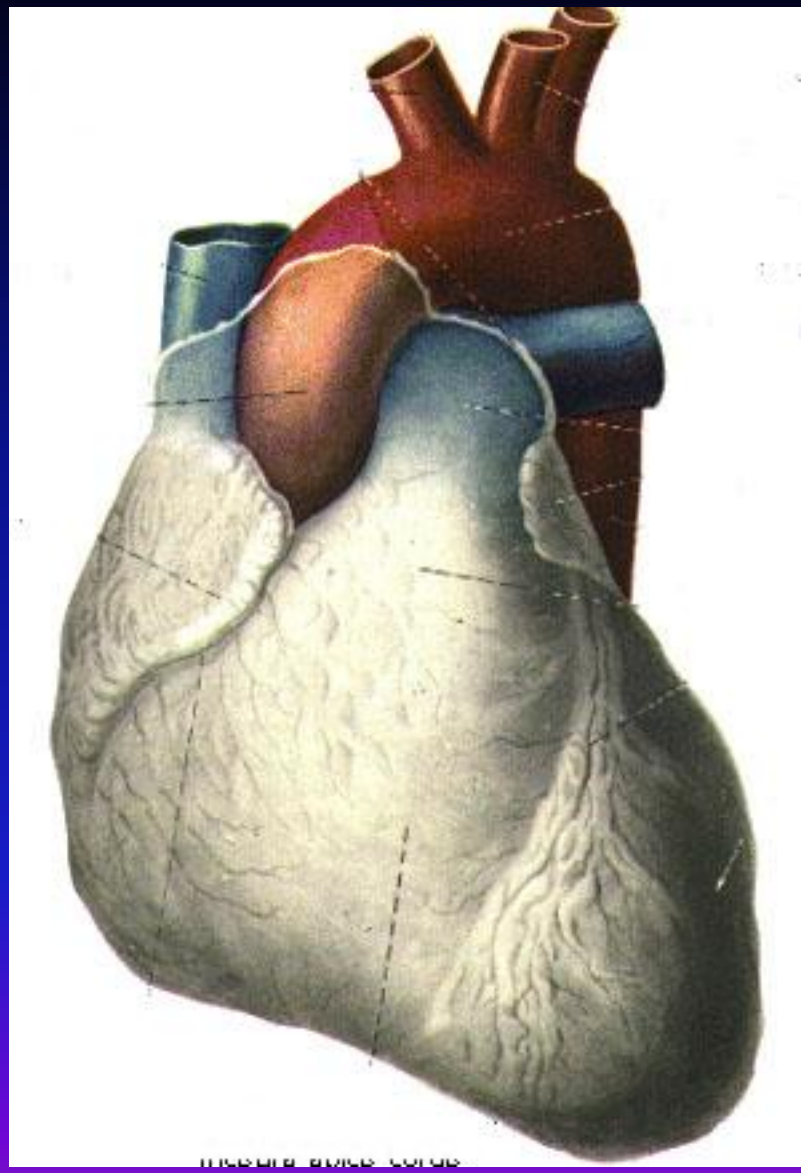

ОСНОВНЫЕ ЭТАПЫ ФИОЛОГЕНЕЗА СЕРДЦА

Основные этапы развития сердца позвоночных животных повторяются в процессе развития человека. У рыб сердце состоит из трубки, в которой различают 4 отдела:

венозный синус; предсердие; желудочек; луковица сердца. У земноводных в предсердии появляется неполная перегородка, которая частично вдается в желудочек через предсердно-желудочковое отверстие. Поэтому в правую половину сердца вливается вся венозная кровь, в левую - артериальная, приносимая из легких. В общем желудочке происходит частичное смешивание крови. В сердце рептилий появляются еще 2 перегородки: 1) межжелудочковая и 2) аортолегочная, разделяющая артериальный конус на аорту и легочный ствол. У птиц и млекопитающих предсердия и желудочки разделены полностью.

ОНТОГЕНЕЗ СЕРДЦА ЧЕЛОВЕКА

Закладка сердца появляется на стадии 1-го сомита у передней границы будущей кишки, по бокам тела зародыша. Из спланхноплевры выделяются мезенхимные клетки, которые группируются вначале латеро-вентрально от головной кишки, а после замыкания зародышевого диска в трубку - вентрально от кишки. Так формируются парные эндокардиальные пузырьки - прообраз эндокарда. Находящаяся снаружи этих пузырьков спланхноплевра утолщается, немного впячивается во вторичную полость тела (*celom*) и превращается в миоэпикардиальную пластинку. Из этой пластинки формируются миокард и эпикард.

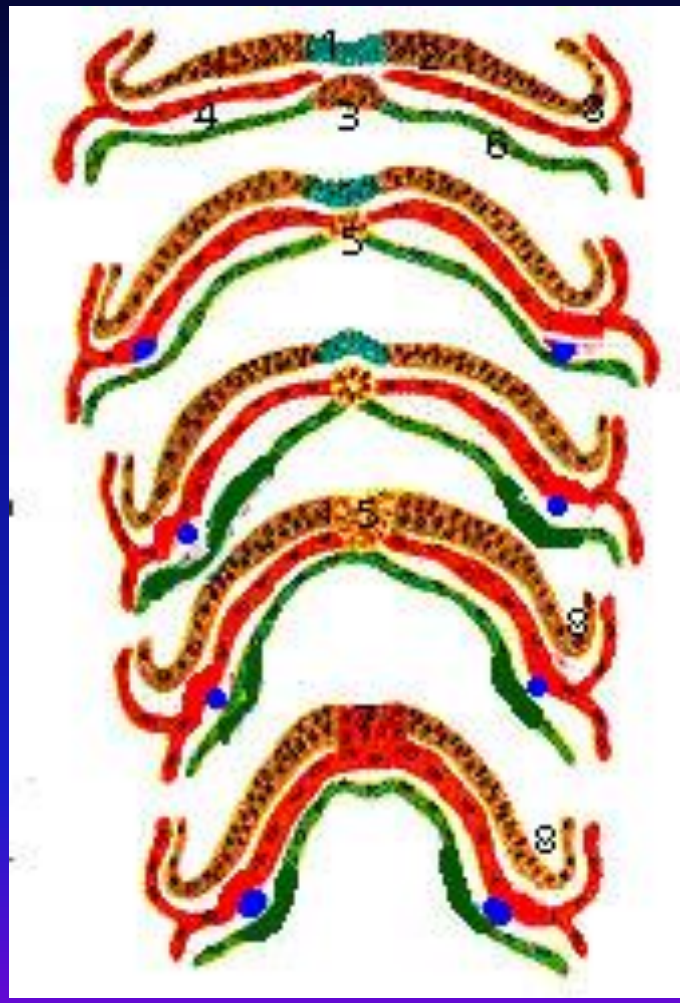

При замыкании кишечной трубки, парные закладки сердца сближаются в медиальном направлении.

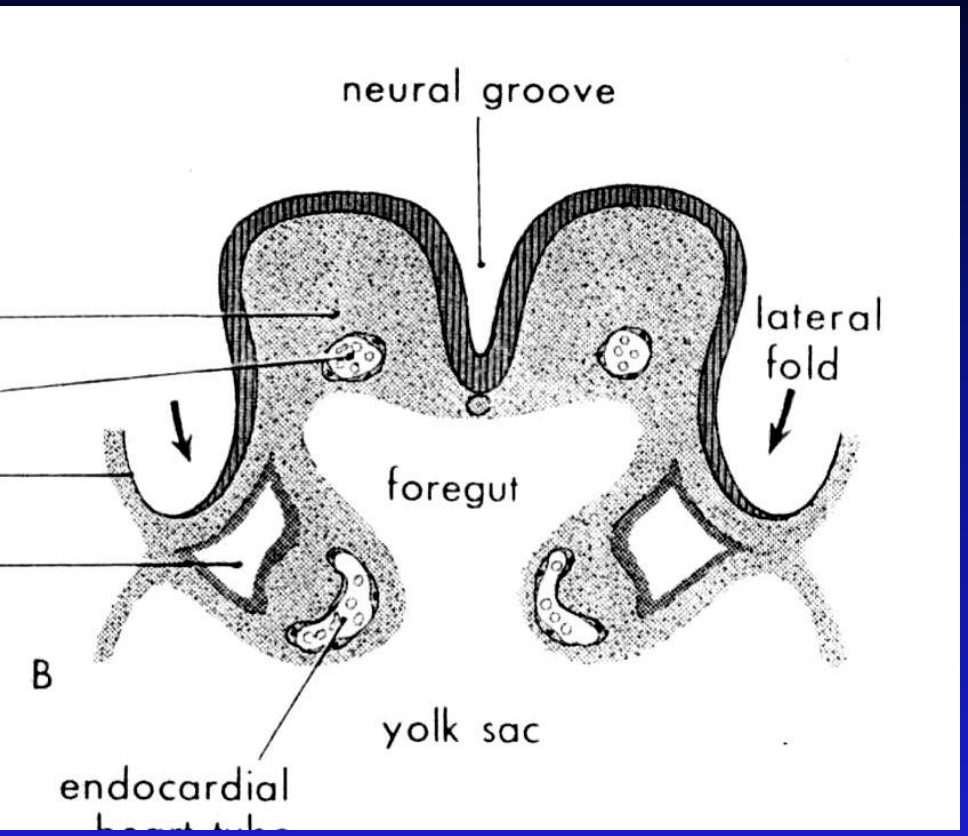

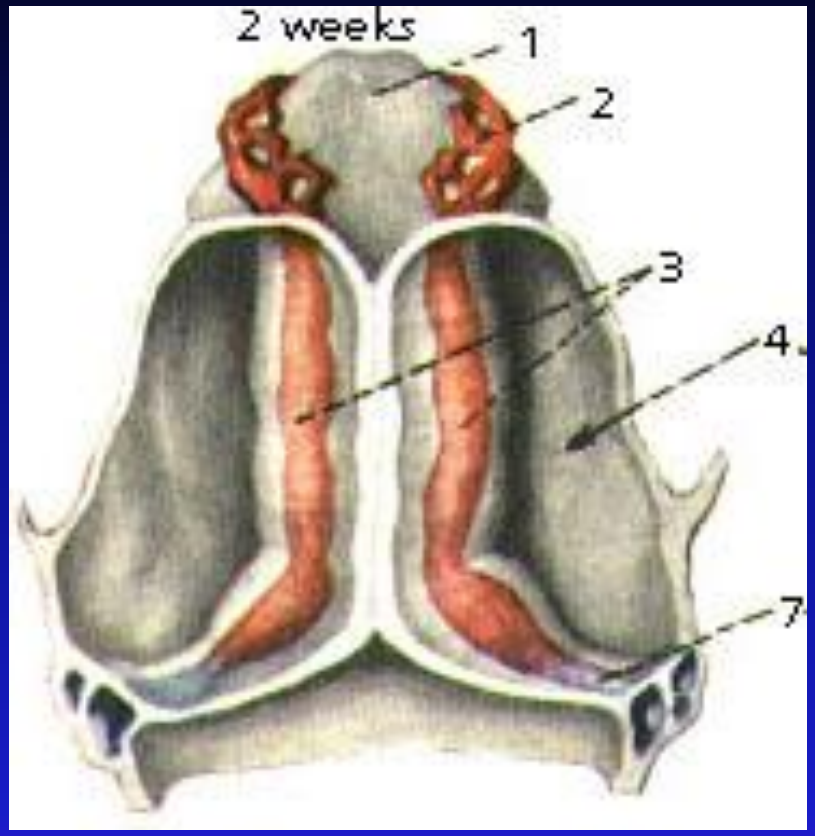

Затем парные закладки смыкаются в единую трубку. Перегородка между эндокардиальными мешочками исчезает. Соединяются и миоэпикардиальные пластинки.

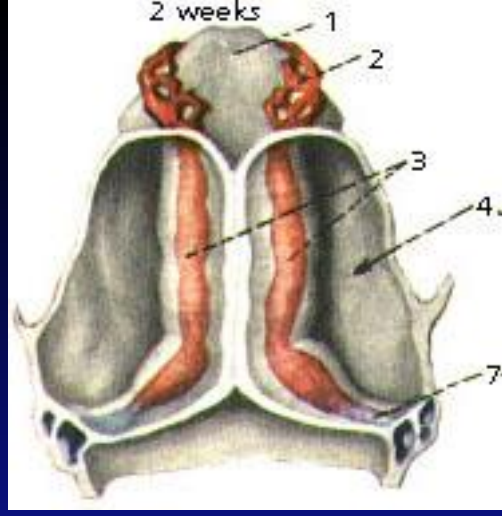

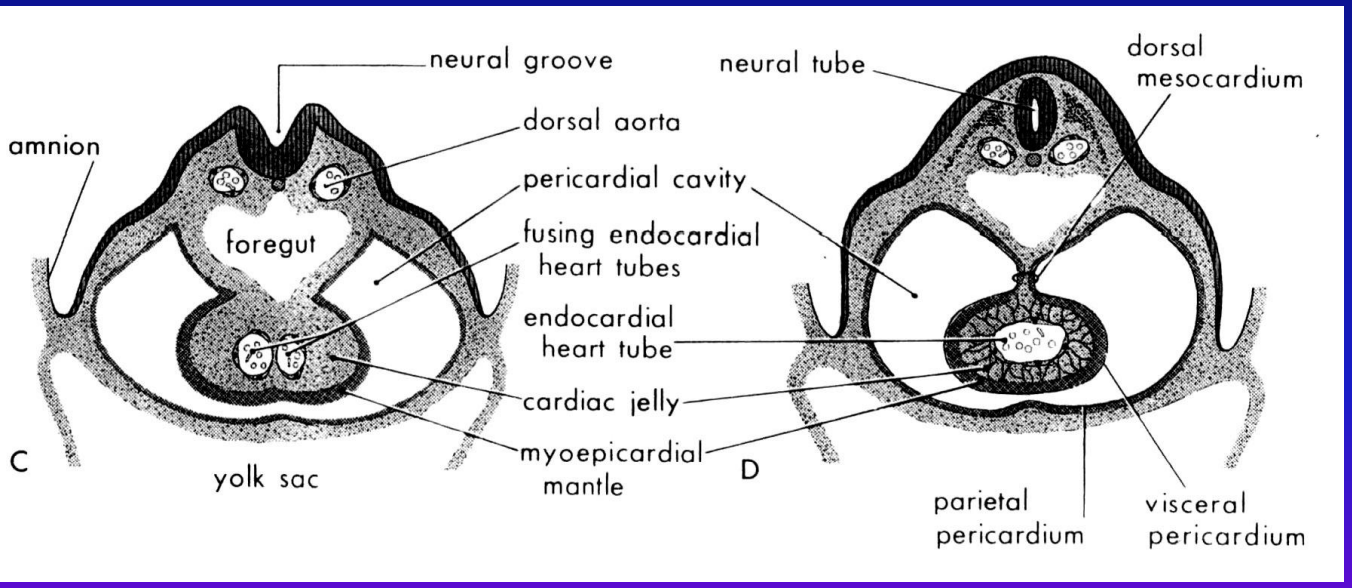

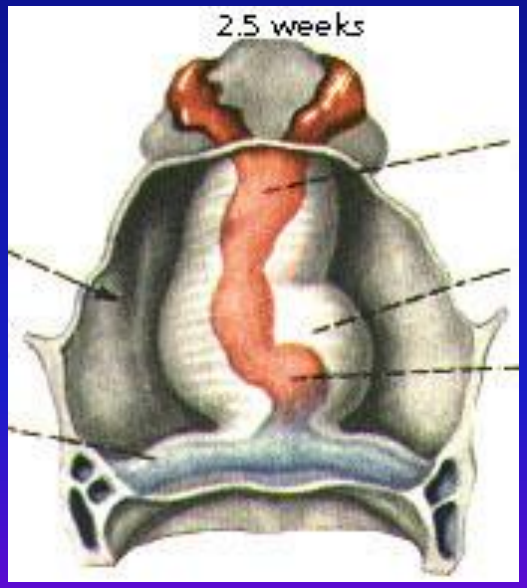

При смыкании спланхноплевры вентральнее и дорзальнее закладки сердца образуются две перикардиальные полости, в которых сердечная трубка как-бы подвешена на дорзальной и вентральной брыжейках - *mesocardium dorsale et ventrale*. Вентральная брыжейка редуцируется и полость перикарда становится единой; разделена она только в заднем своем отделе дорсальной брыжейкой. В последующем редуцируется и дорсальная брыжейка.

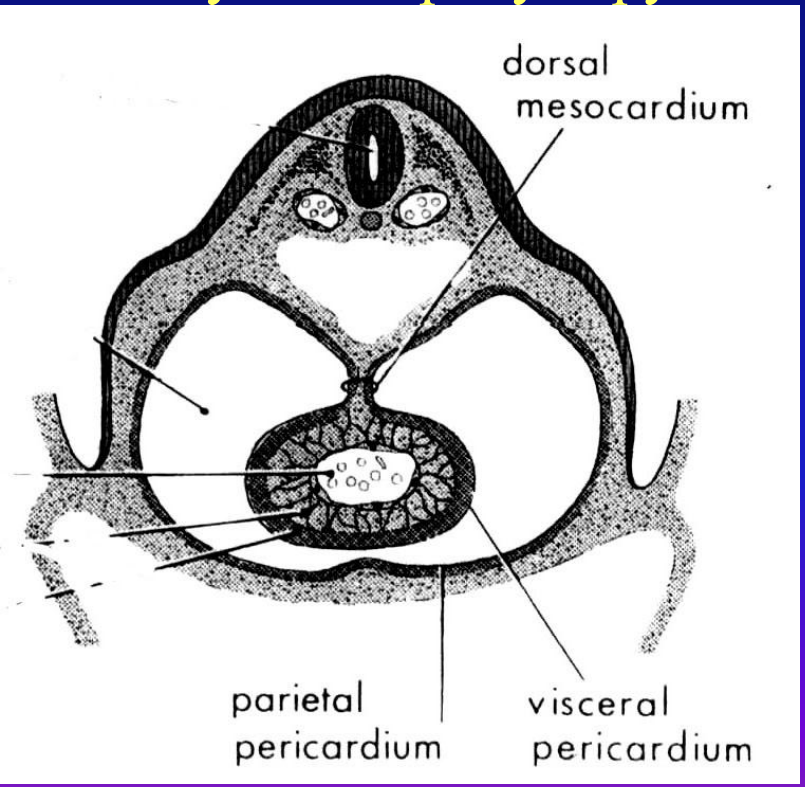

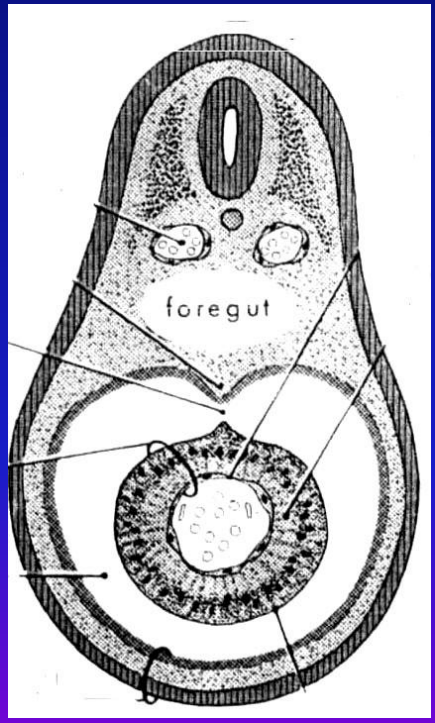

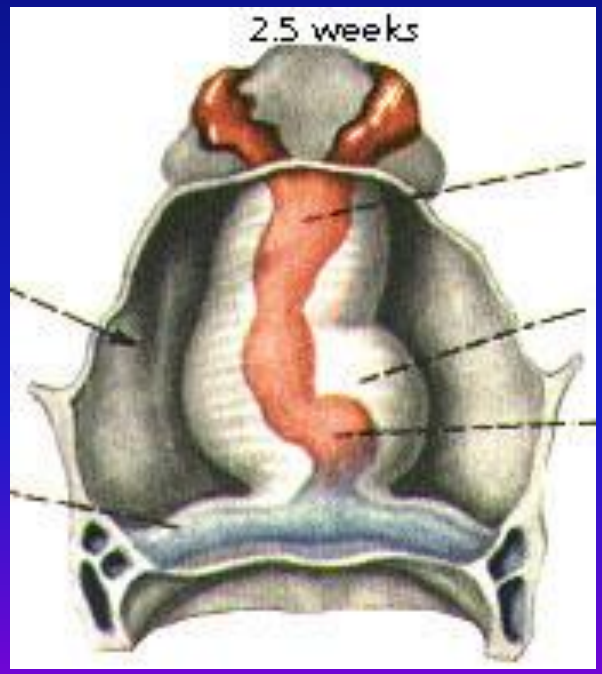

На 4 нед. закладка сердца представляет собой вытянутую трубку, выстланную внутри эндотелием и фиксированную на своих концах дорсальной брыжейкой. Эта трубка растет в переднем и заднем направлениях и своим передним (головным) концом переходит в артериальный ствол *truncus arteriosus*, а задним - в широкий мешок, продолжающийся в венозный синус *sinus venosus*, в который открываются первичные вены тела зародыша, то есть вся кровь из плаценты и вся венозная кровь из тела зародыша.

Стадия трубчатого сердца

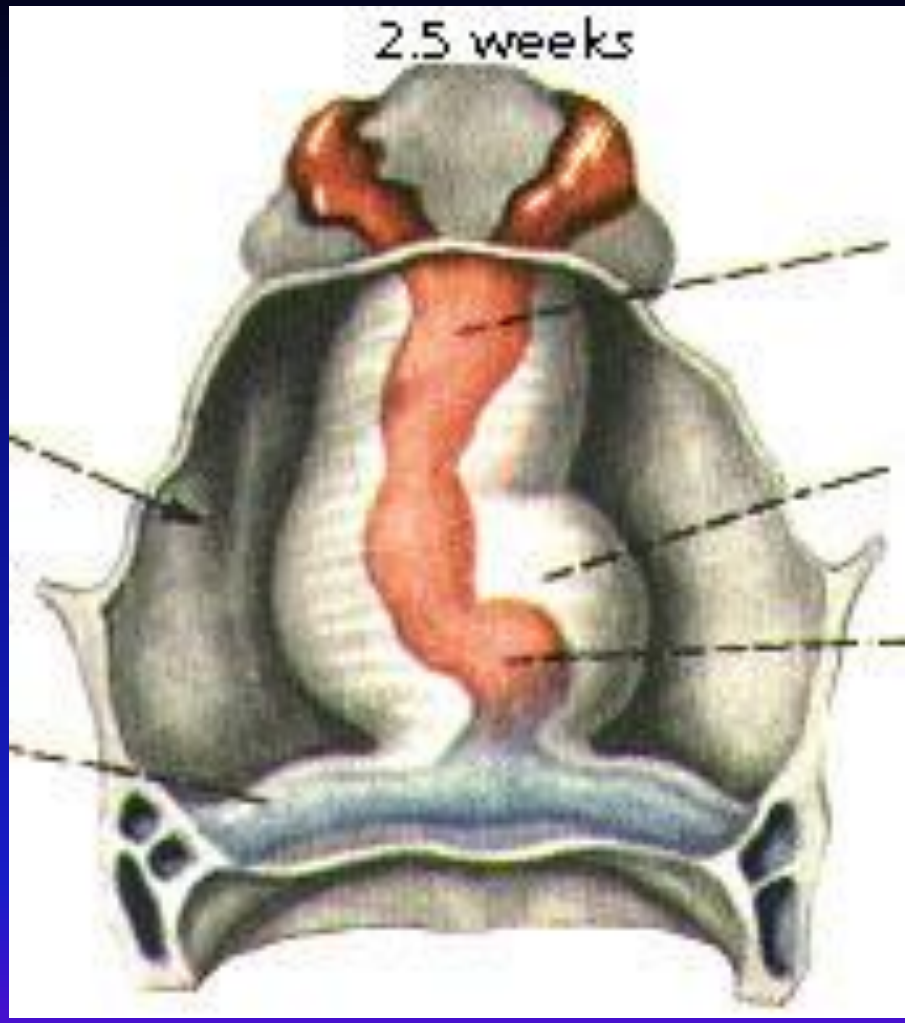

Таким образом, головной (передний) конец сердечной трубки является артериальным, а задний - венозным.

Сердечная трубка быстро растет в длину. Фиксированные концы растут медленнее средней части.

В конце 4 нед. на единой сердечной трубке различаются 3 отдела, разделенных неглубокими желобками и сужениями своего просвета.

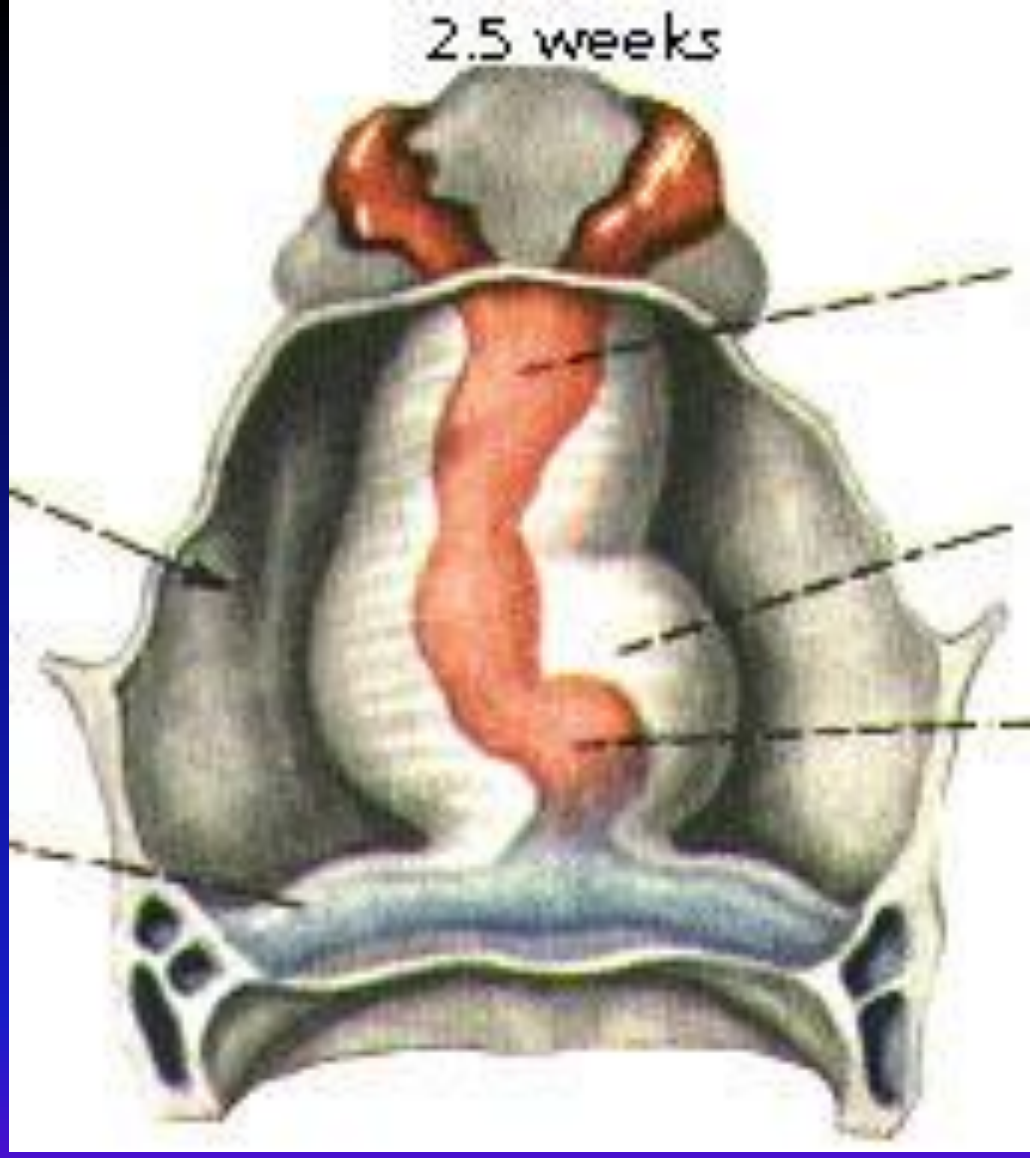

Затем сердечная трубка изгибается и принимает вид S-образно изогнутой петли (сердечной петли), имеющей:

1) **задний отдел**, не четко отграничен от венозного синуса и образует **общее предсердие atrium commune**, принимающее кровь;

2) **средний отдел -** закладка **обоих желудочков - ventriculus communis**, из которого кровь изгоняется в

3) **головной отдел, луковицу сердца - bulbus cordis,** который продолжается в артериальный ствол - truncus arteriosus.

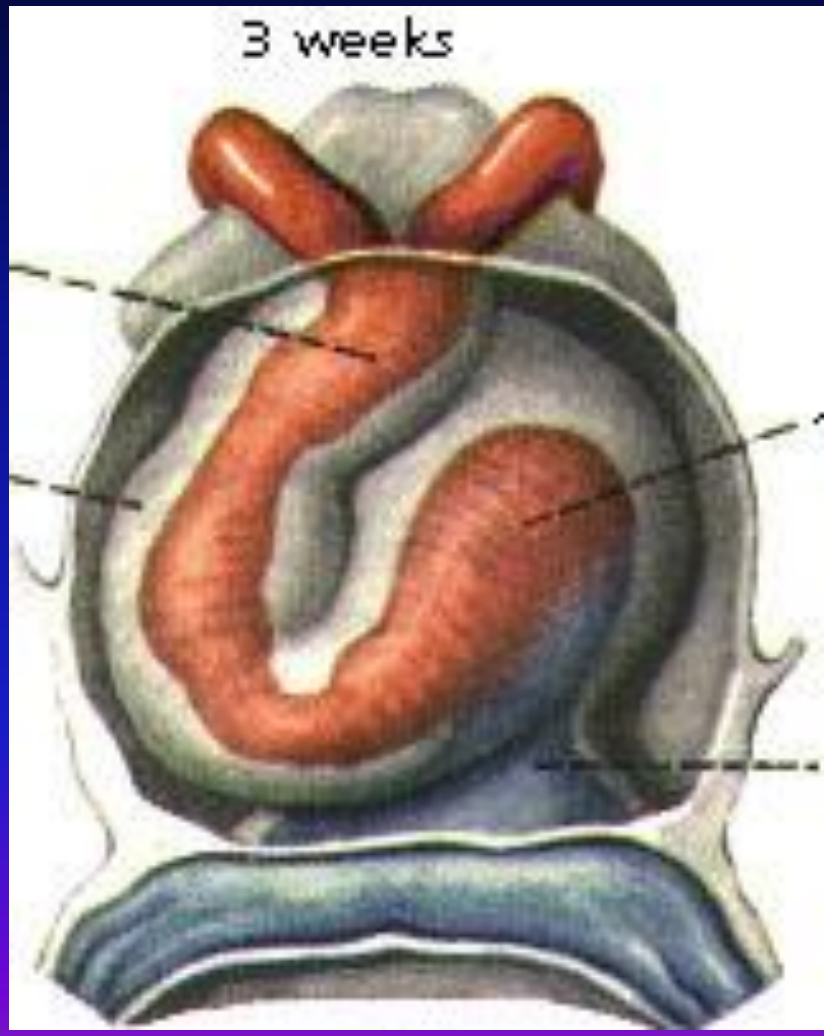

это Стадия

сигмовидного сердца

Сердечная трубка изогнута в виде петли, имеющей 2 части:

1) переднюю (восходящую) - луковица сердца и общий желудочек; 2) заднюю (нисходящую) расположенную сзади и влево (соответствует общему предсердию). Место перехода желудочка в луковицу (изгиба восходящей сердечной петли) – это будущая верхушка сердца, *apex cordis*. Общее предсердие и предсердно-желудочковое отверстие лежит сначала слева, но постепенно смещается в середину петли.

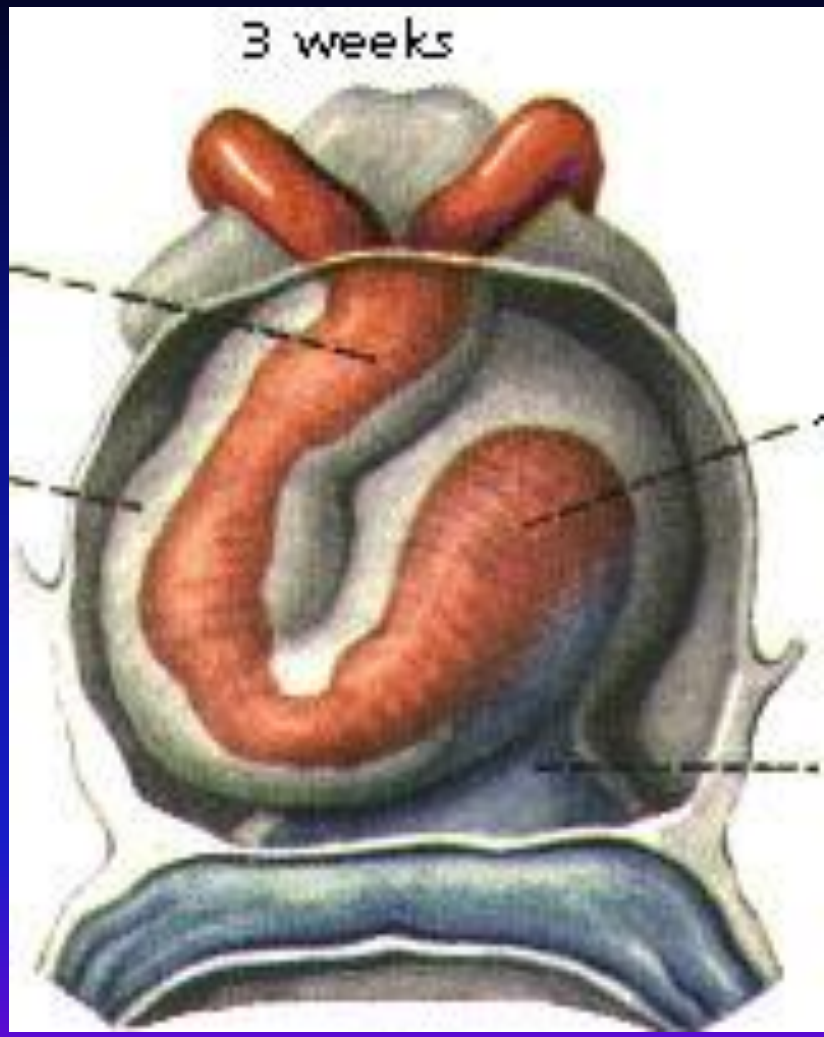

Общее предсердие быстро увеличивается и расширяется, образуя бухтообразное выпячивание, причем растет оно в вентральном направлении. При этом выпячивания предсердий размещаются по обе стороны луковицы сердца и артериального ствола в виде двух относительно мощных выпуклостей, представляющих собой закладку обоих сердечных ушек, *auriculi atrii*.

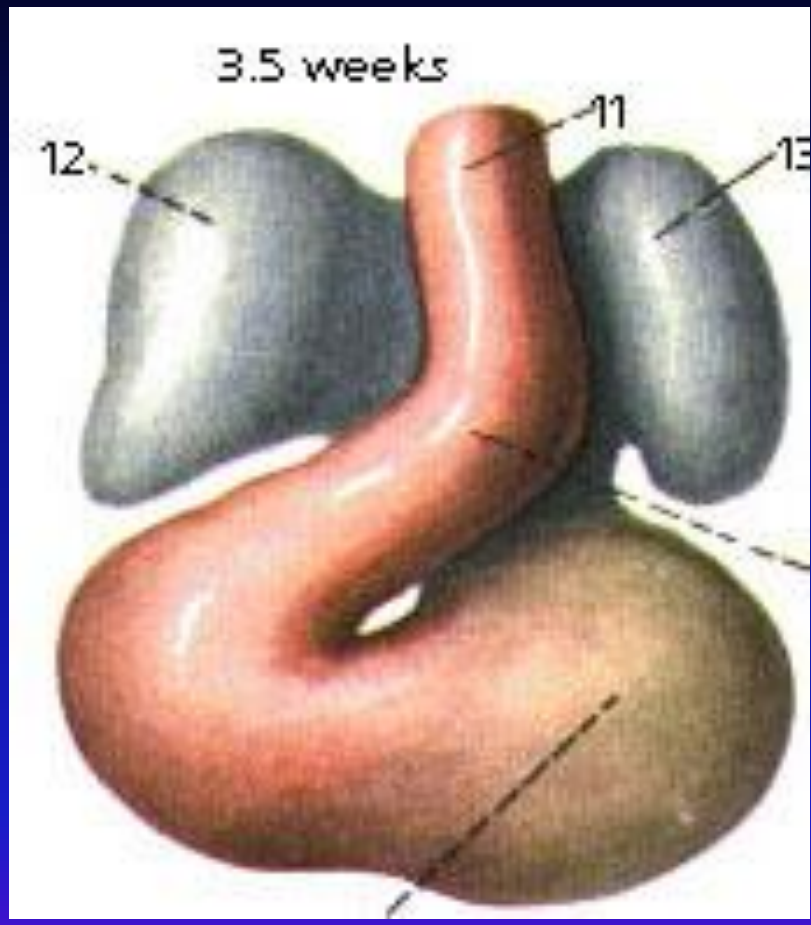

Таким образом сердечная трубка вначале расположена так, что ее венозная часть, принимающая кровь, обращена влево и кзади, а противоположная, отводящая кровь артериальная ее часть - вправо и кпереди. В дальнейшем венозный конец сердца перемещается по направлению к голове, а артериальный - вентрально и кзади; одновременно с этим происходят повороты и скручивания сердечной трубки.

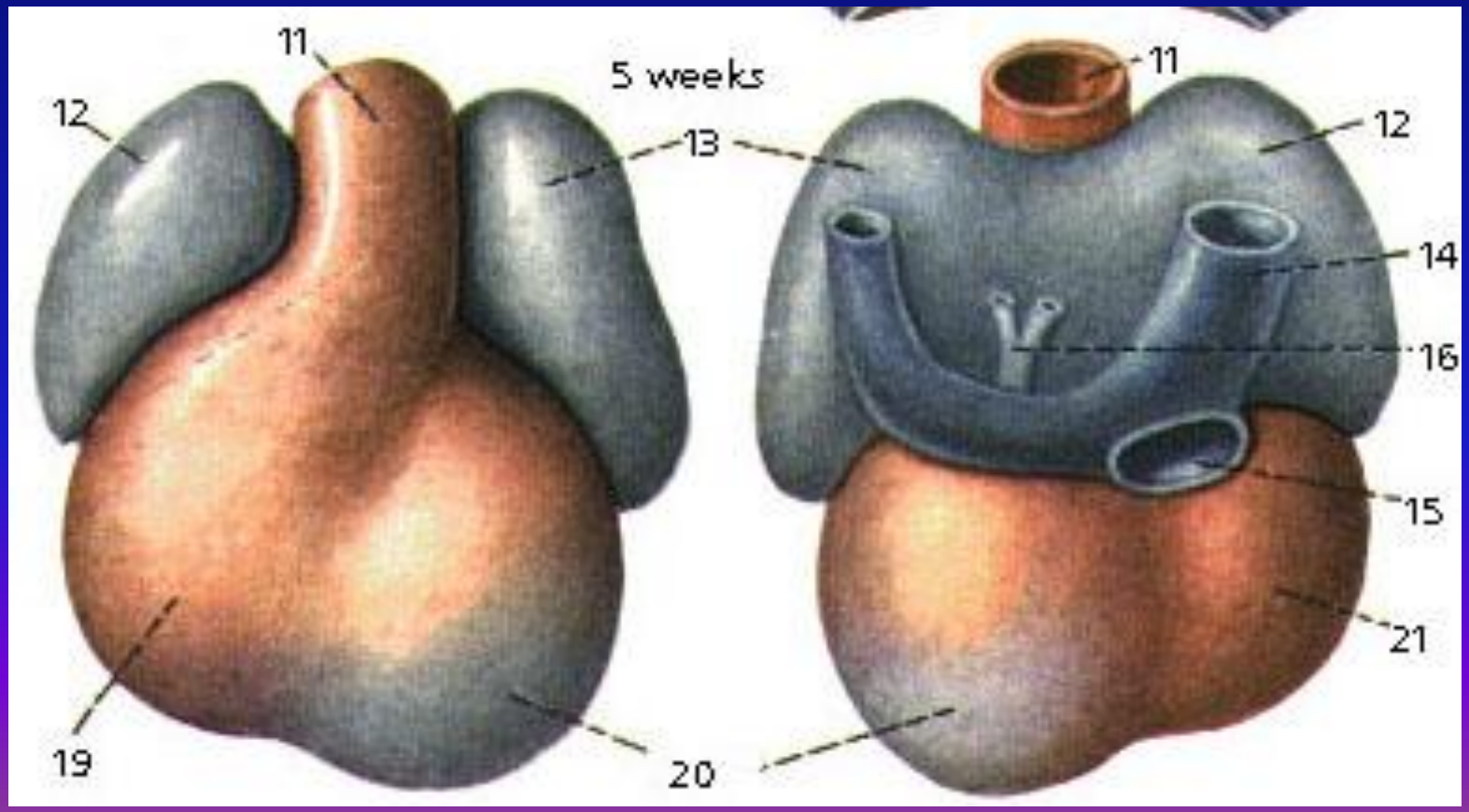

В конце шестой недели формирование сердца в основном закончено. В этот период закладка сердца располагается на вентральной стороне шейного отдела тела, перед глоткой. В результате удлинения глоточной кишки происходит смещение сердца каудально, в грудную область - так называемое опущение сердца - *descensus cordis*.

Дальнейшие превращения сердечной трубки сводятся к превращению двухкамерного сердца в четырехкамерное.

Формирование межпредсердной перегородки

Разделение сердца на камеры начинается сравнительно рано - на 4 неделе внутриутробной жизни. В этот период на внутренней поверхности верхне-задней части предсердия появляется первичная межпредсердная перегородка, которая растет по направлению к ушковидному каналу (первичному предсердно-желудочковому отверстию). Вначале перегородка сплошная, но затем в ней появляется первичное овальное отверстие.

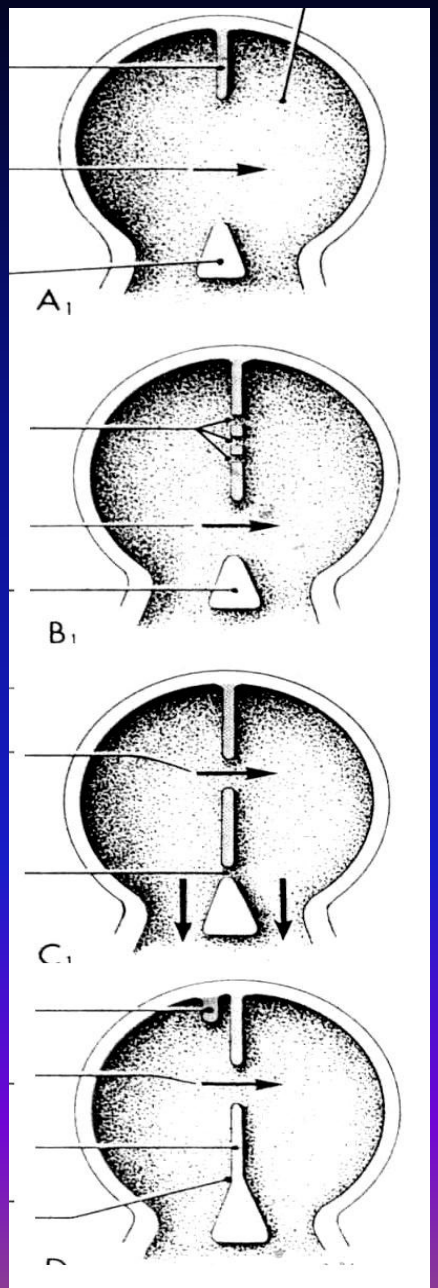

На 7-й неделе развития справа от первичной появляется вторичная межпредсердная перегородка, в которой также имеется овальное отверстие. Причем овальные отверстия обеих перегородок не симметричны. Это способствует прохождению крови только в одном направлении - справа налево. Через 2-3 недели после рождения овальное отверстие почти целиком закрывается. На месте отверстия образуется слегка вдавленная со стороны правого предсердия "овальная ямка".

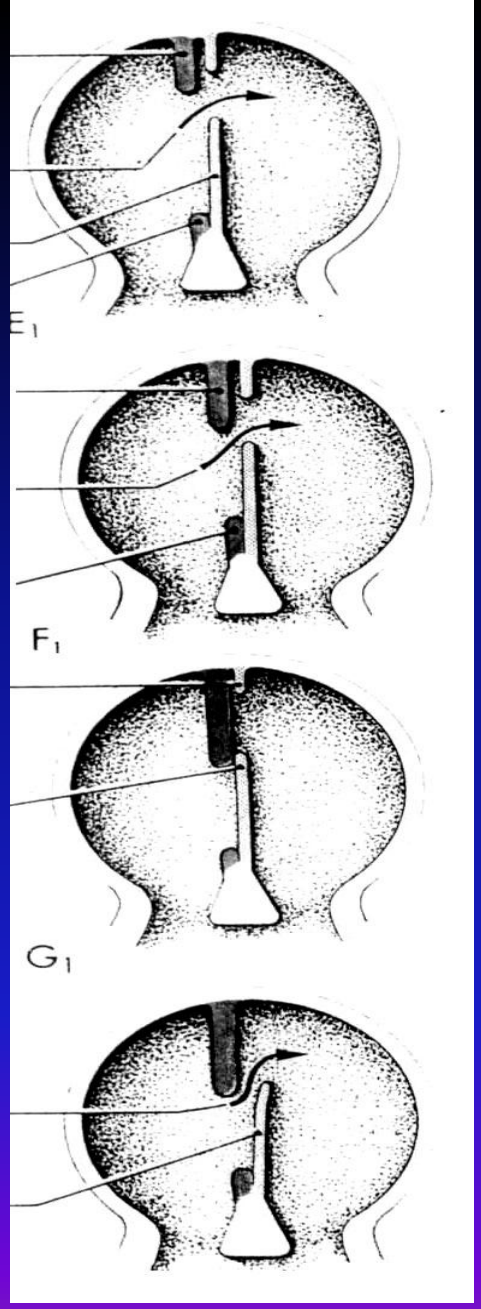

Формирование межжелудочковой перегородки

В начале 8 недели на внутренней поверхности задне-нижней стороны общего желудочка сердца появляется закладка межжелудочковой перегородки, которая растет по направлению к предсердиям. Одновременно на 8 неделе в артериальном конусе (луковице) сердца появляются складки, образующие аорто-легочную перегородку, которая делит артериальный конус на аорту и легочный ствол. Прорастая книзу в полость желудочков, перегородка луковицы срастается с межжелудочковой перегородкой и желудочки полностью разделяются.

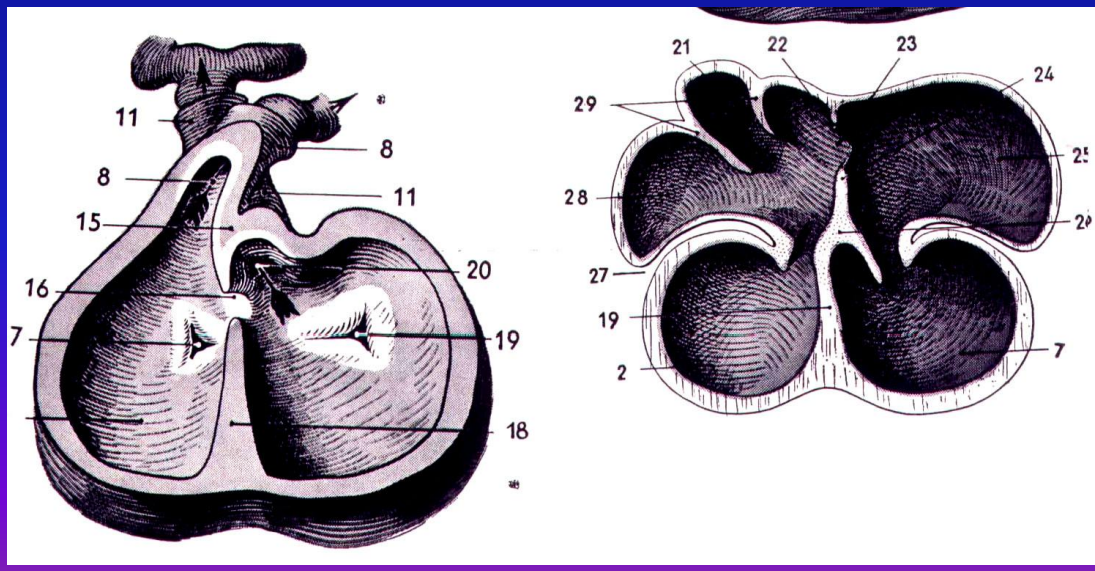

Формирование клапанов сердца

Одновременно с выделением в сердце предсердий и желудочков образуются и клапаны. Клапаны развиваются из выростов эндокарда - эндокардиальных подушек. Зачатки полулунных клапанов вознмикают в виде 4-х бугорков эндокарда, расположенных на границе артериального ствола с общим желудочком сердца.

По мере роста перегородки общего артериального ствола сердца правый и левый первичные клапаны делятся надвое. Т.о. у начала аорты и легочного ствола остается по три полулунных клапана:

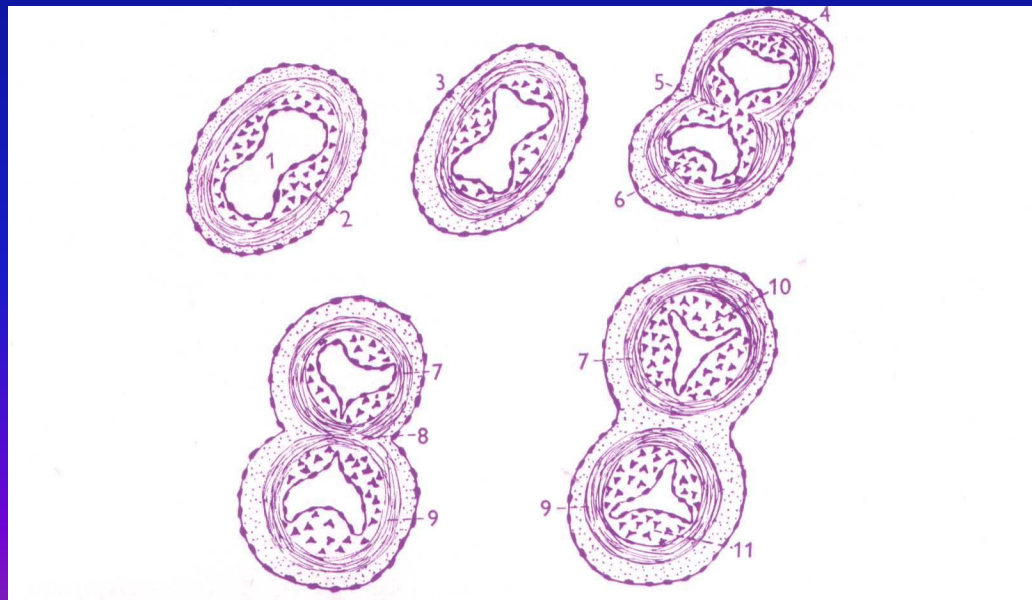

Схема развития перегородки луковицы (аорто-легочной перегородки) и полулунных клапанов (по Крамеру).

1 — артериальный ствол, 2 — левожелудочковый эндокардиальный валик, 3 — праводорсальный эндокардиаль-

Общее предсердно-желудочковое отверстие делится на правое и левое. Створки прикрывающих их клапанов образуются из подобных же эндокардиальных подушек.

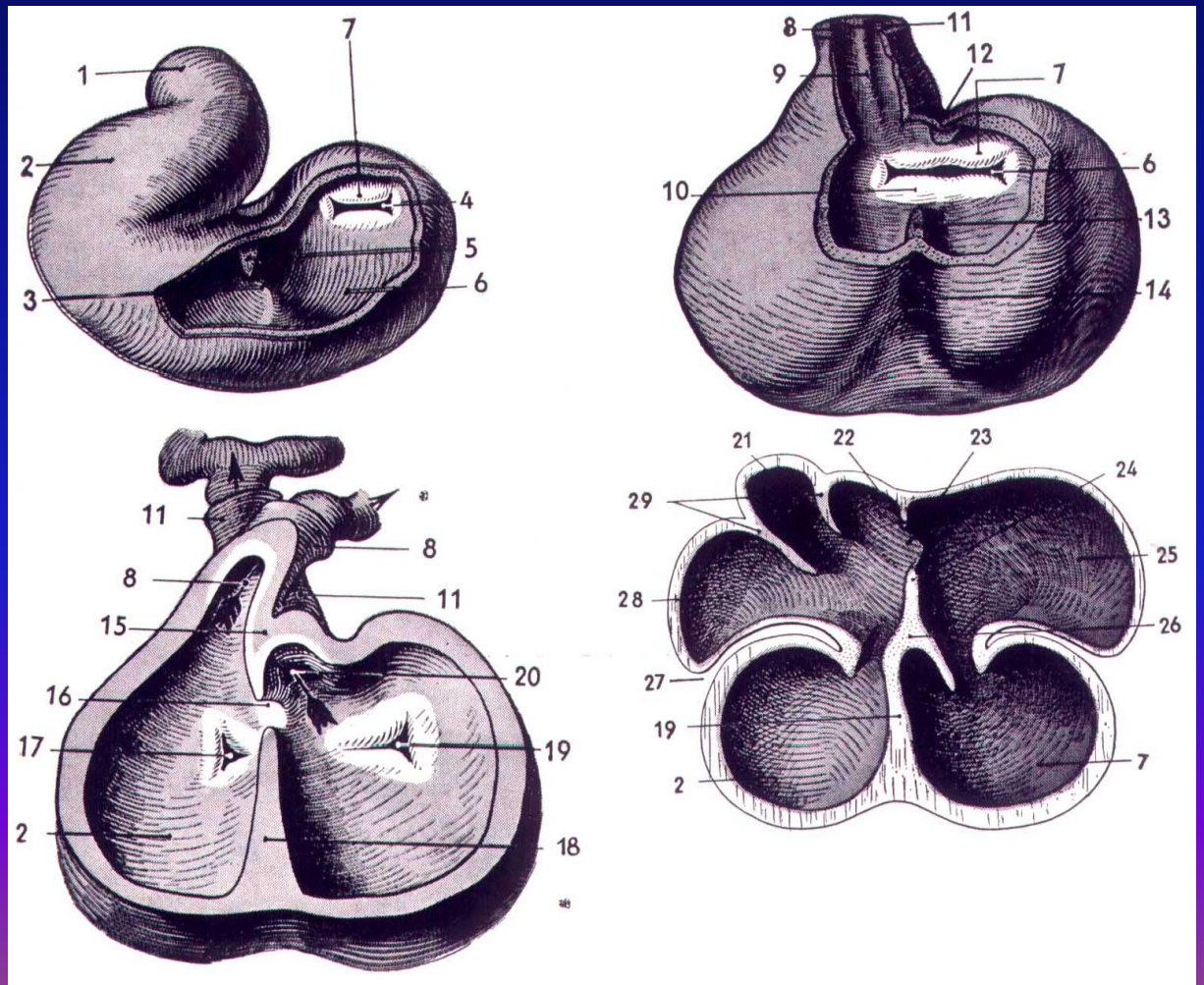

ОНТОГЕНЕЗ ОСНОВНЫХ АРТЕРИЙ

В конце 2-й - начале 3-й недели внутриутробного развития в стенке желточного мешка и хориона появляются кровяные островки. По периферии островков мезенхимные клетки обособляются от центральных клеток превращаются в эндотелиальные клетки кровеносных сосудов. Сосуды туловища образуются из кровяных островков и на 3-й неделе развития вступают в связь с внезародышевыми кровеносными сосудами (сосуды желточного мешка и хориона).

На 3-й неделе от зачатка сердца отходит артериальный ствол, разделяющийся на правую и левую вентральные аорты,

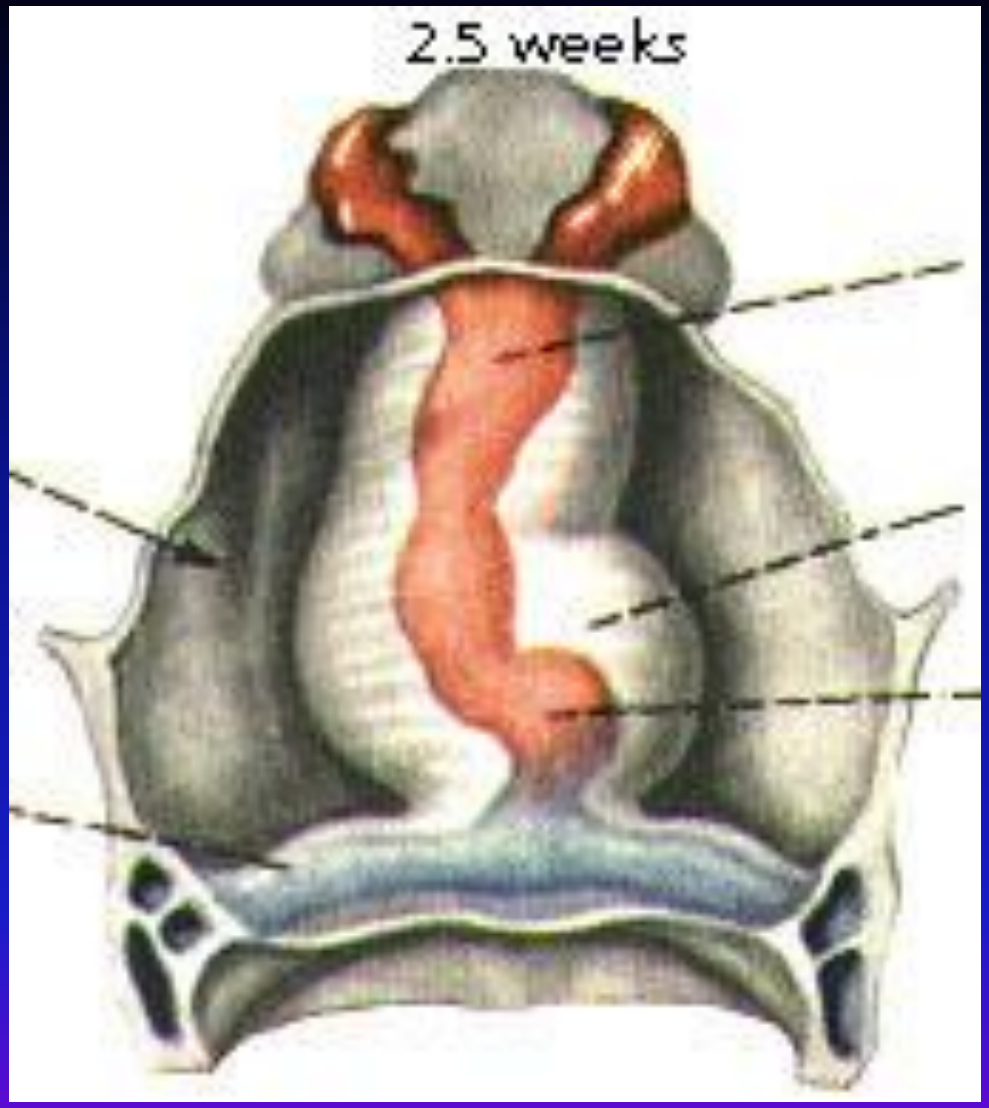

Вентральные аорты шестью парами аортальных дуг (жаберных артерий) соединяются с начальными отделами соответствующих дорсальных аорт. Дорсальные аорты в средней части "туловища" сливаются в один ствол брюшной аорты.

Такая схема строения артерий эмбриона напоминает строение сосудистой системы животных, имеющих жаберный аппарат.

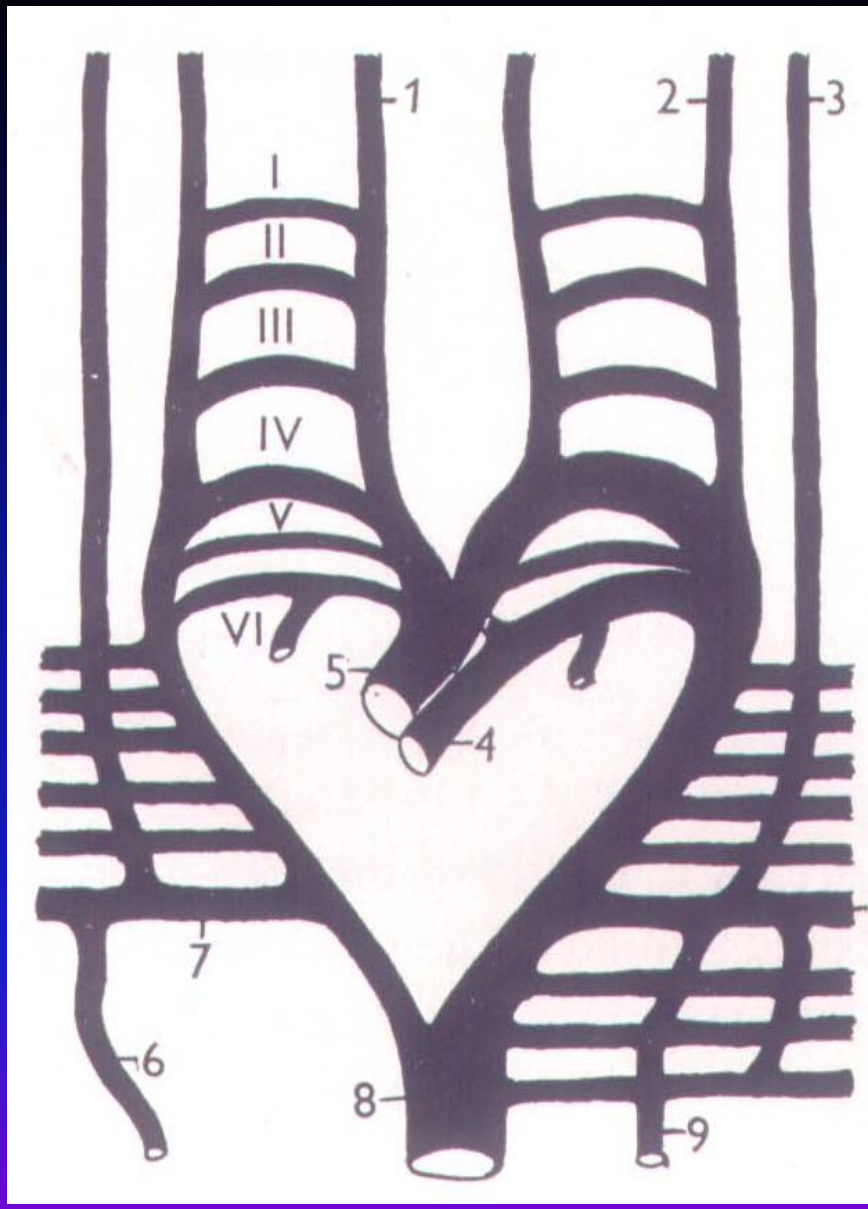

Закладка жаберных дуг (6) и аортальных дуг в них происходит не одновременно. У эмбриона человека нельзя одновременно видеть все 6 жаберных артерий, так как их развитие и перестройка происходят в различное время: 1-я и 2-я аортальные дуги атрофируются прежде, чем появятся 5-я и 6-я дуги; 5-я дуга существует недолго и тоже редуцируется. Полного развития достигают 3-я, 4-я, 6-я дуги и корни дорсальных и вентральных аорт

Затем передние отделы вентральных аорт от 1 до 3 жаберных артерий превращаются в наружную сонную артерию. 3 жаберная артерия с передним участком дорсальной аорты - во внутреннюю сонную артерию. Участок дорсальной аорты между 3 и 4 аортальными дугами редуцируется.

Из 4 аортальной дуги слева образуется дуга дефинитивной аорты. Левая дорсальная аорта превращается в нисходящую аорту. 4 дуга справа – начало правой подключичной артерии. Кзади от нее дорсальная аорта редуцируется. Правая вентральная аорта между 4 и 6 дугами - плечеголовной ствол. Левая подключичная артерия развивается из 7 дорсальной межсегментарной артерии, отходящей от дорсальной аорты.

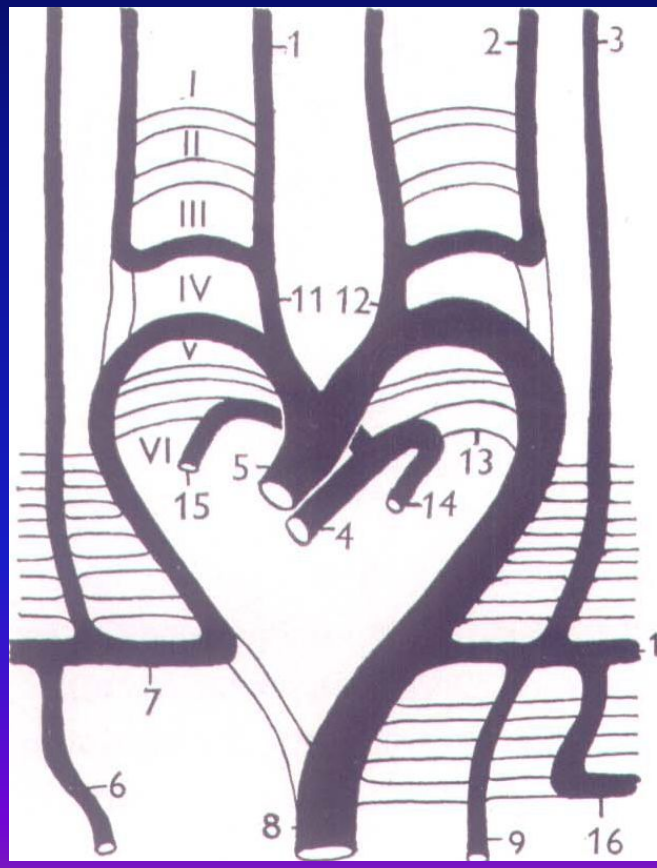

6 пара аортальных дуг после разделения артериального ствола на аорту и легочный ствол превращается в ветви легочного ствола. Эти дуги отдают ветви - легочные артерии. Правая 6 дуга теряет связь с дорсальной аортой, левая остается в виде Боталлова протока.

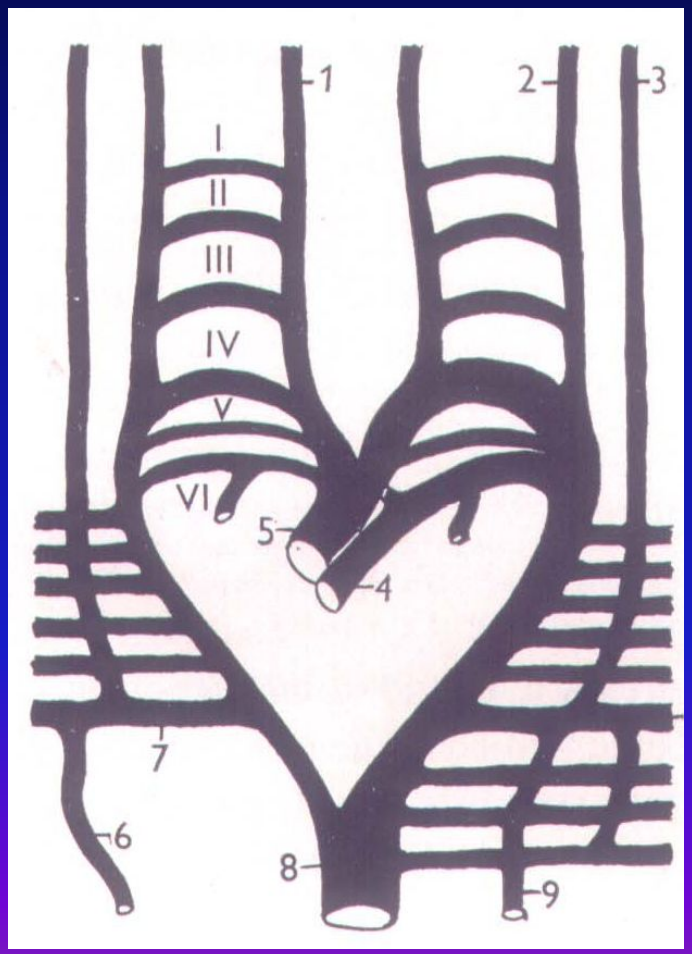

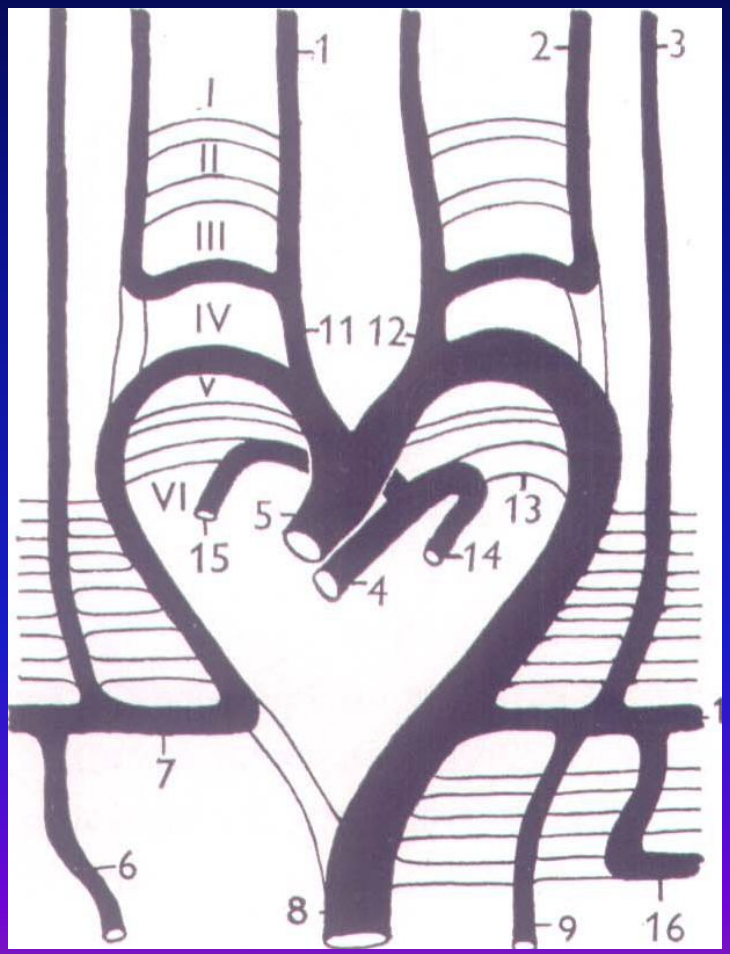

Кроме дорсальных межсегментарных артерий от дорсальных аорт отходят латеральные и вентральные сегментарные артерии. Все они в последующем преобразуются в артерии стенок туловища, конечностей и внутренних органов, а часть их редуцируется. Преобразования в артериальной системе очень сложны. Всякое нарушение в этом процессе обусловливает возникновение атипичного расположения сосудов. Количество возможных вариантов ветвления сосудов занимает 1 место, среди вариантов строения всех органов.

Постепенно в процессе эмбриогенеза теряется сегментарность расположения артерий и характер их ветвления постепенно приближается к дефинитивному (окончательному) типу, характерному для взрослого человека.

ОСОБЕННОСТИ КРОВООБРАЩЕНИЯ ПЛОДА

В организм плода кислород и питательные вещества поступают из организма матери при помощи плаценты. Осуществляется плацентарное кровообращение.

<u>Кровь матери и плода нигде не смешивается.</u>

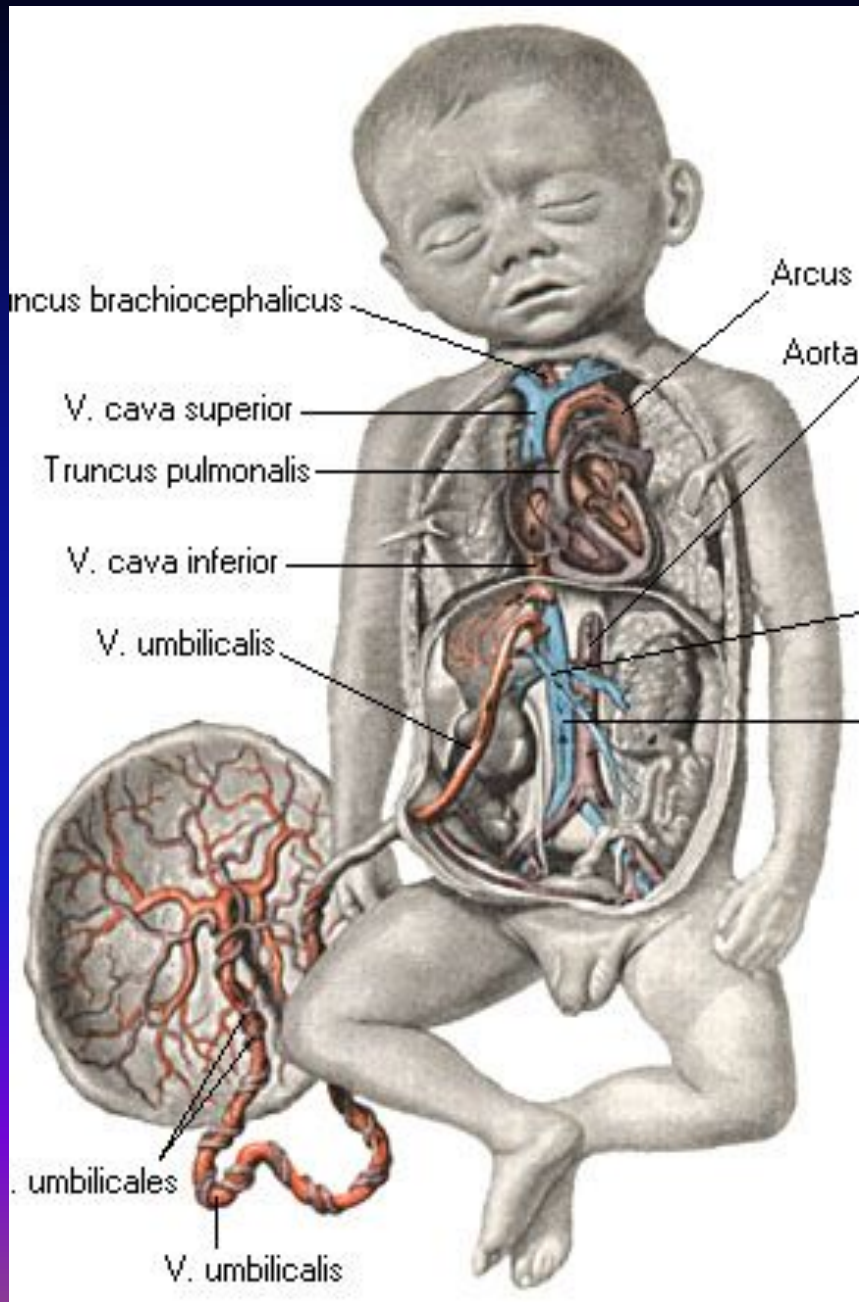

КРОВООБРАЩЕНИЕ ПЛОДА

Насыщенная кислородом и питательными веществами артериальная кровь поступает из плаценты в пупочную вену, входящую в тело плода в области пупка. Отсюда вена направляется вверх к печени, где впадает в воротную вену. Здесь от нее отходит ветвь к нижней полой вене – ductus venosus. Т.о. самой чистой артериальной кровью снабжается только один орган - печень. Кровь из печени попадает в нижнюю полую вену, где смешивается с кровью, оттекающей из живота,таза, нижних конечностей. Эта смешанная кровь поступает в правое предсердие, через овальное отверстие - в левое предсердие, левый желудочек, аорту и из нее к органам шеи, головы, верхним конечностям.

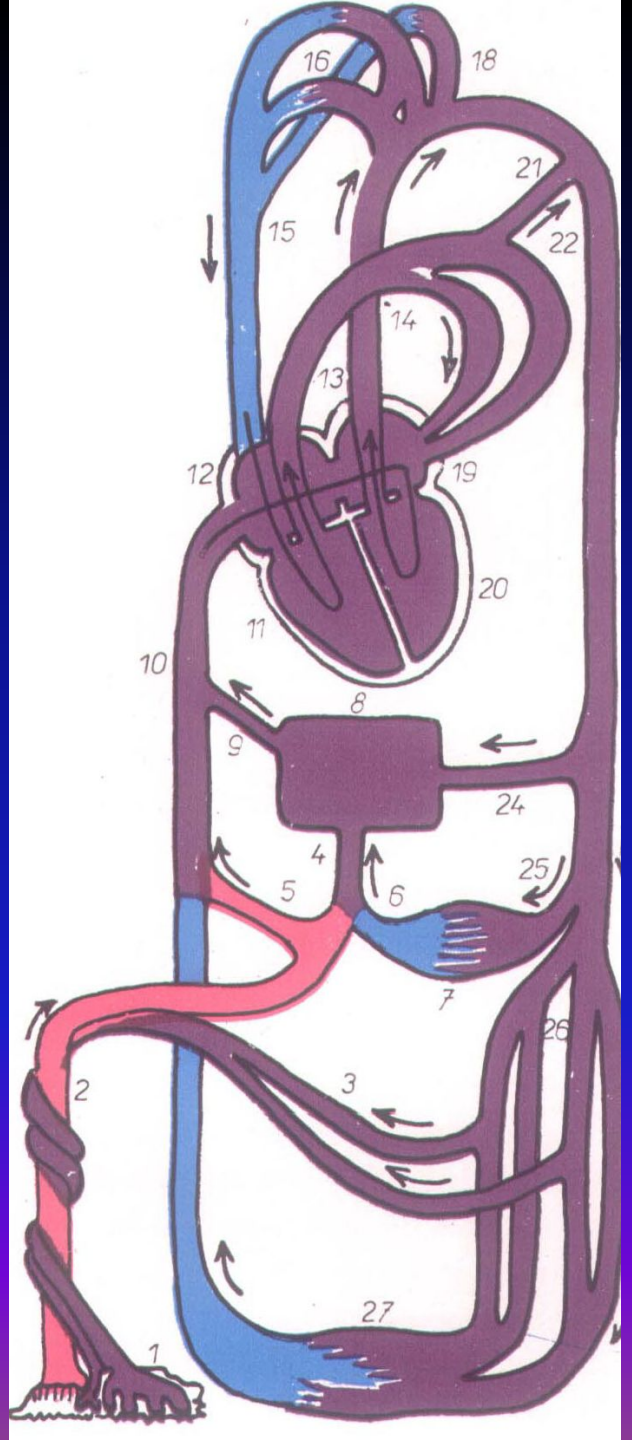

КРОВООБРАЩЕНИЕ ПЛОДА

Венозная кровь от верхней половины тела по верхней полой вене поступает в правое предсердие, затем в правый желудочек, легочный ствол и по артериальному (Боталлову) протоку поступает в нисходящую аорту, где смешивается с более чистой кровью аорты. Кровь этого состава поступает к органам живота, таза, нижним конечностям, поэтому нижняя часть тела плода менее развита. Часть этой крови по пупочным артериям идет в плаценту.

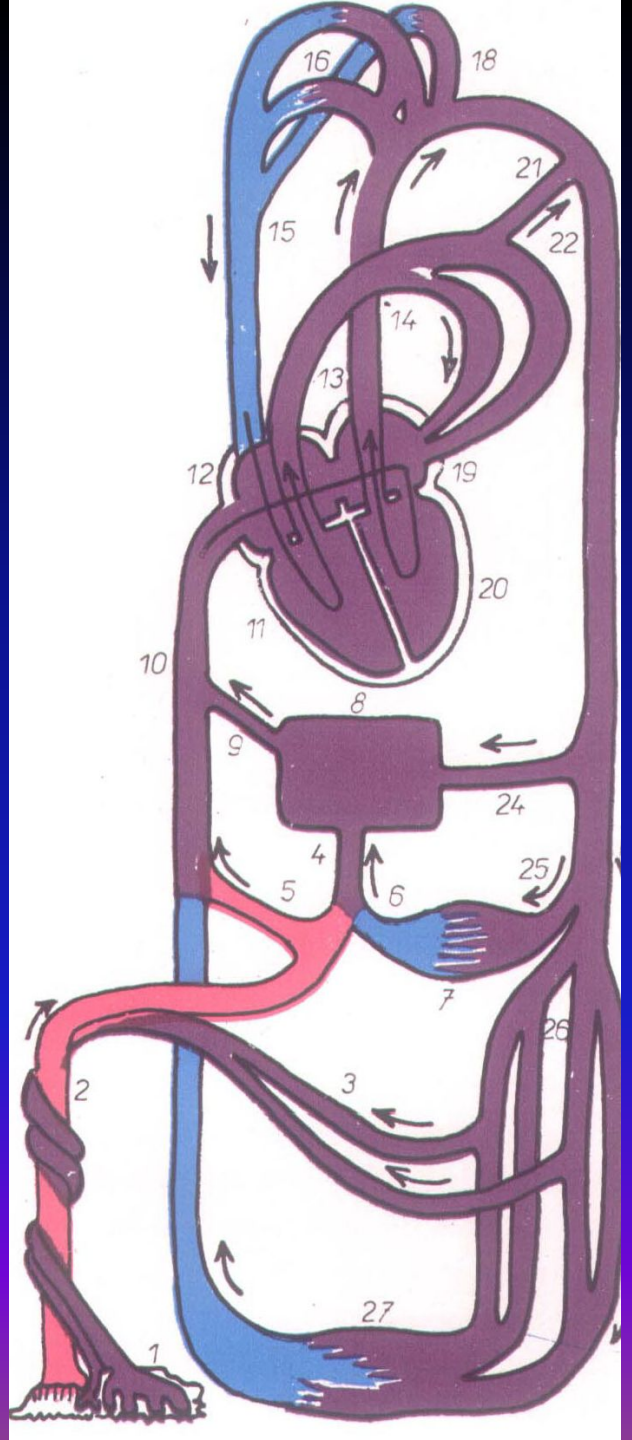

Изменения в кровообращении после рождения

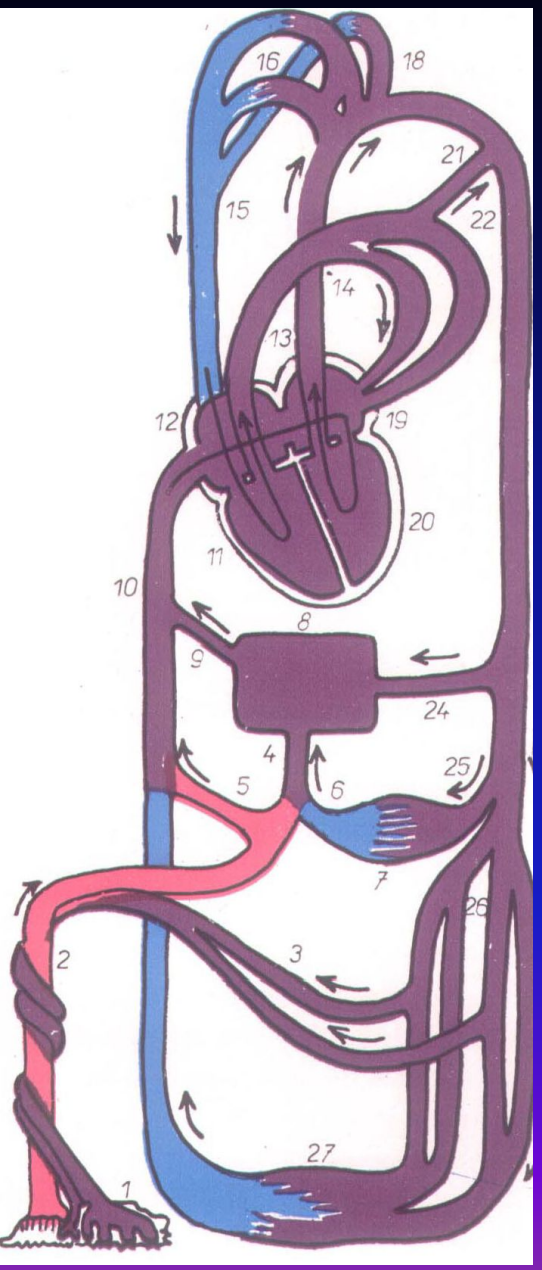

После рождения ребенок совершает первый вдох. Открывается малый круг кровообращения. Артериальный проток и овальное отверстие закрываются. После перевязки пуповины спадается пупочная вена, зарастают венозный проток и пупочные

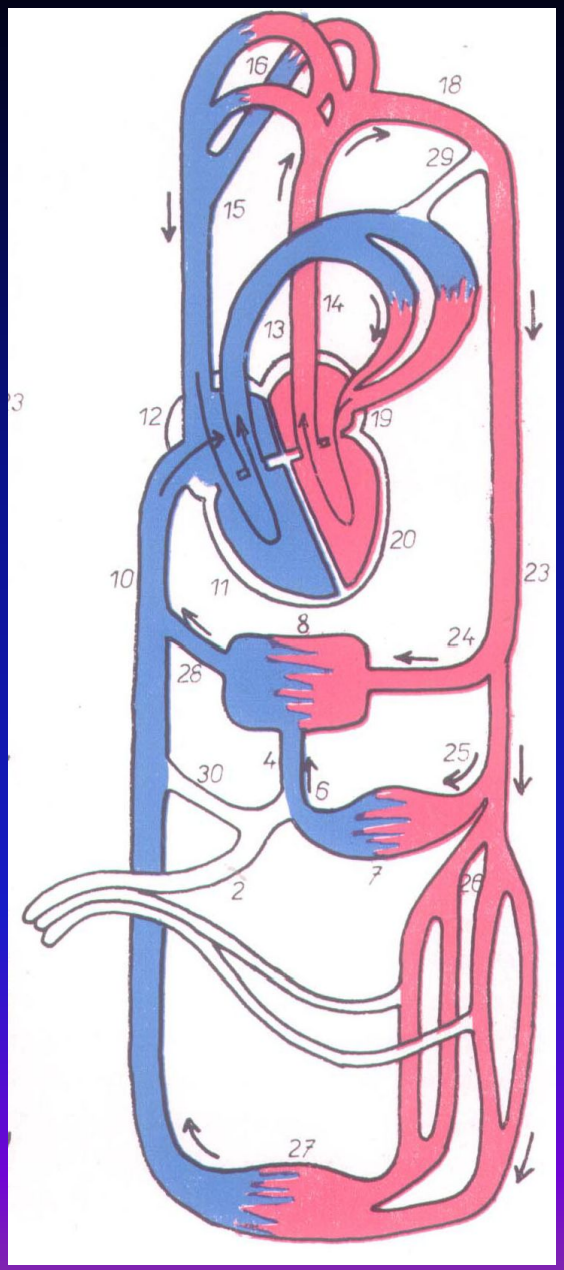

ОБЩАЯ ХАРАКТКРИСТИКА СЕРДЕЧНЫХ ПОРОКОВ

Рассмотрев изменения сердечной трубки в процессе эмбриогенеза, можно представить, что в механизме таких сложных превращений может возникнуть пробел; нарушение какого-либо звена. следствием подобных нарушений являются пороки сердца.

Пороки развития собственно сердца и аномалии развития отходящих от него крупных сосудов объединяют групповым понятием "врожденные пороки сердца" - vitia cordis congenita. Встречаются у 0,55-0,86% новорожденных. 55-70% имеющих пороки детей погибают на первом году жизни.

Основную роль в возникновении пороков развития играют экзогенные воздействия на органогенез в его критические периоды, особенно в первые 3 месяца беременности (заболевания матери, применение многих лекарственных средств, воздействие ионизирующего излучения и т.д.). В 4-10% случаев пороки имеют генетическую природу.

КЛИНИЧЕСКАЯ КЛАССИФИКАЦИЯ ВРОЖДЕННЫХ ПОРОКОВ СЕРДЦА

Клинически значимые формы врожденных пороков сердца делят на 4 основные группы:

1. Пороки с неизмененным или малоизмененным легочным кровотоком:

1- аномалии расположения сердца (декстрокардия)
2- аномалии дуги аорты и ее ветвей (> 20 вариантов)
3- стеноз устья аорты
4- коарктация (сужение) аорты взрослого типа
5- атрезия аортального клапана
6- митральный стеноз
7- митральная атрезия
8- недостаточность митрального клапана
9- недостаточность клапана легочного ствола
10- трехпредсердное сердце
11- пороки венечных артерий
12- пороки проводящей системы сердца.

Пороки с переполнением малого круга кровообращения

- общий признак - патологическое сообщение между малым и большим кругами, когда идет сброс крови из артериального русла в венозное.

1- открытый артериальный (боталлов) проток
2- дефект межпредсердной перегородки
3- дефект межжелудочковой перегородки
4- аортолегочный свищ
5- синдром Лютамбаше (дефект межпредсердной перегородки и митральный стеноз)
6- комплекс Эйзенменгера (дефект межжелудочковой перегородки с высокой легочной гипертензией - сброс крови справа налево)
7- коарктация аорты детского типа
8- атрезия трикуспидального клапана с нормальным калибром легочного ствола и дефектом межжелудрочковой перегородки
9- открытый артериальный проток с током крови из легочного ствола в аорту.

Пороки с обеднением малого круга кровообращения

- основной признак - сужение легочной артерии.

1- стеноз легочного ствола

2- триада Фалло (стеноз легочного ствола, дефект межпредсердной перегородки, гипертрофия правого желудочка)

3- тетрада Фалло (стеноз легочного ствола, декстрапозиция аорты, дефект межжелудочковой перегородки, гипертрофия правого желудочка)

4- пентада Фалло (стеноз легочного ствола, декстрапозиция аорты, дефект межпредсердной перегородки, дефект межжелудочковой перегородки, гипертрофия правого желудочка)

5- трикуспидальная атрезия с сужением легочного ствола или малым дефектом межжелудочковой перегородки

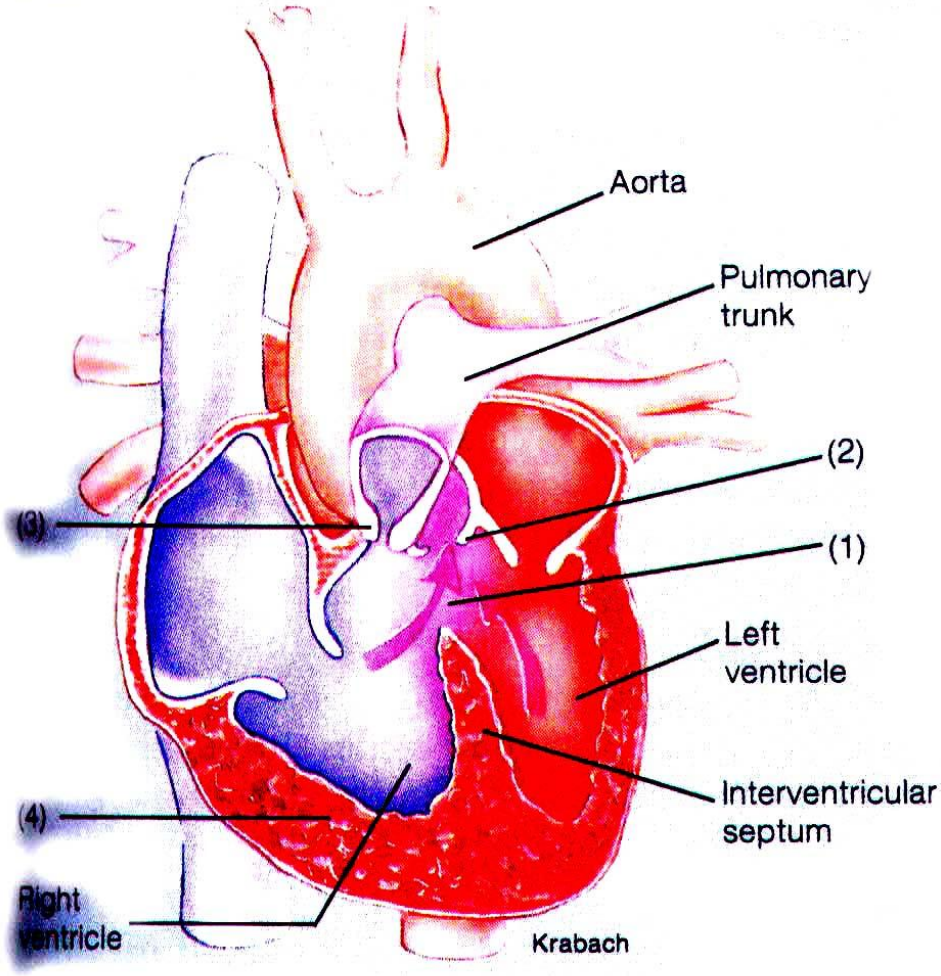

tetralogy of Fallot. The four defects of this anomaly (1) a ventricular septal defect, (2) an overriding aorta, pulmonary stenosis (constriction), and (4) right ntricular hypertrophy (enlargement).

Комбинированные пороки.

1- отхождение аорты и легочного ствола от правого или левого же лудочка

2- общий артериальный ствол

3- трехкамерное сердце с общим желудочком.

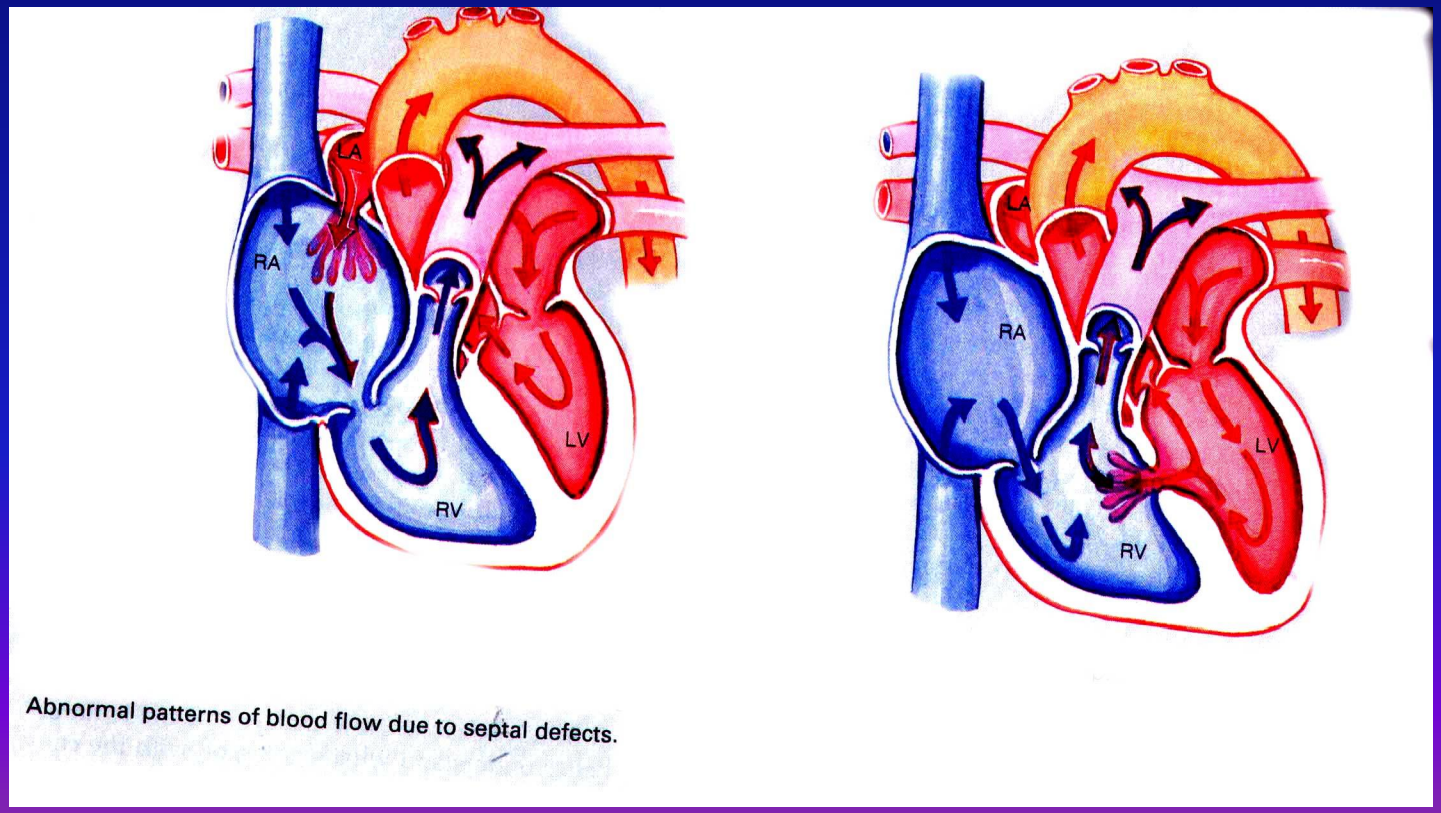

Abnormal patterns of blood flow due to septal defects.

ЗАКЛЮЧЕНИЕ

Сегодня мы рассмотрели с вами основные этапы филогенеза и онтогенеза сердца человека. Теперь вы можете предположить как могут отразиться на формировании сердца различные факторы, воздействующие на организм матери в период беременности. Это тем более важно в настоящее время, когда разработаны эффективные способы лечения пороков развития сердца или минимизации последствий таких изменений в организме.

Таким образом сегодня вы еще раз увидели важность изучения вопросов по онтогенезу для формирования высококвалифицированного врача.

Литература для самостоятельной работы

Лекция, прослушанная сегодня:

1. А.К.Усович Лекции по анатомии человека. Ч.2. С. 106-123

2.Учебник под редакцией М.Р.Сапина том 2.- с. 117-118,198-202