Нейровоспаление

Подготовила Коротаева Мария,
412 группа лечебного факультета
Руководитель:
Литвинов Валерий Викторович

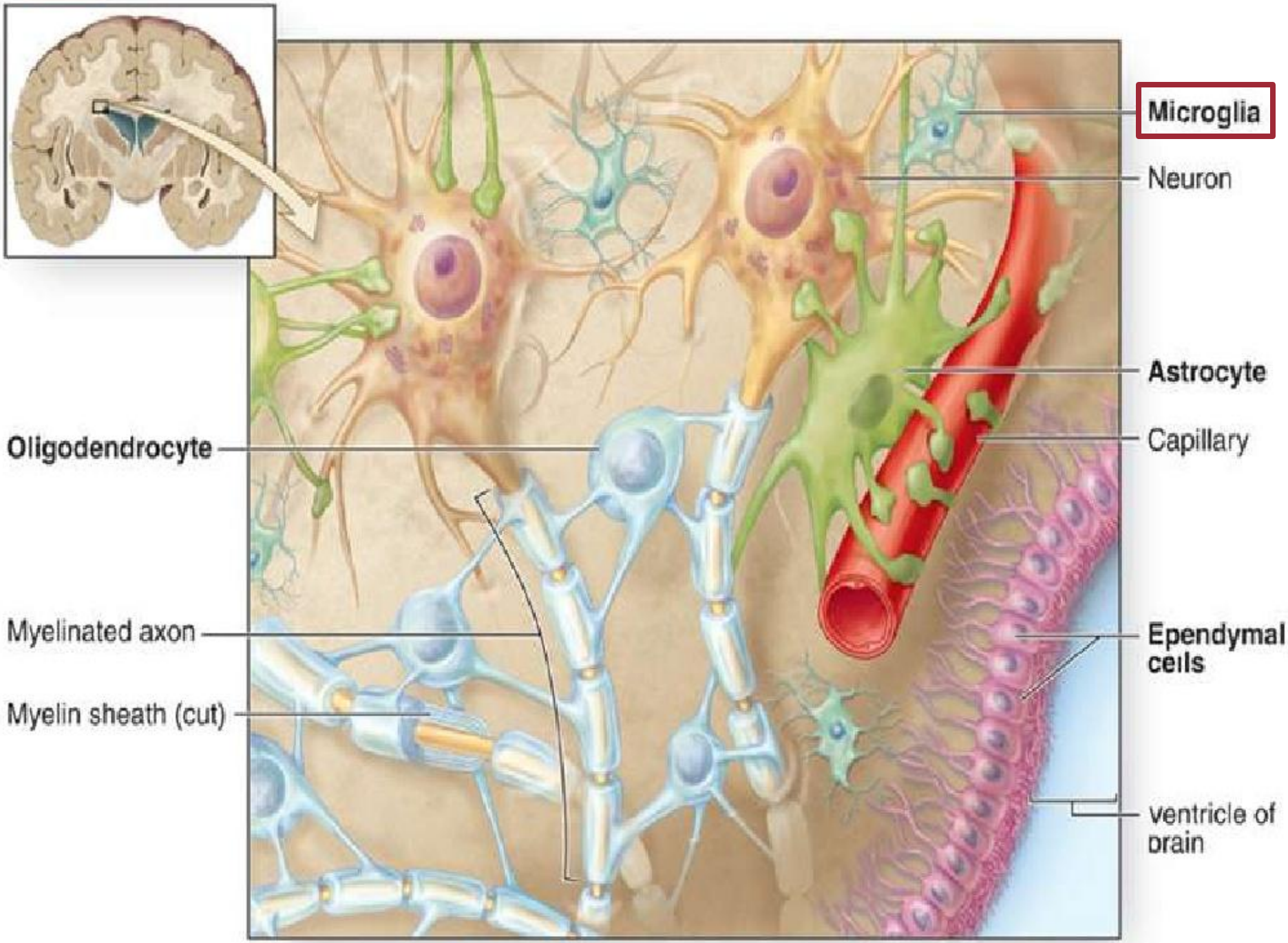
Microglia
Neuron
Astrocyte
Capillary
Oligodendrocyte
Myelinated axon
Myelin sheath (cut)
Ependymal cells
ventricle of brain

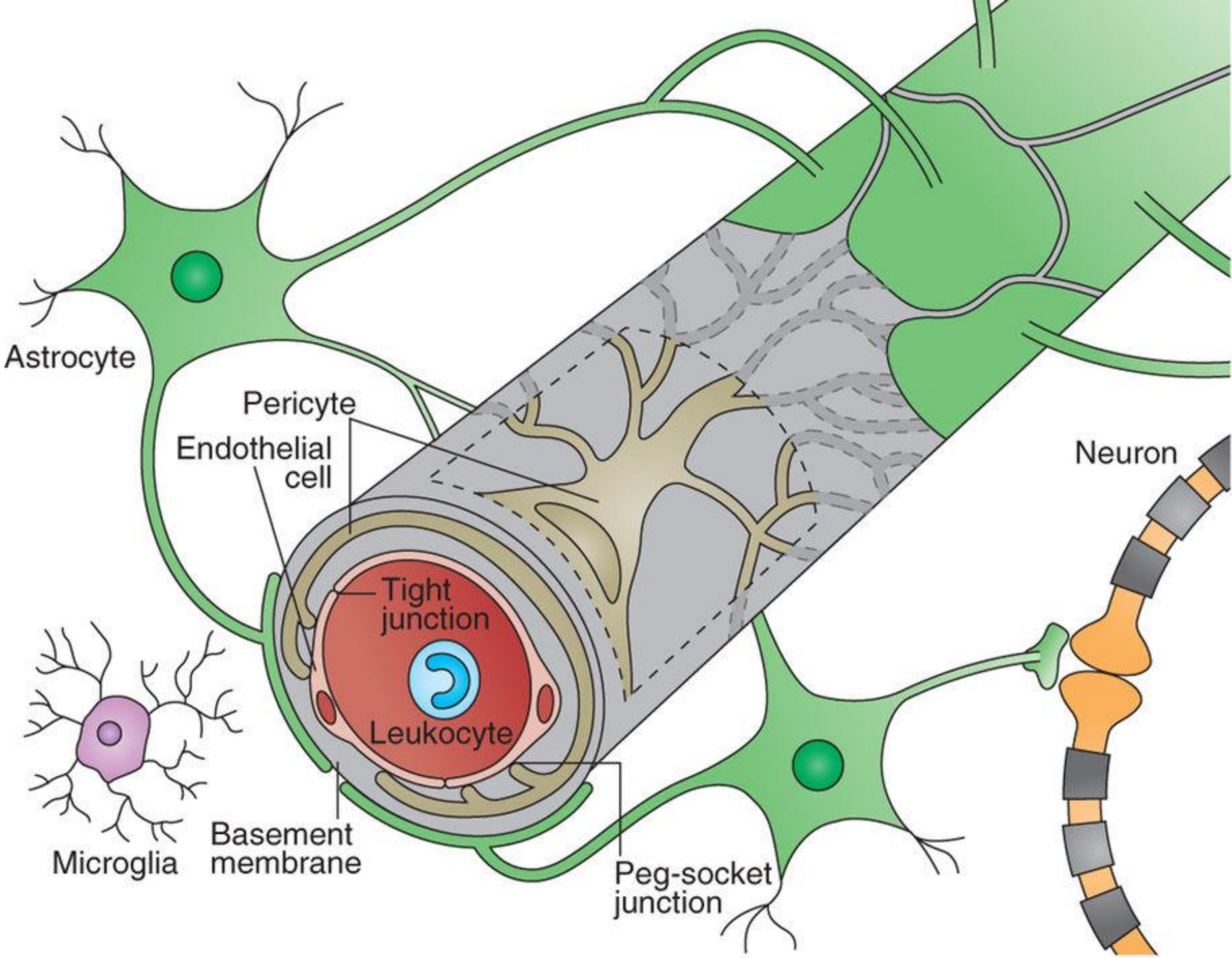
Astrocyte
Pericyte
Endothelial cell
Tight junction
Leukocyte
Neuron
Microglia
Basement membrane
Peg-socket junction

Микроглия

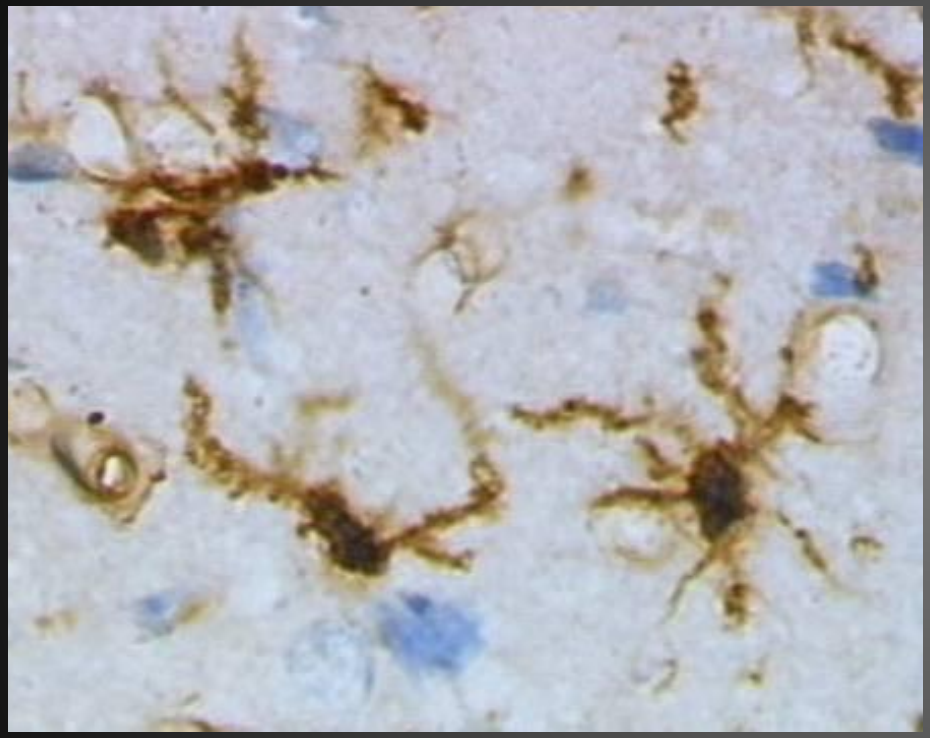

Микроглия в состоянии покоя. Кора ГМ крысы.

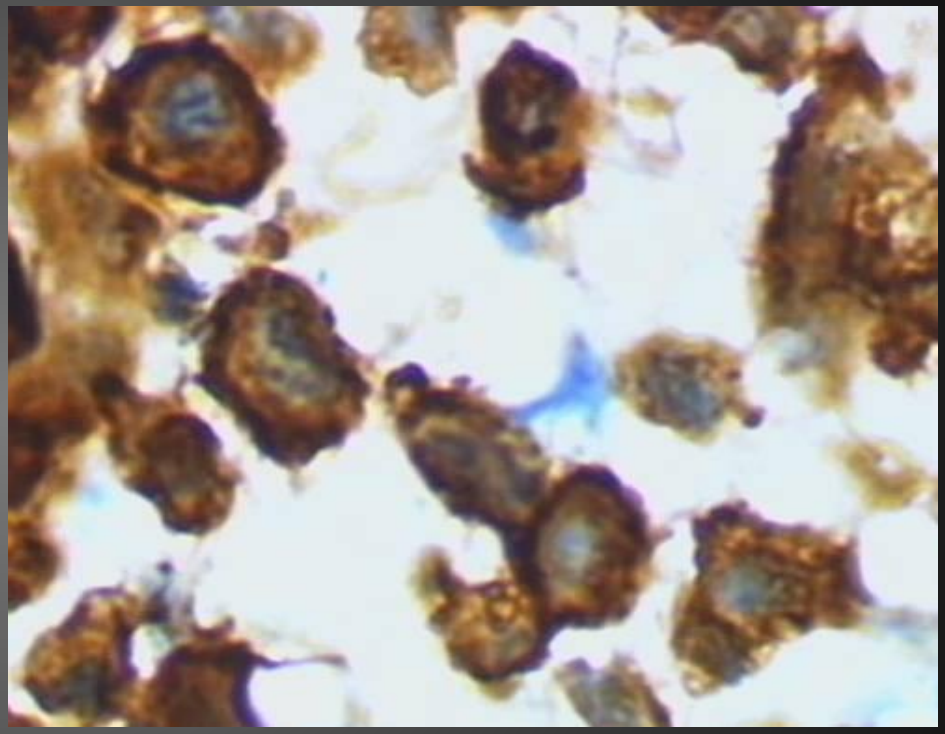

Активированная микроглия с макрофагами после черепно мозговой травмы.

Окраска: lectin with HRP (Horseradish peroxidase)

Eggen, B. J. L.; Raj, D.; Hanisch, U.-K.; Boddeke, H. W. G. M. (2013). "Microglial Phenotype and Adaptation". *Journal of Neuroimmune Pharmacology*. **8** (4): 807–23.

- Нейро-
- воспаление
- Инфекция
- Черепно-мозговая травма
- Аутоиммунитет
- Токсические метаболиты

Нейровоспаление

= хроническое воспаление

= устойчивая активация глиальных клеток

+ самоподдерживающиеся патофизиологические циклы

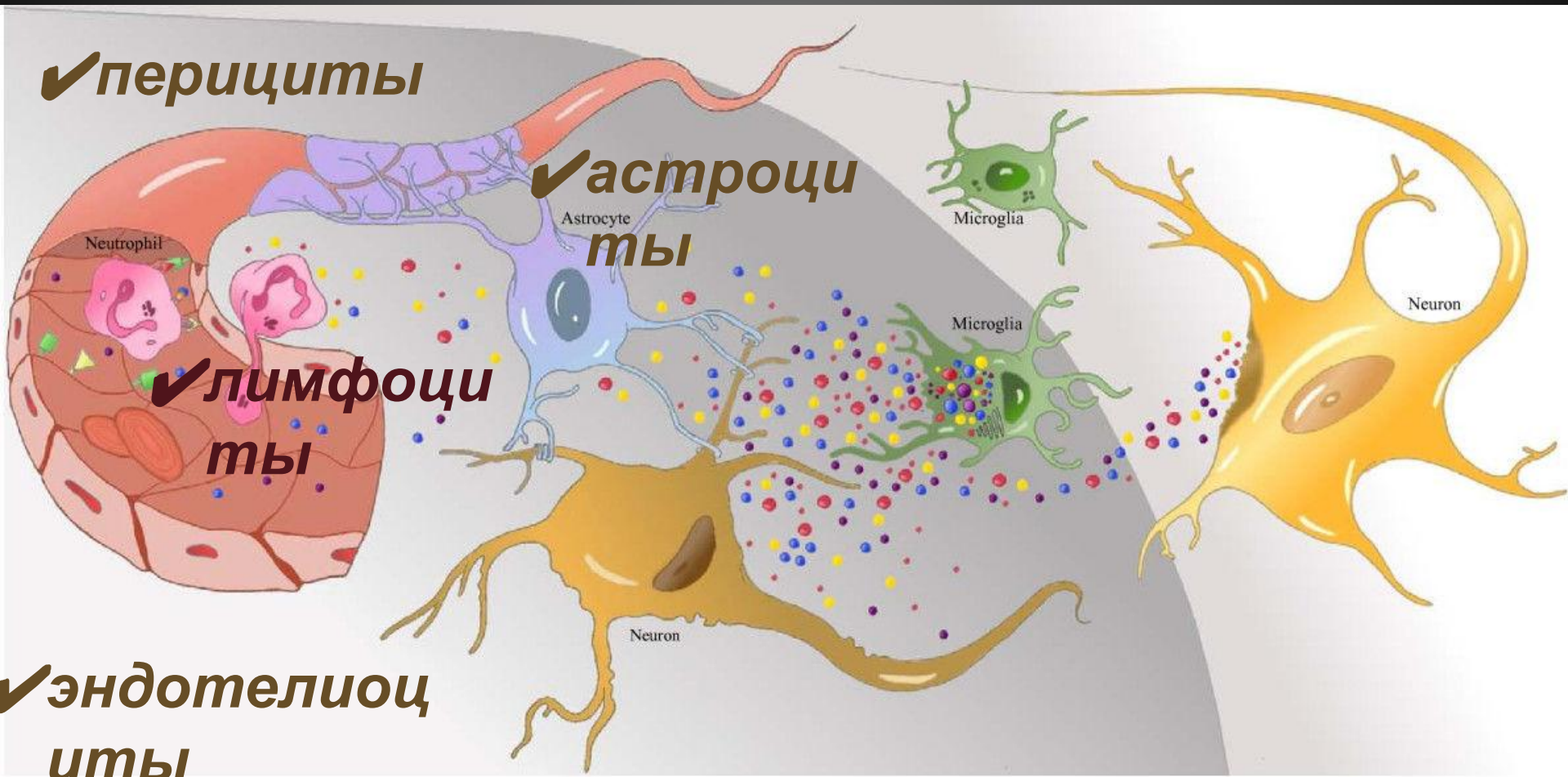

Провоспалительные факторы

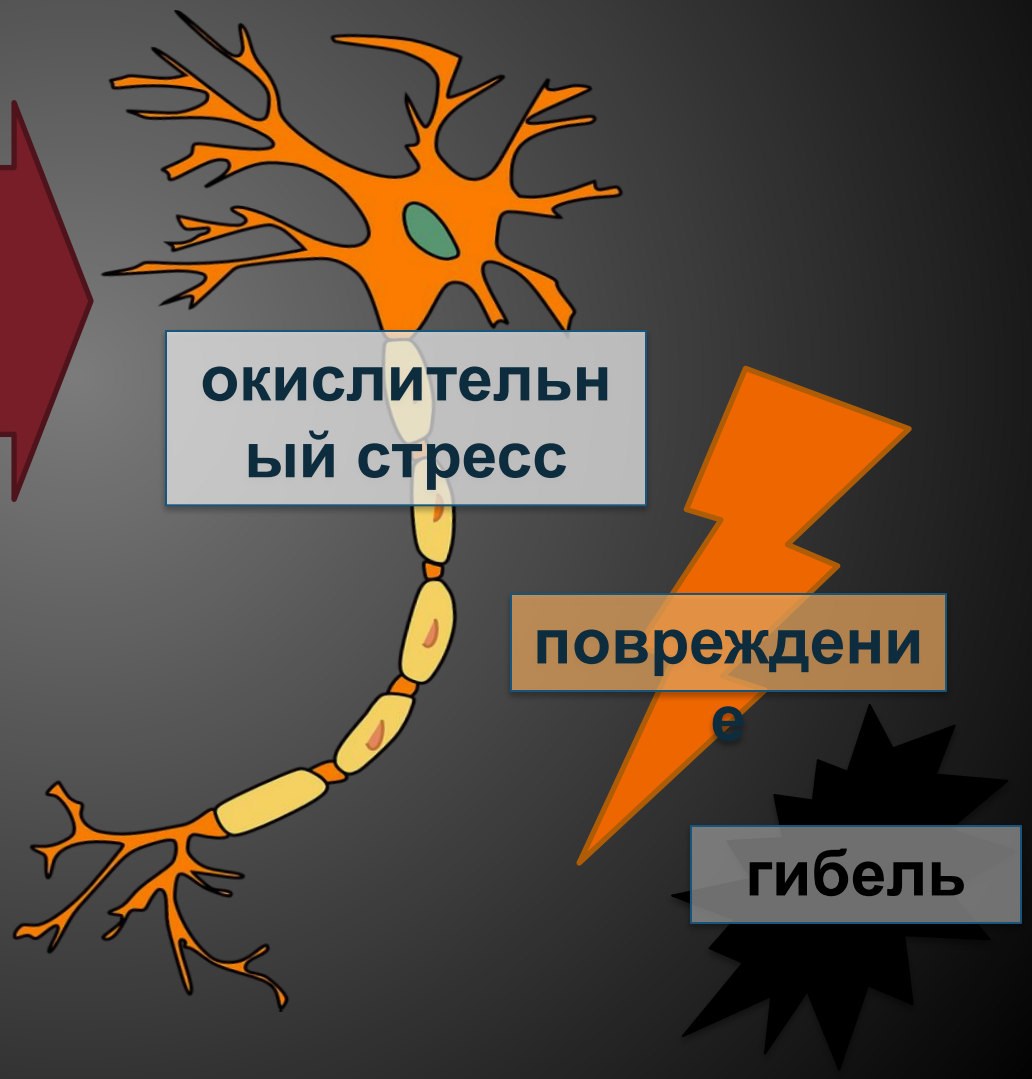

Провоспалительные элементы, секретируемые астроцитами и микроглией

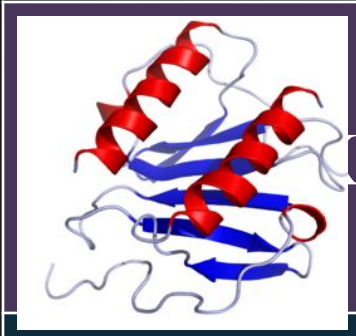

ЕМОКИНЫ

Клеточная миграциия

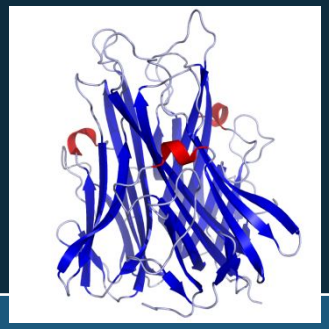

IL-1β, IL-6, IL-12, INF-γ, TNFα



NO ROS O_2-

Оксидативный стресс

Дисфункция, апоптоз и некроз нейронов, микроглии и астроцитов

Jha M.K., Suk K. Management of glia-mediated neuroinflammation and related patents // Recent Pat Inflamm Allergy Drug Discov. 2014. Vol.8, №2. P.118-124.

Морфофункциональные изменения

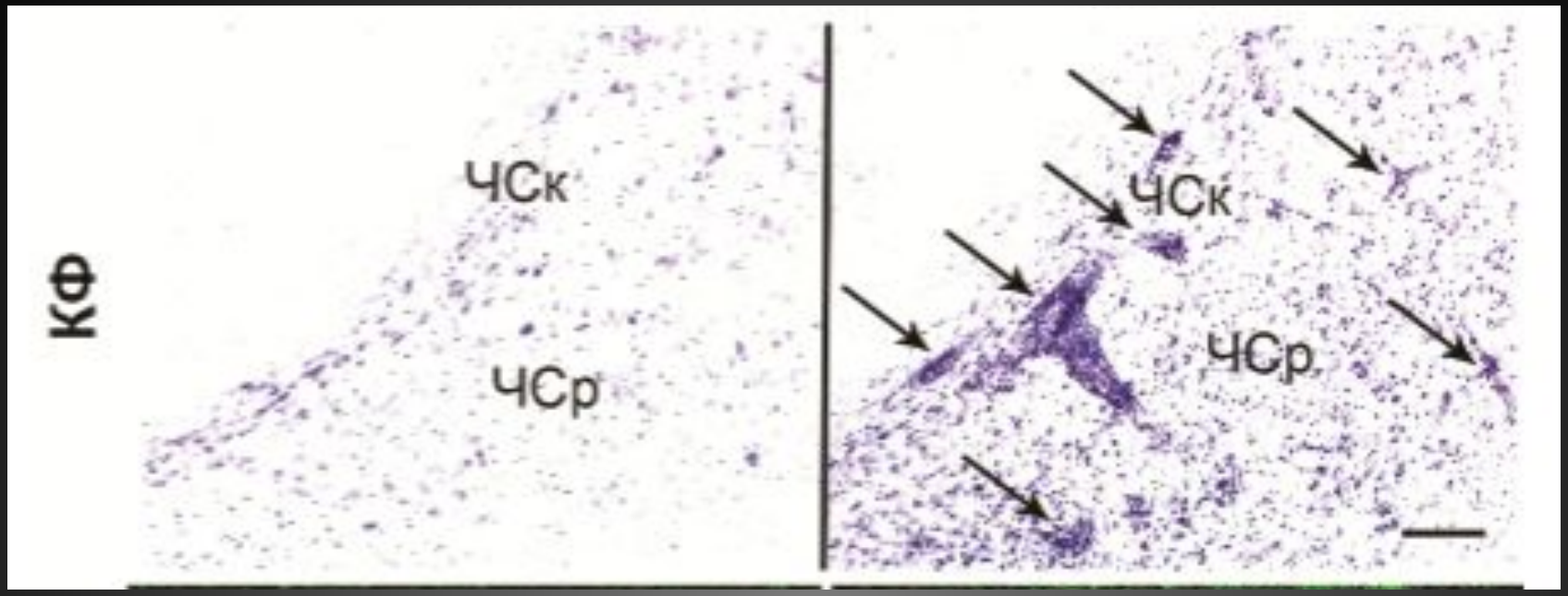

Инъецирование липополисахаридом Escherichia Coli → **выраженная сосудистая реакция** - расширенные сосуды, содержащие большое количество клеток с лимфоцитарным фенотипом

Окраска крезиловым фиолетовым (КФ).Длина линии = 200 мкм

Sergeyeva t.n., Sergeyev V.G., Chyuchkov V.M., Cell mechanisms of chronic neuroinflamation// 2014

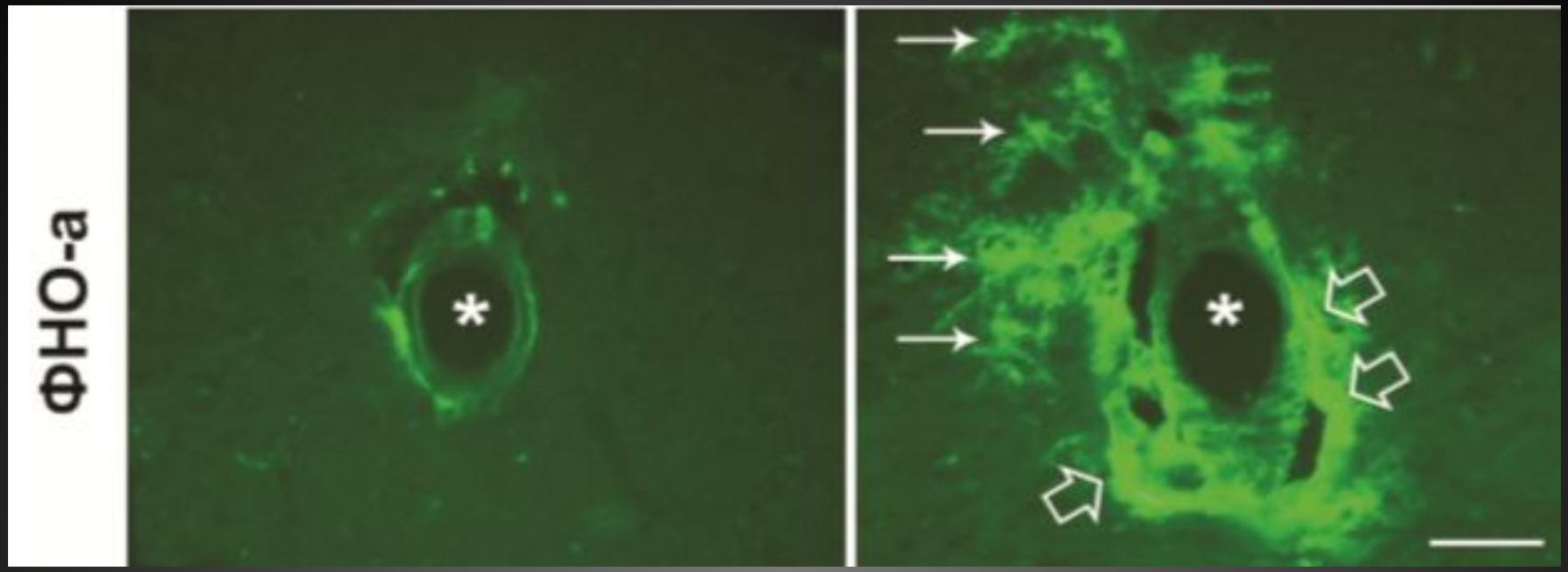

Инъецирование липополисахаридом Escherichia Coli →

Клетки микроглиоцитарного (*тонкие стрелки*) и перицитарного (*контурные крупные стрелки*) фенотипа, интенсивно синтезирующие **фактор некроза опухоли**

Окраска крезиловым фиолетовым (КФ).Длина линии = 100 мкм

Sergeyeva t.n., Sergeyev V.G., Chyuchkov V.M., Cell mechanisms of chronic neuroinflamation// 2014

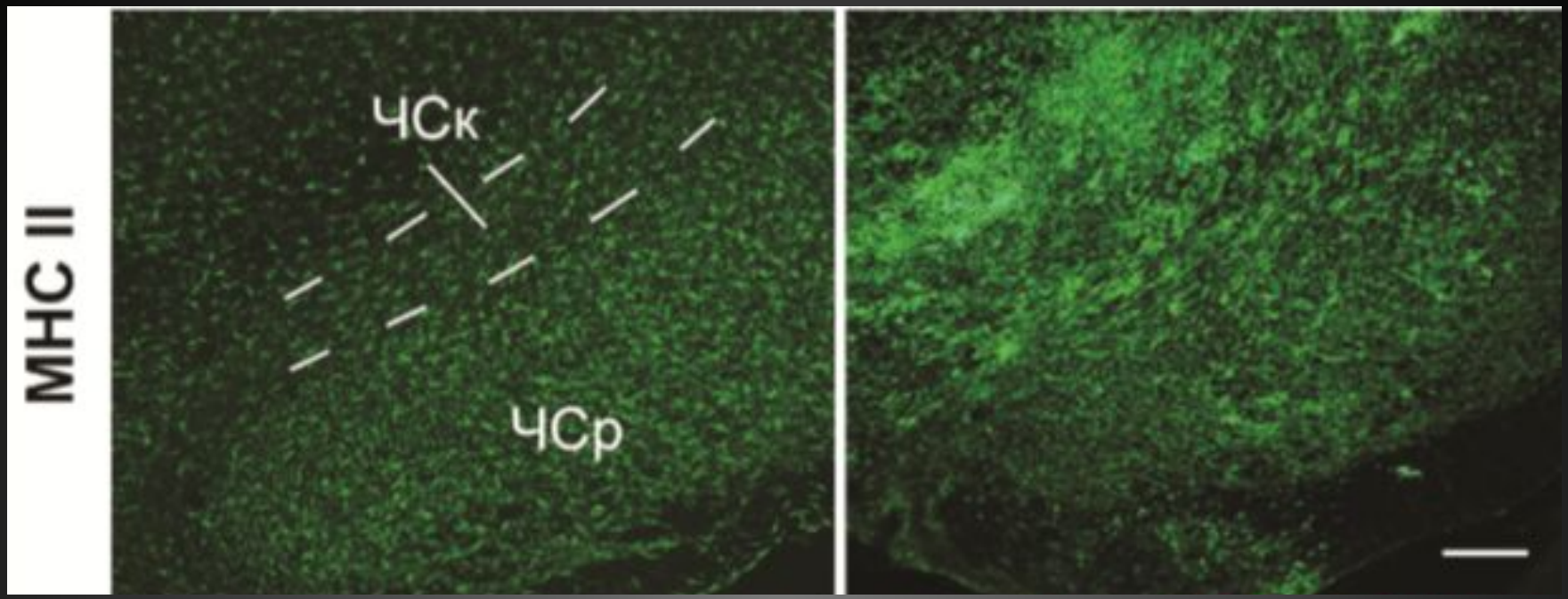

Инъецирование липополисахаридом Escherichia Coli → увеличение количества микроглиоцитов, интенсивно экспрессирующих **маркер главного комплекса гистосовместимости**.

Sergeyeva t.n., Sergeyev V.G., Chyuchkov V.M., Cell mechanisms of chronic neuroinflamation// 2014

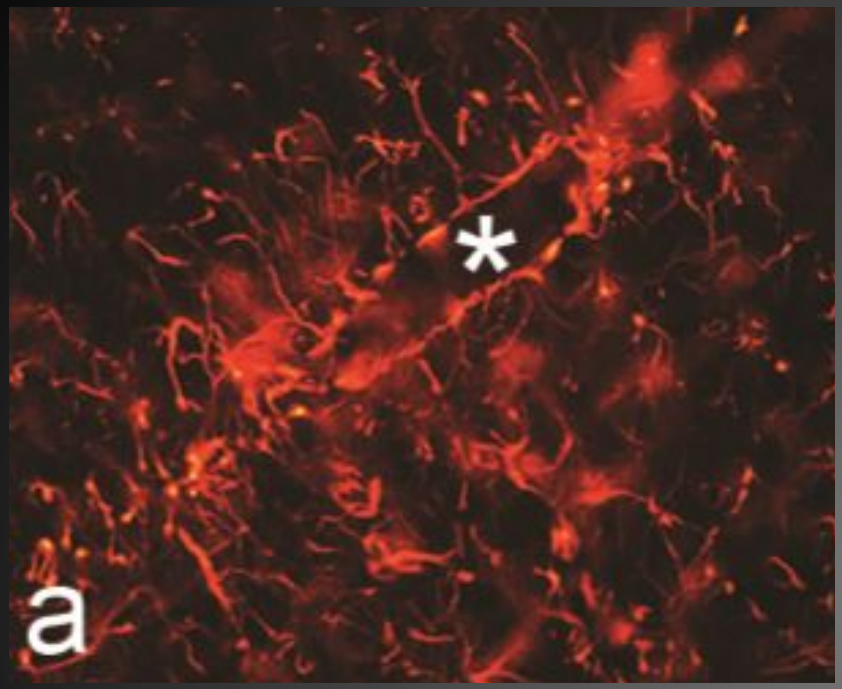

** - просвет сосуда*

Глиальный фибриллярный кислый белок в отростках **астроглиоцитов, образующих своеобразную муфту вокруг сосудов**

↓

повышении проницаемости гематоэнцефалического барьера

Brochard V., Combadiere B., Prigent A., Laouar Y., Perrin A.,. Infiltration of CD4+ lymphocytes into the brain contributes to neurodegeneration in a mouse model // J Clin Invest. 2009. Vol.119, P.182–192.

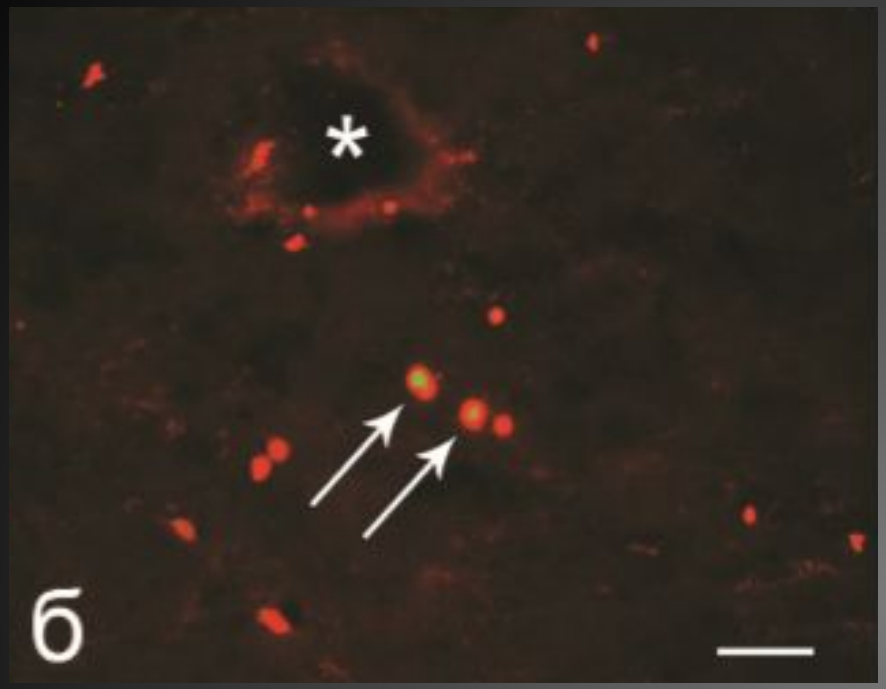

Клетки, экспрессирующие **лимфоцитарный маркер (CD3)** в паренхиме нервной ткани

↓

инфильтрация нервной ткани Т-лимфоцитами

↓

↑ нейровоспаление

Brochard V., Combadiere B., Prigent A., Laouar Y., Perrin A.,. Infiltration of CD4+ lymphocytes into the brain contributes to neurodegeneration in a mouse model // J Clin Invest. 2009. Vol.119, P.182–192.

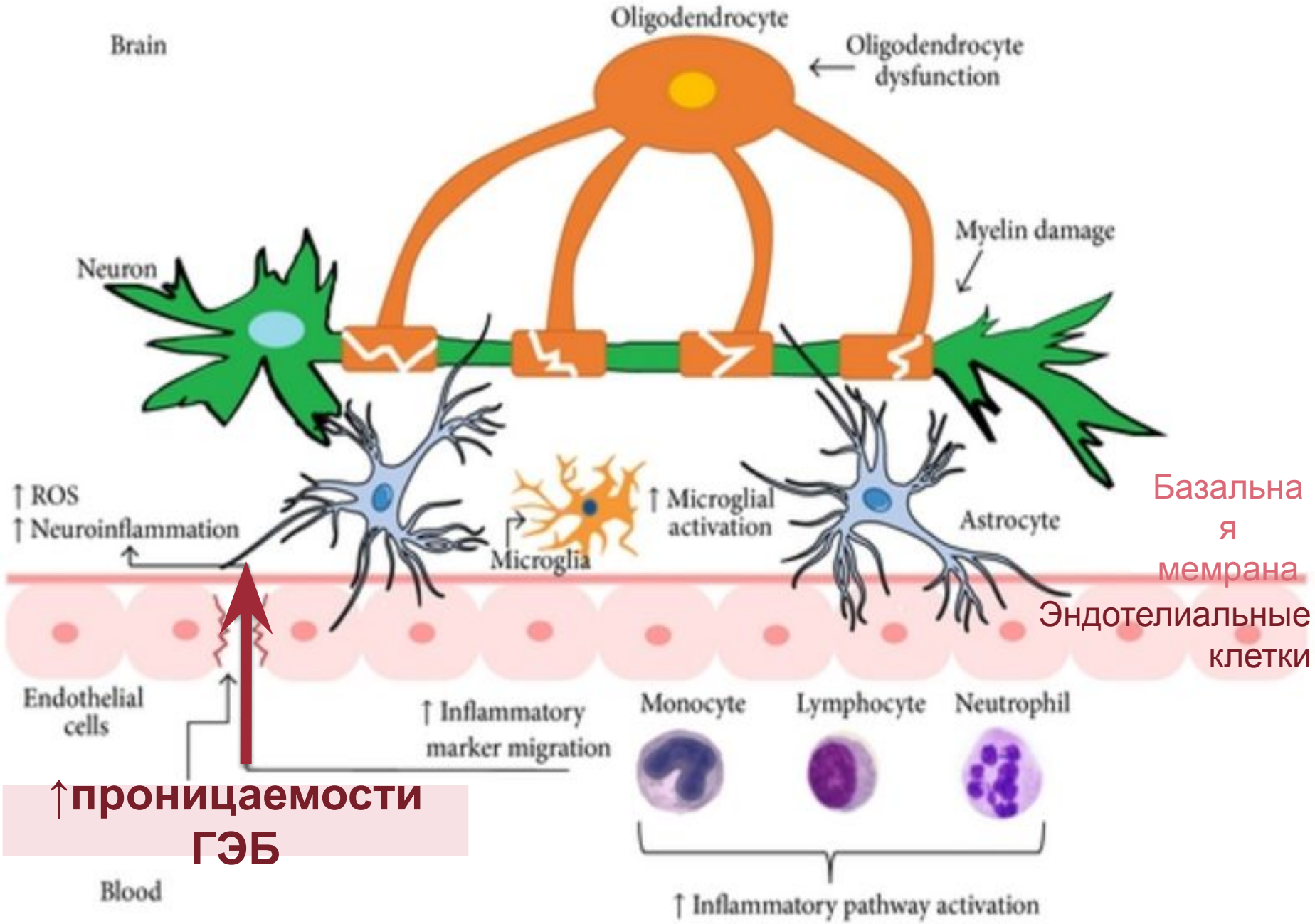
Brain
Oligodendrocyte
Oligodendrocyte dysfunction
Myelin damage
Neuron
↑ ROS
↑ Neuroinflammation
Microglia
↑ Microglial activation
Astrocyte
Базальная мемрана
Эндотелиальные клетки
Endothelial cells
↑ Inflammatory marker migration
Monocyte
Lymphocyte
Neutrophil
↑проницаемости ГЭБ
Blood
↑ Inflammatory pathway activation

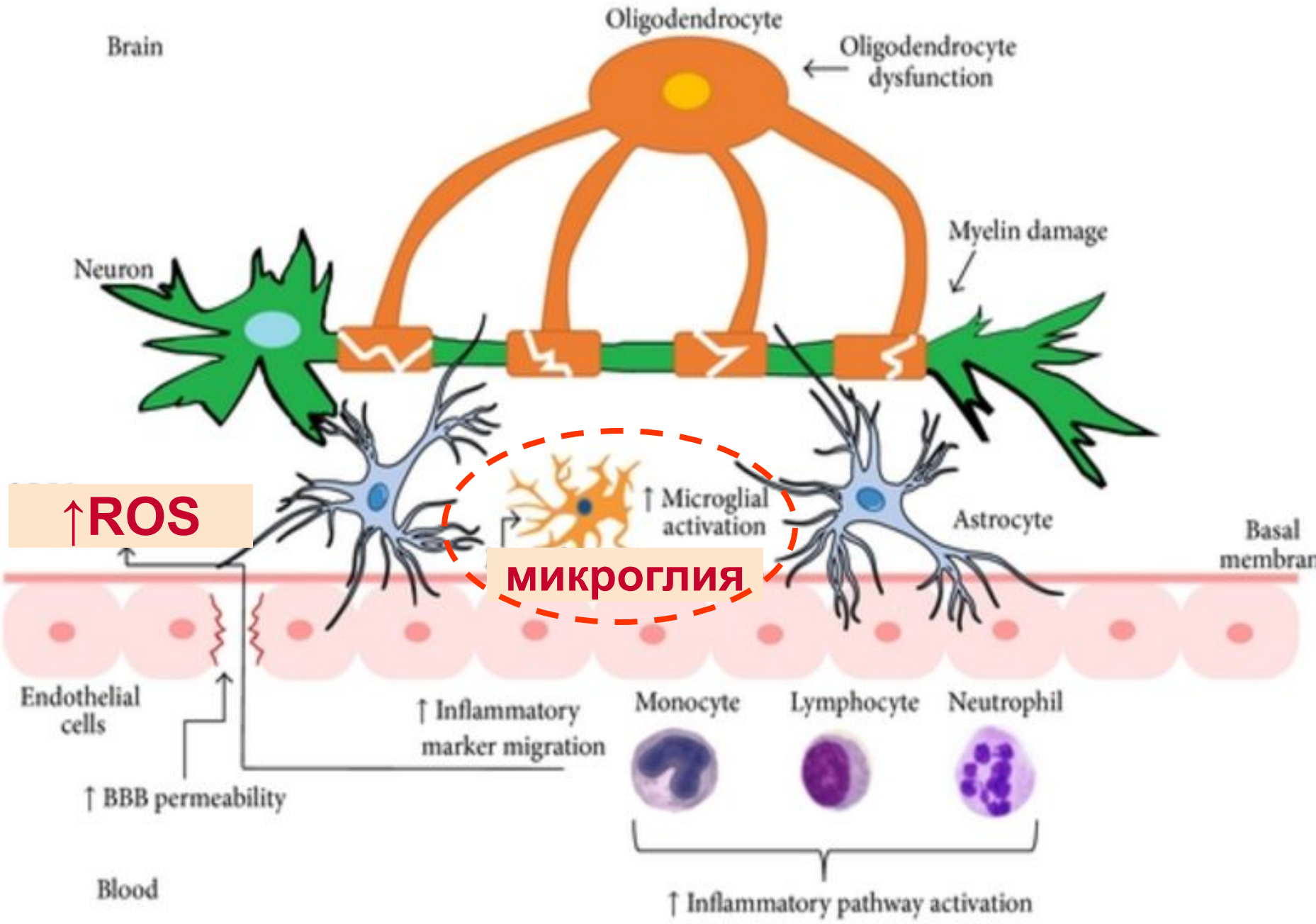
Brain
Oligodendrocyte
Oligodendrocyte dysfunction
Myelin damage
Neuron
↑ROS
↑ Microglial activation
микроглия
Astrocyte
Basal membran
Endothelial cells
↑ Inflammatory marker migration
Monocyte
Lymphocyte
Neutrophil
↑ BBB permeability
Blood
↑ Inflammatory pathway activation

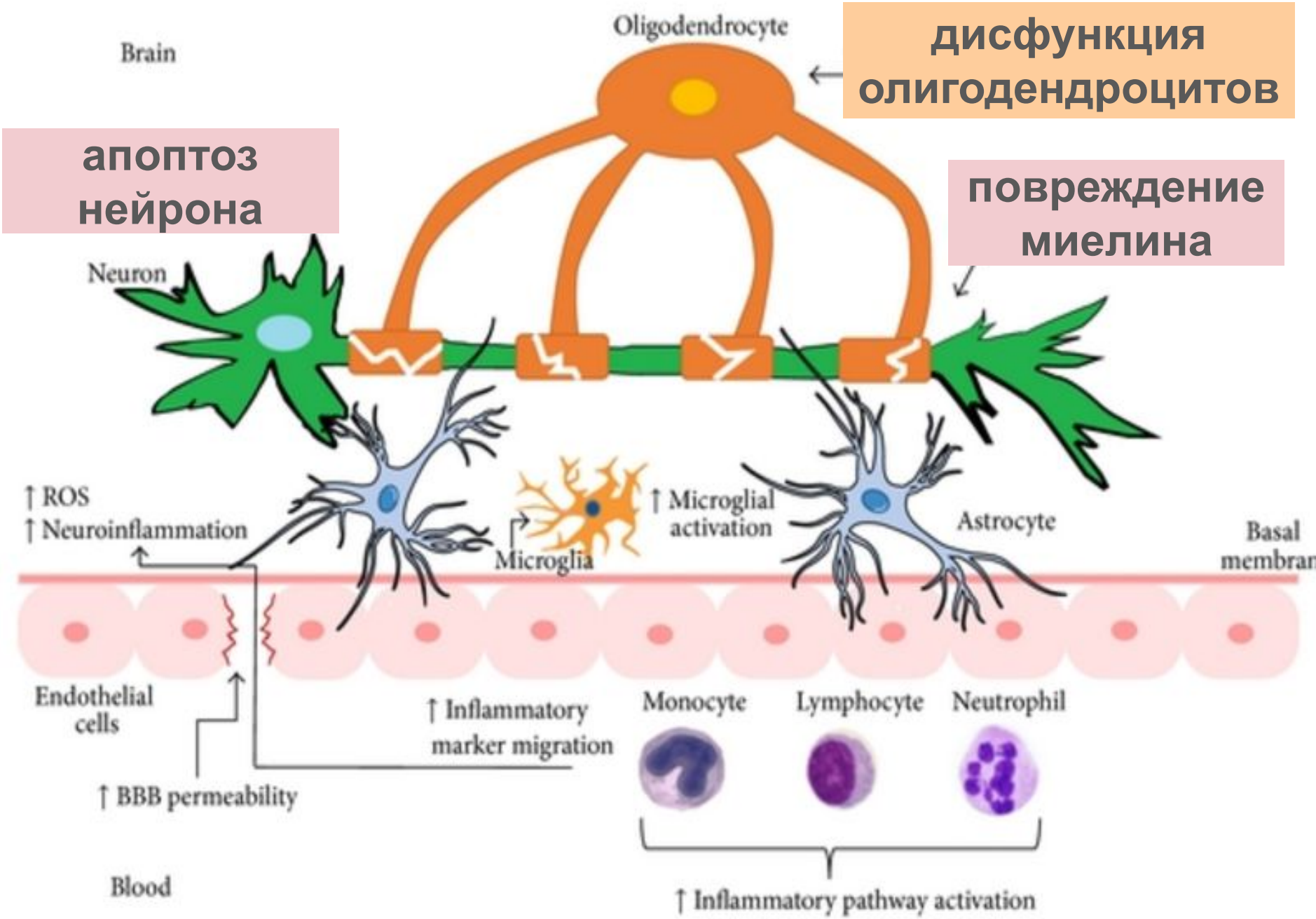
дисфункция олигодендроцитов
апоптоз нейрона
повреждение миелина
Brain
Oligodendrocyte
Neuron
↑ ROS
↑ Neuroinflammation
Microglia
↑ Microglial activation
Astrocyte
Basal membran
Endothelial cells
↑ Inflammatory marker migration
Monocyte
Lymphocyte
Neutrophil
↑ BBB permeability
Blood
↑ Inflammatory pathway activation

Нейроглиоваскулярная единица

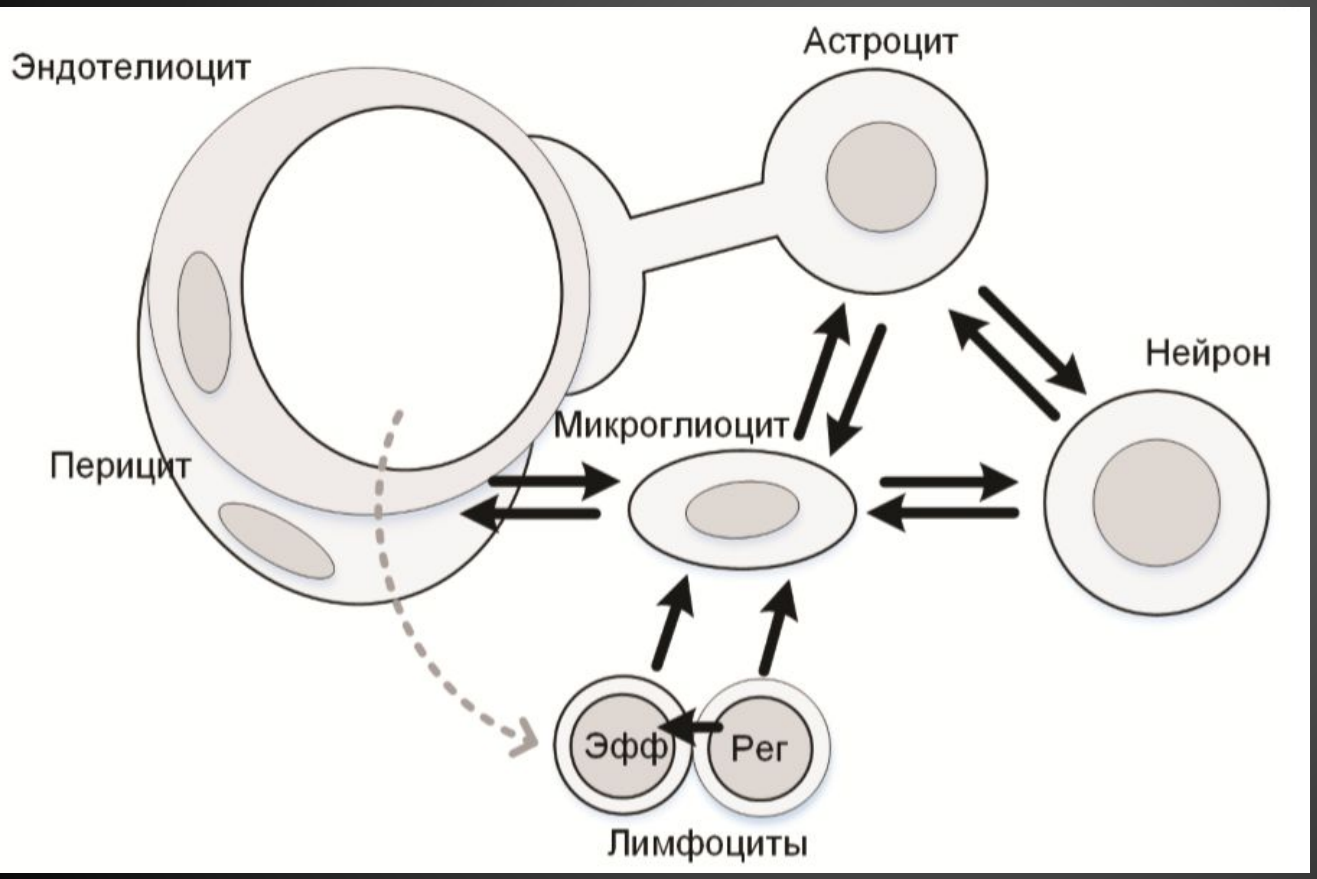

обеспечение защиты нейронов в условиях угрозы их повреждения

персистирование воспалительного процесса

Болезнь Альцгеймера

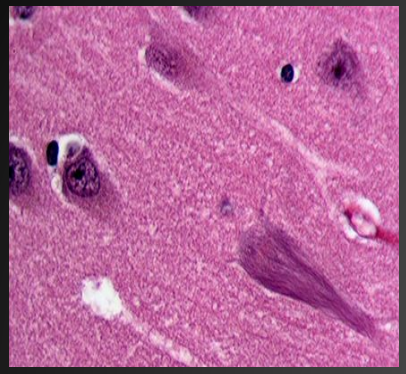

нейрофибриллярные клубки

амилоидные бляшки (β-протеин

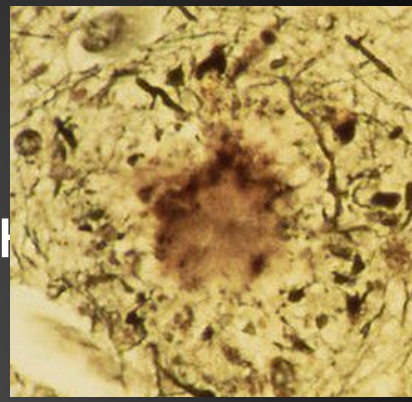

В присутствии воспалительных цитокинов активированная микроглия не может фагоцитировать бета-амилоид, что может способствовать накоплению бляшек

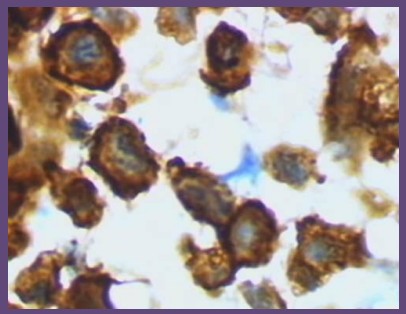

Рассеянный склероз

Рассеянный склероз – хроническое иммуно-опосредованное **воспалительно-демиелинизирующие расстройство** ЦНС с сильным нейродегенеративным компонентом.

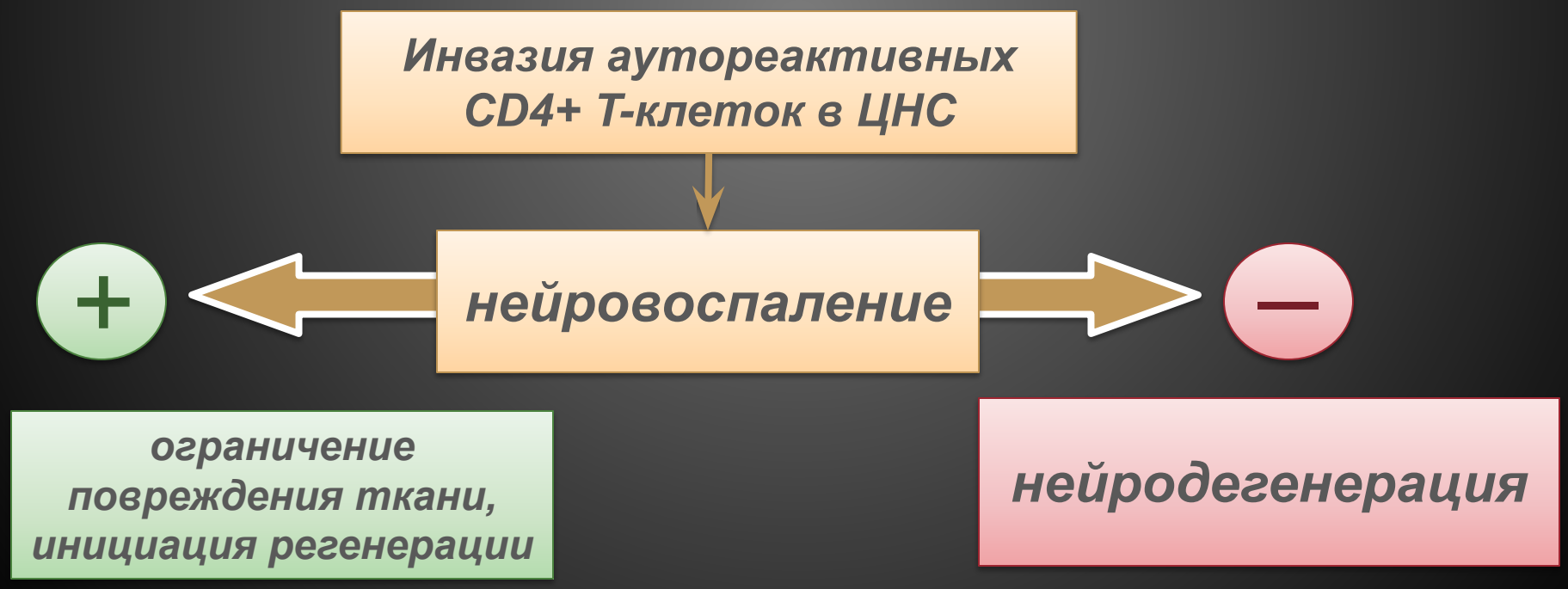

Болезнь Паркинсона

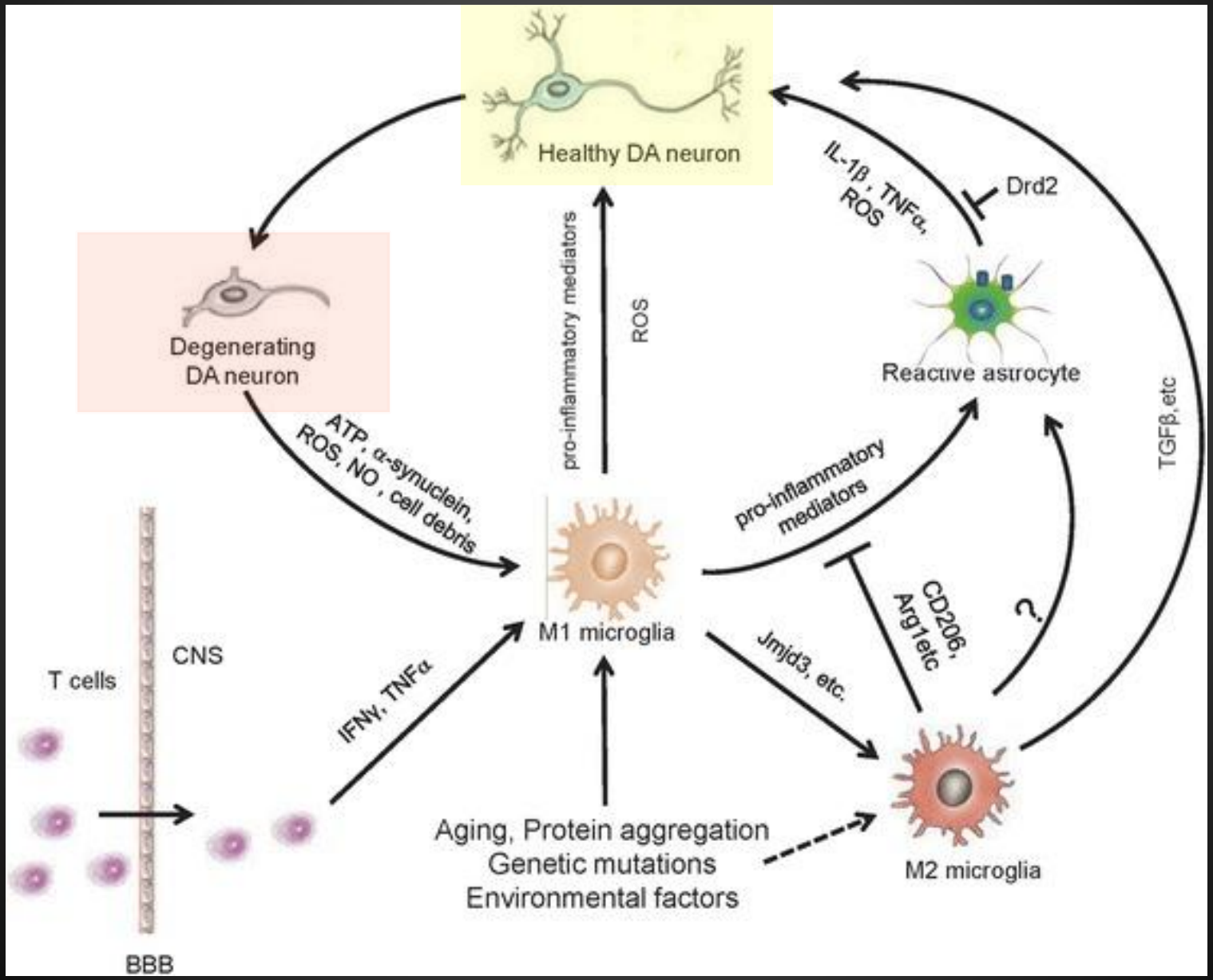

Нейровоспаление является одной из ключевых составляющих патогенеза многих заболеваний нервной системы.

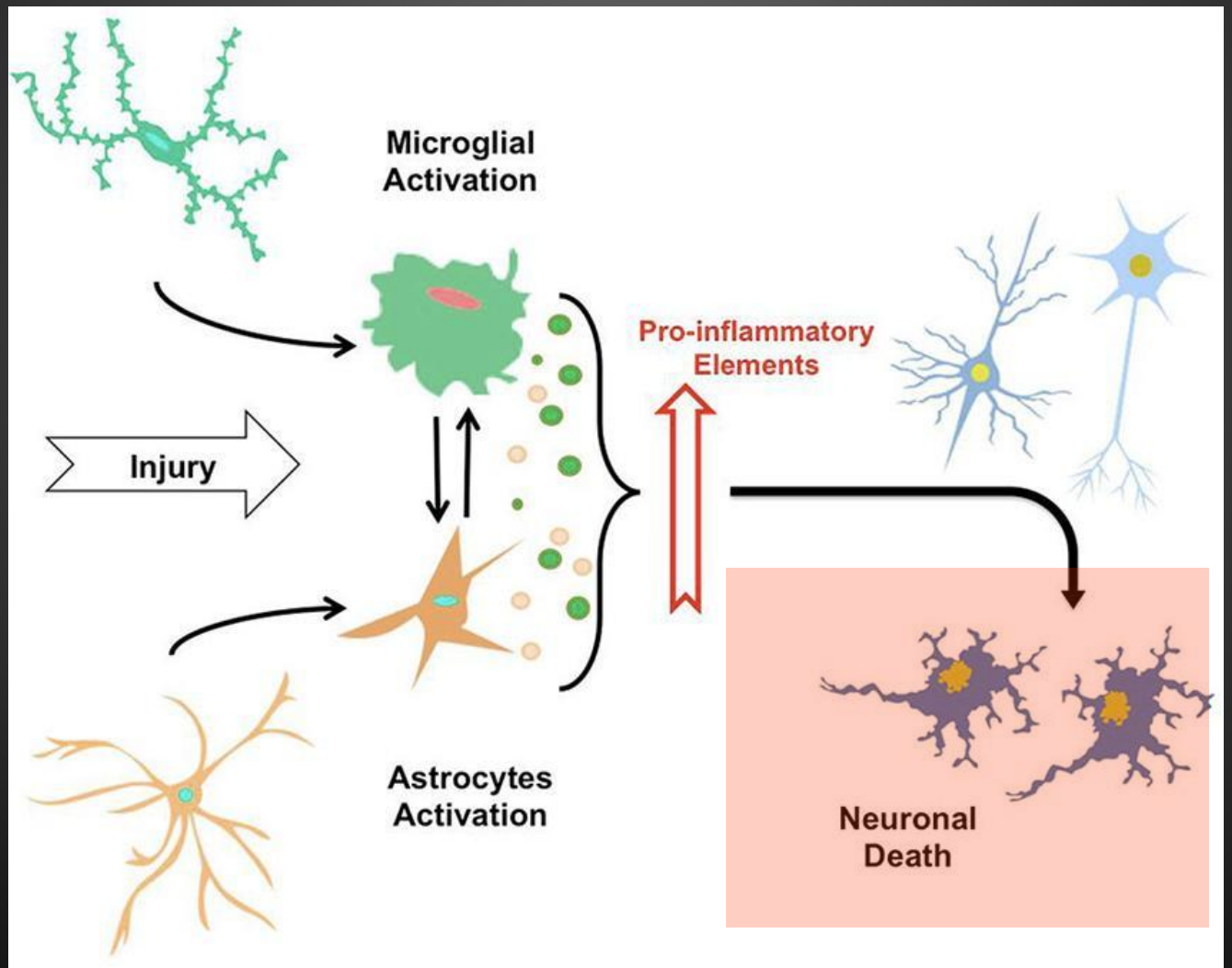

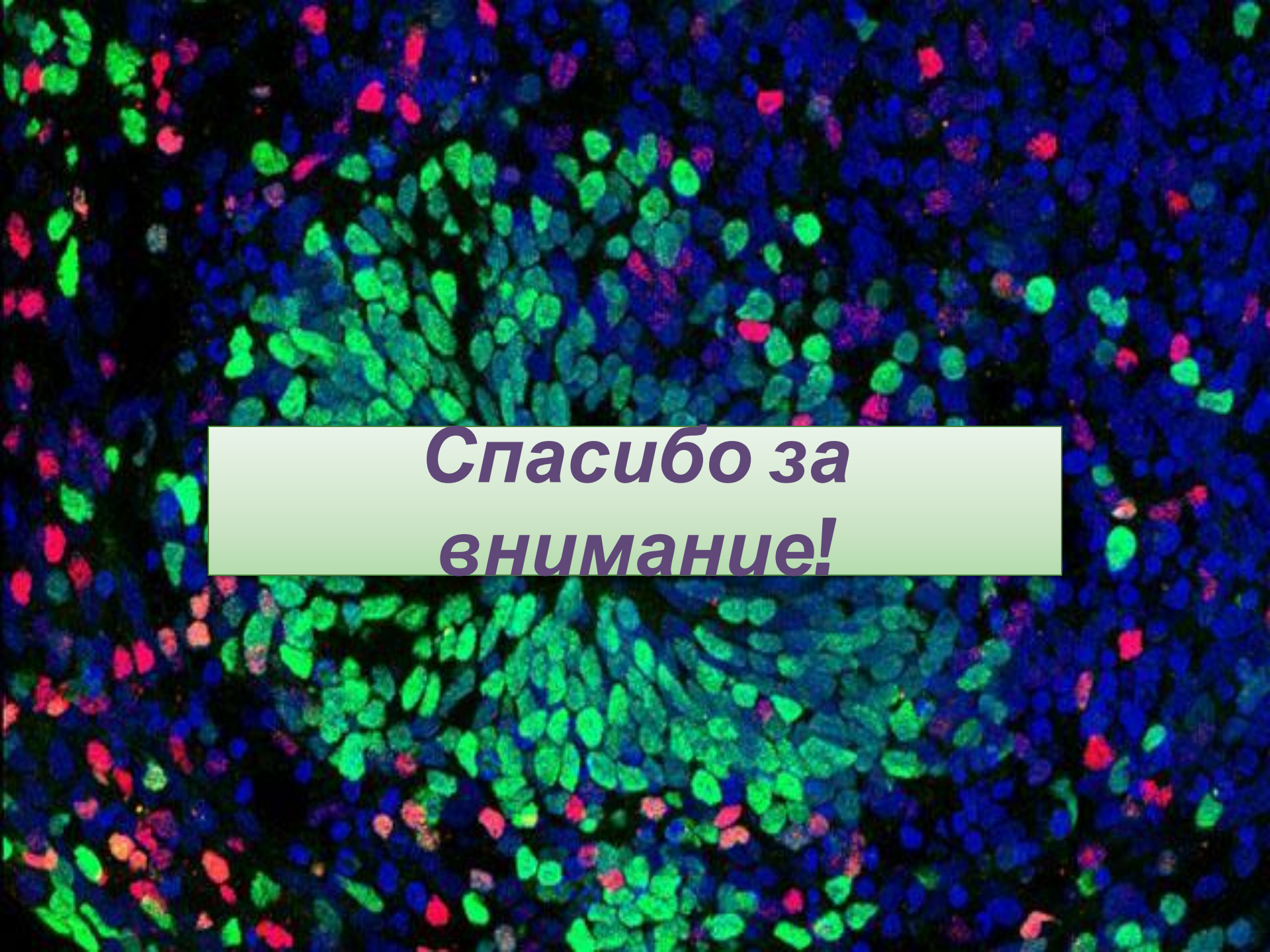

Спасибо за внимание!