

Марат Оспанов атындағы Батыс Қазақстан Мемлекеттік Медицина Университеті

Кафедра: **Гистология**

Факультет: **Стоматология**

Пән: **Морфология және физиология**

# **СТУДЕНТТІҢ ӨЗІНДІК ЖҰМЫСЫ**

**Тақырыбы:** Дәнекер ткані.

Клетканың және клеткаралық заттардың жасқа байланысты өзгерістері. Арнамалы қасиеті бар дәнекер ткані: пигменттік ткані, май ткані.

Орындаған: **Мырзабай. А.**

Тобы: **105**

Тексерген: **Ахаева. А. Е.**

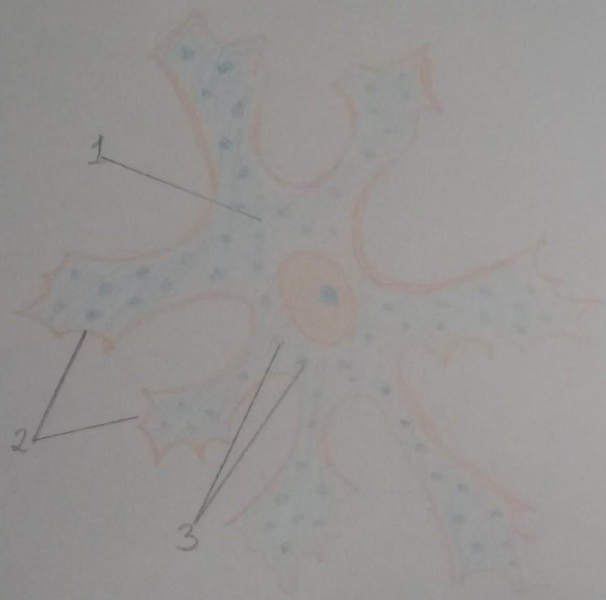
Күні: **28.02.2018**

Ақтөбе, 2018ж

Препарат №19.  
Пигментті тканьь

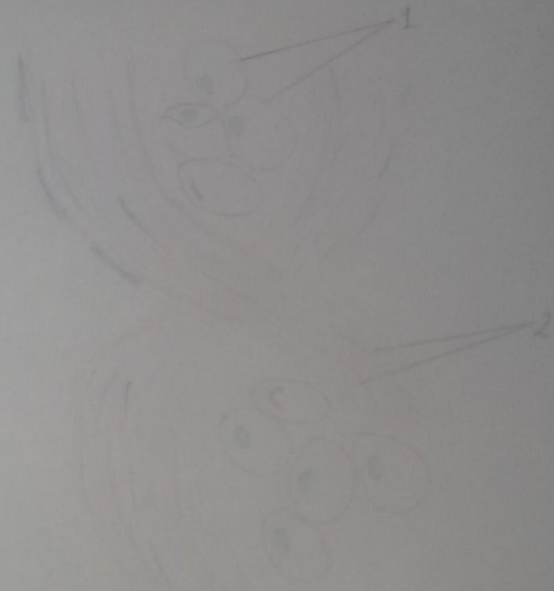
Препарат №20.  
Май клеткасы. Бояуы: ГЭ

№19 Пигментті тканьь



1. Клетка денесі
2. Өсінділер
3. Пигментті қосындар

№20 Май клеткасы. ГЭ



1. Май клеткасы
2. Жалпақ талшықтар

## Пайдаланған әдебиеттер:

Гистология, цитология және эмбриология бойынша тәжірибелік сабақтарға арналған микросуреттер. Р. И. Юй, Р. Б. Абильдинов; Алматы – 2010ж