

Оздоровительный центр «Нервус»

Сайт: oabf.ru

Профессор народной медицины

ФИЛИНКОВ А.Б
Костопправ.

Человек-рентген.

8-902-27-22-375



Форма №

Р 6 1 0 0 1

Федеральная налоговая служба СВИДЕТЕЛЬСТВО

о государственной регистрации физического лица в качестве
индивидуального предпринимателя

Настоящим подтверждается, что в соответствии с Федеральным законом "О государственной регистрации юридических лиц и индивидуальных предпринимателей" в Единый государственный реестр индивидуальных предпринимателей внесена запись о государственной регистрации физического лица в качестве индивидуального предпринимателя

ФИЛИНКОВ АЛЕКСЕЙ БОРИСОВИЧ

(фамилия, имя, отчество)

" 3 " " сентября " " 2012 "
(число) (месяц (прописью)) (год)

за основным государственным регистрационным
номером записи о государственной регистрации
индивидуального предпринимателя

3 1 2 6 6 8 6 2 4 7 0 0 0 2 3

Межрайонная инспекция Федеральной налоговой службы №32 по Свердловской области
(наименование регистрирующего органа)

Должность уполномоченного
лица регистрирующего органа

Заместитель начальника
инспекции



Савченко О.П.

(подпись, Ф.И.О.)



серия 66 №007114105

РОССИЙСКАЯ
ФЕДЕРАЦИЯ

ДИПЛОМ



ДИПЛОМ
О СРЕДНЕМ
ПРОФЕССИОНАЛЬНОМ
ОБРАЗОВАНИИ

БАЗОВЫЙ УРОВЕНЬ

Регистрационный номер

2685

66 БА 0020705

г. Екатеринбург
Государственное образовательное учреждение
среднего профессионального образования
Свердловский областной медицинский колледж

Решением
Государственной аттестационной комиссии

От 29 июня 2010 года

**Филинкову
Алексею Борисовичу**

Присваивается квалификация
Медицинский брат

по специальности **Сестринское дело**

Председатель Государственной
аттестационной комиссии
Руководитель
образовательного
учреждения
Секретарь
Дата выдачи



[Handwritten signatures]
01 июля 2010 года



РОССИЙСКАЯ ФЕДЕРАЦИЯ

СЕРТИФИКАТ СПЕЦИАЛИСТА

0866040017126

СЕРТИФИКАТ ЯВЛЯЕТСЯ ДОКУМЕНТОМ
ГОСУДАРСТВЕННОГО ОБРАЗЦА

Регистрационный № 6-2931

Город Екатеринбург

Дата выдачи 17 июня 2016 г.

Настоящий сертификат свидетельствует о том, что

Филинков Алексей Борисович

Решением экзаменационной комиссии при
Государственное бюджетное
профессиональное образовательное учреждение
«Свердловский областной медицинский колледж»
от 17 июня 2016 г. протокол № 146
допущен к осуществлению медицинской или
фармацевтической деятельности по специальности

«Медицинский массаж»

Сертификат действителен в течение 5 лет.

Председатель экзаменационной комиссии М.А. Левина
(государственной)

Ректор / Директор А.А. Левина

Секретарь А.Н. Торошова М.П.





Серия

Н 0005090

МИНИСТЕРСТВО ЗДРАВООХРАНЕНИЯ
СВЕРДЛОВСКОЙ ОБЛАСТИ

ЛИЦЕНЗИЯ

№ ЛО-66-01-004407

от 15 декабря 2016 г.

На осуществление

(указывается лицензируемый вид деятельности)

медицинской деятельности

(за исключением указанной деятельности, осуществляемой медицинскими организациями и другими организациями, входящими в частную систему здравоохранения, на территории инновационного центра "Сколково")

Виды работ (услуг), выполняемых (оказываемых) в составе лицензируемого вида деятельности, в соответствии с частью 2 статьи 12 Федерального закона

«О лицензировании отдельных видов деятельности»

(указываются в соответствии с перечнем работ (услуг), установленным положением о лицензировании соответствующего вида деятельности)

Согласно приложению (ям)

Настоящая лицензия предоставлена (указывается полное и (в случае, если имеется) сокращенное наименование (в том числе фирменное наименование), организационно-правовая форма юридического лица, фамилия, имя и (в случае, если имеется) отчество индивидуального предпринимателя, наименование и реквизиты документа, удостоверяющего его личность)

**Индивидуальный предприниматель Филников Алексей Борисович
паспорт 65 11 114785, выдан ОУФМС России по Свердловской области в
Орджоникидзевском районе гор. Екатеринбургa 22.03.2011**

Основной государственный регистрационный номер юридического лица (индивидуального предпринимателя) (ОГРН)

312668624700023

Идентификационный номер налогоплательщика 666303425569



Международная профессиональная ассоциация специалистов комплементарной, альтернативной, народной медицины и психологов
International professional Association of complementary specialists, alternative, folk medicine and psychologists

ОГРН 1087799011035 * Зарегистрировано Министерством Юстиции Российской Федерации * ИНН-7714060357

МЕЖДУНАРОДНЫЙ СЕРТИФИКАТ АККРЕДИТАЦИИ

ИНСТРУКТОР ОЗДОРОВИТЕЛЬНЫХ ПРАКТИК

В соответствии с полномочиями Устава, зарегистрированного Министерством юстиции Российской Федерации: настоящим удостоверяю, что профессиональная подготовка, полученная аккредитованным лицом, соответствует требованиям уровня профессиональных знаний и навыков, установленных "МПАСКАНМиП"

СУБЪЕКТ ПРОФЕССИОНАЛЬНОЙ ДЕЯТЕЛЬНОСТИ В ОБЛАСТИ ОЗДОРОВИТЕЛЬНЫХ ПРАКТИК

**ФИЛИНКОВ
АЛЕКСЕЙ БОРИСОВИЧ**

№ 043267/0012 *костоправство*

**АККРЕДИТОВАН(А) МЕЖДУНАРОДНОЙ ПРОФЕССИОНАЛЬНОЙ
АССОЦИАЦИЕЙ СПЕЦИАЛИСТОВ КОМПЛЕМЕНТАРНОЙ,
АЛЬТЕРНАТИВНОЙ, НАРОДНОЙ МЕДИЦИНЫ И ПСИХОЛОГОВ**

Настоящим документом подтверждаю наличие у аккредитованного лица подготовки, необходимой для качественного оказания услуг в области оздоровительных практик, соответствующий требованиям, установленным "МПАСКАНМиП" к качеству услуг.

*По вопросам профессиональной деятельности специалиста
следует обращаться в "МПАСКАНМиП".*

Президент Международной профессиональной ассоциации специалистов комплементарной, альтернативной, народной медицины и психологов. Профессор, доктор психологии.



С.Н. Царевская



ПРАВИТЕЛЬСТВО МОСКВЫ
 СОВЕТ ПРЕДПРИНИМАТЕЛЕЙ ПРИ МЭРЕ И ПРАВИТЕЛЬСТВЕ МОСКВЫ
 КОМИССИЯ ПО НАРОДНОЙ МЕДИЦИНЕ

п/а 121205, Москва, ул. Новый Арбат, 36/9, каб. 2902

серия УЦ № 168

По предъявлению

СЕРТИФИКАТ УЧЁТА

С целью приведения персонифицированного учёта специалистов по народной медицине в соответствие с нормами международного трудового права Комиссией по народной медицине установлено международное наименование видов трудовой деятельности, которые осуществляет

Филинков

АЛЕКСЕЙ БОРИСОВИЧ

В соответствии с международным стандартом ISCO-88 (утв. Международной организацией труда (МОТ), Женева, ноябрь 1987) с учётом Общероссийского классификатора занятий ОК 010-93 (утв. Постановлением Госстандарта РФ от 30.12.1993 г. №298) осуществляемый указанным выше специалистом вид трудовой деятельности

ЦЕЛИТЕЛЬ

группа 3242 ISCO-88 / группа 3242 ОК 010-93

Основание: заявленные наименования используемых методов, средств осуществления трудовой деятельности:

- по терминологии ВОЗ/МОТ: **ФИТОТЕРАПИЯ**
- по терминологии ОКЗ: **БИОЭНЕРГОКОРРЕКЦИЯ**
- традиционное наименование по терминологии народов Российской Федерации: **КОСМОЭНЕРГЕТИКА**

Настоящий сертификат предназначен:

- для включения в Единый международный информационный Банк данных о специалистах по народной медицине для организаций, входящих в структуру ООН (ВОЗ, МОТ и др.);
- при рассмотрении возможности допуска к оказанию услуг, приёме на работу, сертификации услуг (в качестве одного из оснований);
- при приёме в члены профессионального объединения;
- при обозначении вида трудовой деятельности, используемых методов, средств, профессии в информационных и рекламных материалах;
- органам власти, надзора, контроля, правоохранительным и судебным органам.

Методы народной медицины, используемые практиками народной медицины (целителями), не относятся к методам, разрешённым к применению в медицинской деятельности, поскольку в соответствии с абз. 1 ст. 57 "Основ законодательства РФ об охране здоровья граждан" не требуют обязательной регистрации.

Целительство не является медицинской услугой, подлежащей лицензированию в рамках медицинской деятельности (основание: отсутствие целительства (и относящихся к целительству методов) в «Номенклатуре работ и услуг по оказанию соответствующей медицинской помощи» (прил. №1 к приказу Минздрава РФ № 238 от 26.07.2002 г.).

Председатель Комиссии

В.В. Егоров

Эксперт Комиссии

В.А. Царевский



Негосударственное образовательное учреждение
« З Н А Н И Е »

Лицензия: Серия А № 146085 от 02.02.2005 г.
выдана Министерством общего и профессионального образования
Свердловской области
Россия, г. Екатеринбург

Областная общественная организация
« М А С С А Ж И С Т Ы У Р А Л А »

ДИПЛОМ

выдан

**Филинкову
Алексее Борисовичу**

прошел обучение по программе:

ТАЙСКИЙ МАССАЖ

Дата выдачи: 6 ноября 2005 года

Директор НОУ «Знание»,
Президент
Областной общественной организации
«Массажисты Урала»

К.Г. Смирнов



Православная Истинно-Катакомбная Церковь



Грамота Благословенная

Благословляется Благодатью
Господней на труды праведные,
на поприще духовного целительства

Филинков Алексей Борисович


И да пребудет с ним (ней)
Благословляющая сила Отца и Сына
и Святого Духа

АМИНЬ

Настоятель прихода
преп. Серафима Саровского,
духовник Духовной
Миссии.



Игумен
Николай



Аще отворотится от истины и дел Господних да отнимется у него (ней)
исцеляющая Благодать Божия.

град Екатеринбург, 24 января, 2016 года



**ОБЩЕРОССИЙСКАЯ
ПРОФЕССИОНАЛЬНАЯ МЕДИЦИНСКАЯ
АССОЦИАЦИЯ СПЕЦИАЛИСТОВ ТРАДИЦИОННОЙ
НАРОДНОЙ МЕДИЦИНЫ И ЦЕЛИТЕЛЕЙ**

СЕРТИФИКАТ

выдан

**Филинкову
Алексею Борисовичу**

*в том, что он (она) принял (а) активное участие в открытой
межрегиональной конференции: «Современная,
традиционная медицина и духовные практики»*

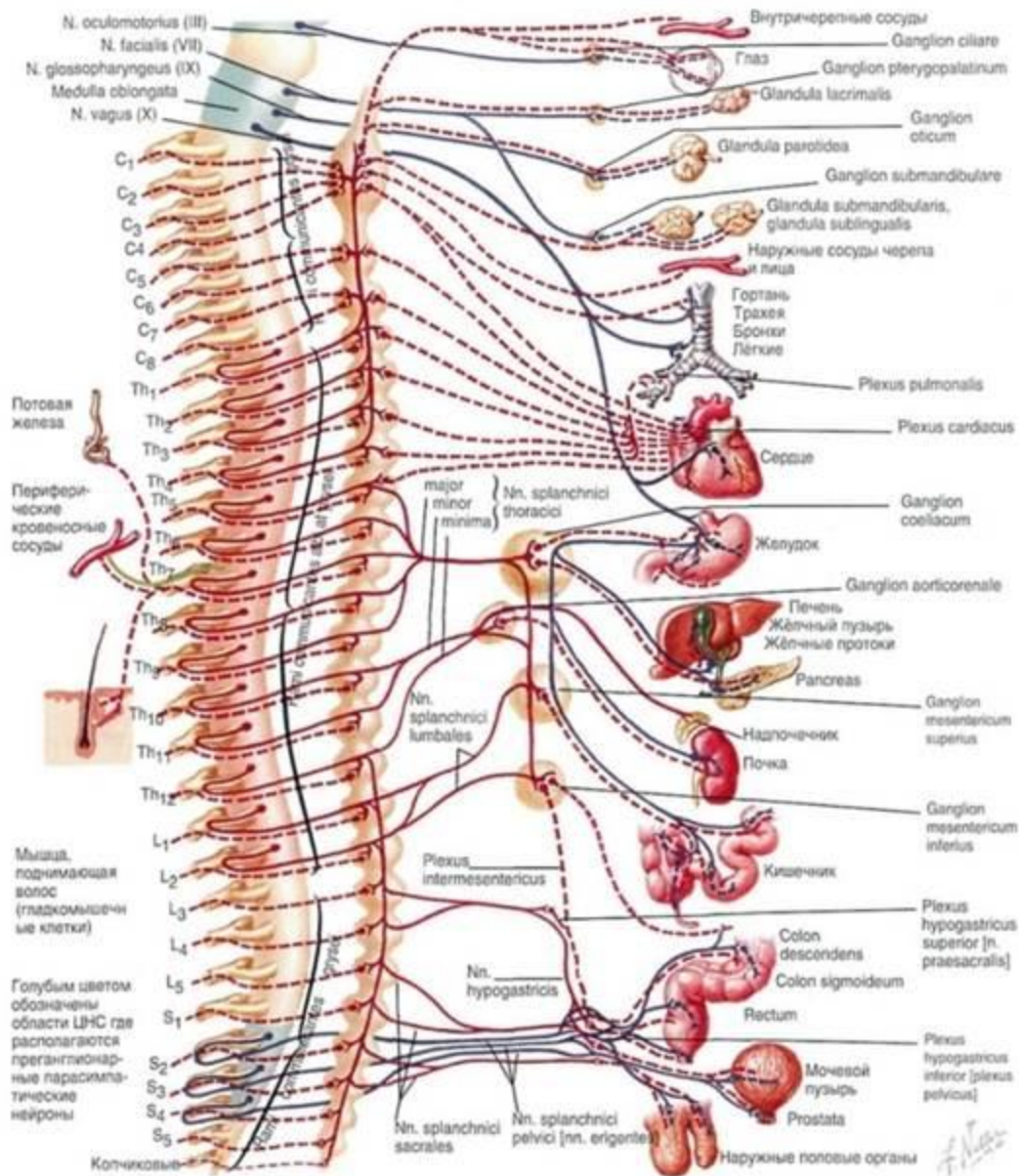
*Вице-Президент Общероссийской
Профессиональной Медицинской
Ассоциации Специалистов
Традиционной Народной медицины
и целителей. Президент РПМАСТНМ и Ц
Урала и Сибири. Ректор МАИТ и ДР.
Академик, профессор.
Доктор историко-педагогических наук.
Магистр народной медицины*



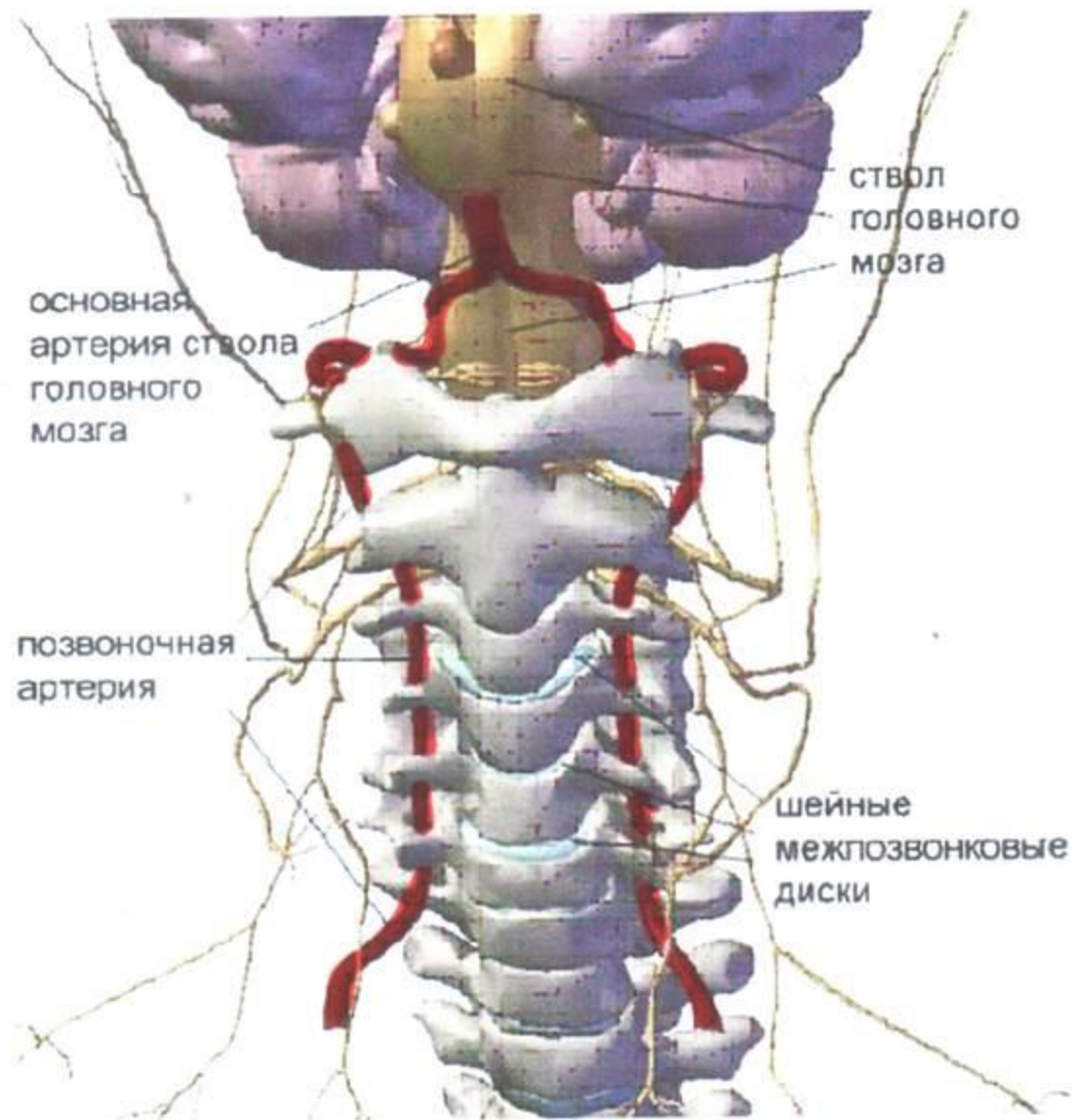
В.А. Царевский

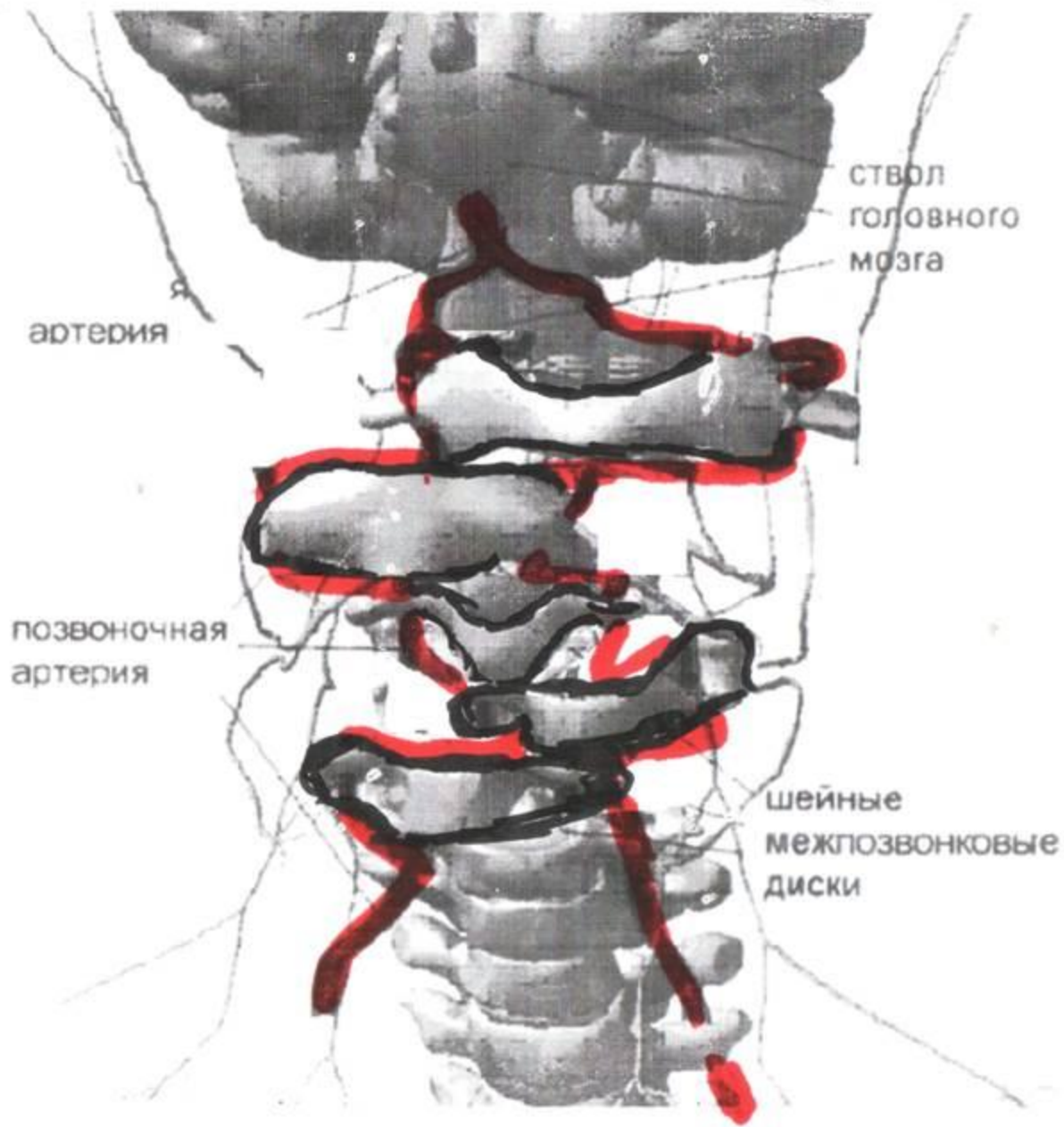
г. Екатеринбург

17-18 ноября 2007 г.



Симпатические волокна { преганглионарные ————— Постганглионарные - - - - - }
 Парасимпатические волокна { Преганглионарные ————— Постганглионарные - - - - - }
 Антидромная проводимость (импульс по аксону распространяется в противоположном основном направлении) —————






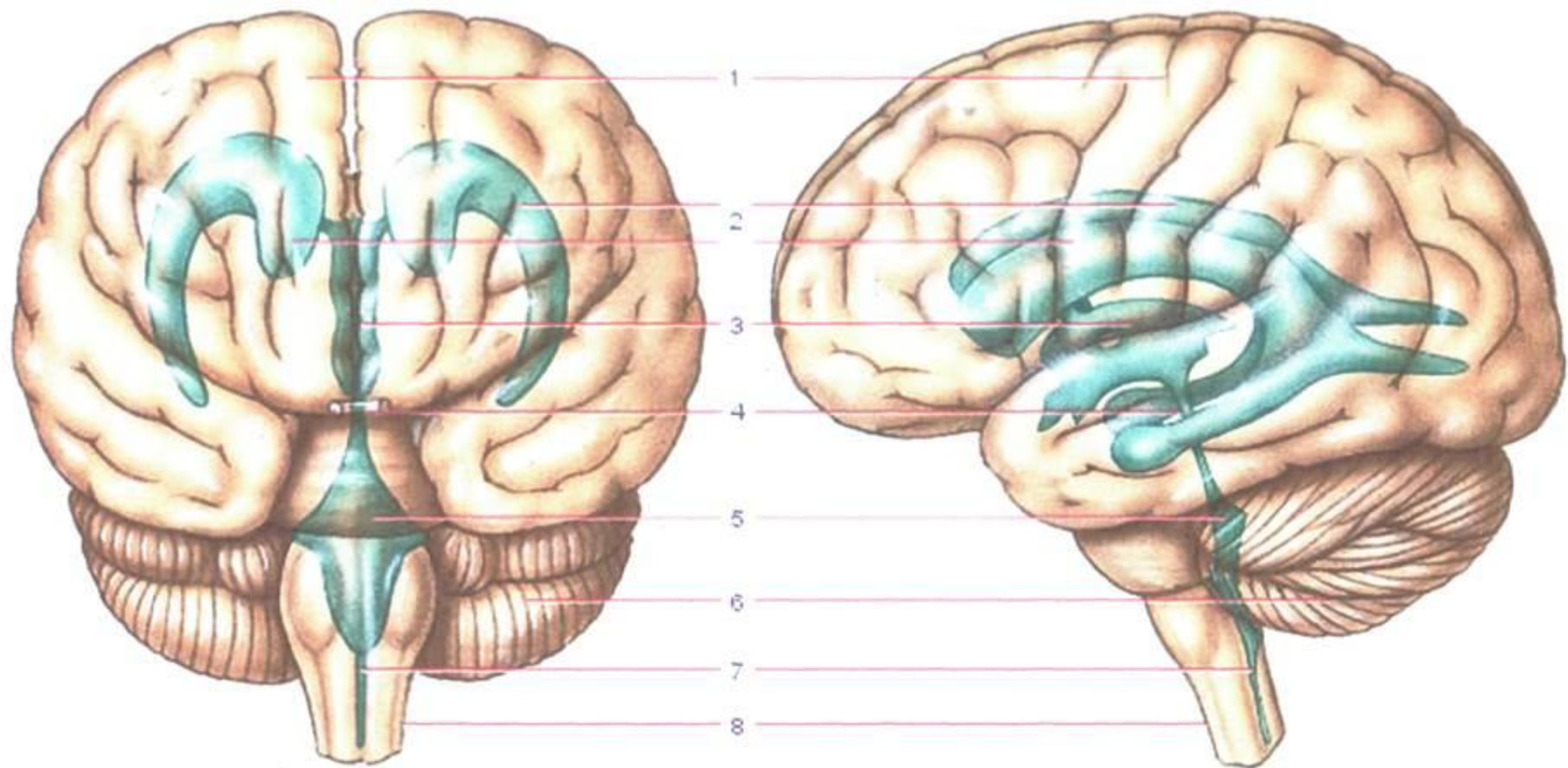
ствол
головного
мозга

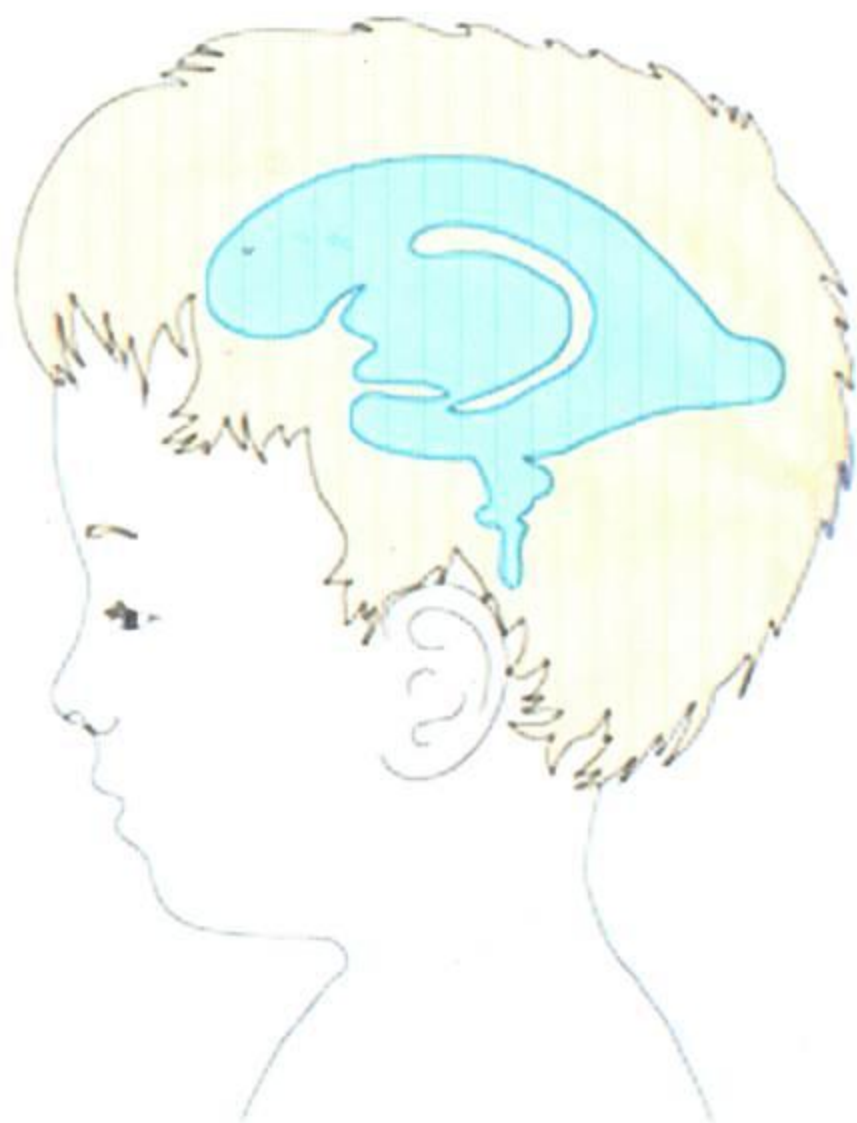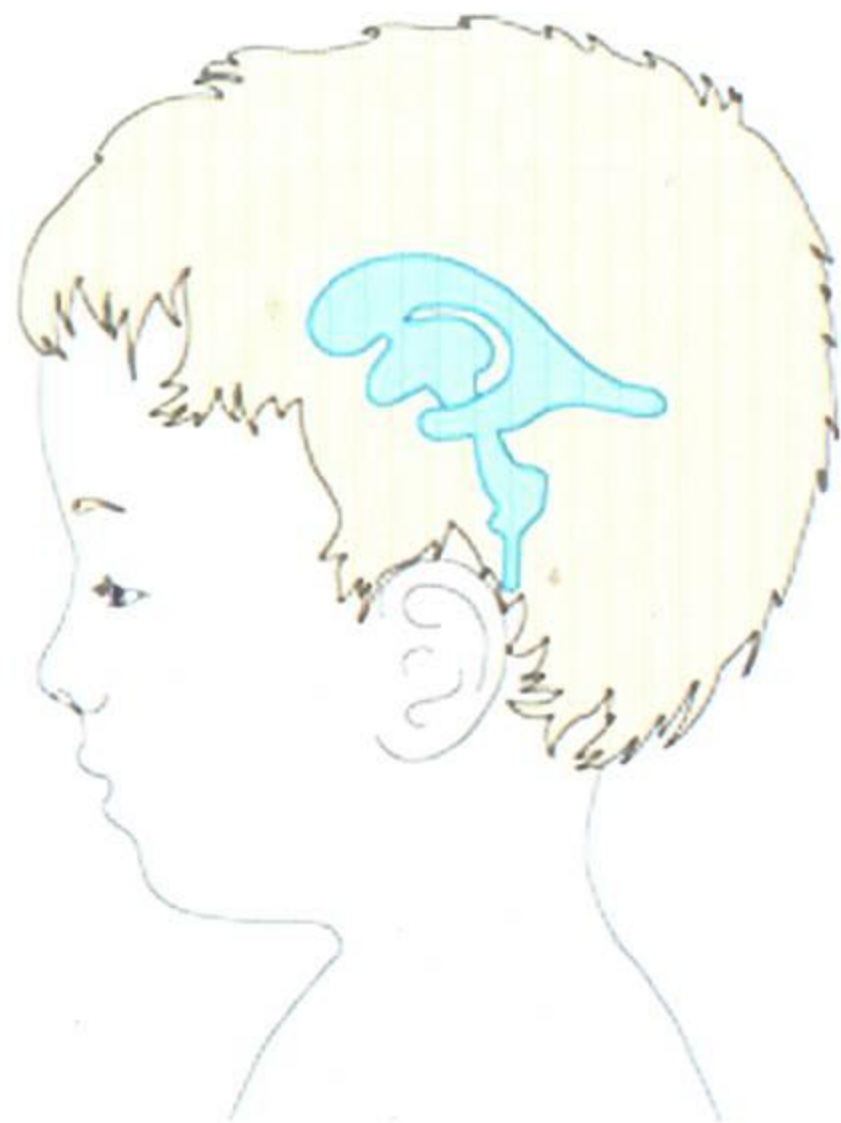
артерия

позвоночная
артерия

шейные
межпозвонковые
диски







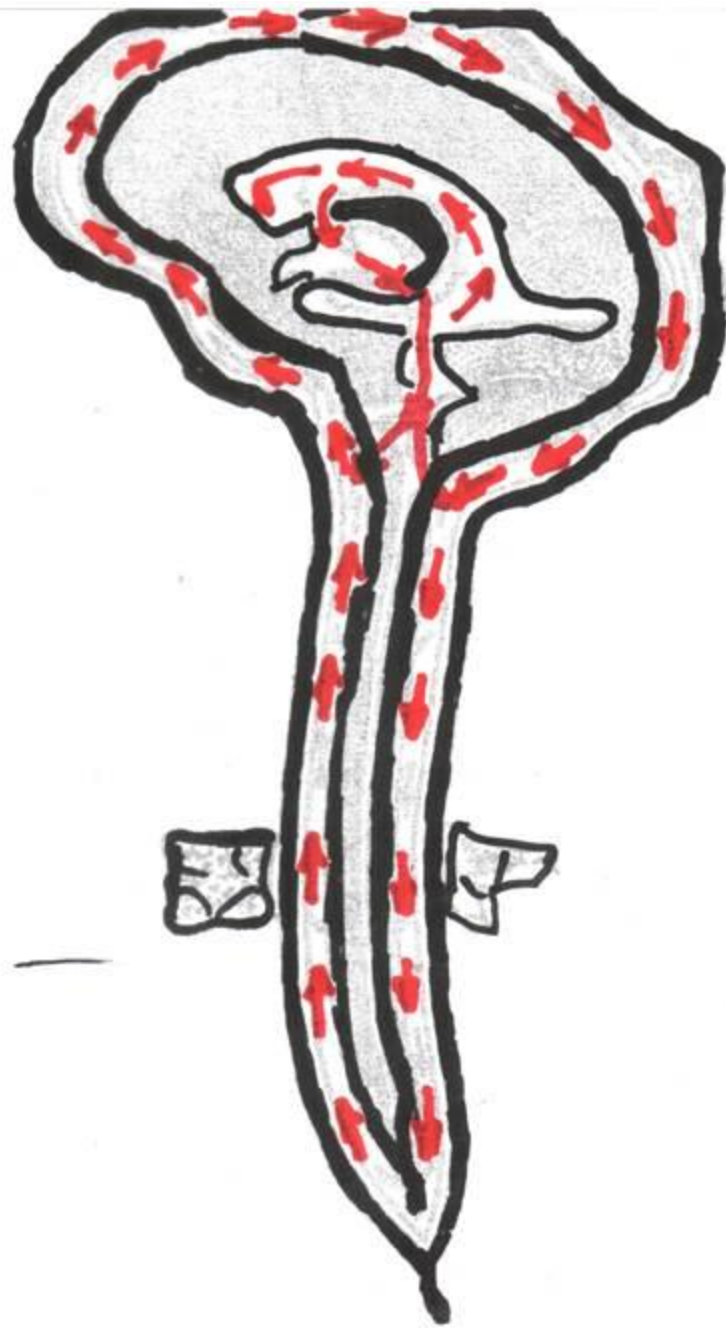
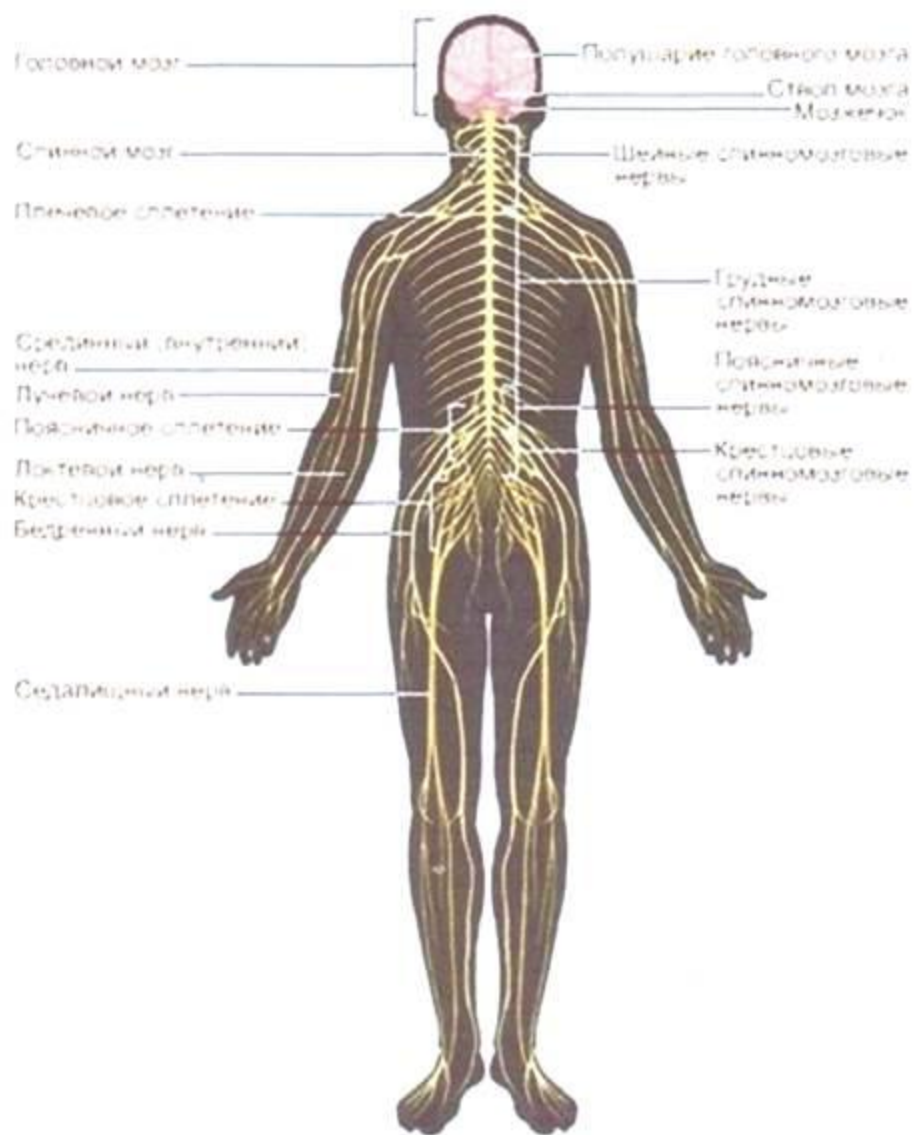
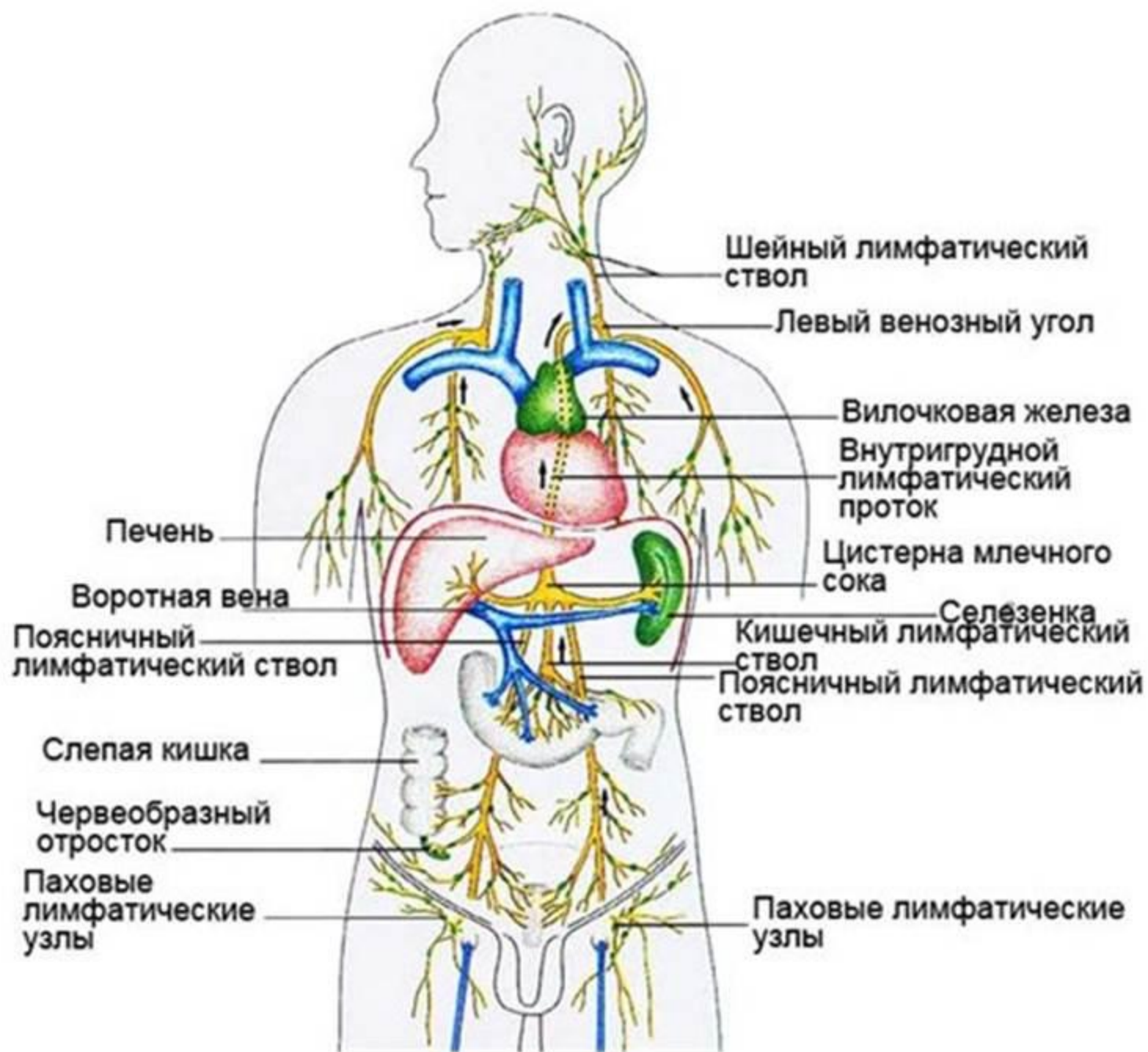
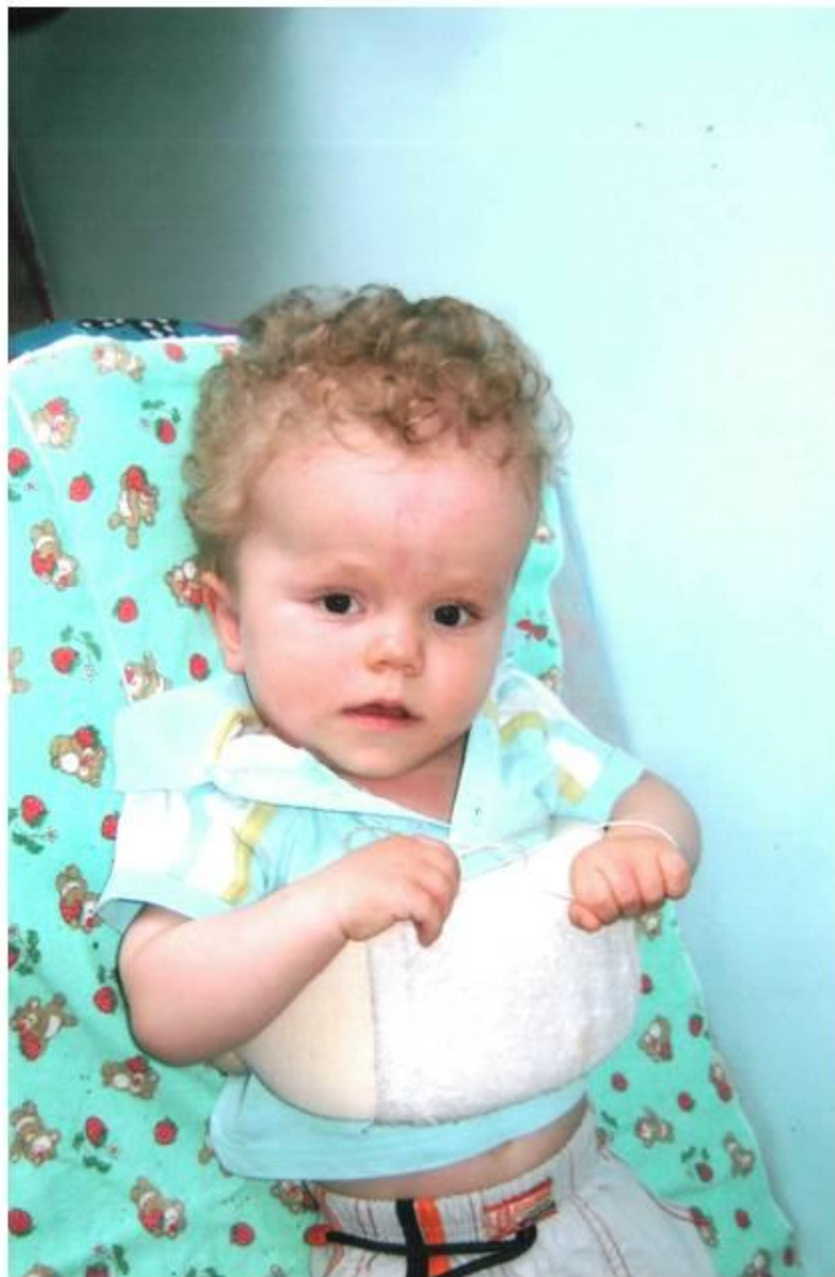

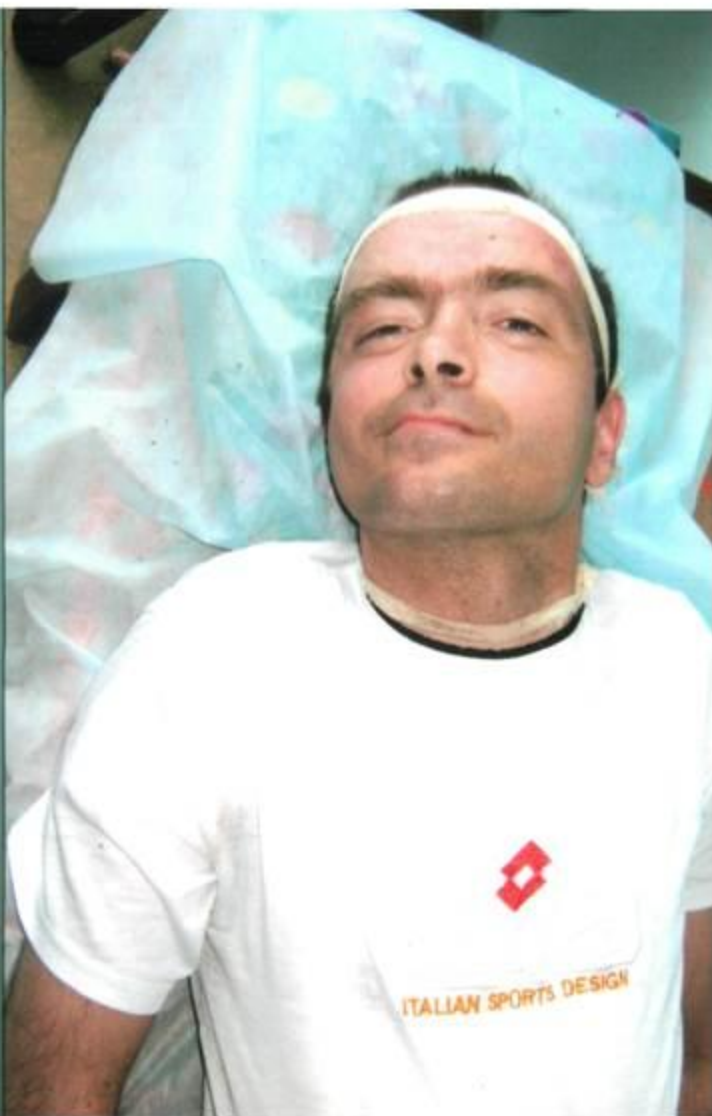Схема циркуляції

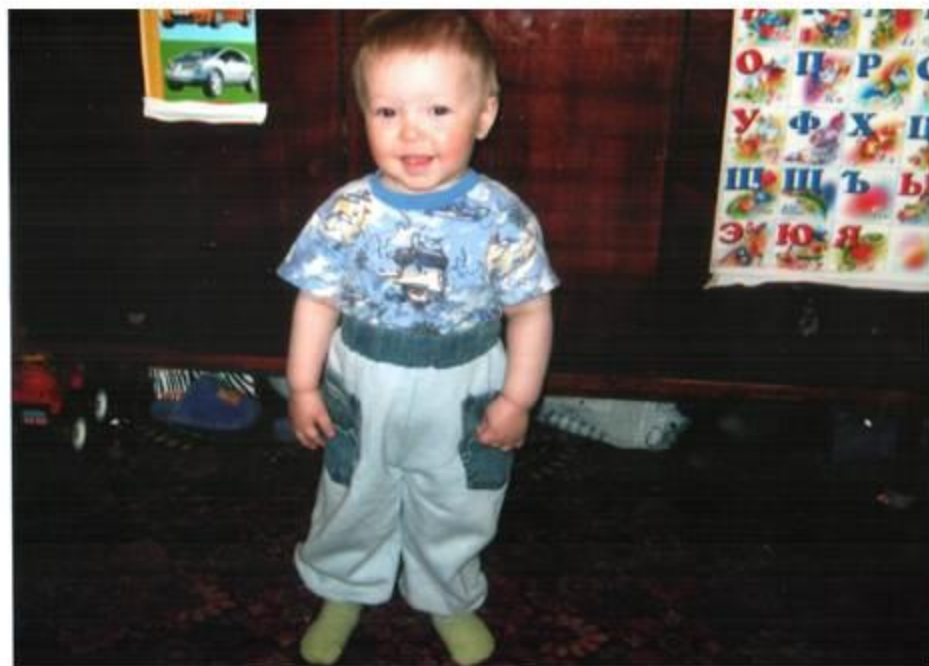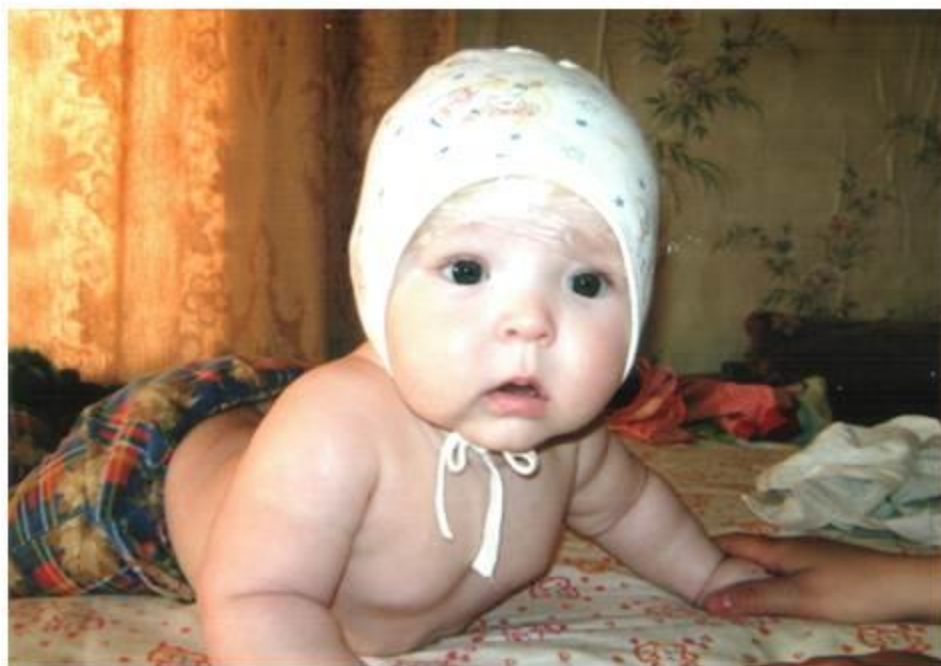Лекція 1. Анатомія та фізіологія плоских червів. Частина 1. Стор. 10.

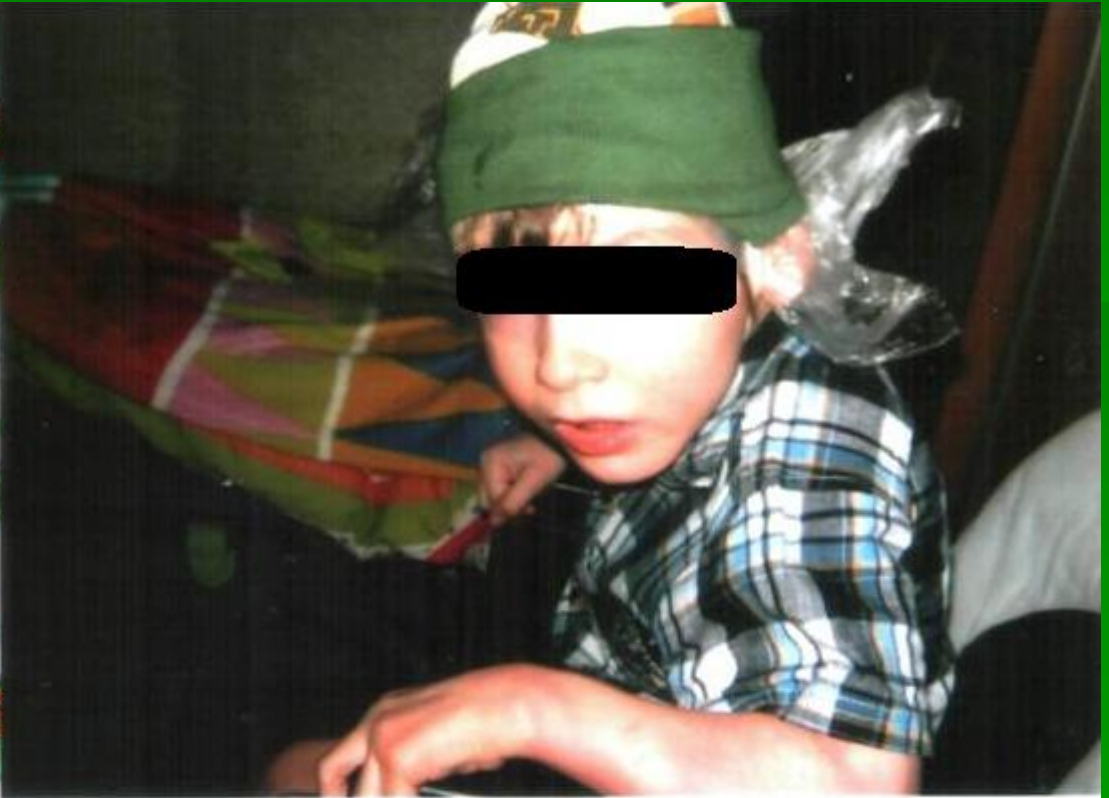




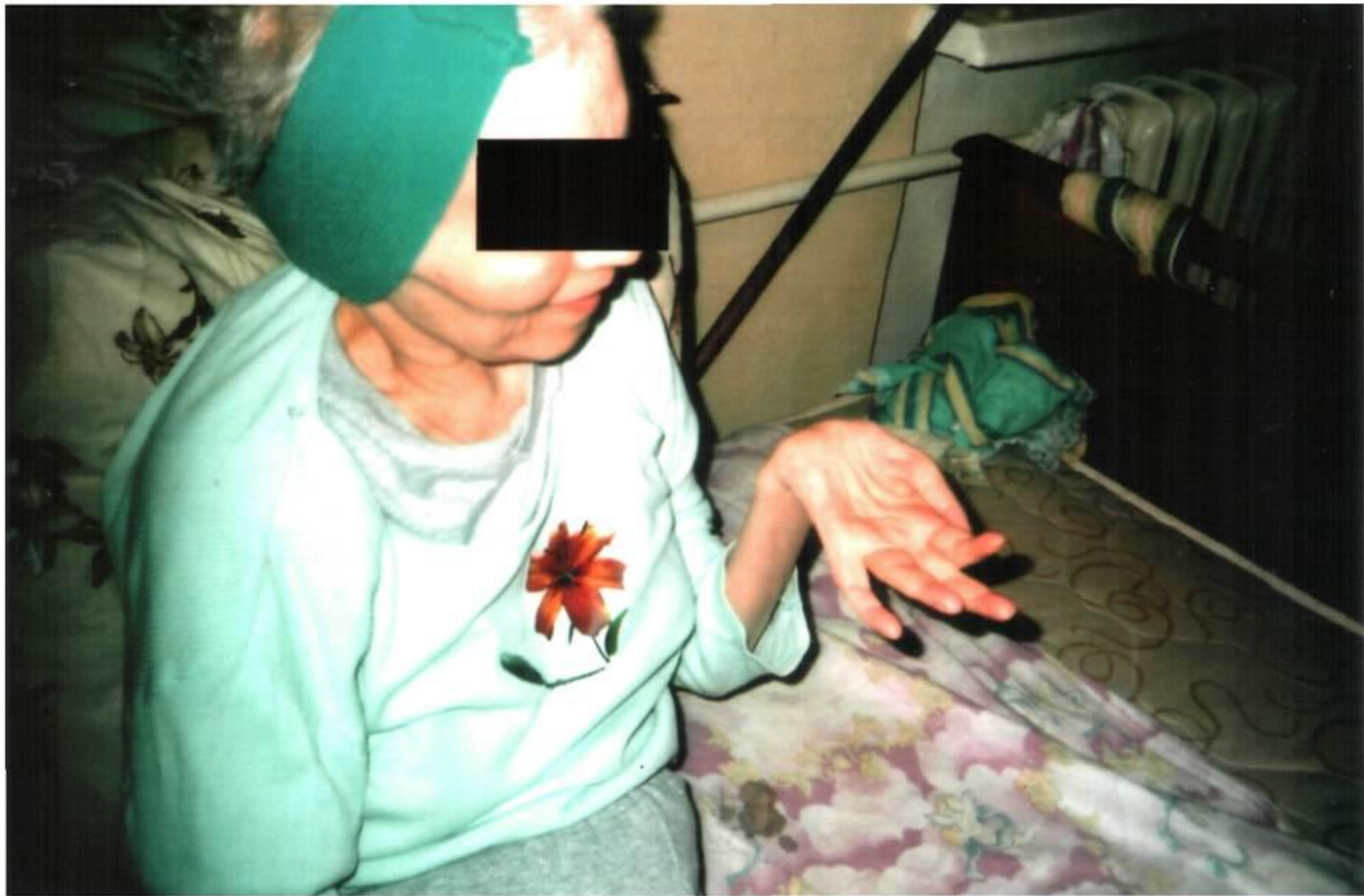


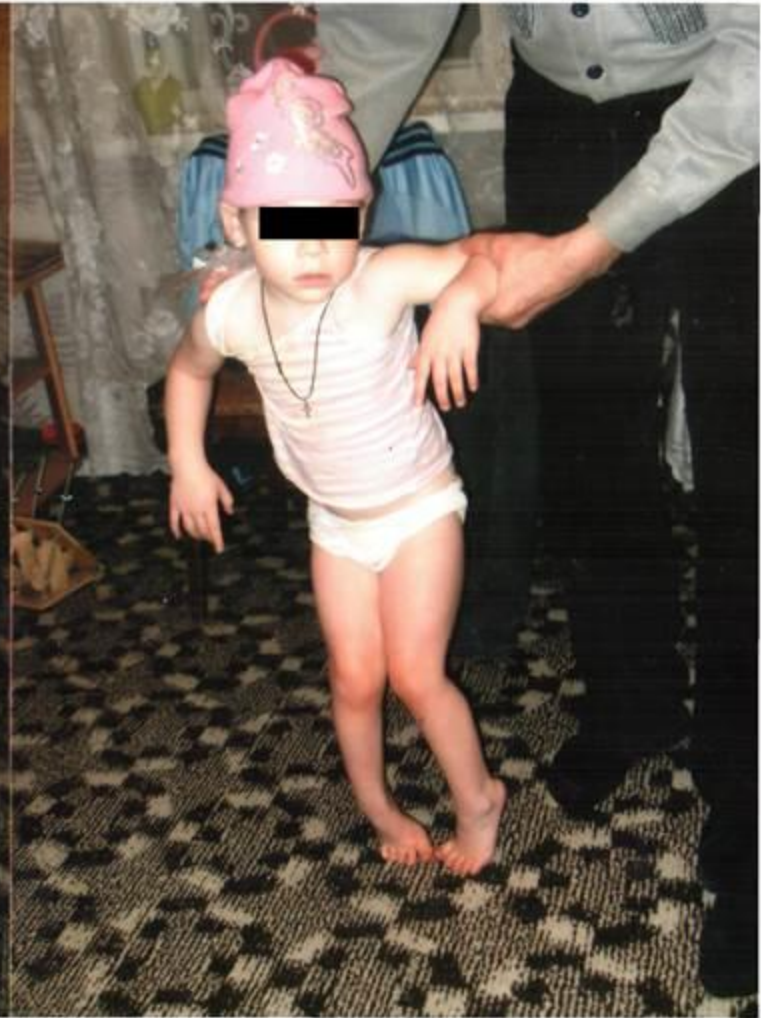
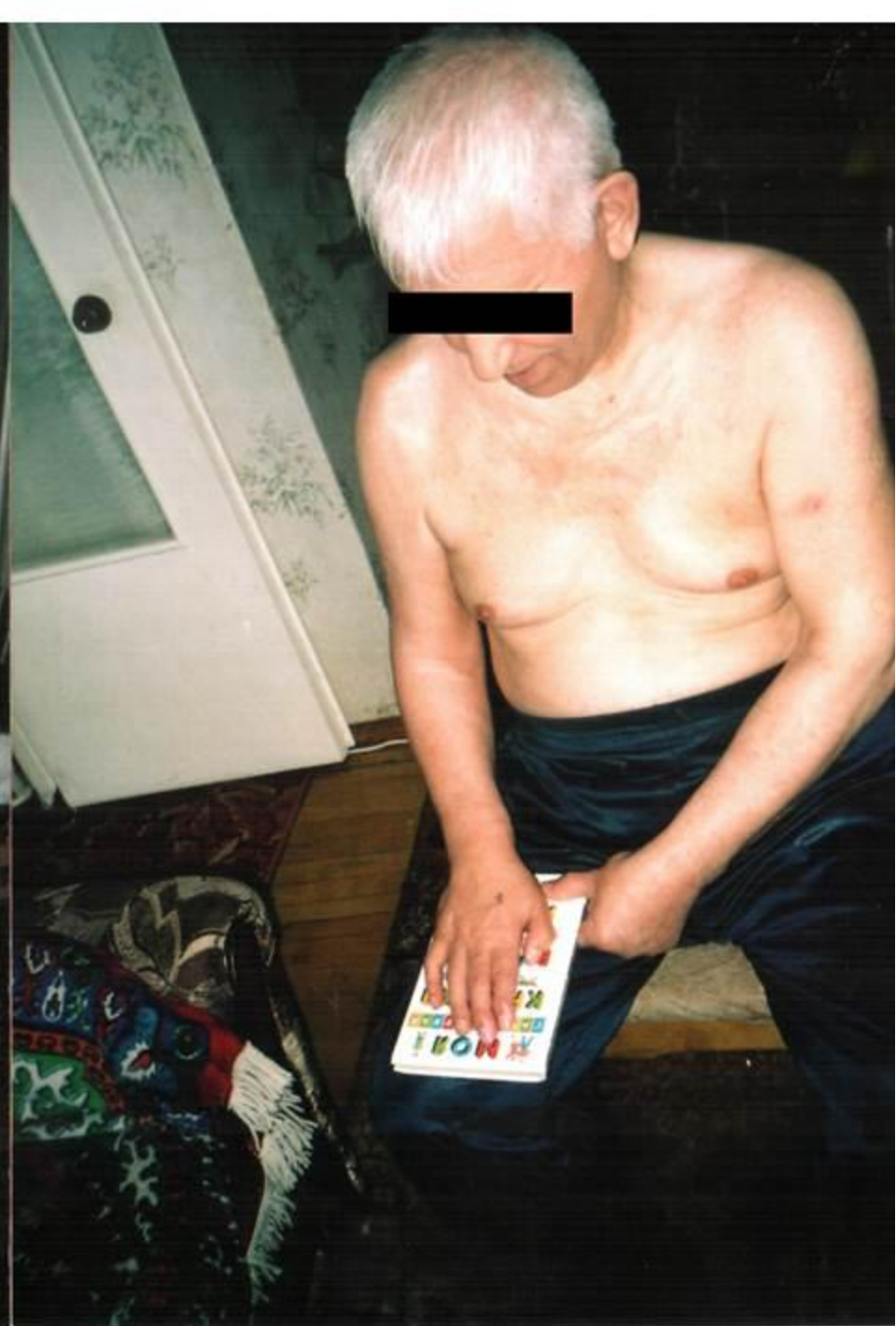




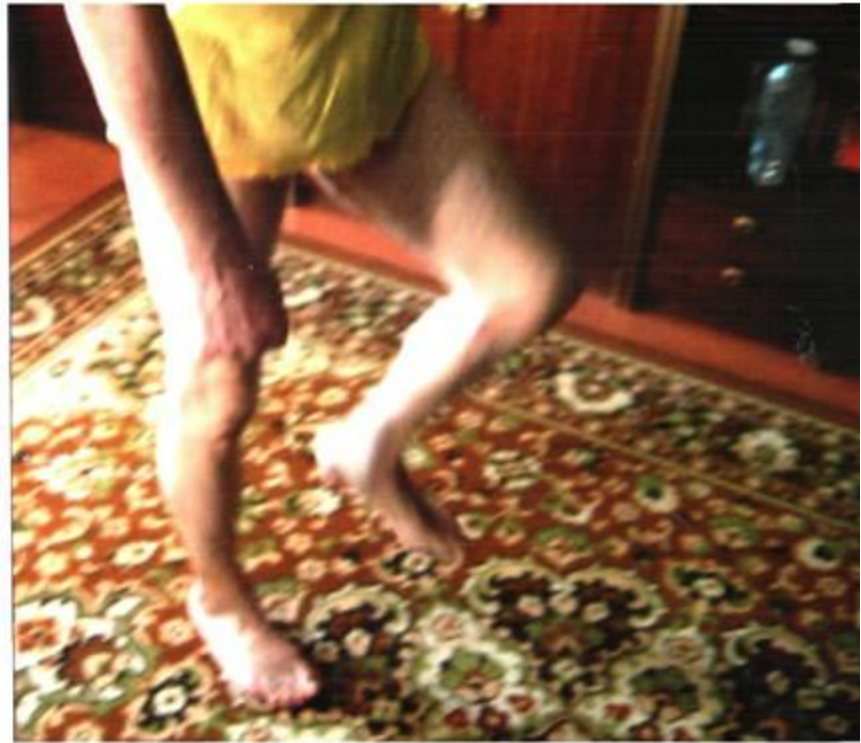


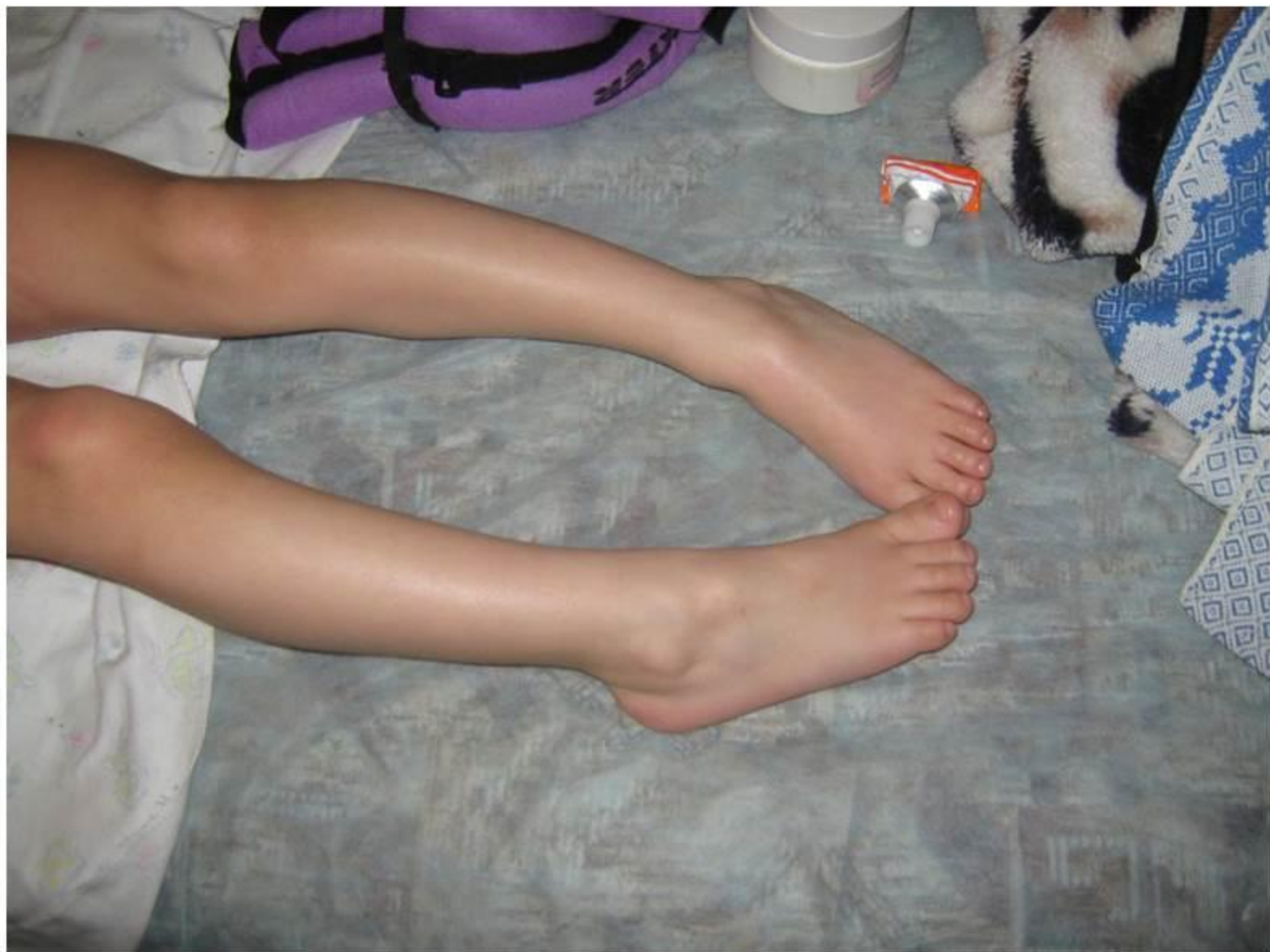




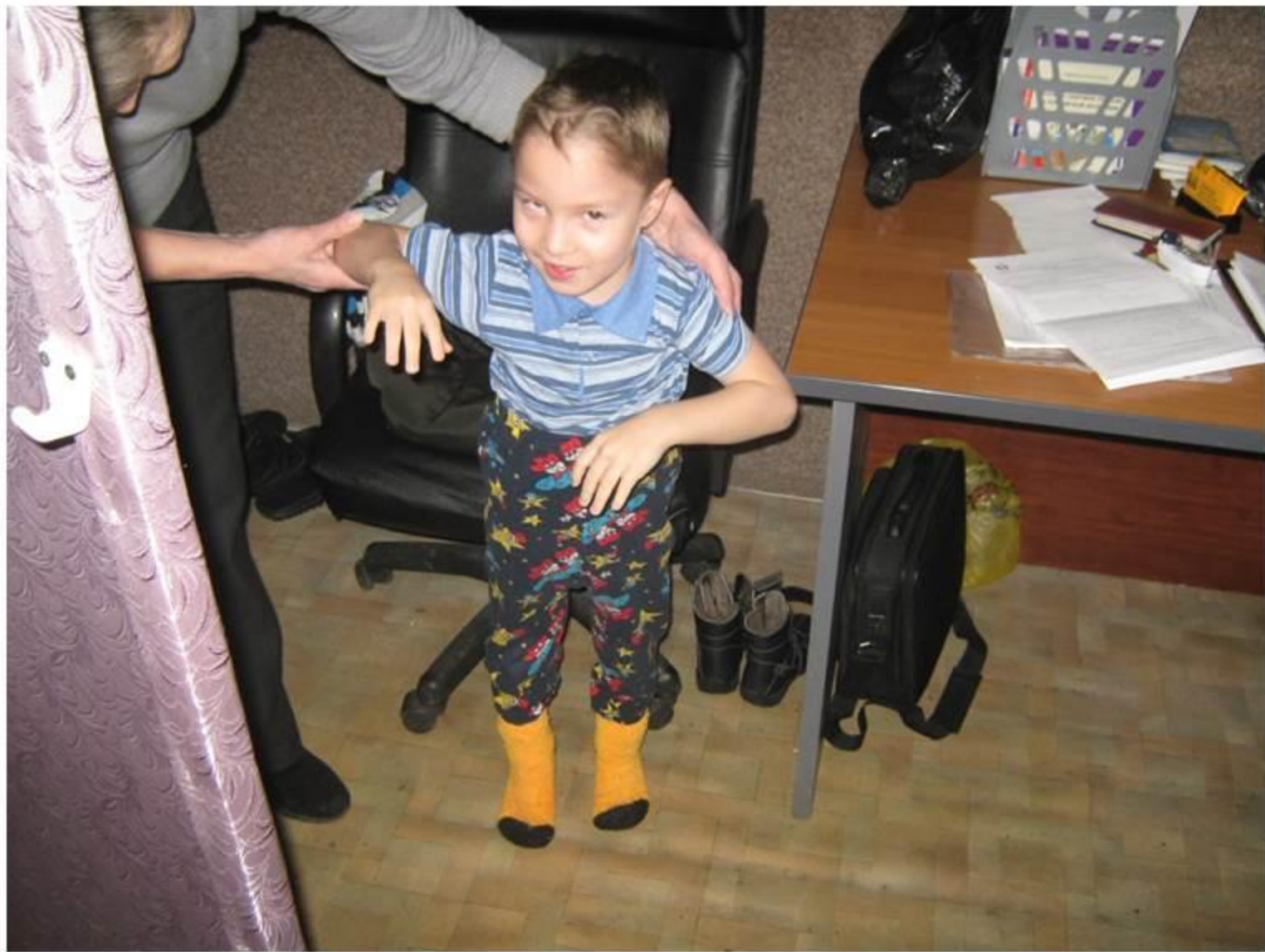


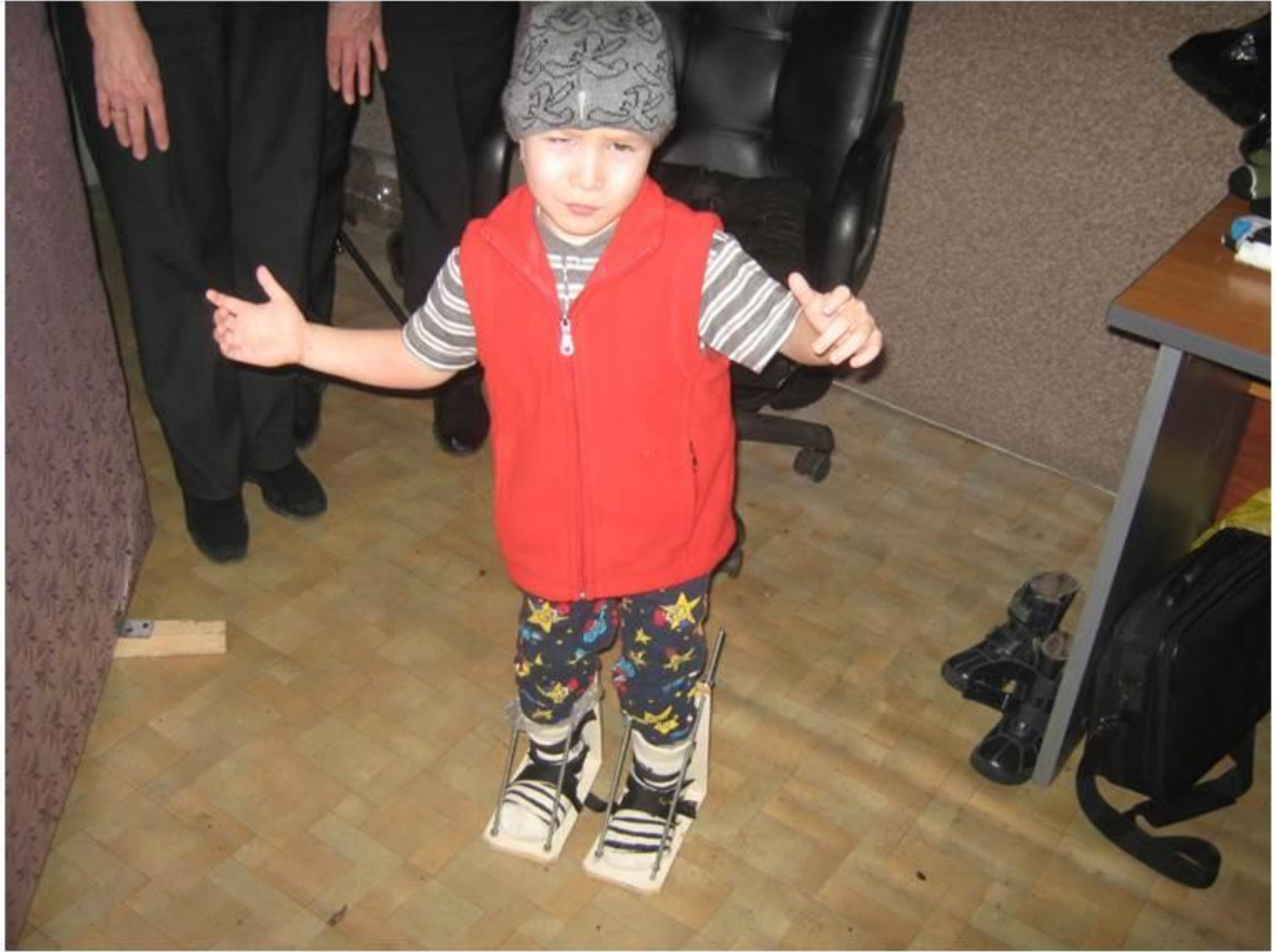


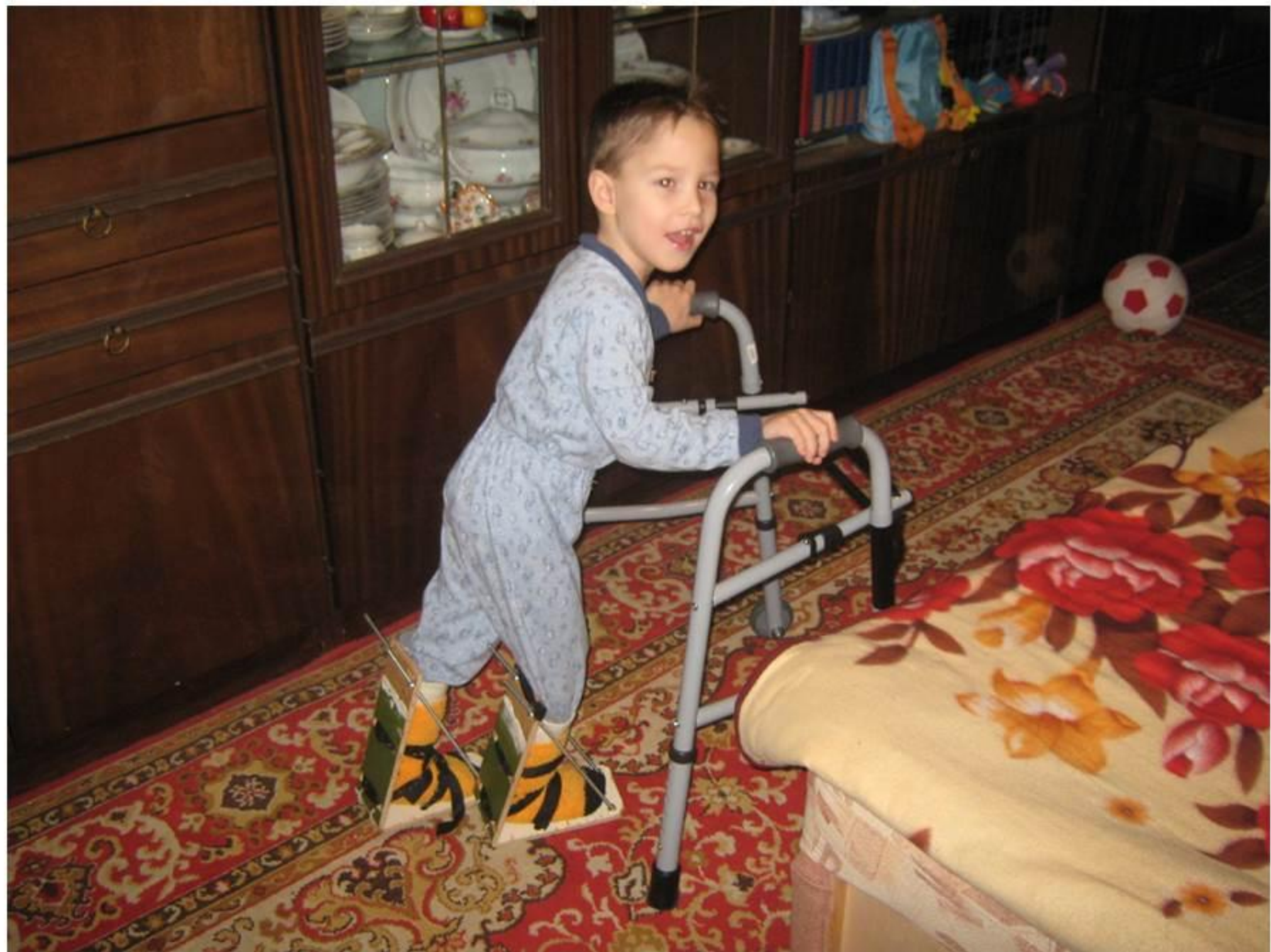


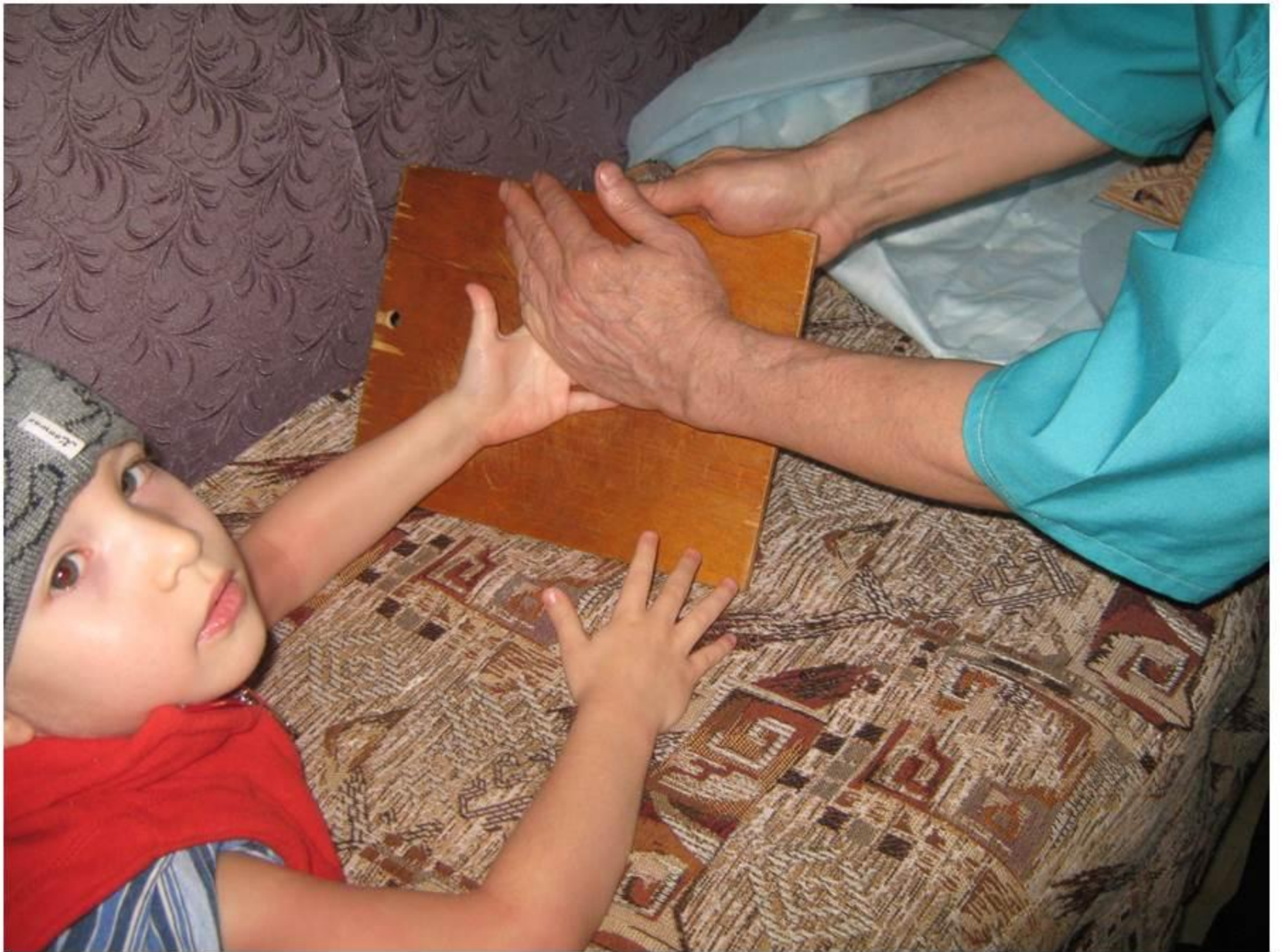




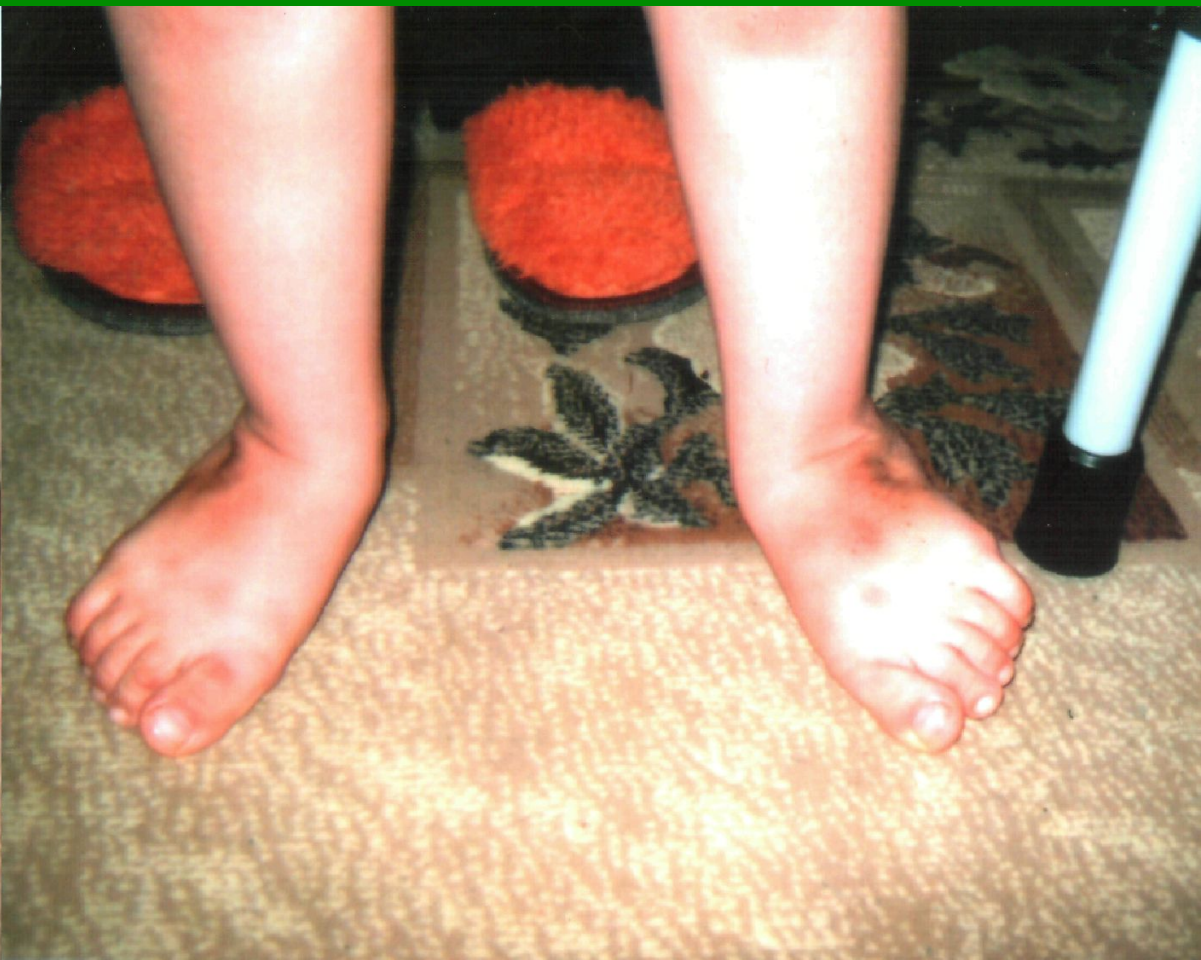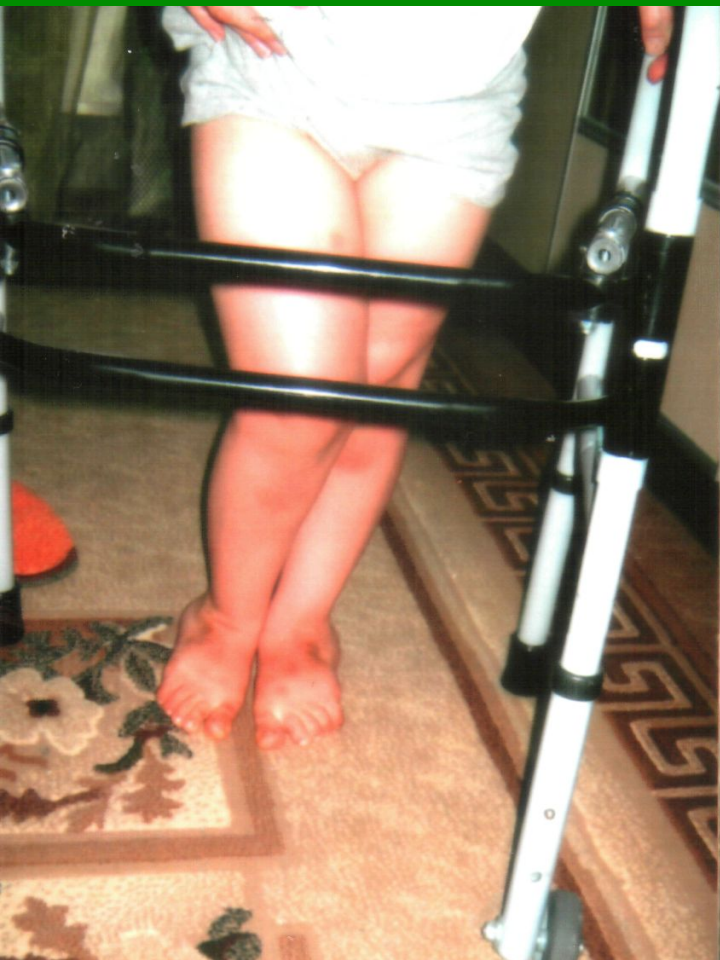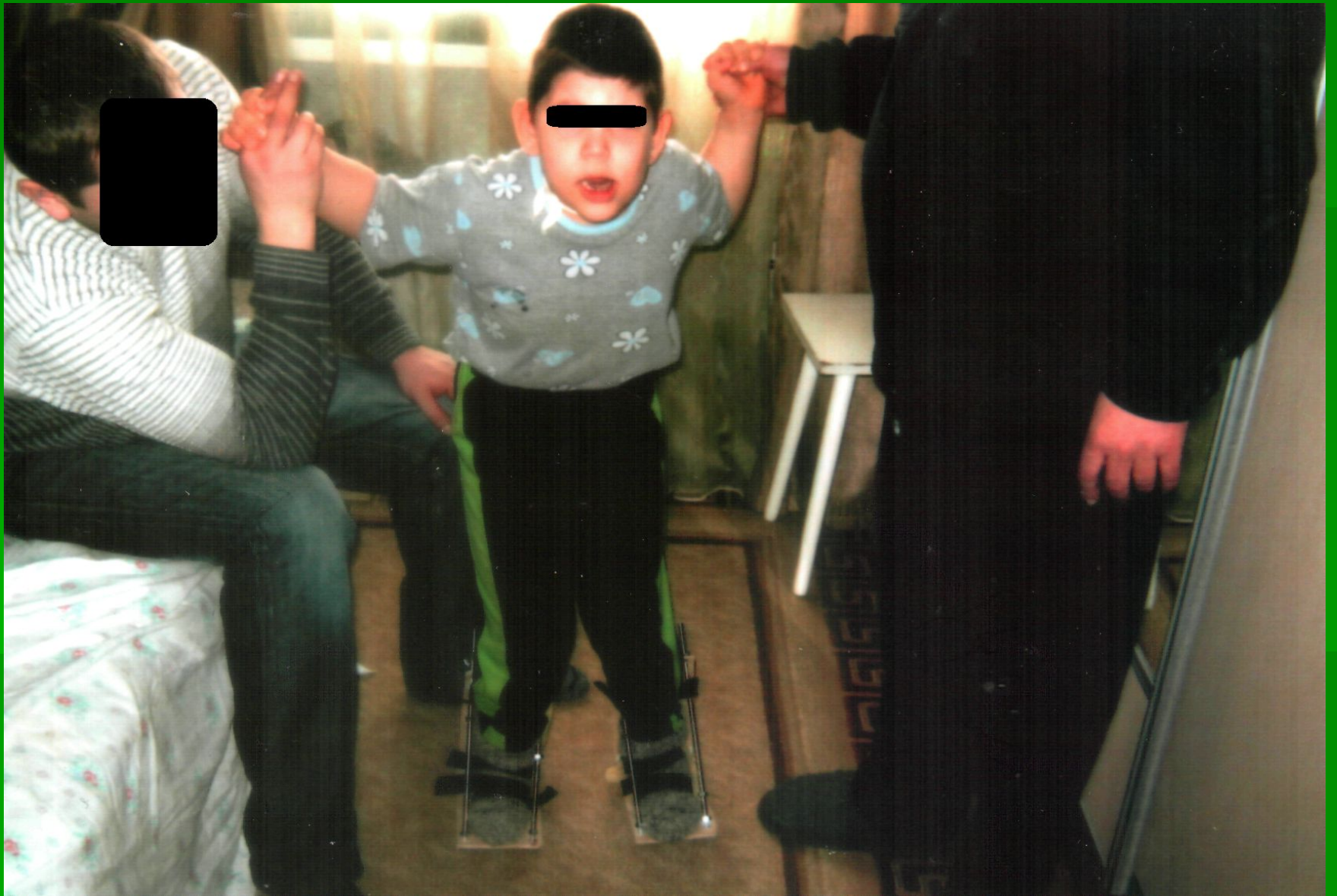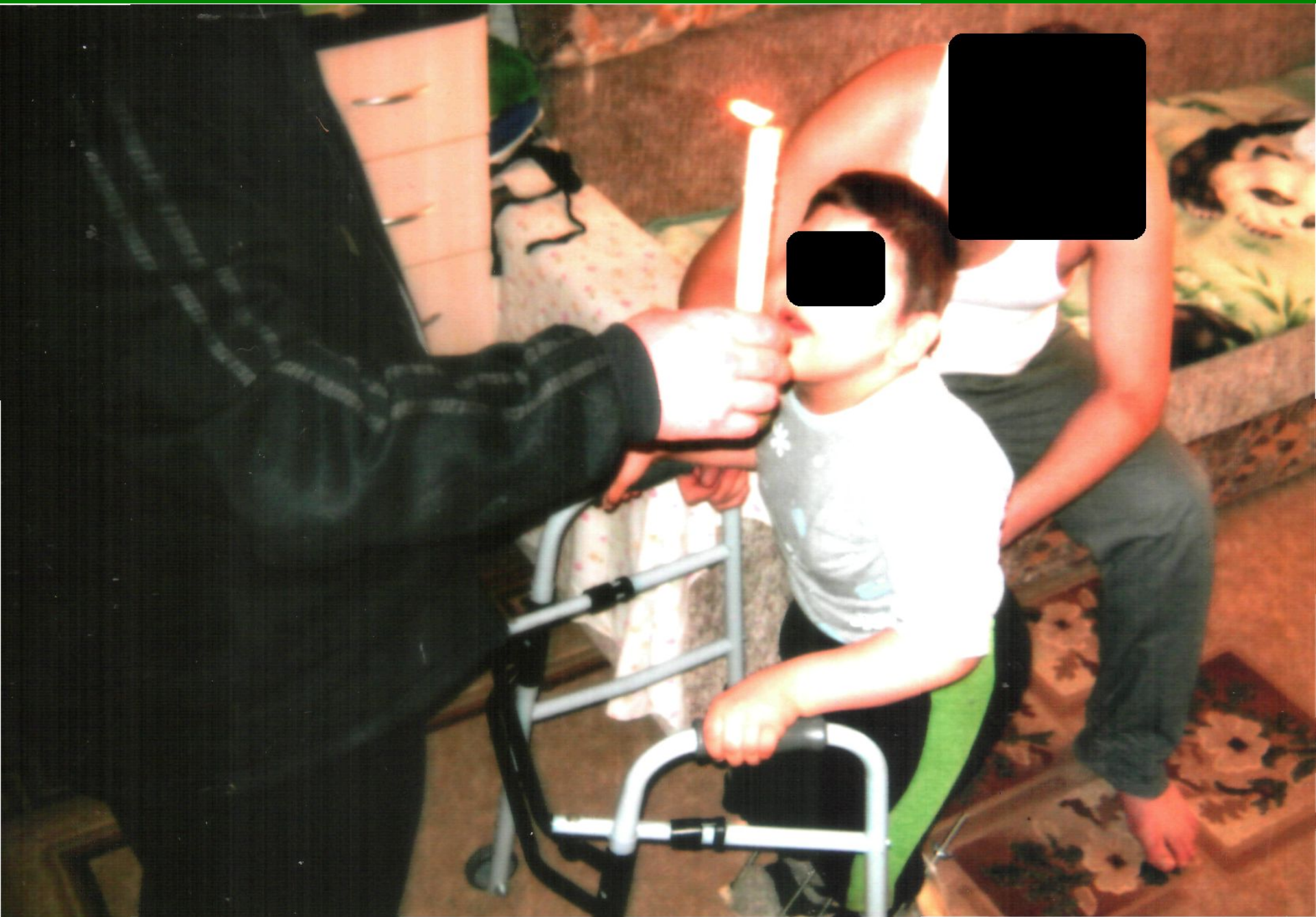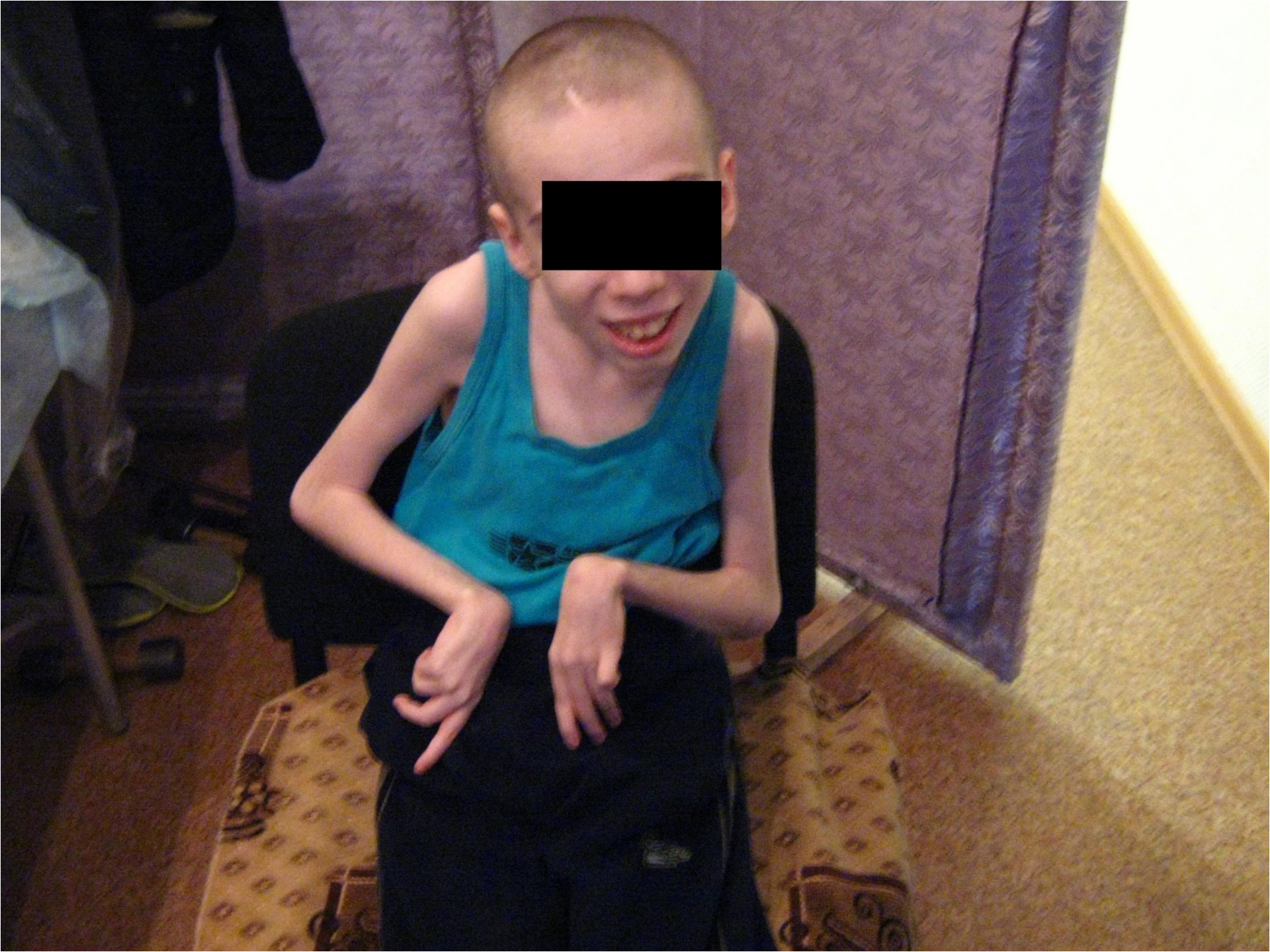
















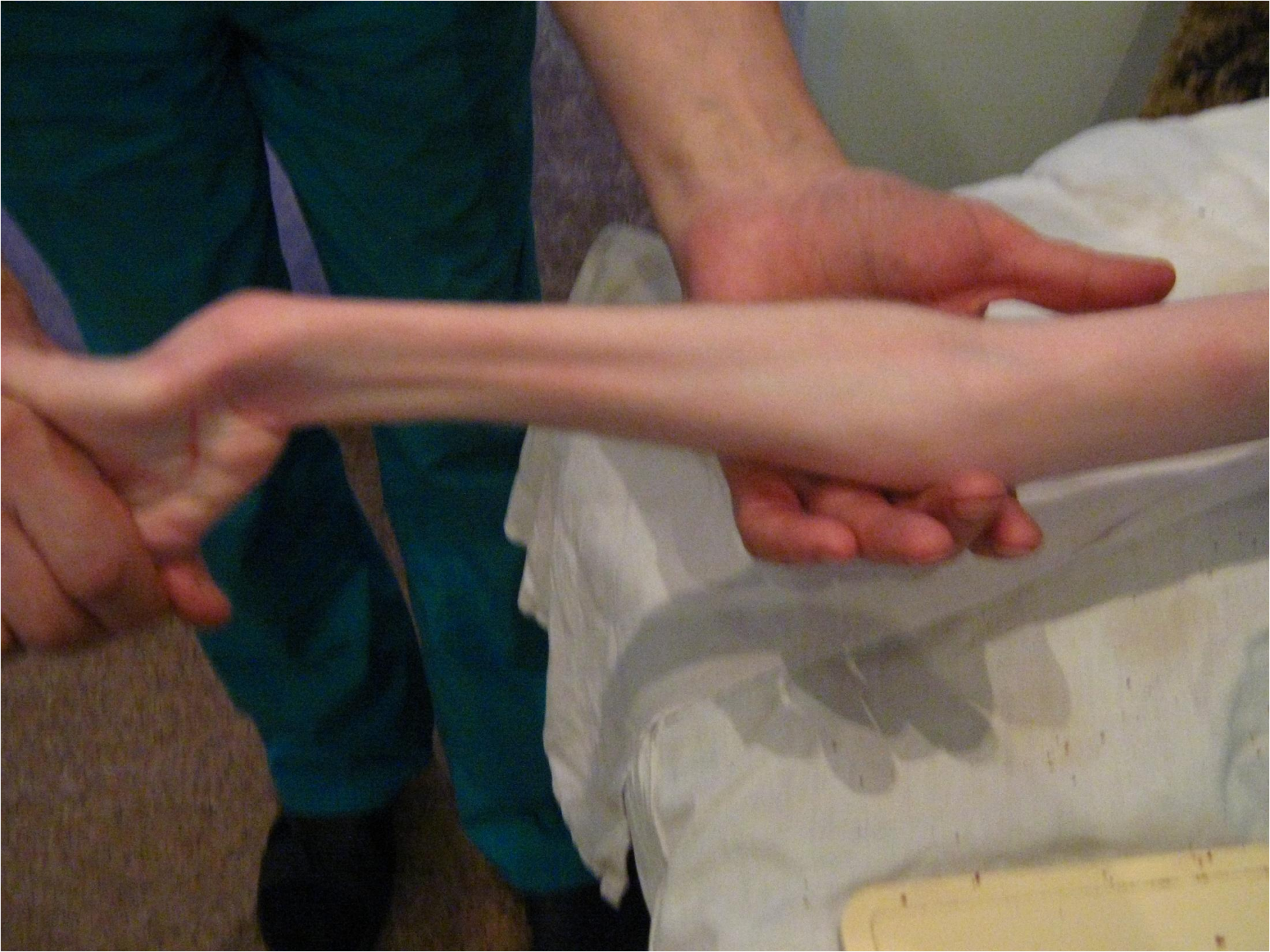

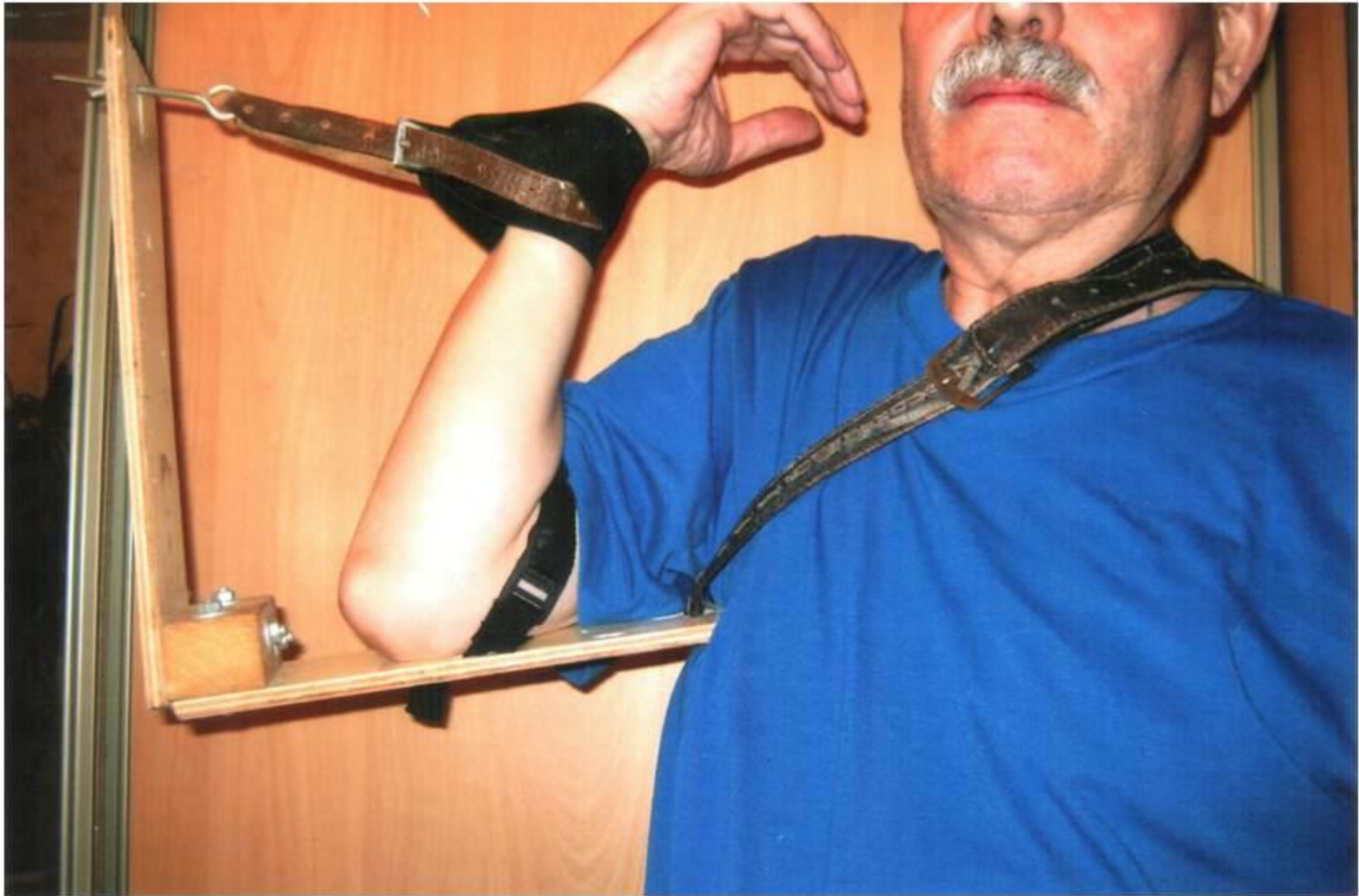Ортопедические устройства



Ортопедические устройства



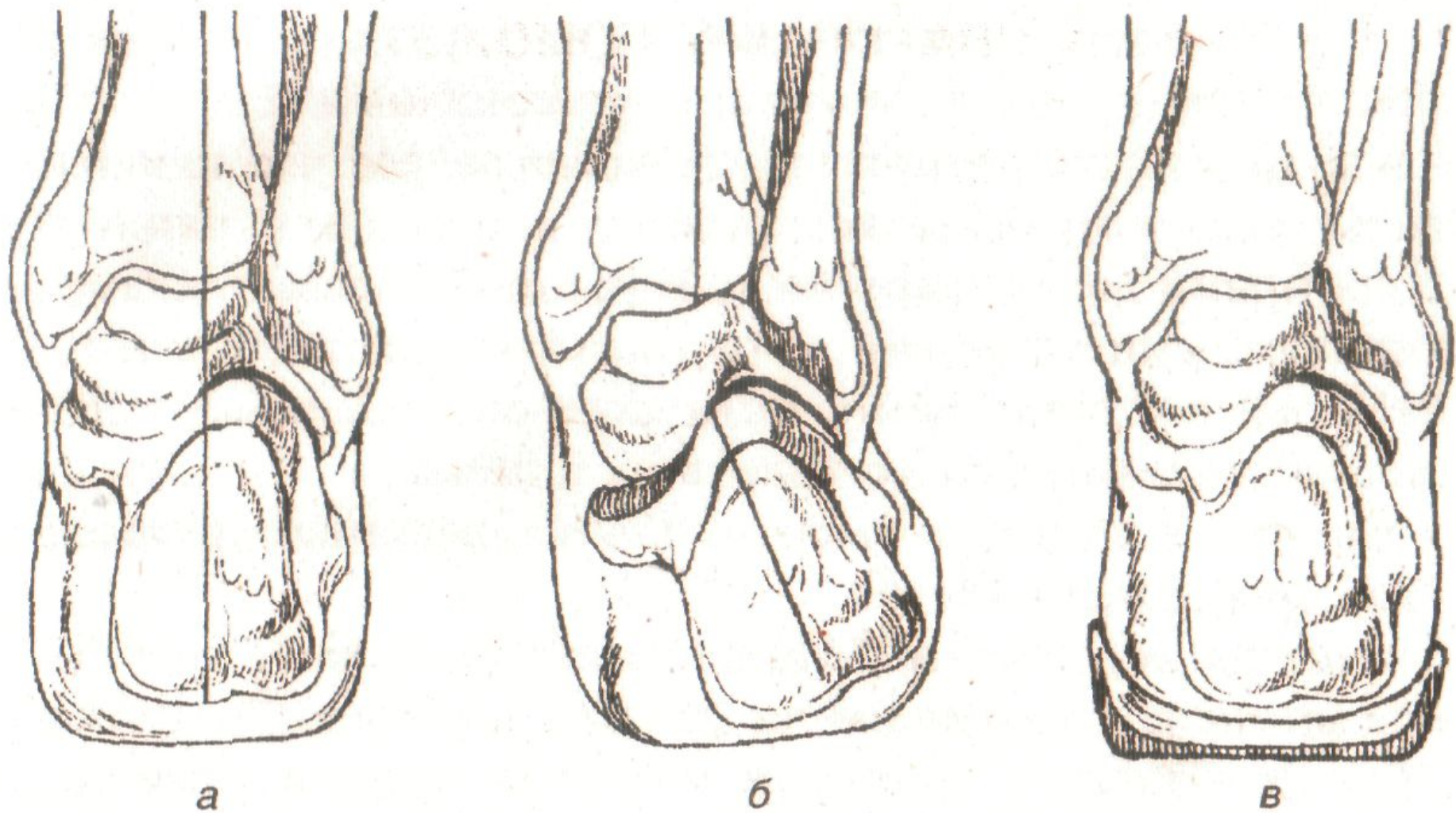


Рис. 12. Коррекция пронированной стопы:
а — положение стопы в норме; *б* — при плоскостопии; *в* — при
коррекции супинатором

ЭХОКАРДИОГРАФИЯ

Дата 12.04.2011 Протокол № 318

И.О. пациента Каряковцев М. Рост _____ см. Вес _____ кг.
 Дата рождения 25.11.09 Пол мужской S тела _____ м².
 Диагноз ОВН ЧСС 115 в мин.
 Аппарат Acuson

Аорта 2,5 см, не изменена (уплотнена, расширена)
 Левое предсердие 4,5 см.
 Аортальный клапан 0,90 см, створки не изменены, уплотнены (фиброз, кальциноз)
 Полость левого желудочка: КДР 2,2 см, КСР 12 см, продольный размер (диаст.) _____ см.
 КДО _____ см³, УО _____ см³, ФС 46 %, ФВ 80 %.
 Сократимость миокарда левого желудочка: удовлетворительная, снижена, значительно снижена.
 Зоны гипокинезии, акинезии, дискинезии не выявлены, выявлены в области _____

Межжелудочковая перегородка (диаст.) 0,42 см. Задняя стенка ЛЖ (диаст.) 0,4 см.
 Масса миокарда 2 гр, ИММЛЖ _____ гр/м², ВПР _____ мм, ДТЕ _____ мм.
 Митральный клапан: створки не изменены, уплотнены (фиброз, кальциноз, миксоматозные изменения)
 Движение створок М-образное, П-образное, противофаза есть, нет.
 Площадь митрального отверстия _____ см².
 Правый желудочек 0,99 см.
 Трикуспидальный клапан: створки не изменены, уплотнены (фиброз, кальциноз).
 Клапан легочной артерии: створки не изменены, уплотнены (фиброз, кальциноз).
 Признаки легочной гипертензии: есть, нет. Р сист пж _____ мм.Нг.
 Аномальные хорды левого желудочка: есть, нет.

Тип эхокардиографии	Регургитация	V max, м/с	Градиент давления мм.Нг
Аортальный клапан	—	—	—
Митральный клапан	—	—	—
Трикуспидальный клапан	—	—	—
Клапан легочной артерии	—	—	—

Шунтовый кровоток _____
 Комментарий: в объеме левого предсердия множественные хорды, в т.ч. анкилотические
в межжелудочковой перегородке

Заключение: На фоне ВПР —
увеличение аортального диаметра
увеличение левого предсердия
увеличение левого желудочка
анкилотические хорды
в межжелудочковой перегородке

Врач: _____
 Место: _____

№ исследования:

Ультразвуковое исследование сердца

Ф.И.О. Больного: КАРЯКОВЦЕВ МАКСИМ СЕРГЕЕВИЧ
 Дата рождения: 25.11.2009
 Клинический диагноз: ОАП
 Осмотр на аппарате: Acuson 128 XR/10

Рост _____ Вес _____
 S тела _____ ЧСС 129 уд/мин
 Аорта не изменена, диаметр 1,6 см
 Левое предсердие 1,8 см продольный размер (диаст.) 2,2 см
 Аортальный клапан раскрытие створок 1,15 см, створки не изменены
 Полость левого желудочка: КДР 2,77 см КСР 1,5 см продольный размер (диаст.) 3,3 см
 КДО 29 мл УО 23 мл ФС 46 % ФВ 79 %

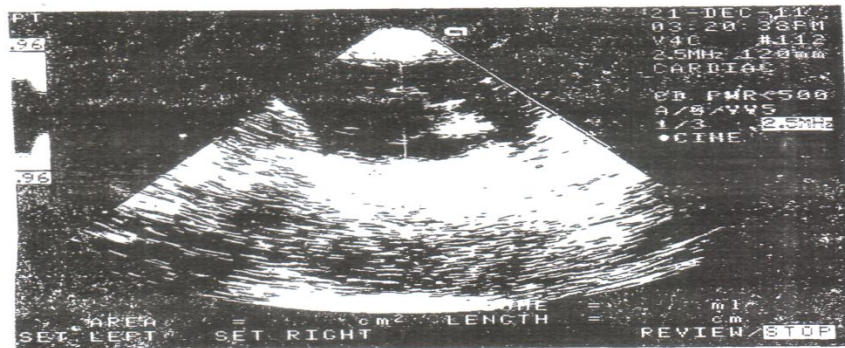
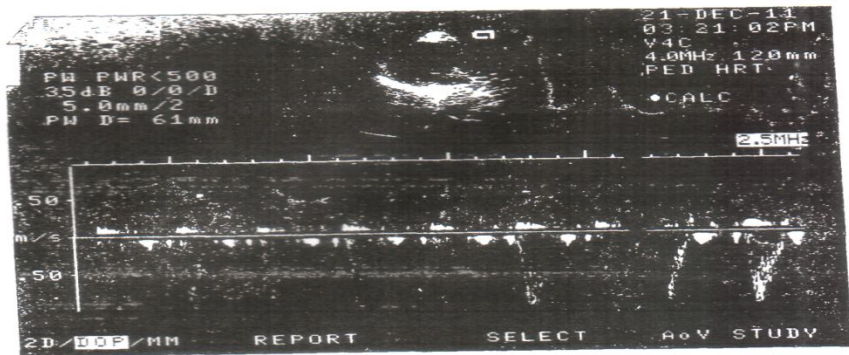
Сократимость миокарда ЛЖ: удовлетворительная
 Зоны гипокинезии не выявлены
 Межжелудочковая перегородка (диаст.) 0,58 см Задняя стенка ЛЖ (диаст.) 0,46 см
 Масса миокарда _____ ИММЛЖ _____ ВПР _____ ДТЕ _____
 Митральный клапан: створки не изменены
 Движение створок М-образное противофаза есть
 Площадь митрального отверстия _____
 Правый желудочек 1 см

Трикуспидальный клапан: створки не изменены
 Клапан легочной артерии: створки не изменены
 Признаки легочной гипертензии: нет Р сист пж _____
 Аномальные хорды левого желудочка: есть

Тип эхокардиографии	Регургитация	V max, м/с	Градиент давления мм. Нг	Ve, м/сек	Va, м/сек
Аортальный клапан	—	—	—	—	—
Митральный клапан	—	—	—	1,1	0,67
Трикуспидальный клапан	—	—	—	—	—
Клапан легочной артерии	—	—	—	—	—
Шунтовый кровоток	нет	—	—	—	—

Комментарий: _____
 Заключение: Множественные аномальные хорды в полости левого желудочка (апикальная и медиальная)

Врач: _____ КЛИМОВА Е. Е. /



Ультразвуковое исследование женских половых органов

« 28 » 11 2011 г. № исследования 10

ФИО Колпаева М.А. возраст 31

Дата последней менструации (день менструального цикла) 24.11.11

Тело матки в антефлексо позиции
контуры ясные равные
размеры: 51 x 42 x 49 мм

(длина x передний-задний x ширина)
не увеличены, увеличены размер мм до нед. бер.
Структура миометрия гетерогенная изменена за счет

миометрические узлы
передняя стенка:
задняя стенка:
правое бедро:
левое бедро:
дно: наблюдается маточное углубление d 10-12 мм

М-эхо: толщина 6 мм
Структура: однородная,
Контуры: ровный; четкий
деформировано

Полость матки: не расширена

Включения: нет

Яичники: правый: структурно изменен, размеры 41 x 32 мм с четкими контурами
левый: 38 x 28 x 19 мм, ровные контуры

Объемные образования в полости малого таза определяются: 90 мм, 80 мм, 70 мм, 60 мм, 50 мм, 40 мм, 30 мм, 20 мм, 10 мм

Форма: ровные
Контуры: четкие
Структура:
Капсулы:
Включения:
Размеры:
Свободная жидкость: нет

Заключение: эхографические признаки: кисты правого яичника (маточного типа?) и маточных размеров.

Примечание: Данное заключение не является диагнозом. Сформулировать диагноз и дать рекомендации может только лечащий врач.

Подпись и ФИО врача: Колпаева М.А.



Ультразвуковое исследование женских половых органов

« 03 » 01 2012 г. № исследования 70

ФИО Колпаева М.А. возраст 31

Дата последней менструации (день менструального цикла) 21.11

Тело матки антефл позиция
контуры ровные
размеры: 52 x 38 x 46 мм

(длина x передний-задний x ширина)
не увеличены, увеличены размер мм до нед. бер.

Структура миометрия гетерогенная изменена за счет

миометрические узлы в зоне заднего контура
передняя стенка:
задняя стенка: гетерогенная структура
правое бедро: (маточное углубление d 10 мм)
левое бедро:
дно:

М-эхо: толщина 8 мм
Структура: однородная,
Контуры: ровный; четкий
деформировано

Полость матки: не расширена

Включения: нет

Яичники: правый: 80 x 25 x 28 мм, четкие контуры, ровные
левый: 70 x 28 x 25 мм, четкие контуры, ровные

Объемные образования в полости малого таза определяются: в маточном углублении d 80 мм

Форма: ровные
Контуры: четкие
Структура:
Капсулы:
Включения:
Размеры:
Свободная жидкость: нет

Заключение: эхографические признаки: кисты правого яичника (маточного типа?)

Примечание: Данное заключение не является диагнозом. Сформулировать диагноз и дать рекомендации может только лечащий врач.

Подпись и ФИО врача: Колпаева М.А.



МАУ ЦГКБ №23 г.Екатеринбург
Отделение функциональной диагностики
УЗВУКОВОЕ ИССЛЕДОВАНИЕ ОРГАНОВ БРЮШНОЙ ПОЛОСТИ И ПОЧЕК № 1498

Дата исследования 29.11.2014 г.

Ф.И.О.обследуемого Мишкова С П Дата рождения 1957 Пол м
Больной осмотрен на аппарате ТОСНИВ+ АР110300

Печень метромер!
Контур ровный, четкий, бугристый
Диафрагма определяется четко, прерывисто Осмотр через метр ребер.
Эхоструктура печени усл. не однородная
Наличие аномальных сигналов —

Общая интенсивность эхосигналов: обычная, повышенная, пониженная

Наличие расширенных протоков: нет, есть

Размеры: левая доля 60 мм, правая доля 125 мм

Расположение сосудов: обычное, портальная вена не расширена 8 мм

Желчевыводящая система

Наличие желчного пузыря: есть, нет (холецистэктомия) Размер 61x24 мм

Форма: овальная, неправильная не НЗ

Состояние стенок: плотность усл. лоб, толщина 3,7 мм

Содержимое не гомогенное широкая кот-ка с аэриацией желчи

до 17 мм
Холедох не расширен (до 6 мм) 3 мм

Поджелудочная железа

Контур не ровный, не четкий

Эхоструктура усл. не однородная

Размеры: головка 28 мм, тело 16 мм, хвост 19 мм

Плотность: обычная, усл. повышенная, пониженная

При эхопальпации от болезненная

Селезенка

Форма: овальная, бобовидная Контур ровный, четкий S= 31 см²

Эхоструктура однородная, плотность N

МАУ ЦГКБ №23 г.Екатеринбург

Отделение функциональной диагностики

АЗВУКОВОЕ ИССЛЕДОВАНИЕ ОРГАНОВ БРЮШНОЙ ПОЛОСТИ И ПОЧЕК № 1184

Дата исследования 23.10 20 18 г.

Ф.И.О.обследуемого Тиминова С.И. Дата рождения 1957 Пол м

Больной осмотрен на аппарате Sono Scan 60

Печень

Контур ровный, четкий, бугристый Видеот номер 12

Диафрагма определяется четко, прерывисто

Эхоструктура печени однородная

Наличие аномальных сигналов 2

Общая интенсивность эхосигналов: обычная, повышенная, пониженная

Наличие расширенных протоков: нет, есть

Размеры: левая доля 60 мм, правая доля 143 мм

Расположение сосудов: обычное, портальная вена не расширена 7 мм

Желчевыводящая система

Наличие желчного пузыря: есть, нет(холецистэктомия) Размер 57x21 мм

Форма: овальная, неправильная перемещается в ср/3, 4/3

Состояние стенок: плотность ув. н?, толщина 1,5 мм

Содержимое не гомогенное хвост

Холедох не расширен(до 6 мм) 3 мм

Поджелудочная железа

Контур ровный, четкий

Эхоструктура ув. ридн однородная

Размеры: головка 25 мм, тело 13 мм, хвост 20 мм

Плотность: ув. обычная, повышенная, пониженная

При эхопальпации 9 болезненная

Селезенка

Форма: овальная, бобовидная Контур ровный, четкий S= 19 см²

Эхоструктура однородная, плотность

- Готов сотрудничать с врачами.
- Ищу спонсоров для оформления патентов на ортопедические устройства
- и по фитотерапии(мази, настойки)

- Ищу организаторов для проведения мастер-классов и встреч, в которых будет продемонстрирована уникальная диагностика.

Оздоровительный центр «Нервус»

Сайт: oabf.ru

Профессор народной медицины

ФИЛИНКОВ А.Б.

Костопправ.

Человек-рентген.

8-902-27-22-375

Спасибо за внимание!