



ТУБЕРКУЛЕЗ У ДЕТЕЙ И ПОДРОСТКОВ

работу выполнила

Студентка 225 группы

1 – го курса

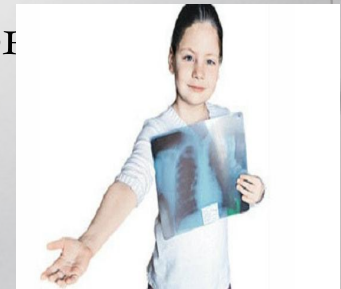Мармазова Валентина

ЧТО ТАКОЕ ТУБЕРКУЛЕЗ?

Туберкулез легких является местным проявлением общего инфекционного заболевания, возникающего вследствие заражения микобактериями туберкулеза. Поражение легких проявляется в различных формах, зависящих от свойств возбудителя, иммунобиологического состояния организма, путей распространения и других факторов.

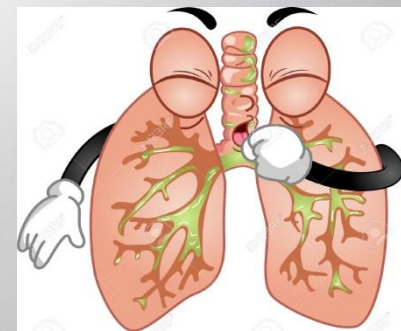
КТО В ГРУППЕ РИСКА?

Если у взрослых в развитии туберкулеза значительную роль играют социальные и поведенческие факторы , то для детей более актуальны медицинские . Так , больные сахарным диабетом , по данным ВЗО, заболевают туберкулезом в 4-5 раз чаще .

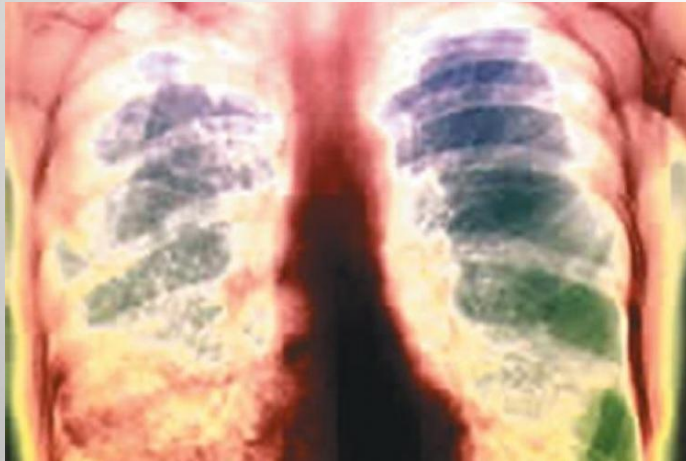


КТО В ГРУППЕ РИСКА ?

Микобактерия туберкулеза передается воздушно-капельным путем от больного человека к здоровому , поэтому заразиться можно где угодно : в магазине , автобусе , в гостях , в подъезде . Наиболее важный источник инфекции –мокрота больного . При кашле и сплевывании мокроты образуются небольшие капельки , содержащие инфекцию , которые взвешены в воздухе . Они попадают в легкие здорового человека и происходит инфицирование.



ГДЕ ПРОИСХОДИТ ВСТРЕЧА С ИНФЕКЦИЕЙ



Заразиться туберкулезом можно где угодно – в транспорте , в супермаркетах, в любом закрытом помещении . Для ребенка опасен даже кратковременный контакт с больным человеком .

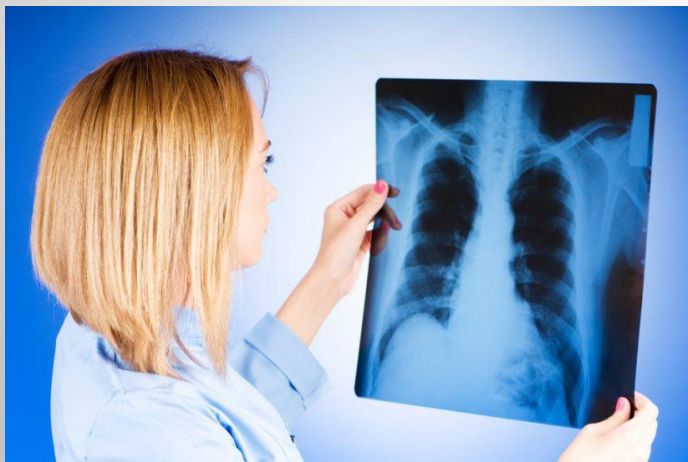ВИДЫ ТУБЕРКУЛЕЗА .

Развитие первичного туберкулеза : *часто заболевают дети, оказавшиеся в очаге инфекции , когда микобактерии активно выделяет кто-то из близкого окружения . Поэтому следует принять все меры, чтобы ребенок меньше инфицировался , а если инфицировался , то не заболел.*

ВИДЫ ТУБЕРКУЛЕЗА.

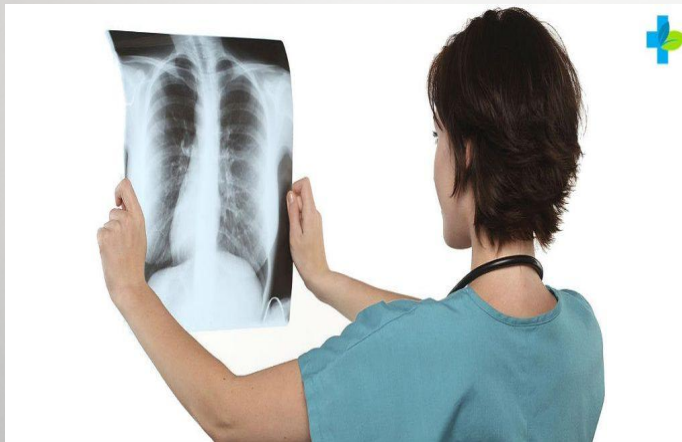Развитие вторичного туберкулеза : подхвативший инфекцию ребенок не заболеет , если хорошо развита иммунная система , в 9 случаях из 10 срабатывает иммунитет. Инфицированный ребенок может прожить без туберкулеза всю жизнь . Однако , при определенных условиях , которые уменьшают сопротивляемость организма , палочка Коха становится вирулентной и возникает болезнь .

ФОРМЫ ТУБЕРКУЛЕЗА .



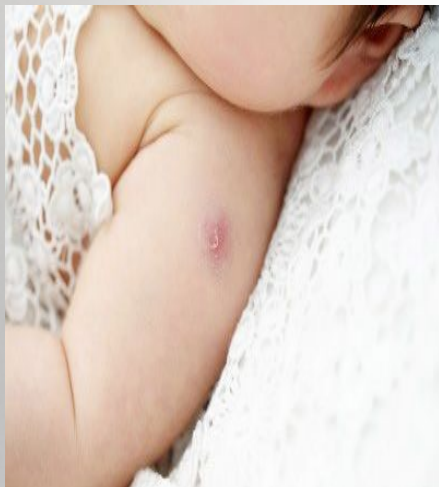Латентная форма: активная форма , в раннем возрасте встречается в 5-6 % случаев . Она может скрывать признаки заболевания длительное время и медленно разрушает организм ребенка , а за тем переходит в хроническую стадию.

ФОРМЫ ТУБЕРКУЛЕЗА.



Активная форма : специфика детского туберкулеза состоит в том , что в большинстве случаев дети не являются бактериовыделителями , поскольку поражаются внутригрудные лимфатические узлы , от генерализованных форм детей защищает прививка БЦЖ.

ПРИВИВКА БЦЖ.



Прививку против туберкулеза проводят в родильном доме на 4 - 6 сутки жизни. Для иммунизации используют два варианта вакцины: БЦЖ и БЦЖ-М (в 2 раза меньше антигена).

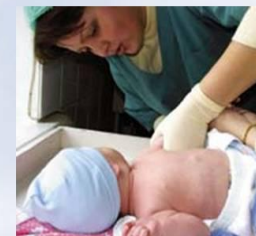Вакцинация и ревакцинация БЦЖ

Вакцинация БЦЖ — общепризнанный метод активной специфической профилактики туберкулёза, прежде всего у детей и подростков.

Вакцинация снижает заболеваемость и смертность, предупреждает развитие тяжёлых форм (менингита, милиарного туберкулёза, казеозной пневмонии).

Проводится внутривенно препаратами живой вакцины БЦЖ и БЦЖ-М новорождённым в возрасте 3-5 дней.

Ревакцинации подлежат здоровые дети и подростки в возрасте 7 и 14 лет, имеющие отрицательную реакцию Манту.



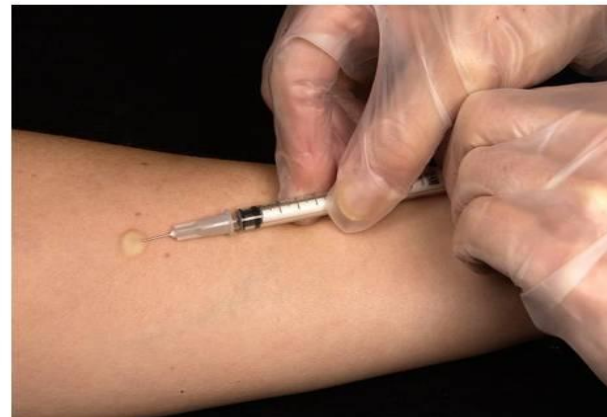Первая противотуберкулезная прививка БЦЖ



ПРОБА МАНТУ .

Проба Манту - не прививка!

- **Проба Манту - это основной метод профилактического обследования детей на туберкулез, иммунологический тест, который показывает, есть ли в организме туберкулезная инфекция.**



ДРУГИЕ ВИДЫ

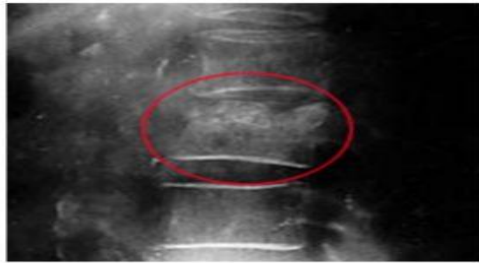

Рис. 19. На фото туберкулез у ребенка. На рентгенограмме поясничного отдела позвоночника красным кругом показано типичное повреждение тел позвонков туберкулезом.

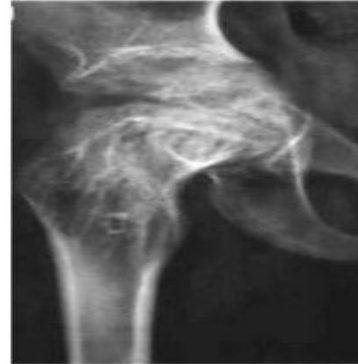

Рис. 20. На фото туберкулез у ребенка. На фото туберкулез правого тазобедренного сустава большого 11 лет. Головка тазобедренной кости полностью разрушена.

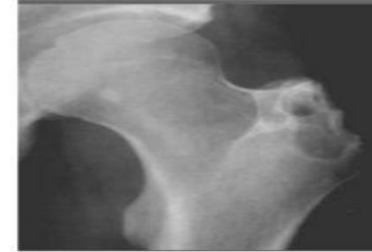

Рис. 21. Туберкулёзный трохантерит. Обширное разрушение большого вертела бедренной кости.

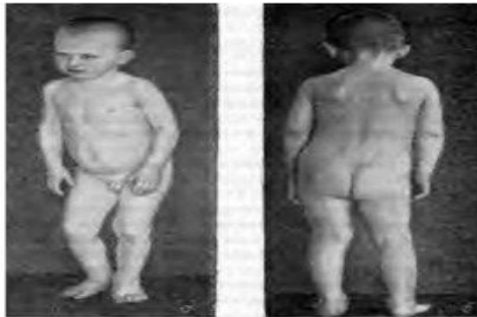

Рис. 22. На фото туберкулез у ребенка. Больной шадит ногу и кривит таз.

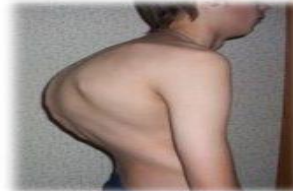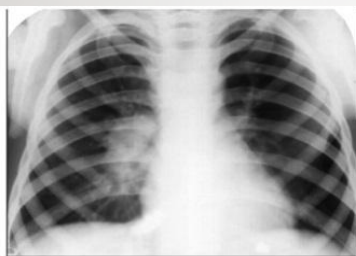


Рис. 24. На фото туберкулез позвоночника (вид сбоку).

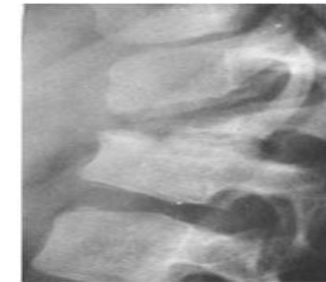

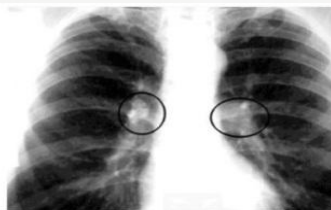Рис. 23. На фото туберкулез у ребенка. Поражен позвоночник у ребёнка 9 лет. На снимке видны почти разрушенные тела позвонков. Кифоз.

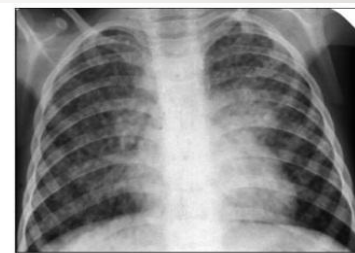
ТУБЕРКУЛЕЗ НА СНИМКАХ



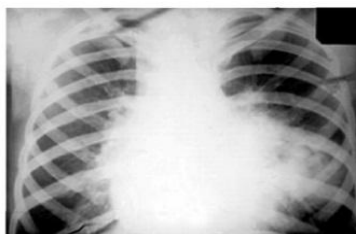На фото туберкулез у ребенка. Поражены внутригрудные лимфоузлы. На рентгенограмме легких в корне правого легкого видны увеличенные лимфоузлы.



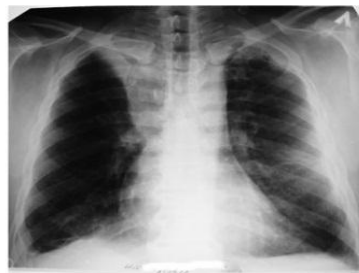На рентгенограмме с 2-х сторон видна группа кальцинированных лимфоузлов.



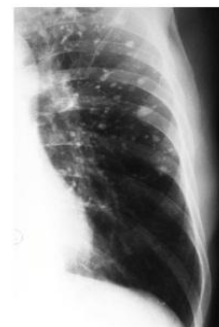На фото туберкулез у ребенка. Острая форма диссеминированного туберкулеза легких.



На рентгенограмме легких увеличенные лимфоузлы в корнях легких.



На фото туберкулез у ребенка. Поражены бронхи. На рентгенограмме картина ателектаза: верхняя доля правого легкого спалась и уменьшилась в объеме.



Множественные кальцинаты в легочной ткани при обратном развитии туберкулеза.

ПРОЯВЛЕНИЯ ТУБЕРКУЛЕЗА

Явные симптомы туберкулеза:

1 кашель более 3-4 недель

2 похудание

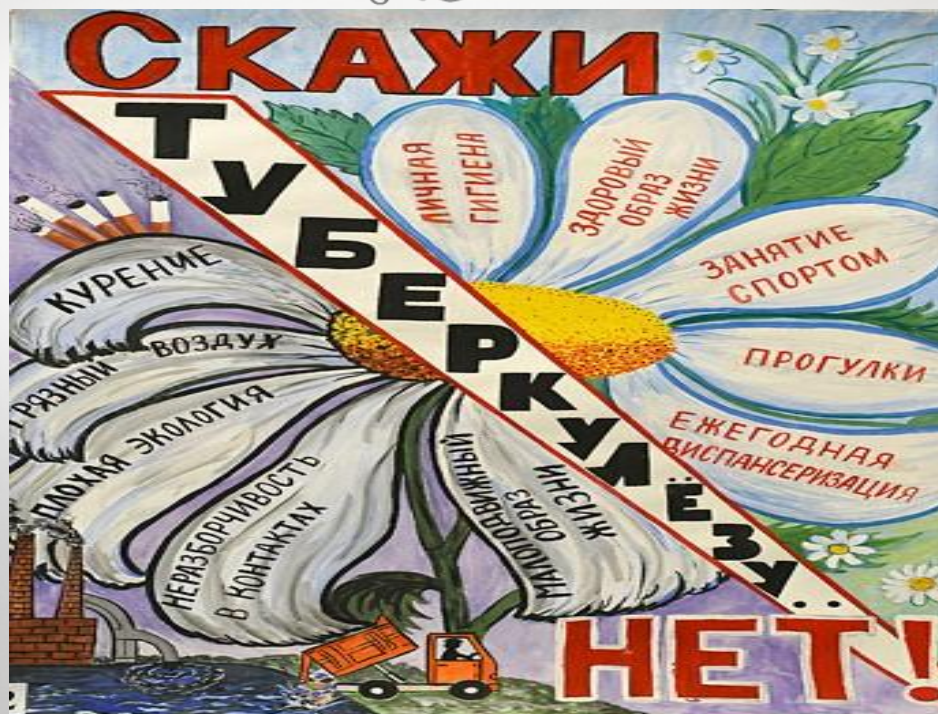3 снижение аппетита

4 слабость

5 повышение температуры

6 ночная потливость

СКАЖИ ТУБЕРКУЛЕЗУ НЕТ



ИСТОЧНИКИ

- ❖ http://www.krasotaimedicina.ru/diseases/zabolevaniya_pulmonologiy/pulmonary-tuberculosis
- ❖ <http://simptomer.ru/bolezni/organy-dykhaniya/971-tuberkuljoz-ljogkikh-simptomu>
- ❖ <http://respiratoria.ru/tuberkulez/legkix.html>