КЗ «ОДЕСЬКИЙ ОБЛАСНИЙ БАЗОВИЙ МЕДИЧНИЙ ФАХОВИЙ КОЛЕДЖ»

Лекція
з анатомії та фізіології людини

- **Тема: СПИННОМОЗКОВІ НЕРВИ**

- ОПП «Акушерська справа»
- Курс І

м. Одеса

АКТУАЛЬНІСТЬ ЛЕКЦІЇ

Головним видом регуляції фізіологічних функцій організму є нервова, або рефлекторна (безумовно- та умовно-рефлекторна) регуляція. Здійснення рефлекторних актів, або рефлексів, - основний специфічний прояв діяльності нервової системи. Рефлекс – реакція організму на зміну зовнішнього та внутрішнього середовища. Будь який рефлекс здійснюється за участю рефлекторної дуги. Центрами рефлексів можуть бути як спинний так і головний мозок. У процесі еволюції у зв`язку з розвитком вищих центрів управління діяльністю всього організму спинний мозок потрапив у підлеглу залежність і став першим рівнем регуляції фізіологічних функцій. Центри головного мозку здебільшого здійснюють свій вплив на функції організму за участі спінальних рефлексів, використовуючи їхні координаційні механізми і зв`язки з органами – ефекторами.

Стає зрозумілим роль інших відділів центральної нервової системи у регуляції функцій організму, виходячи із закономірностей діяльності спинного мозку.

Тому знання анатомії і фізіології спинного мозку та спинномозкових нервів має велике значення для майбутніх медичних працівників у процесі вивчення морфологічних ознак захворювань і формування клінічного мислення.

План

- 1. Спинномозкові нерви, утворення, гілки.
- 2. Шийне, плечове сплетення, нерви, зони іннервації.
- 3. Грудні спинномозкові нерви, зони іннервації.
- 4. Поперекове сплетення, нерви, зони іннервації.
- 5. Крижове сплетення, нерви, зони іннервації.

СПИННОМОЗКОВІ НЕРВИ

- **Спинномозкові нерви** (nervi spinales) утворюються при злитті переднього та заднього корінців (radix), що відходять від спинного мозку, в ділянці міжхребцевих отворів.
- Задній корінець утворений центральними відростками чутливих клітин **спинномозкового вузла** (ganglion spinale). Він складається із несправжніх уніполярних (псевдоуніполярних) клітин, які мають відросток, що галузиться Т-подібно.
- Передній корінець утворений аксонами рухових нейронів, які знаходяться в передніх рогах спинного мозку.

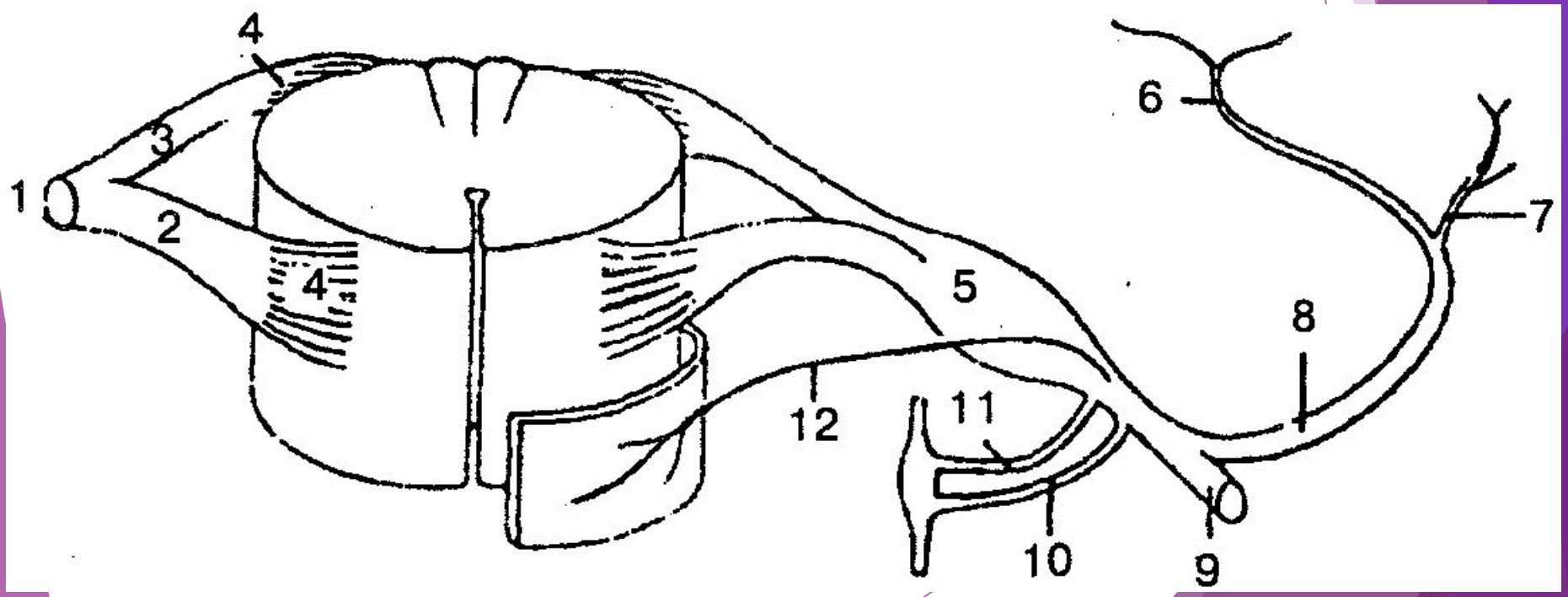

- Отже, спинномозковий нерв за своєю функцією є змішаним.
- Таких нервів є 31 пара, що відповідає кількості сегментів спинного мозку: 8 пар шийних, 12 пар грудних, 5 пар поперекових, 5 пар крижових, 1пара куприкових. Тобто, від кожного сегмента відходить одна пара спинномозкових нервів.
- Кожний спинномозковий нерв при виході із міжхребцевого отвору ділиться на гілки: 1) передню (вентральну) – до передньої стінки тулуба і кінцівок; 2) задню (дорсальну) – до шкіри і м`язів спини та потилиці; 3) білу з`єднувальну – до вузлів симпатичного стовбура; 4) оболонну (менінгеальну) – до оболонок спинного мозку.

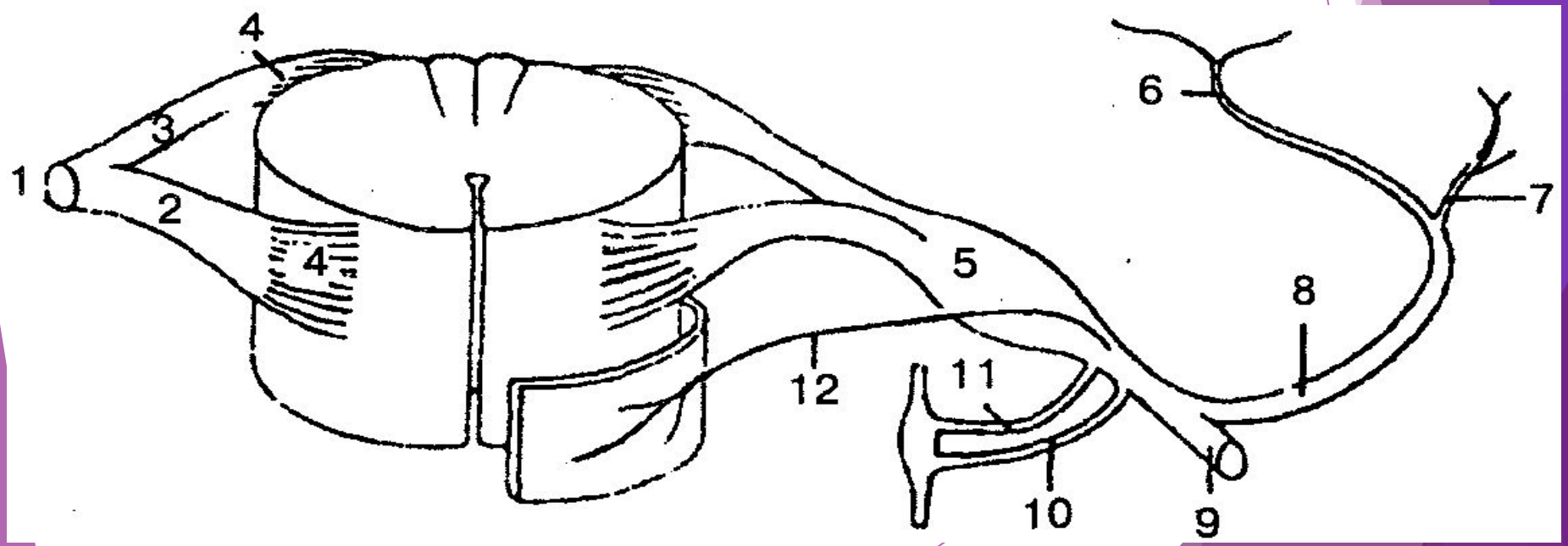

СПИННОМОЗКОВІ НЕРВИ

ШИЙНІ НЕРВИ (C1 - C8)

- Задні (дорсальні) гілки
- Передні (вентральні) гілки
  - Шийне сплетення (C1 - C4)*
  - Плечове сплетення (C5 - T1)**
    - Надключична частина
    - Підключична частина

ГРУДНІ НЕРВИ (T1 - T12)

- Задні (дорсальні) гілки
- Міжреброві нерви (передні, вентральні гілки)

ПОПЕРЕКОВІ НЕРВИ (L1 - L5)

- Задні (дорсальні) гілки
- Передні (вентральні) гілки

КРИЖОВІ НЕРВИ (S1 - S5) І КУПРИКОВИЙ НЕРВ (S5 - Co)

- Задні (дорсальні) гілки
- Передні (вентральні) гілки
  - Попереково-крижове сплетення
    - Поперекове сплетення (T12 - L4)***
    - Крижове сплетення (L4 - S4)****
    - Куприковий нерв (S5 - Co1)

* Див. с. 171
** Див. с. 171
*** Див. с. 172
**** Див. с. 172

1.Задні гілки

- **Задні гілки** спинномозкових нервів містять чутливі і рухові волокна, крім І шийного. Вони прямують до шкіри і м`язів спини та потилиці. Серед них виділяють задню гілку першого шийного нерва – **підпотиличний нерв** (іннервує короткі м’язи потилиці) і задню гілку другого шийного нерва – **великий потиличний нерв** (іннервує глибокі м`язи спини та шкіру потилиці).Чутливі волокна задніх гілок поперекових і крижових нервів іннервують шкіру верхніх та середніх відділів сідниці і називаються **верхніми та середніми нервами сідниці.** Інші задні гілки спинномозкових нервів спеціальних назв не мають.

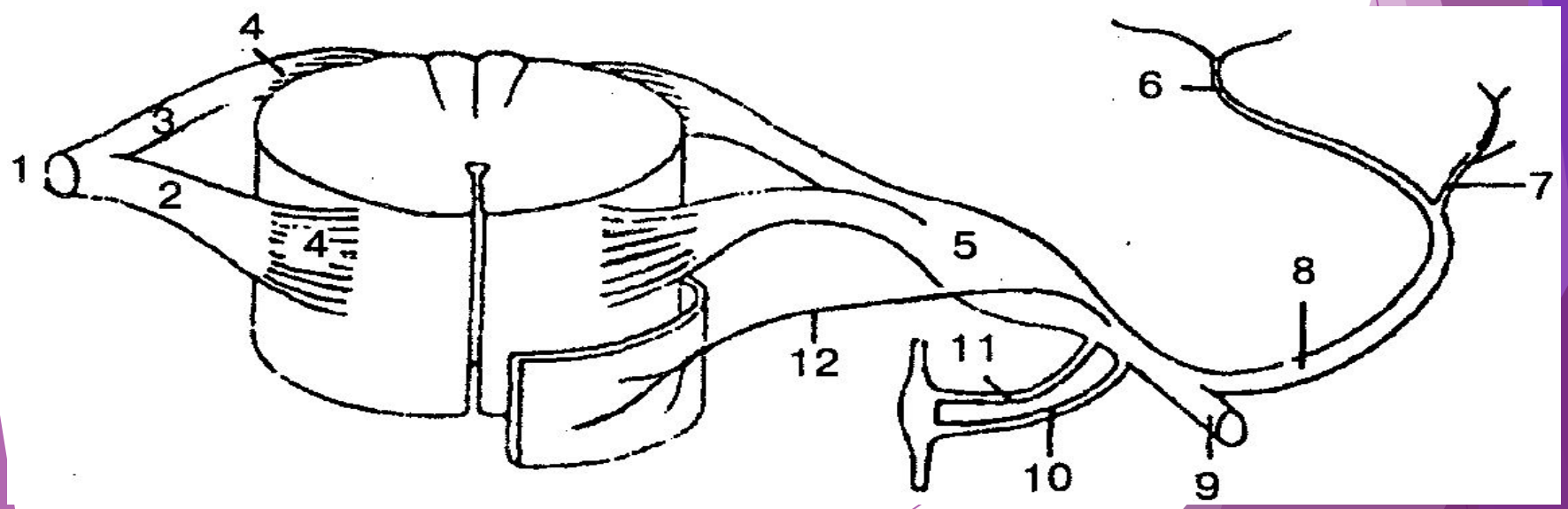

2. Передні гілки

- **Передні гілки** спинномозкових нервів, як і задні, мають у своєму складі чутливі та рухові волокна. Вони переплітаються між собою і утворюють сплетення (шийне, плечове, поперекове та крижове), за винятком передніх гілок грудних нервів, які йдуть сегментарно у міжреберних проміжках.

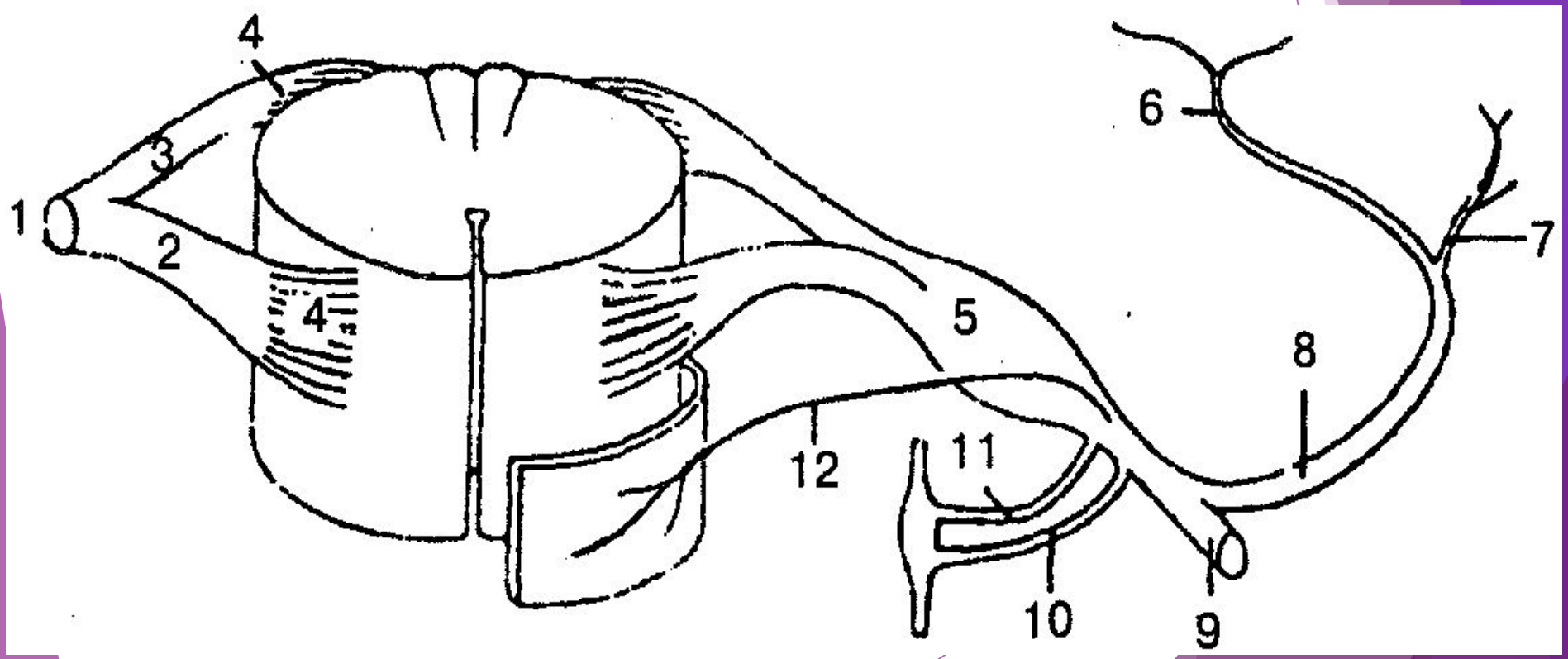

2.1. Шийне сплетення

- **Шийне сплетення** (plexus cervicalis) утворене передніми гілками чотирьох верхніх шийних спинномозкових нервів. Воно лежить збоку від поперечних відростків верхніх шийних хребців між м`язами, його гілки виходять з-під заднього краю груднино-ключично-соскоподібного м`яза і поділяються на три групи: **шкірні гілки (чутливі), м`язові (рухові) і змішані.**

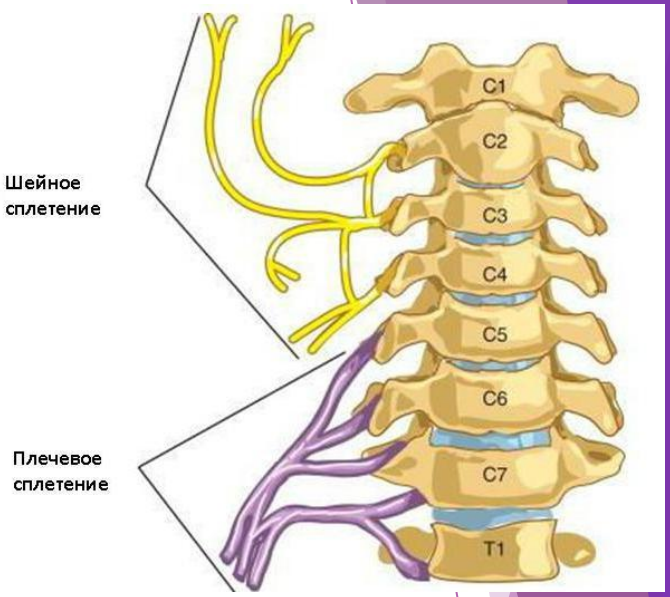

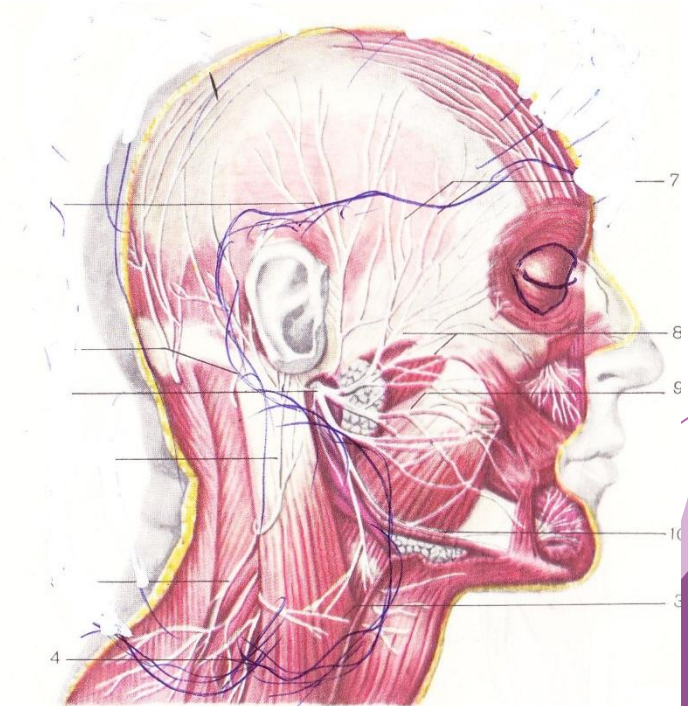

- До **чутливих гілок** належать нерви:

1) малий потиличний ;
2) великий вушний;
3) поперечний нерв шиї;
4) надключичні нерви.

Всі вони іннервують шкіру потилиці, вушної раковини, зовнішнього слухового проходу, шиї.

- **М'язові (рухові) гілки** іннервують глибокі м`язи шиї, і, з'єднуючись з гілкою під'язикового нерва (XII пара черепних нервів), утворюють **шийну петлю**, яка іннервує підпід' язикові м`язи шиї.

- **Змішаною гілкою** шийного сплетення є *діафрагмальний нерв*, який проходить у грудну порожнину й іннервує діафрагму, плевру, перикард, а правий діафрагмальний нерв – печінку.

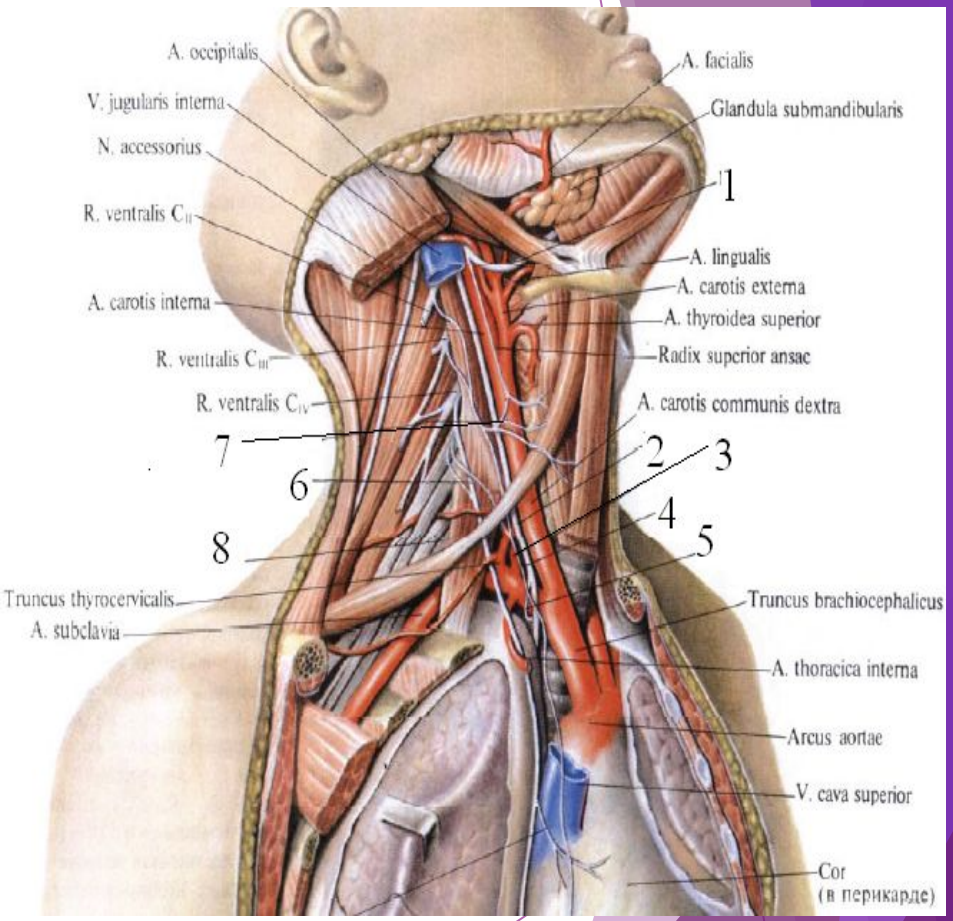

ШИЙНІ НЕРВИ (C1 - C8)*

ШИЙНЕ СПЛЕТЕННЯ (C1 - C4)

- Шийна петля (Руховий)**
- Малий потиличний нерв (Руховий)
- Великий вушний нерв (Чутливий)
- Шийний поперечний нерв (Чутливий)
- Надключичні нерви (Чутливі)
- Діафрагмовий нерв (Змішаний)
  - Осердна гілка
  - Діафрагмово-черевні гілки

ПЛЕЧОВЕ СПЛЕТЕННЯ (C5 - T1)

НАДКЛЮЧИЧНА ЧАСТИНА***

- Дорсальний нерв лопатки
- Довгий грудний нерв
- Підключичний нерв
- Надлопатковий нерв
- Підлопаткові нерви

ПІДКЛЮЧИЧНА ЧАСТИНА****

- М'язово-шкірний нерв (Змішаний)
- Присередній шкірний нерв плеча (Чутливий)
- Присередній шкірний нерв передпліччя (Чутливий)
- Серединний нерв (Змішаний)
- Ліктьовий нерв (Змішаний)
- Променевий нерв (Змішаний)
- Пахвовий нерв (Змішаний)

* Передні (вентральні) гілки
** Іннервує підпід'язикові м'язи
*** Іннервують м'язи грудного пояса
**** Іннервують м'язи і шкіру вільної верхньої кінцівки

2.2. Плечове сплетення

- **Плечове сплетення** (plexus brachialis) утворене передніми гілками чотирьох нижніх шийних і частиною 1-го грудного спинномозкового нерва. Воно спочатку знаходиться в ділянці надключичної ямки в міждрабинчастому просторі (між переднім та середнім драбинчастими м`язами), потім спускається в пахвову ямку й утворює три пучки навколо пахвової артерії. Від цих пучків відходять **довгі** гілки плечового сплетення, а **короткі** гілки знаходяться в надключичній частині. Серед коротких гілок найбільшим є **пахвовий нерв**, який іннервує капсулу плечового суглоба, дельтоподібний та малий круглий м`язи і шкіру над ними. Решта коротких гілок іннервують в основному м`язи пояса верхньої кінцівки.

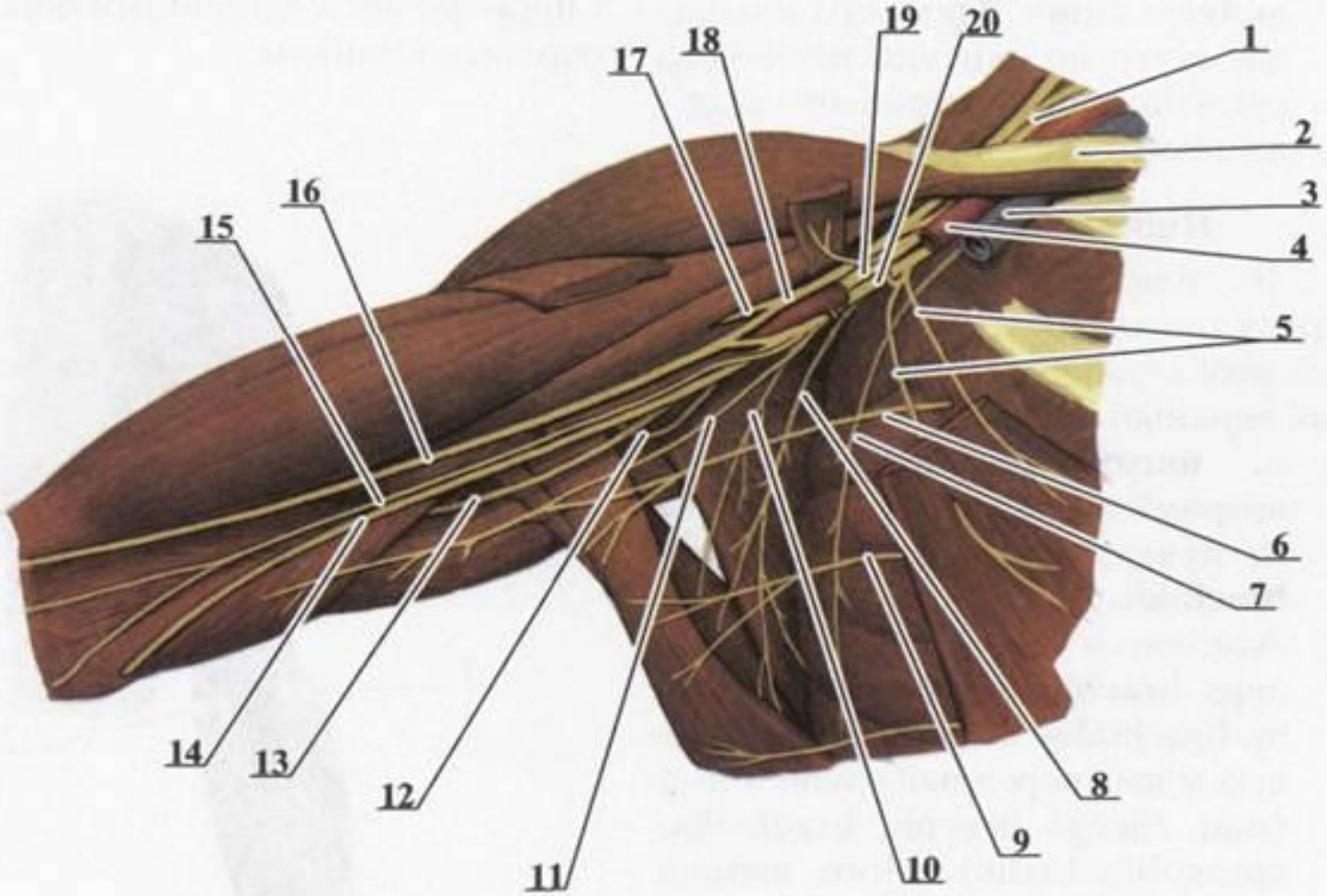

Рис. 38. Нерви плечового сплетення. 1 — plexus brachialis; 2 — clavicula; 3 — v. axillaris; 4 — a. axillaris; 5 — nn. pectorales medialis et lateralis; 6 — n. intercostobrachialis; 7 — n. thoracicus longus; 8 —n. thoracodorsalis; 9 — n. subscapularis; 10 — r. cutaneus lateralis et n. intercostalis; 11 — n. cutaneus brachii medialis; 12 — n. axillaris; 13 — n. radialis; 14 — n. ulnaris; 15 — n. cutaneus antebrachii medialis; 16 — n. medianus; 17 — n. musculocutaneus; 18 — fasc. lateralis; 19 — fasc. posterior; 20 — fasc. medialis.

До довгих гілок плечового сплетення належать такі нерви:

- 1)*медіальний шкірний нерв плеча* (чутливий) – до шкіри медіальної поверхні плеча;
- 2)*медіальний шкірний нерв передпліччя* (чутливий) – до шкіри медіальної поверхні передпліччя;
- 3)*м`язово-шкірний нерв* (змішаний) – до м`язів передньої групи плеча і шкіри латеральної поверхні передпліччя;
- 4)*серединний нерв* (змішаний) до м`язів передньої групи передпліччя (крім ліктьового згинача зап`ястка і медіальної половини глибокого згинача пальців), м`язів підвищення великого пальця (крім привідного і частини короткого згинача великого пальця), I і II червоподібних м`язів та шкіри долонної поверхні I, II та половини IV пальців;

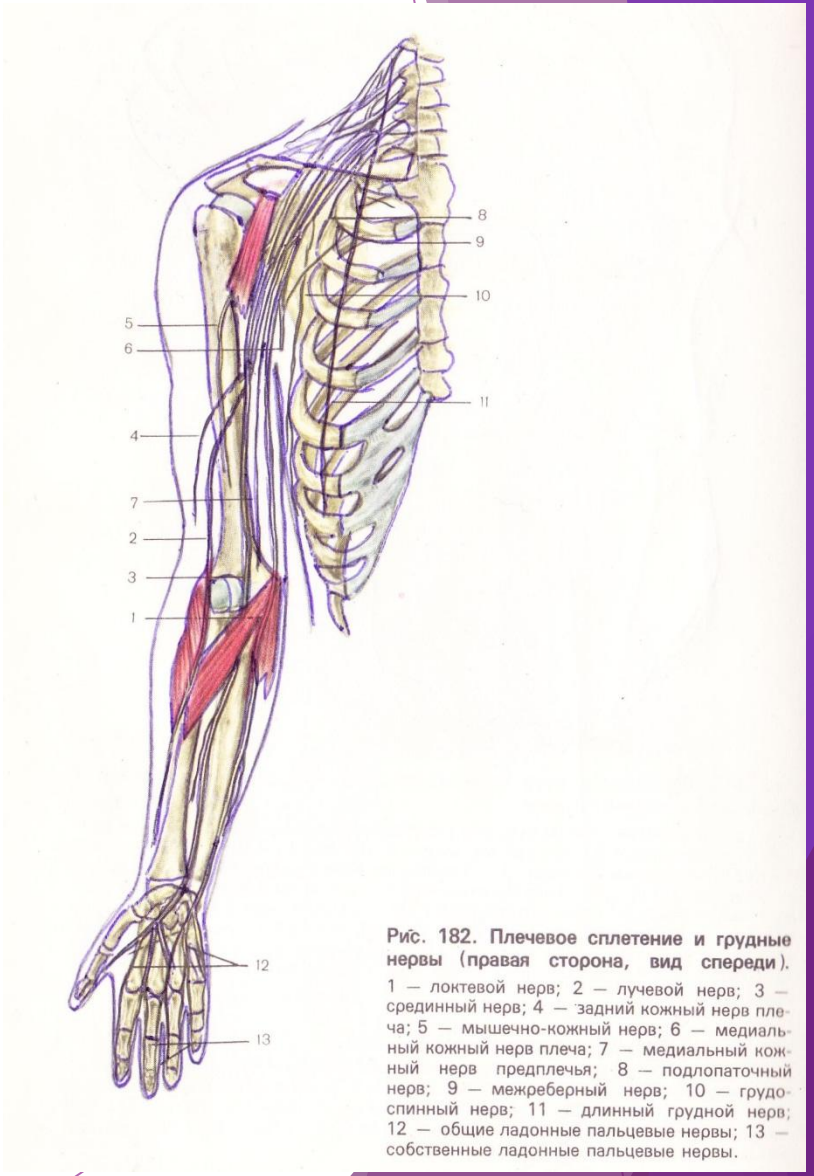

Рис. 182. Плечевое сплетение и грудные нервы (правая сторона, вид спереди).

1 — локтевой нерв; 2 — лучевой нерв; 3 — срединный нерв; 4 — задний кожный нерв плеча; 5 — мышечно-кожный нерв; 6 — медиальный кожный нерв плеча; 7 — медиальный кожный нерв предплечья; 8 — подлопаточный нерв; 9 — межреберный нерв; 10 — грудоспинный нерв; 11 — длинный грудной нерв; 12 — общие ладонные пальцевые нервы; 13 — собственные ладонные пальцевые нервы.

- 6)*променевий нерв* (змішаний) – до м`язів задньої групи плеча і передпліччя та шкіри тильної поверхні I, II і половини III пальців.
- 7) *ліктьовий нерв (змішаний)* - іннервує передню групу м’язів передпліччя, м’язи кисті (половину IV та V пальців), шкіру тильної поверхні кисті (V, IV та половину III пальців).
- **Передні гілки грудних спинномозкових нервів** сплетень не утворюють, а йдуть в міжреберних проміжках. Вони називаються **міжреберними нервами**, іннервують власні м`язи грудей, м`язи передньо-бічної стінки живота та шкіру над цими м`язами.

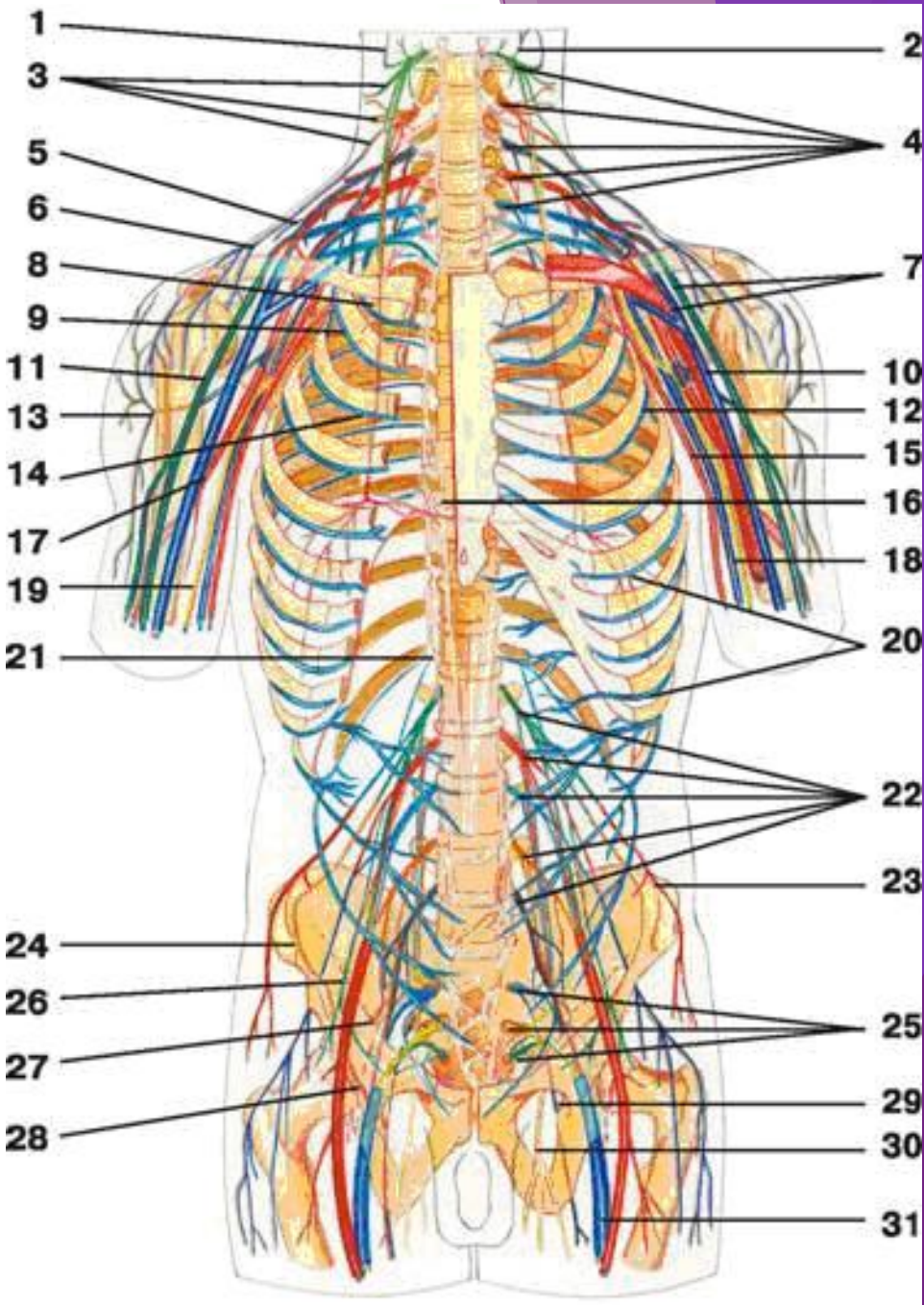

2.3. Поперекове сплетення

- **Поперекове сплетення** (plexus lumbalis) утворене передніми гілками трьох верхніх поперекових спинномозкових нервів, частково – 12-го грудного і 4-го поперекового. Нерви поперекового сплетення виходять з латерального і медіального боків великого поперекового м`яза, а також із його товщі.

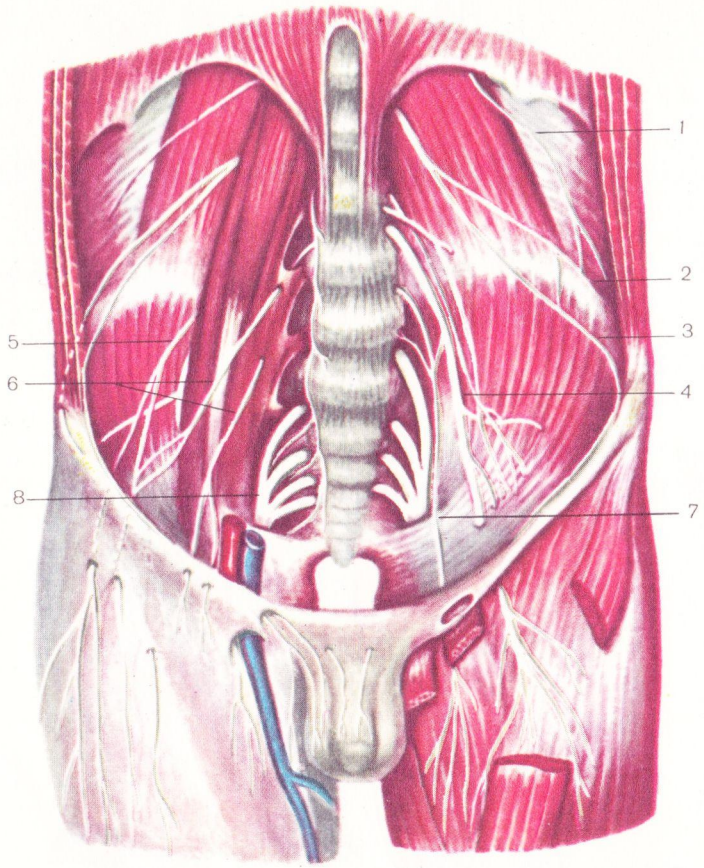

Рис. 186. Пояснично-крестцовое сплетение.

1 — подреберный нерв; 2 — подвздошно-подчревный нерв; 3 — подвздошно-паховый нерв; 4 — бедренный нерв; 5 — латеральный кожный нерв бедра; 6 — бедренно-половой нерв; 7 — запирательный нерв; 8 — нервы крестцового сплетения.

- До них належать:
- 1)*клубово-підчеревний нерв* – до м`язів і шкіри живота;
- 2)*клубово-пахвинний* – до шкіри живота над пахвинною зв`язкою, шкіри статевих губ, калитки;
- 3)*статево-стегновий нерв* – до вмісту пахвинного каналу та шкіри стегна під пахвинною зв`язкою;
- 4)*латеральний шкірний нерв* стегна – до шкіри відповідної ділянки стегна;
- 5)*затульний нерв* – до медіальної групи м`язів стегна та шкіри над ними;
- 6)*стегновий нерв* – найбільший нерв поперекового сплетення, іннервує м`язи передньої групи стегна, шкіру над ними та шкіру медіальної поверхні стегна, гомілки і медіального краю стопи.

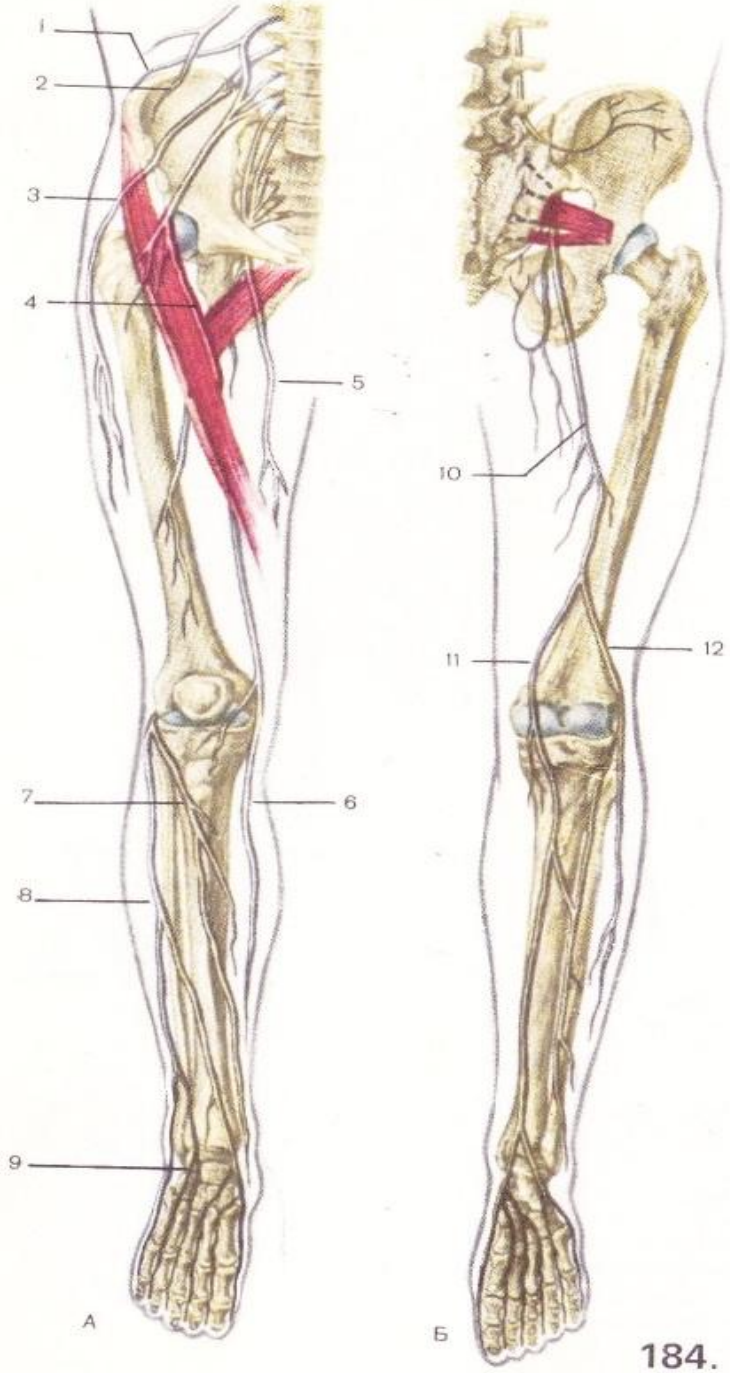

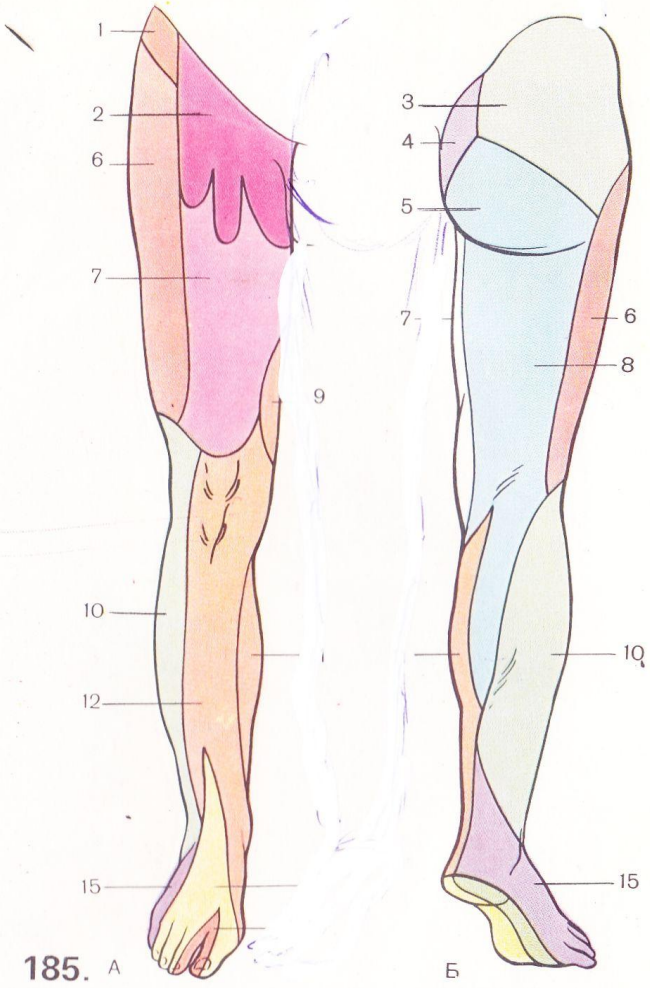

Рис. 184. Крестцовое сплетение. Нервы нижней конечности.

А — вид спереди; Б — вид сзади; 1 — подвздошно-подчревный нерв; 2 — подвздошно-паховый нерв; 3 — латеральный кожный нерв бедра; 4 — бедренный нерв; 5 — запирательный нерв; 6 — подкожный нерв; 7 — глубокий малоберцовый нерв; 8 — поверхностный малоберцовый нерв; 9 — тыльные кожные нервы стопы; 10 — седалищный нерв; 11 — большеберцовый нерв; 12 — общий малоберцовый нерв.

Рис. 185. Области кожной иннервации нижней конечности.

А — вид спереди; Б — вид сзади; 1 — подвздошно-подчревный нерв; 2 — бедренно-половой нерв; 3 — верхние ветви ягодиц; 4 — средние ветви ягодиц; 5 — нижние ветви ягодиц; 6 — латеральный кожный нерв бедра; 7 — передние кожные ветви бедренного нерва; 8 — задний кожный нерв бедра; 9 — запирательный нерв; 10 — латеральный кожный нерв икры; 11 — медиальный кожный нерв икры; 12 — подкожный нерв; 13 — поверхностный малоберцовый нерв; 14 — глубокий малоберцовый нерв; 15 — икроножный нерв.

2.4. Крижове сплетення

- **Крижове сплетення** (plexus sacralis) утворене передніми гілками усіх крижових, куприкових спинномозкових нервів та частково передніми гілками 4-го і 5-го поперекових спинномозкових нервів. У ньому розрізняють **короткі** та **довгі** гілки.
- Короткі гілки іннервують м`язи таз і сідничної ділянки:

1. *нижній сідничний нерв* (руховий) іннервує великий сідничний м’яз.
2. *верхній сідничний нерв* (руховий) іннервує середній та малий сідничні м‘язи, м’яз - натягач широкої фасції.

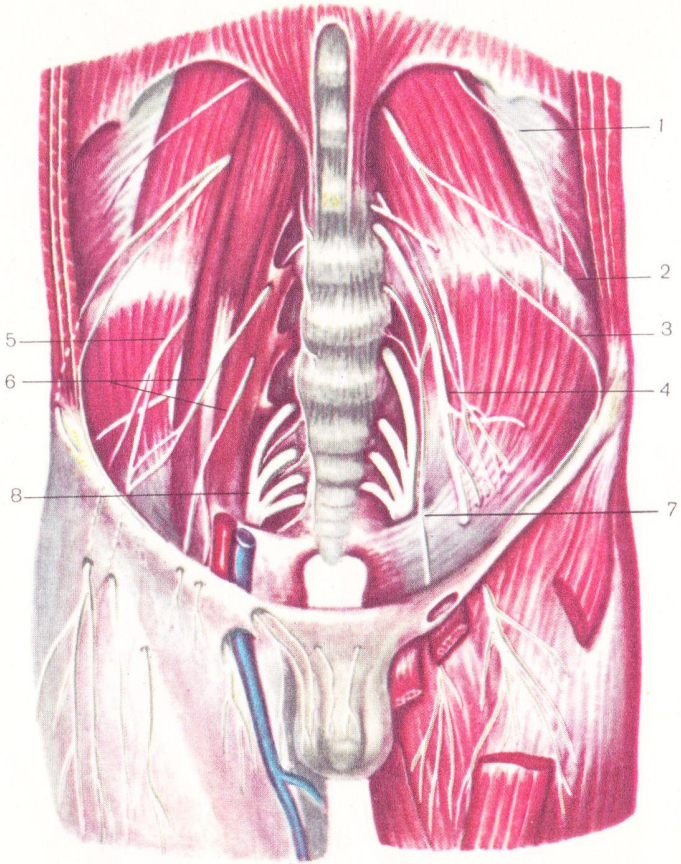

Рис. 186. Пояснично-крестцовое сплетение.

1 — подреберный нерв; 2 — подвздошно-подчревный нерв; 3 — подвздошно-паховый нерв; 4 — бедренный нерв; 5 — латеральный кожный нерв бедра; 6 — бедренно-половой нерв; 7 — запирательный нерв; 8 — нервы крестцового сплетения.

3. *статевий нерв* (змішаний) іннервує шкіру промежини у відхідниковій ділянці, поверхневий м’яз промежини, шкіру та м’язи промежини в сечостатевому трикутнику, статевий член (клітор у жінок).

4. *м’язові гілки* (рухові) іннервують частину м’язів тазового поясу та м’язів промежини.

До довгих гілок належать *задній шкірний нерв стегна* та *сідничний нерв*.

- *Задній шкірний нерв стегна* (чутливий) іннервує шкіру задньої поверхні стегна
- ***Сідничний нерв*** є найбільшим нервом нашого тіла, гілки якого іннервують м’язи задньої групи стегна, м`язи та шкіру задньої, латеральної і передньої поверхні гомілки, м`язи і шкіру стопи, крім медіального краю.

КРИЖОВІ НЕРВИ (S1 - S5) І КУПРИКОВИЙ НЕРВ (S5 - Co)*

ПОПЕРЕКОВО-КРИЖОВЕ СПЛЕТЕННЯ

ПОПЕРЕКОВЕ СПЛЕТЕННЯ (T12 - L4)

- Клубово-підчеревний (клубово-лобковий) нерв**
- Клубово-пахвинний нерв**
- Статево-стегновий нерв**
- Бічний шкірний нерв стегна (Чутливий)
- Затульний нерв**
- Додатковий затульний нерв**
- Стегновий нерв**
- Попереково-крижовий стовбур**

КРИЖОВЕ СПЛЕТЕННЯ (L4 - S4)

- Верхній / нижній сідничні нерви
- Соромітний нерв**
- Задній шкірний нерв стегна (Чутливий)
- Сідничий нерв
  - Спільний малогомілковий нерв**
    - Поверхневий малогомілковий нерв**
    - Глибокий малогомілковий нерв**
  - Великогомілковий нерв**

* Передні (вентральні) гілки
** Змішаний нерв. Нерви без позначок — рухові

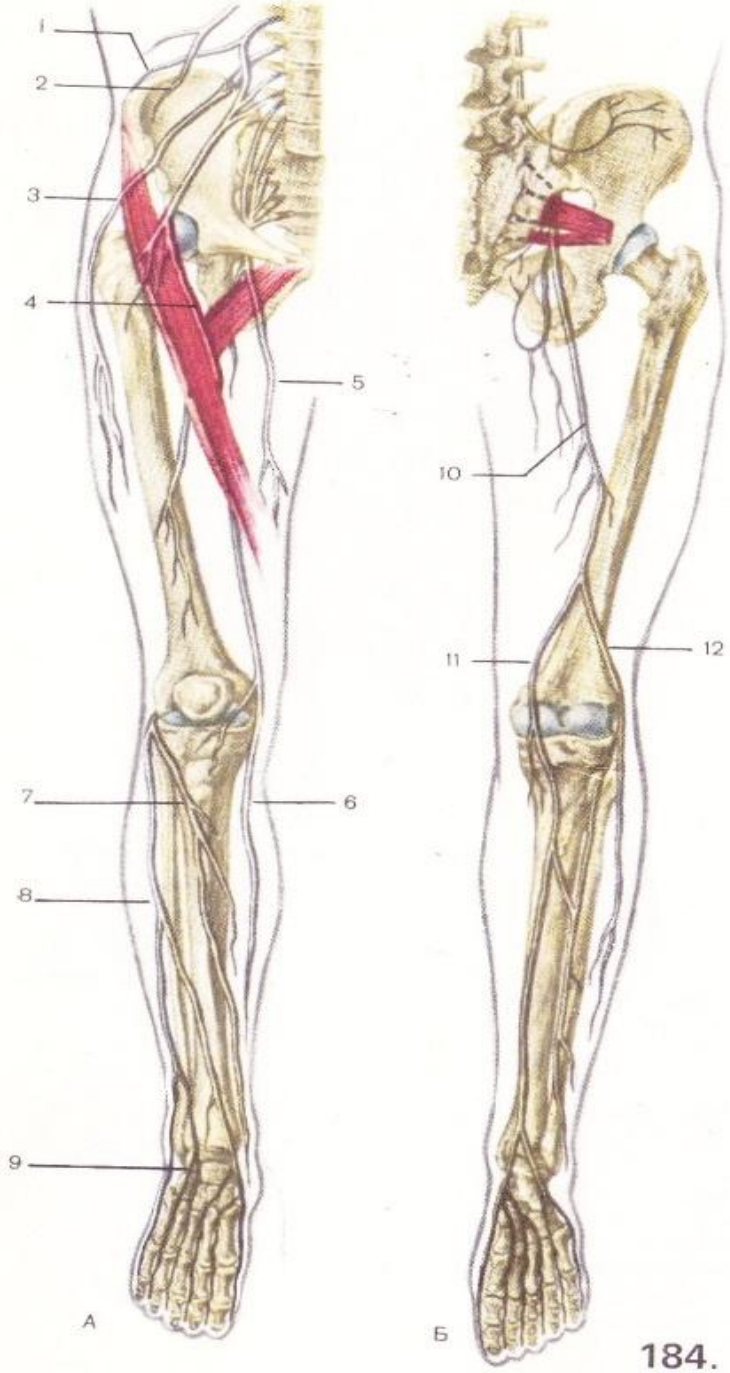

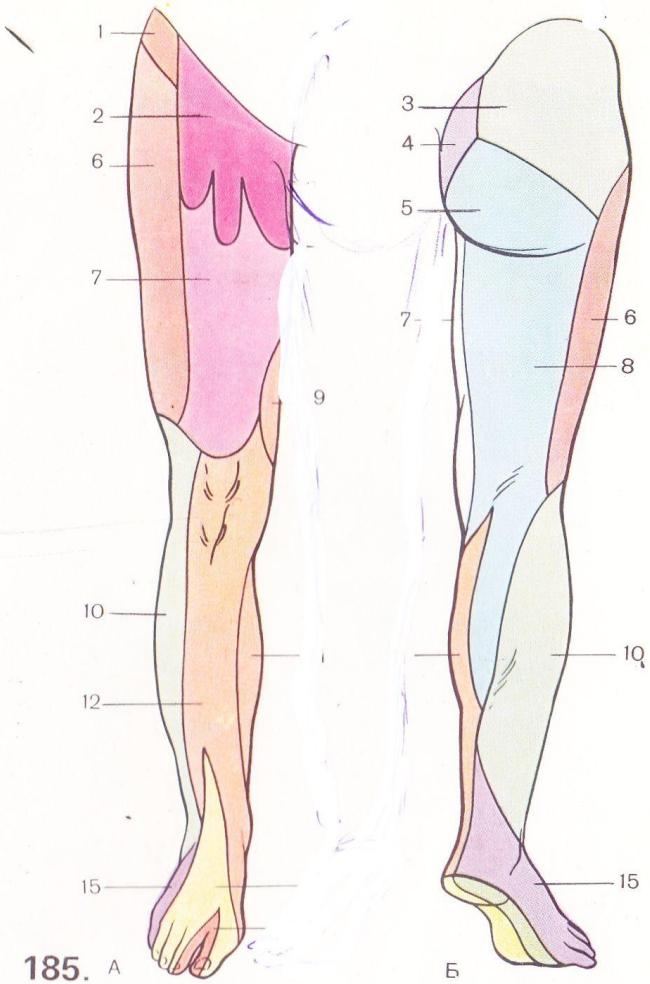

Рис. 184. Крестцовое сплетение. Нервы нижней конечности.

А — вид спереди; Б — вид сзади; 1 — подвздошно-подчревный нерв; 2 — подвздошно-паховый нерв; 3 — латеральный кожный нерв бедра; 4 — бедренный нерв; 5 — запирательный нерв; 6 — подкожный нерв; 7 — глубокий малоберцовый нерв; 8 — поверхностный малоберцовый нерв; 9 — тыльные кожные нервы стопы; 10 — седалищный нерв; 11 — большеберцовый нерв; 12 — общий малоберцовый нерв.

Рис. 185. Области кожной иннервации нижней конечности.

А — вид спереди; Б — вид сзади; 1 — подвздошно-подчревный нерв; 2 — бедренно-половой нерв; 3 — верхние ветви ягодиц; 4 — средние ветви ягодиц; 5 — нижние ветви ягодиц; 6 — латеральный кожный нерв бедра; 7 — передние кожные ветви бедренного нерва; 8 — задний кожный нерв бедра; 9 — запирательный нерв; 10 — латеральный кожный нерв икры; 11 — медиальный кожный нерв икры; 12 — подкожный нерв; 13 — поверхностный малоберцовый нерв; 14 — глубокий малоберцовый нерв; 15 — икроножный нерв.

Глосарій

- ✓ корінець
- ✓ канатик (funiculus)
- ✓ симпатичний стовбур
- ✓ ефектор
- ✓ сплетіння
- ✓ поперечний нерв шиї (n.transversus colli)
- ✓ великий вушний нерв (n. auricularis magnus)
- ✓ малий потиличний нерв (n. occipitalis minor)
- ✓ діафрагмальний нерв (n.phrenicus)
- ✓ пахвовий нерв (n.axillaris)
- ✓ шкірний медіальний нерв плеча і передпліччя (n.cutaneus brachii et antebrachii medialis)
- ✓ м'язово-шкірний нерв (n. muscilocutaneus)
- ✓ серединний нерв (n.medianus)
- ✓ променевий нерв (n.radialis)
- ✓ ліктьовий нерв (n. ulnaris)
- ✓ клубово-підчеревний нерв (n.iliohypogastricus)
- ✓ клубово-пахвинний нерв (n.ilioinguinalis)
- ✓ стегново-статевий (n.genitofemoralis)
- ✓ стегновий (n.femoralis)
- ✓ затульний (n.obturatorius)
- ✓ верхній і нижній сідничні нерви (nn.glutei superior et inferior)
- ✓ статевий нерв (n.pudendus)
- ✓ задній шкірний нерв стегна (n. cutaneus femoris posterior)
- ✓ сідничний нерв (n.ischiadicus)
- ✓ великогомілковий нерв (n.tibialis)
- ✓ загальний малогомілковий нерв (n.peroneus communis)
- ✓ кінська стопа

Література з даної теми лекції «Спинномозкові нерви»

А. Навчальна (основна, додаткова) Нервова система. Спинномозкові нерви

Основна:

1. Проф. Я.І. Федонюк, засл.лікар України к.м.н. Л.С. Білик, доц. Н.Х. Микула – Тернопіль, «Укрмедкнига» - 2002р. – с.237-242
2. П.І. Сидоренко та інші – Анатомія та фізіологія людини – Київ «Медицина» - 2011р.-С.172-174

Додаткова:

1. Сінельників Р.Д. «Атлас анатомії людини», в 3-х томах, «Медицина» - 1983р.

В. Методична

1. В.Є. Мілерян «Методичні основи підготовки та проведення навчальних занять в медичних ВУЗах» (методичний посібник), Київ – 2004Р.