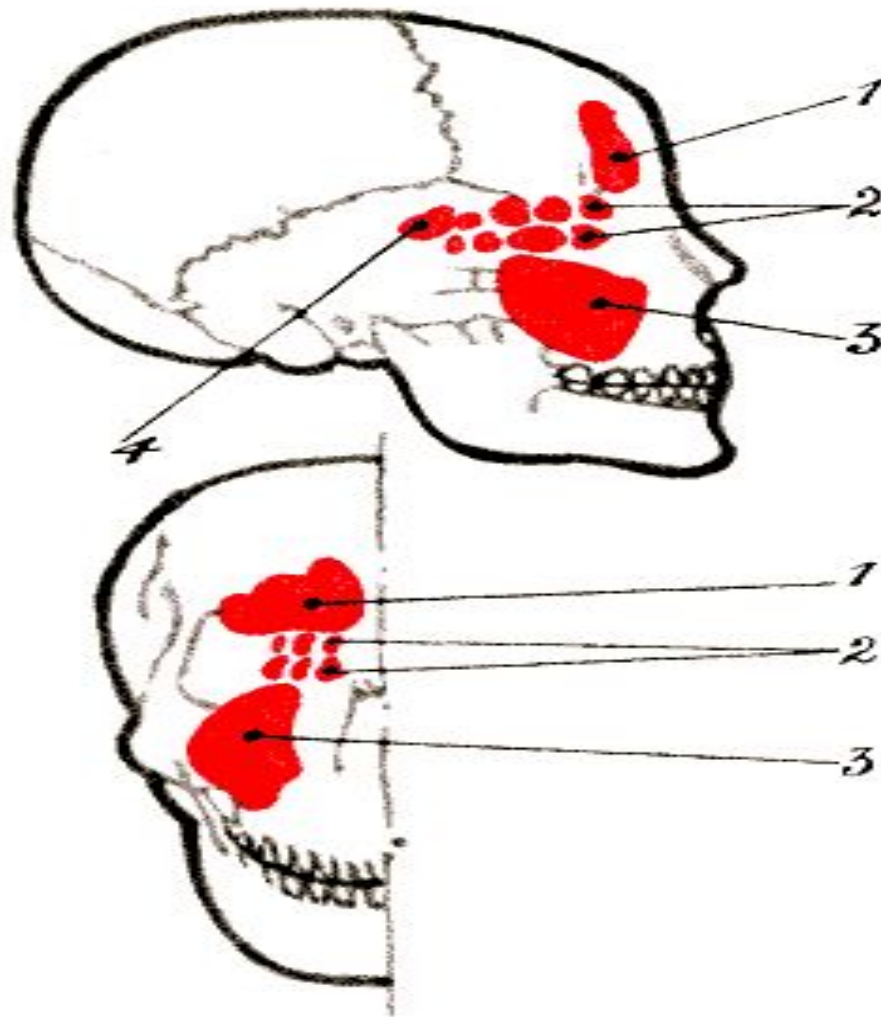


Гайморит

Классификация гайморита

- В зависимости от проникновения инфекции в синус различают:
 - риногенный** (ринит, грипп);
 - гематогенный** (пневмония, дефтерия, тиф);
 - травматический** (проникающие ранения верхнечелюстной пазухи);
 - одонтогенный** (распространение инфекции от причинного зуба);
 - перфоративный** (при удалении зубов).
- По локализации:
 - пристеночный;**
 - диффузный;**
 - односторонний;**
 - двусторонний.**

Локализация околоносовых пазух



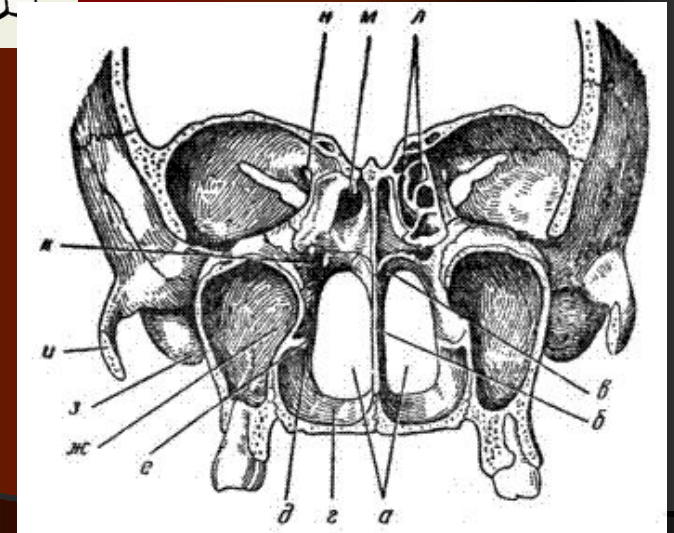
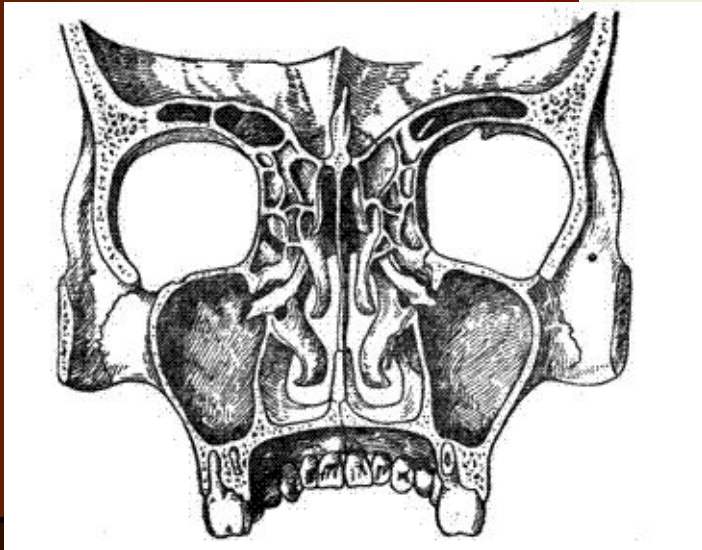
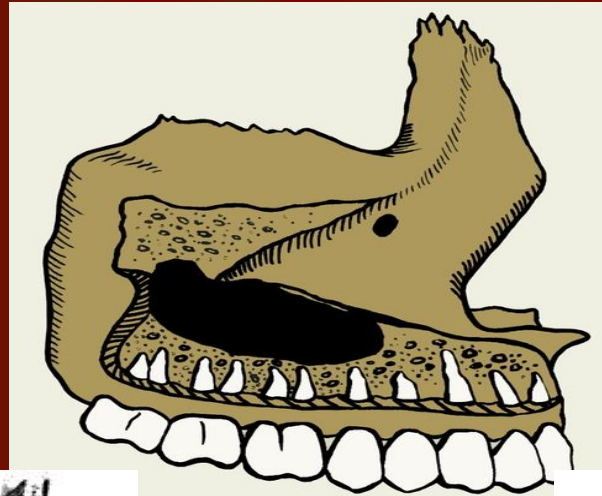
1 – лобный синус

2 – клетки решетчатого лабиринта

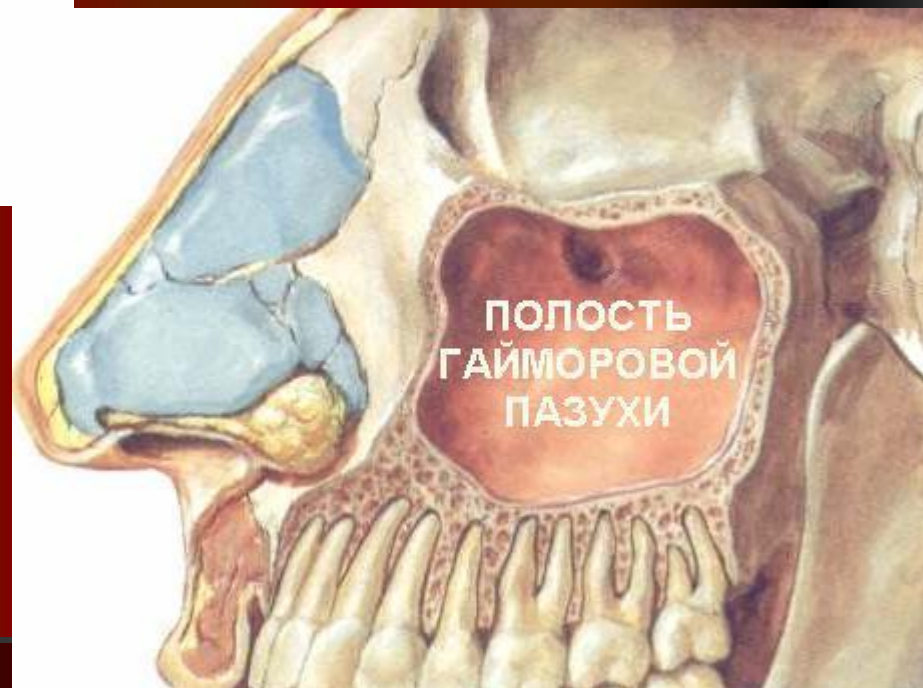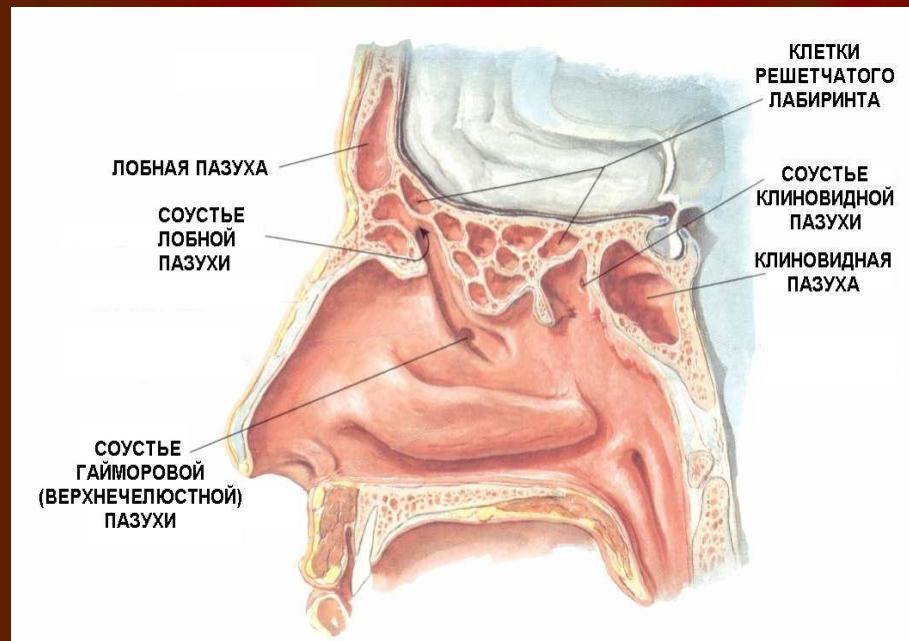
3 – верхнечелюстной синус

3 – основной синус

Особенности расположения вершечек корней зубов верхней челюсти по отношению к гайморовой пазухе

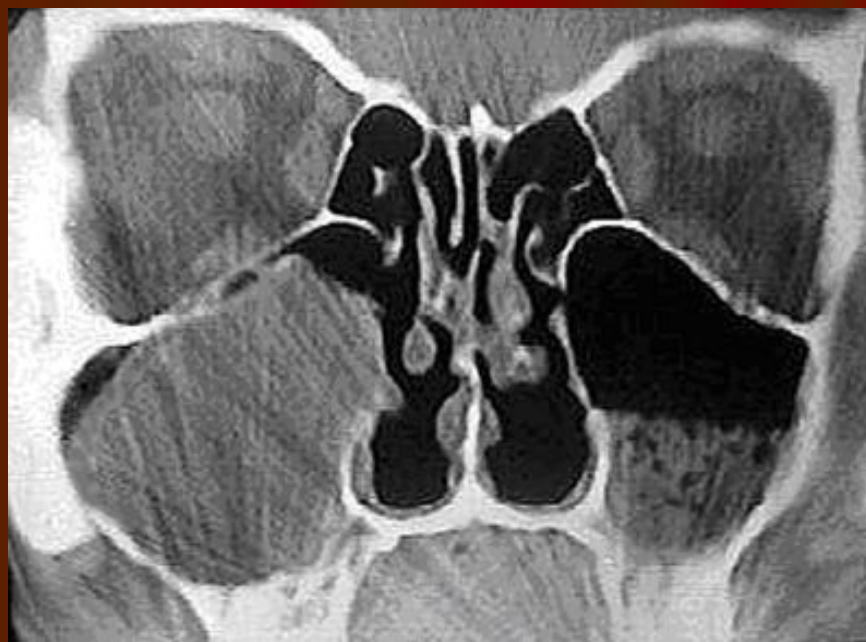

Анатомическое строение верхнечелюстной пазухи

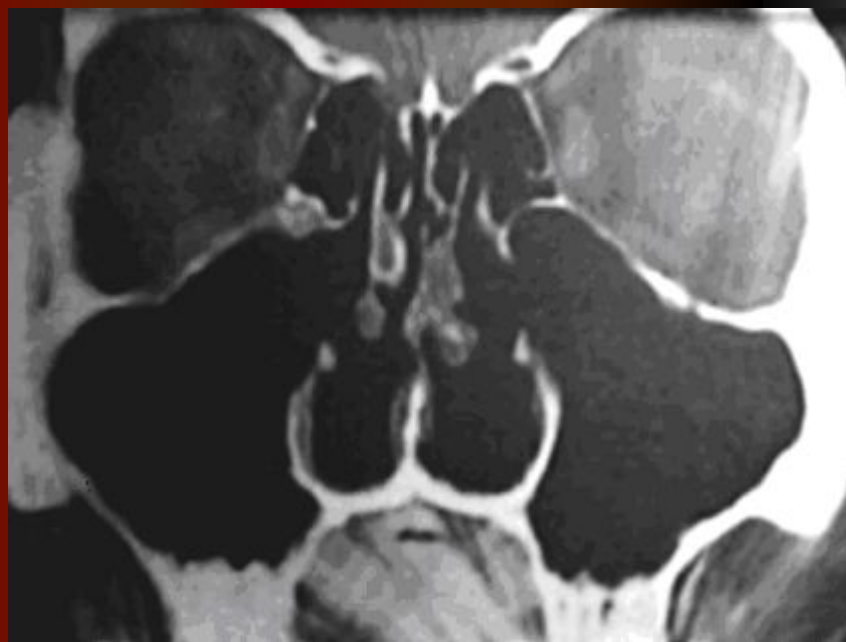

Компьютерная томография верхнечелюстных пазух

до операции

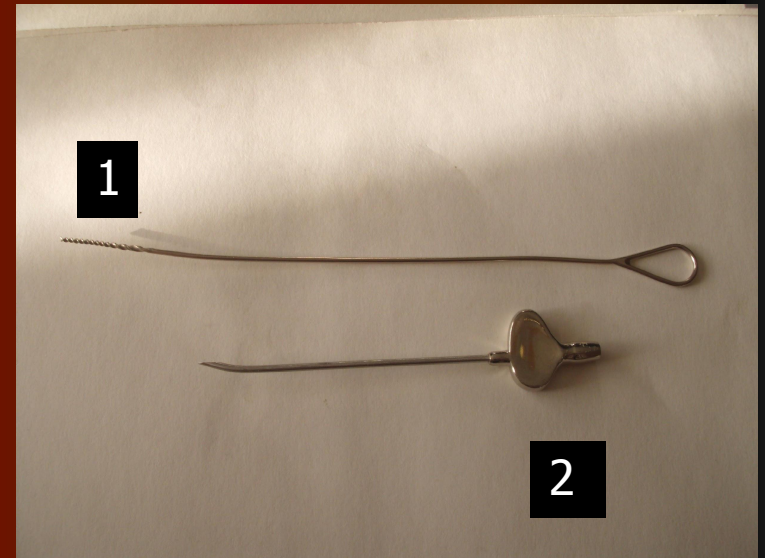
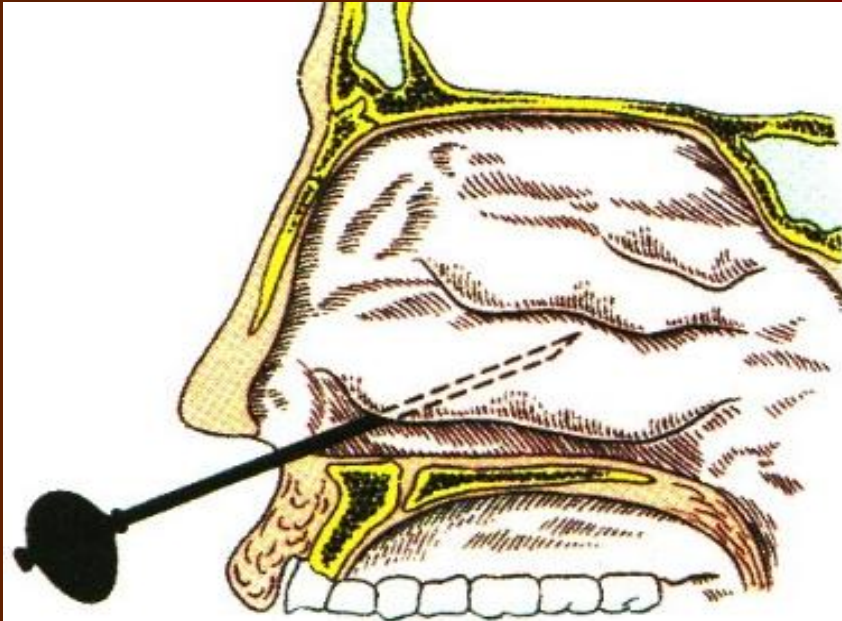


после операции



Пункция верхнечелюстной пазухи

Место прокола медиальной
стенки

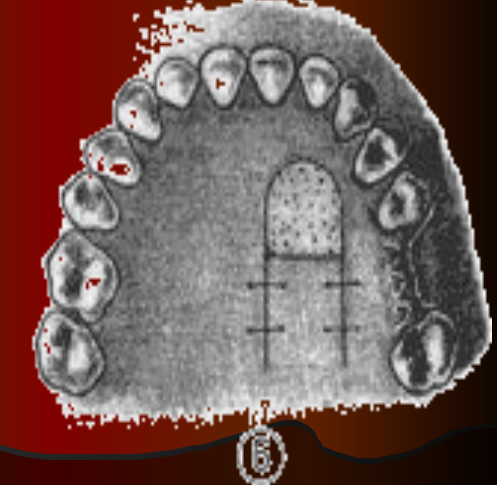
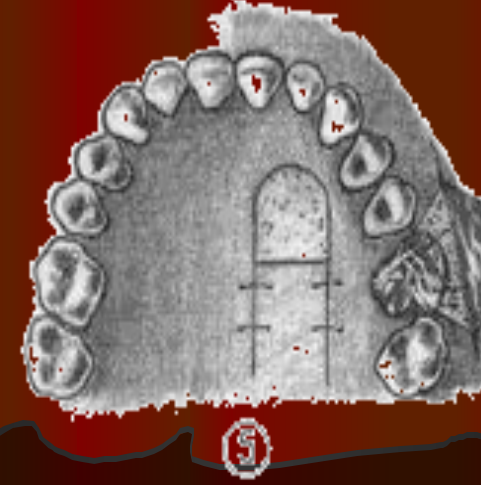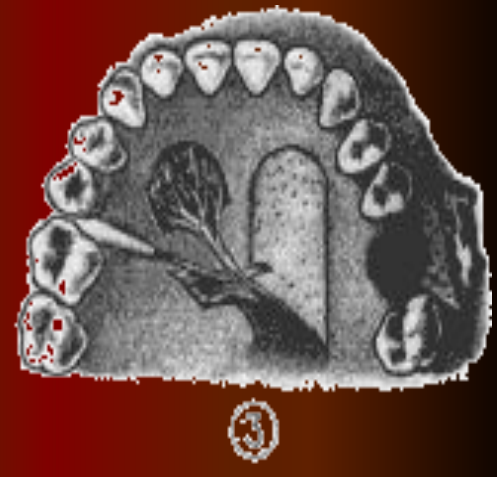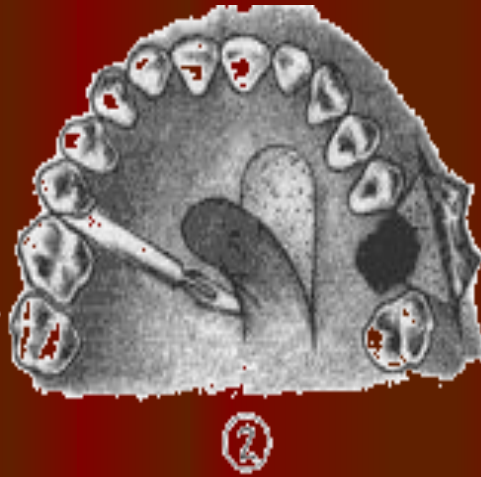
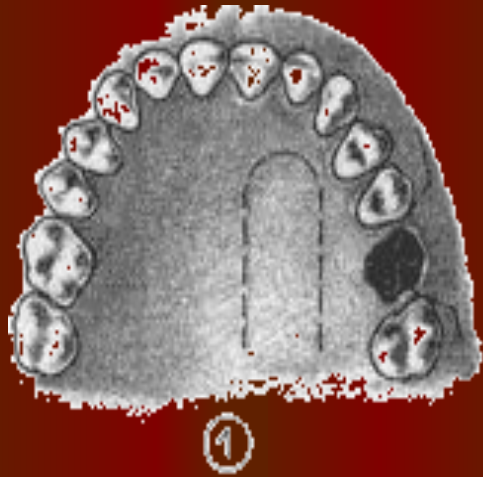


1 – зонд; 2 – игла Куликовского

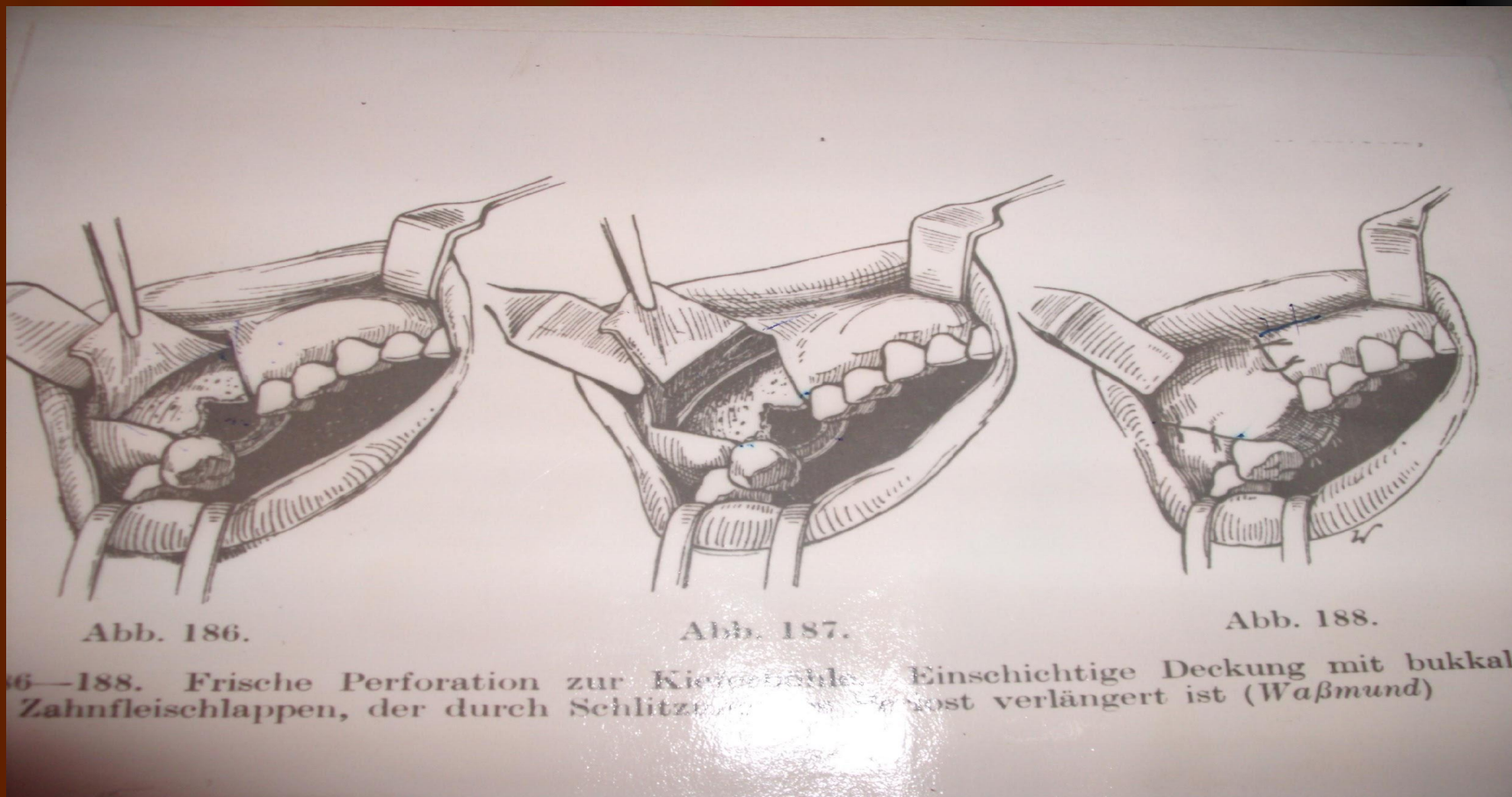
Синус - катетер



Операция закрытия ороантрального сообщения небным лоскутом по Васмунду



Операция закрытия ороантрального сообщения щечно – десневым лоскутом по Васмунду



- 1 –выкраивание слизисто – надкостничного лоскута;
- 2 – отпрепаровывание лоскута;
- 3 – укладывание лоскута на дефект и ушивание.

Лимфаденит

Классификация

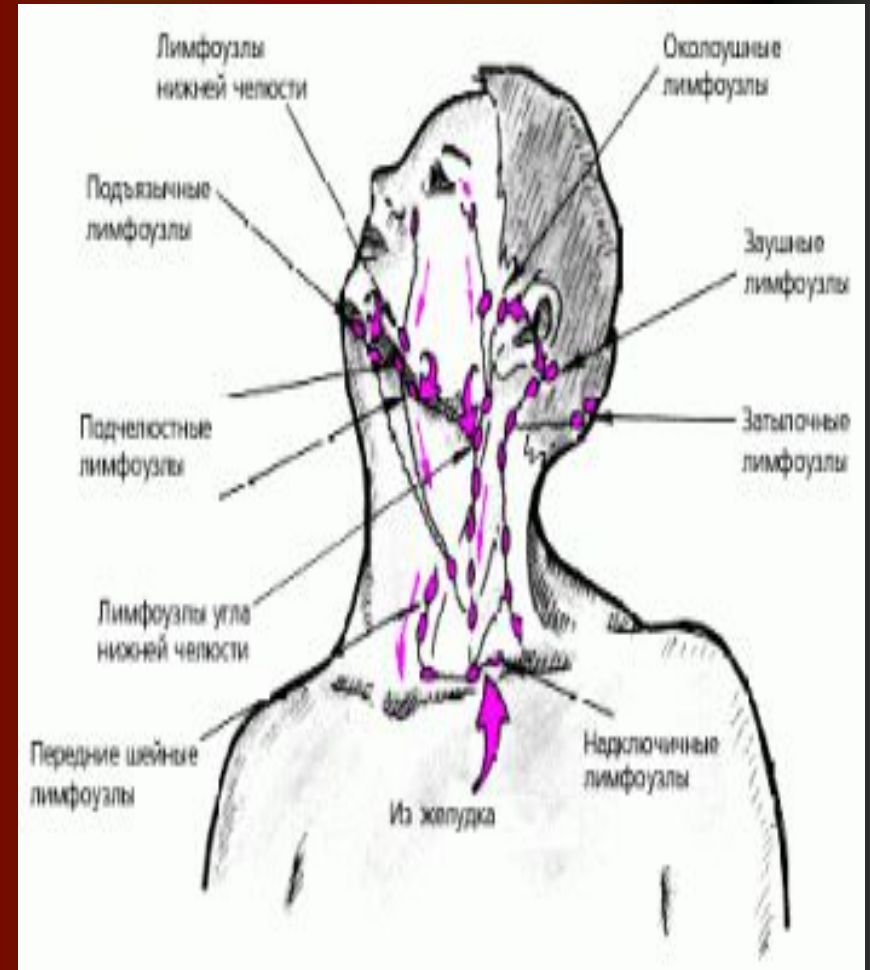
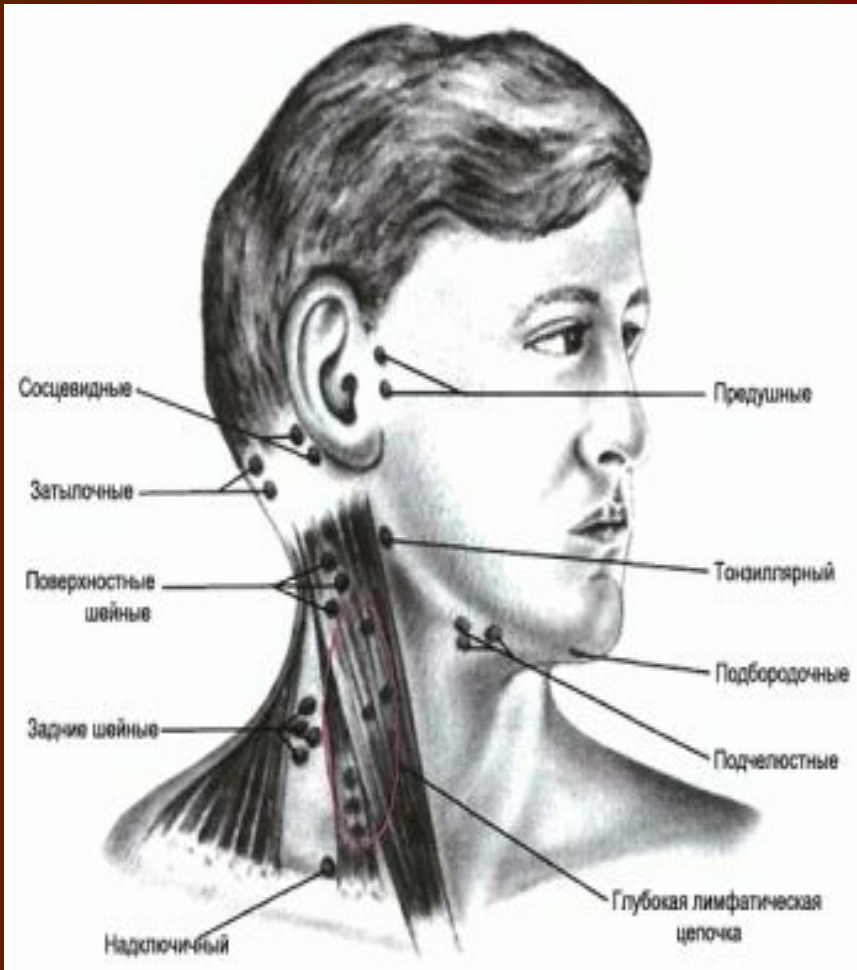
I. По течению

- Острый лимфаденит
 - серозный
 - гнойный
- Хронический лимфаденит
 - экссудативный
 - продуктивный
- Абсцесс лимфатического узла
- Аденофлегмона

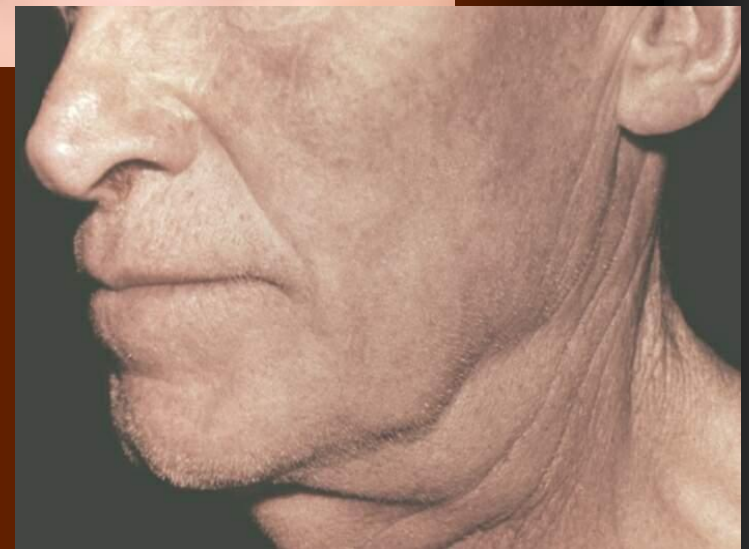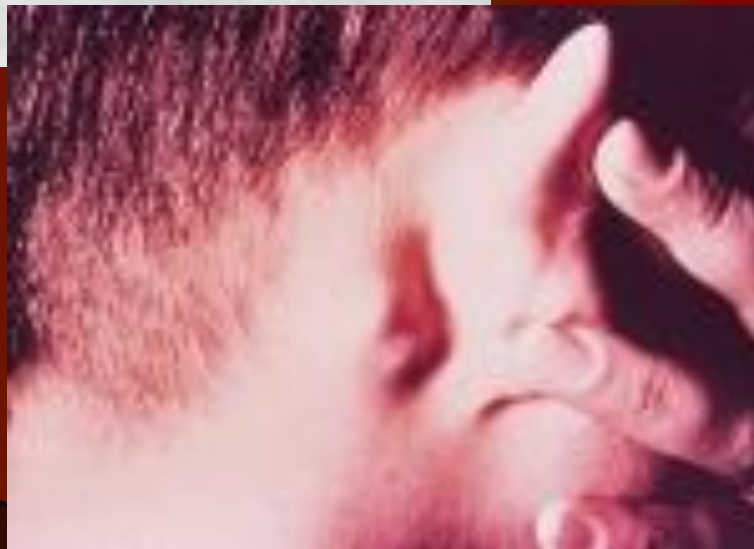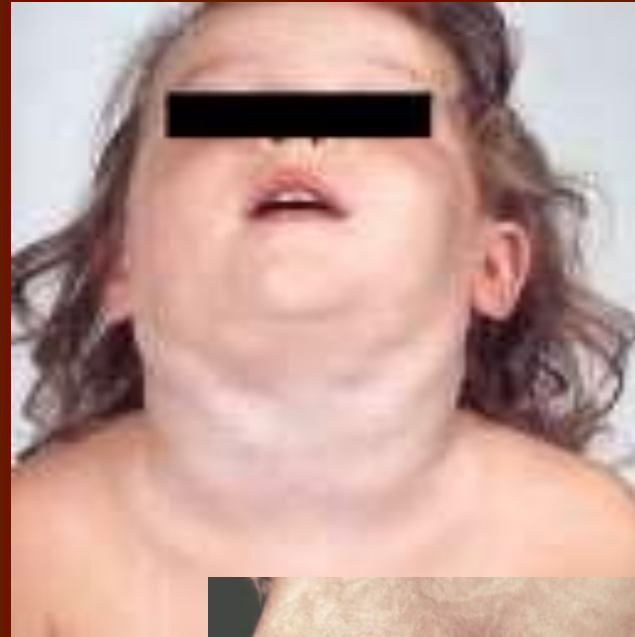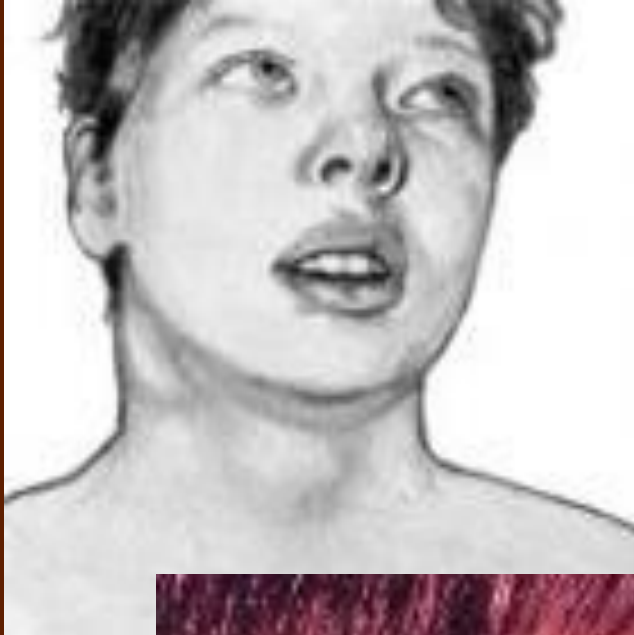
II. По этиологическому признаку

- Инфекционные
 - неспецифические (одонтогенные, неодонтогенные)
 - специфические (туберкулезные, сифилитические, актиномикотические и т.д.)
- Травматические

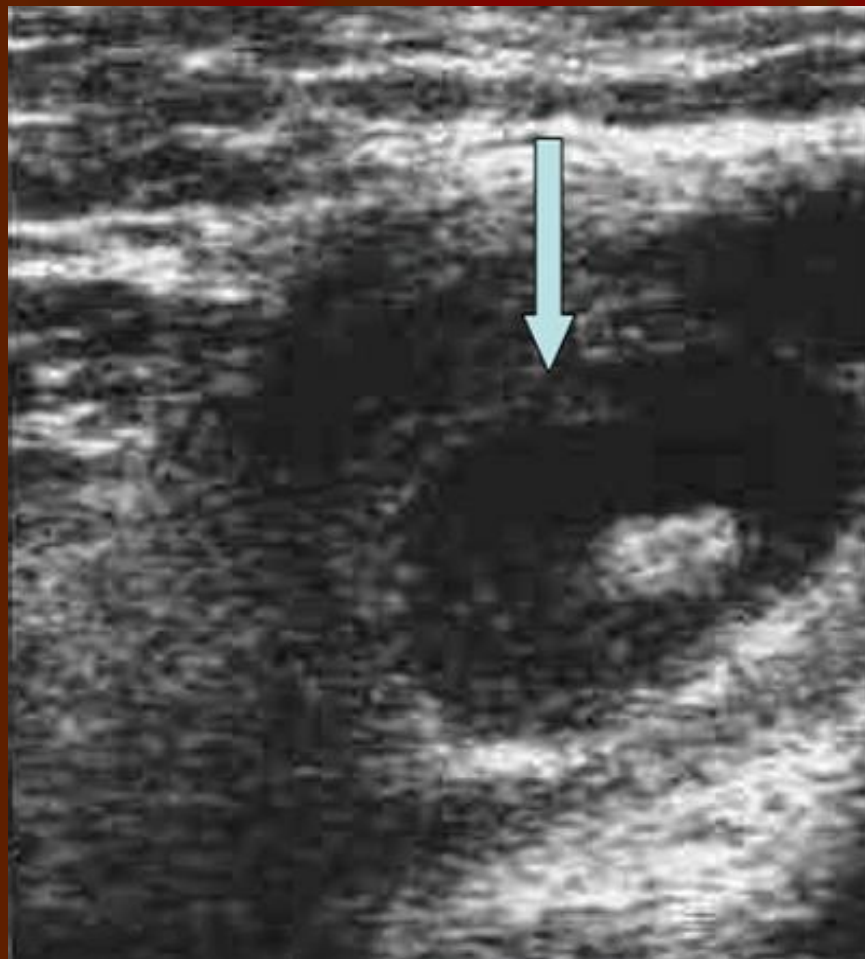
Локализация основных лимфатических узлов шеи



Клиническая картина лимфаденита



УЗИ подчелюстного лимфатического узла



Стрелка указывает на лимфатический узел

Стрелками показан очаг размягчения в центре лимфатического узла

