



Государственный Медицинский Университет г.Семей

Гистология и анатомия органов мочевой системы, половой системы у мужчин.

Подготовила: _____

2010г



План

1) Анатомия мужской половой системы

2) Мочеобразующие органы

почка

внешнее строение

внутреннее строение

почечная артерия

возрастные особенности

3) Оболочки почки

топография

возрастные особенности

эмбриогенез

аномалии

филогенез

4) Мочевыводящие органы

почечная лоханка

лоханка

стенка лоханки

5) Мочеточник

возрастные особенности

функция

6) Мочевой пузырь

связки

топография

возрастные особенности

7) Механизм мочеиспускания

эмбриогенез

аномалии

филогенез

8) Мужской мочеиспускательный канал

бульоуретральные

внутриэпителиальные

9) Мужская половая система

мужские половые органы

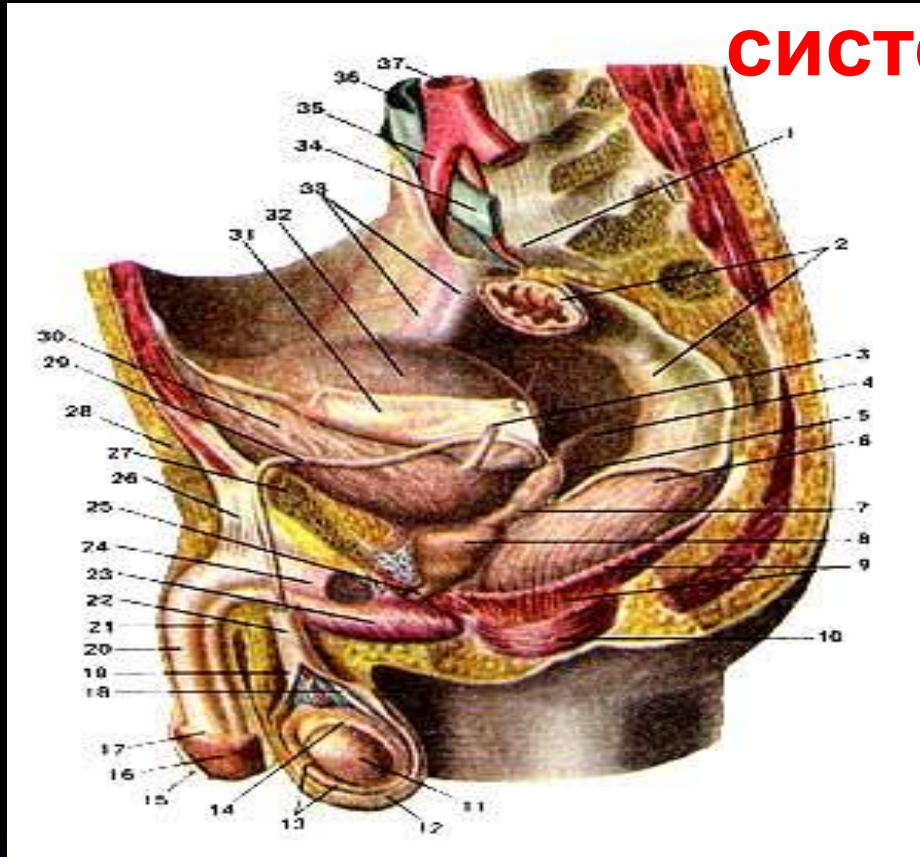
яичко

мужской половой член

промежность

Анатомия мужской половой системы

СИСТЕМЫ



- 1 - тело 4 поясничного позвонка
- 2 - промоториум
- 3 - брыжейка сигмовидной кишки
- 4 - сигмовидная кишка
- 5 - левый мочеточник
- 6 - пузырно-прямокишечная складка
- 7 - пузырно-прямокишечное углубление
- 8 - прямая кишка
- 9 - семенной пузырек
- 10 - простата


- 11 - промежностный изгиб
- 12 - мышца, поднимающая анус
- 13 - наружный сфинктер прямой кишки
- 14 - левое яичко
- 15 - мошонка
- 16 - влагалищная оболочка яичка
- 17 - придаток яичка
- 18 - крайняя плоть
- 19 - головка полового члена
- 20 - семявыносящий проток
- 21 - наружная оболочка семенного канатика
- 22 - кавернозное тело полового члена
- 23 - спонгиозное тело полового члена
- 24 - семенной канатик
- 25 - луковица уретры
- 26 - седалищно-кавернозная мышца
- 27 - мочеиспускательный канал
- 28 - поддерживающая связка полового члена
- 29 - лобковая кость
- 30 - семявыносящий проток
- 31 - мочевой пузырь
- 32 - верхушка мочевого пузыря
- 33 - брюшина
- 34 - дно мочевого пузыря
- 35 - правые подвздошные сосуды
- 36 - левая подвздошная вена
- 37 - левая подвздошная артерия

МОЧЕОБРАЗУЮЩИЕ ОРГАНЫ




ПОЧКА


Почка представляет орган, где вырабатывается моча. Конечные продукты белкового обмена организма в виде мочевины, мочевой кислоты, креатинина, продукты неполного окисления органических веществ (ацетоновые тела, молочная и ацетоуксусная кислоты), соли, эндогенные и экзогенные токсические вещества, растворённые в воде, преимущественно удаляются из организма через почку. Небольшая часть этих веществ выводится через кожу и слизистые оболочки. Поэтому почки наряду с лёгкими, выделяющими углекислый газ, представляют главнейший орган, через который осуществляется очищение от конечных и ненужных организму продуктов обмена. Без доставки питательных веществ извне организм может существовать длительное время, без выведения экскретов погибает за 1-2 суток. Замечательное строение почки приспособлено так, что через биологические мембраны в мочевыводящие пути проникают только ненужные организму вещества.



В почке на капиллярном уровне возникло теснейшее взаимоотношение между кровеносными сосудами и мочевыми канальцами. Экскреты, находящиеся в крови в малых концентрациях, проникают через сосудистую стенку в мочевые канальцы.

Внешнее строение. Почка – парный орган бобовидной формы. Длина её 10-12 см, ширина 5-6 см, толщина 3-4 см, масса 120-200 г. Левая почка несколько длиннее правой и иногда имеет больший вес. Цвет почек чаще тёмно-коричневый. Наружный край выпуклый, внутренний - вогнутый. На внутреннем крае имеется углубление, где формируются ворота почки, ведущие в её пазуху. В воротах и пазухе располагаются чашечки, лоханки, мочеточник, артерия, вена и лимфатические сосуды. Если рассматривать отношение сосудов, лоханки и мочеточника, то спереди располагается вена, затем артерия и лоханка. Все эти образования заключены в жировую и рыхлую соединительную ткань почечной пазухи.







Верхний конец почки более острый, чем нижний, передняя поверхность её более выпукла, чем задняя.


Внутреннее строение. На разрезе почек видно, что они состоят из мозгового и коркового вещества различной плотности и цвета; мозговое вещество плотнее коркового, несколько голубовато-красного цвета, корковое – желтовато-красного; эти различия зависят от неодинакового кровенаполнения.


Корковое вещество располагается снаружи и имеет толщину 4 – 5 мм. Мозговое вещество образует 15 – 20 пирамидок, широким основанием обращённых к корковому веществу, а узкой частью (верхушкой) – к пазухе почки. При слиянии 2 – 3 верхушек пирамид формируется сосочек, который окружён малой почечной чашечкой. Между корковым и мозговым веществом не существует ровной границы. В мозговое вещество между пирамидками проникает часть коркового вещества в виде столбов, а в корковое вещество проникает мозговое вещество в виде его лучистой части. Прослойки коркового вещества, находящиеся между лучистыми частями, состоят из свёрнутой части. Лучистая и свёрнутая части образуют дольку коркового вещества. Долька почки – часть коркового вещества, соответствующая основанию мозгового вещества и чётко выделяющаяся у детей. В образовании коркового и мозгового вещества принимают участие кровеносные сосуды и мочевые канальцы.






Почечная артерия диаметром 7 – 9 мм начинается от брюшной аорты и в воротах почки разделяется на 5 – 6 ветвей, направляющихся к её верхнему, нижнему полюсам и центральной части. В вещество почки между пирамидками проникают междольевые артерии, которые у основания пирамид заканчиваются дуговыми артериями. Дуговые артерии располагаются на границе коркового и мозгового вещества. От дуговых артерий формируются два вида сосудов: одни направляются в корковое вещество в виде междольковых артерий, другие – в мозговое вещество, где образуются кровеносные капилляры для кровоснабжения петель нефрона. Междольковые артерии разделяются на приносящие артериолы, которые переходят в сосудистые клубочки, имеющие диаметр 100 – 200 мкм. Сосудистые клубочки представляют сеть кровеносных капилляров, выполняющих функцию не тканевого обмена, а фильтрации экскретов. Кровеносные капилляры клубочка собираются в его воротах в выносящую артериолу. Выносящая артериола клубочка имеет диаметр меньший, чем приносящая артерия. Разность диаметров артериол способствует поддержанию высокого кровяного давления в капиллярах клубочка, что является необходимым условием в процессе мочеобразования. Выносящий сосуд клубочка разделяется на капилляры, которые образуют густые сети вокруг мочевых канальцев и лишь затем переходят в вены. Венозные сосуды, за исключением сосудистого клубочка приносящие артериолы и выносящие артериолы, повторяют ветвление артерий.

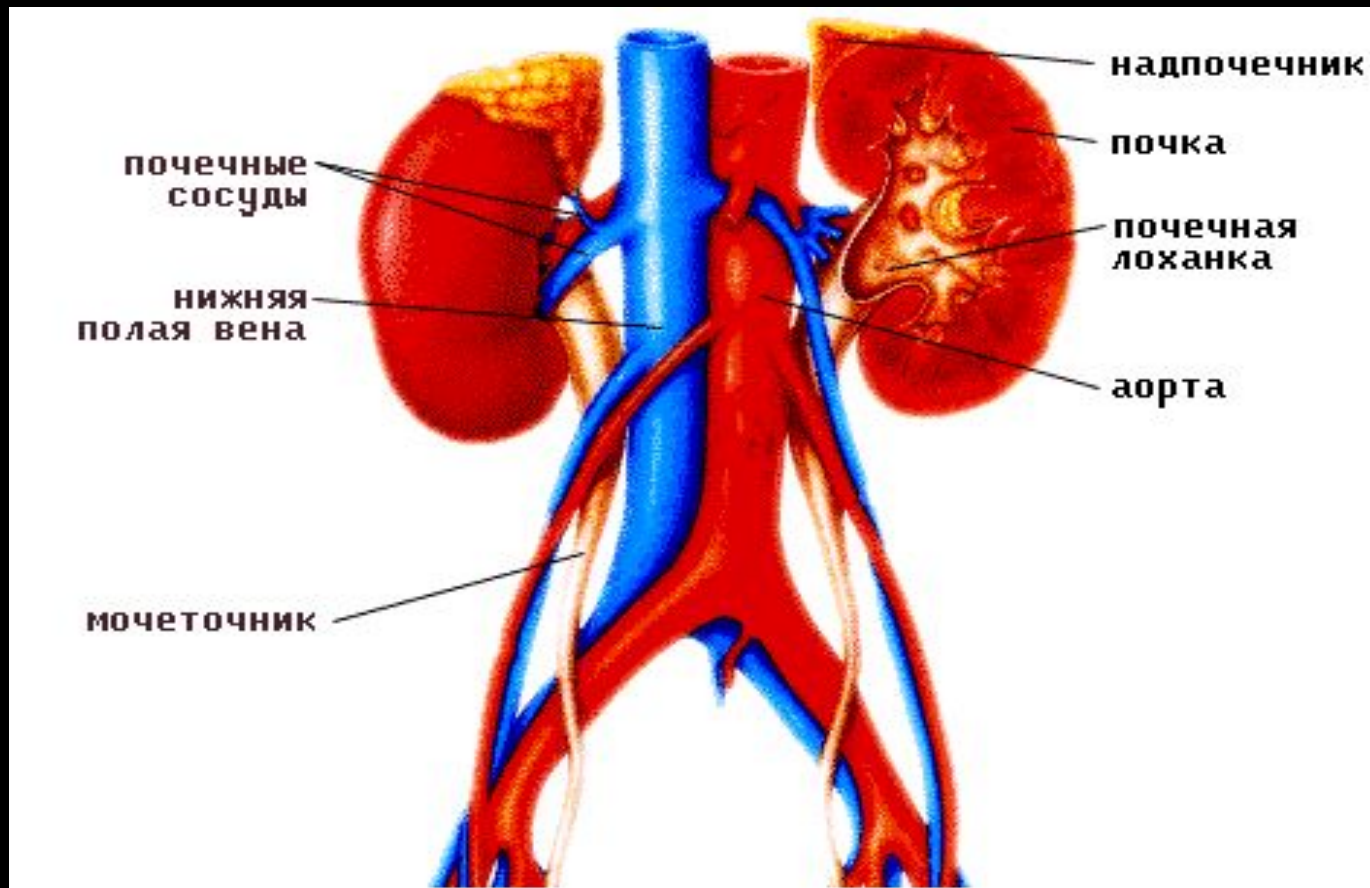





Вторым важным элементом почки является мочеобразующая система, названная нефроном. Нефрон начинается слепым расширением – двухстенной капсулой клубочка, которая выстлана одним слоем кубического эпителия. В результате соединения капсулы клубочка и сосудистого клубочка формируется новое функциональное образование – почечное тельце. Почечных телец насчитывается 2 млн. От капсулы клубочка начинаются извитые канальцы 1-го порядка, переходящие в нисходящую часть петли нефрона. Восходящая часть петли нефрона переходит в извитой каналец 2-го порядка, который вливается в прямые канальцы. Последние являются собирательными трубками для многих извитых канальцев 2-го порядка. Прямые канальцы в мозговом веществе впадают в сосочковые протоки, которые на вершине сосочка образуют решетчатое поле.



Таким образом, кровеносные сосуды, мочевые канальцы и окружающая соединительная ткань формируют вещество почки. Из этого следует, что корковое вещество складывается из междольковых артерий, приносящих артериол, выносящих артериол, почечных телец, капилляров и петель мочевых канальцев, прямых и собирательных трубочек.



В каждом почечном тельце выделяется за сутки 0,03 мл первичной мочи. Образование её возможно при кровяном давлении около 70 мм рт. ст. При кровяном давлении ниже 40 мм рт. ст. мочеобразование невозможно.



При огромном числе почечных телец первичной мочи образуется около 60 л в сутки; она содержит 99% воды, 0,1% глюкозы, соли и другие вещества. Из первичной мочи, прошедшей через все отделы мочевого канальца, совершается реабсорбция воды и глюкозы в кровеносные капилляры. Окончательная моча объёмом 1,2 – 1,5 л в сутки через собирательные трубочки изливается в малые чашечки почечной лоханки.


Возрастные особенности. У новорожденного лучше видны границы долек. К моменту рождения и после него первые месяцы ещё продолжается формирование новых нефронов. По отношению к массе тела на единицу поверхности почки у детей приходится больше клубочков, чем у взрослого. Несмотря на это, фильтрующая мощность клубочков ниже, чем у взрослого, что обусловлено меньшим объёмом клубочков и более толстым эпителием почечной капсулы. Канальцевая реабсорбция также понижена. К 20 годам заканчивается рост массы почки за счёт увеличения размеров почечных телец и длины мочевых канальцев.

Оболочки почки

С корковым веществом почки срастается фиброзная капсула, от которой начинаются нежные соединительнотканые междольковые прослойки, невидимые простым глазом. Помимо соединительнотканых волокон, в капсуле имеется плохо выраженный слой гладких мышц. За счёт незначительного их сокращения поддерживается внутритканевое давление почки, что необходимо для процессов фильтрации.

Почку окутывает жировая капсула, состоящая из рыхлой соединительной ткани, где при избыточном питании откладывается жир. Жировая капсула почки лучше развита на её задней поверхности и имеет определённое значение в удержании почки в поясничной области. При похудении, когда жир в жировой капсуле исчезает, может возникнуть подвижность почки (блуждающая почка).


Самой наружной оболочкой является почечная фасция, представляющая двухслойную пластинку. Передний и задний листки почечной фасции на наружном крае и верхнем полюсе почки соединяются, а внизу в виде футляра продолжают по мочеточнику до мочевого пузыря. На внутреннем крае фасциальные листки впереди и позади сосудов в 70% случаев соединяются с листками другой стороны.




Почка удерживается в нише поясничной области, образованной большими поясничными мышцами, квадратной мышцей и поясничной частью диафрагмы; оболочками почки, которые имеют многочисленные соединительнотканые волокна, соединяющие почечную фасцию, жировую капсулу и фиброзную капсулу; кровеносными сосудами почки, и положительным внутрибрюшинным давлением.

Топография. Почки располагаются в забрюшинной области по бокам позвоночника. Синтопия и скелетотопия правой и левой почек различны. Верхний полюс левой почки находится на уровне XI грудного позвонка, нижний – между II и III поясничными позвонками. XII ребро пересекает левую почку в области ворот, что является хорошим ориентиром при хирургическом доступе к почке. Правая почка располагается на 3 см ниже, чем левая.


Верхним концом почка соприкасается с надпочечником. Правая почка прилежит к печени и нисходящей части двенадцатиперстной кишки, а нижний её конец – к правому изгибу тонкой кишки. Левая почка соприкасается с желудком, селезёнкой и нисходящей частью толстой кишки. Корень брыжейки поперечной ободочной кишки пересекает почку посередине.



Возрастные особенности. У новорождённого почка относительно больше, чем у взрослого, имеет более круглую форму с чёткими границами 14 долек. Почка новорождённого располагается на один позвонок ниже, чем у взрослого. Внутреннее строение характеризуется тем, что плохо развиты пазуха и кора, хорошо развито мозговое вещество почки. Под капсулой залегают почечные тельца. Извитые канальцы развиты плохо, петли нефрона не выходят за пределы коркового вещества. Почка проходит три этапа усиленного роста: на 1-м, 7-м и 14-м году жизни.



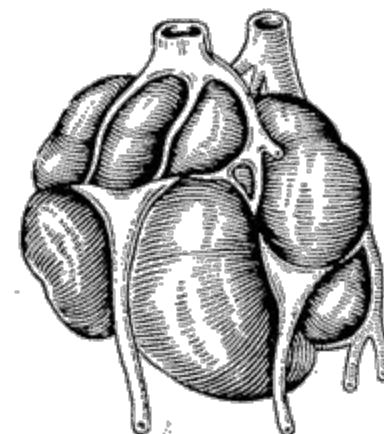
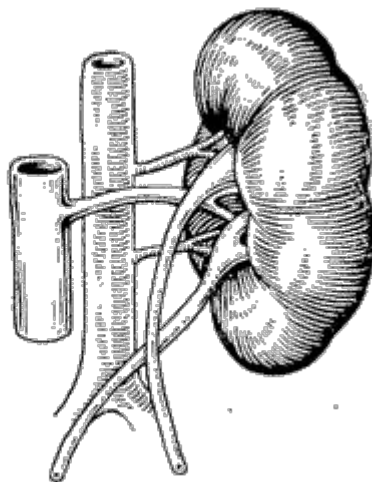
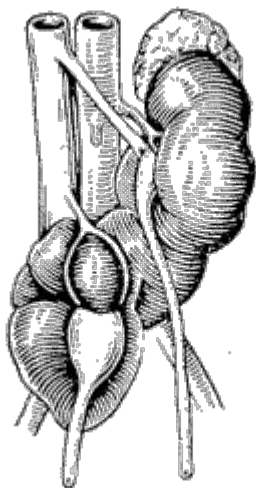
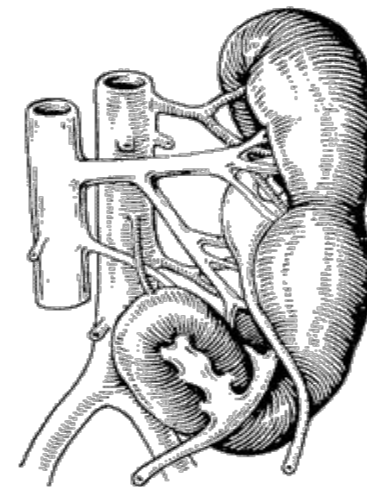
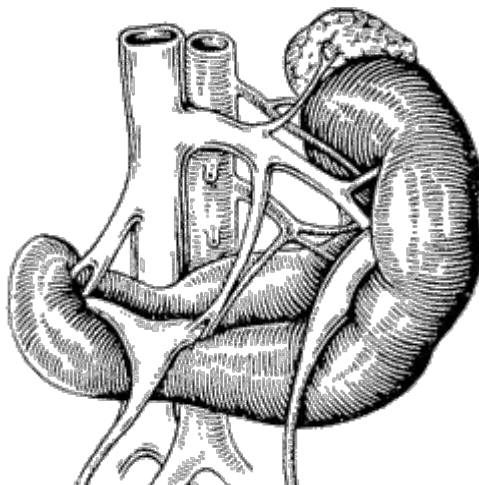
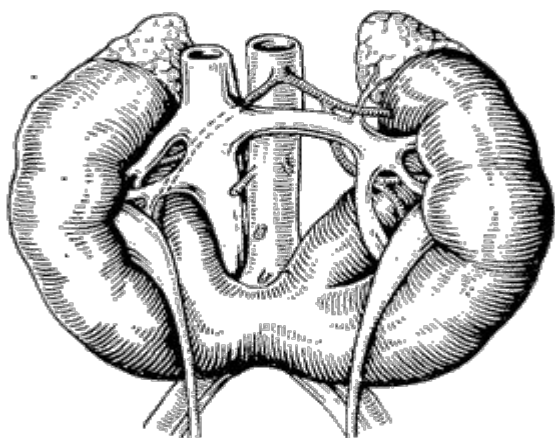
Эмбриогенез. На I месяце развития эмбриона на задней стенке туловища возникают парные половые и мочевые протоки, сообщающие вторичную полость тела с клоакой. Половые протоки имеют отношение к развитию почек. У эмбриона последовательно происходит возникновение предпочки, первичной почки и окончательной почки. Каждая почка развивается независимо друг от друга из несегментированной мезодермы. Эти почки в эмбриональном периоде отражают только филогенетическое развитие мочеобразующих органов. Предпочка функционирует на 3-й неделе эмбрионального развития в течение 40 – 60 ч. Она представлена 8 – 10 протонефридиями (мочевые канальцы), которые одним концом открываются в полость тела, а другим – в мезонефральный проток. В стенке протонефридиев возникает подобие почечной капсулы, в которую погружается петля кровеносного капилляра, вырастающего из брюшной части аорты. Почка подобного строения существует у низших водных животных.




Средняя почка возникает на 3 – 4-й неделе эмбрионального развития и функционирует в течение 12 – 15 дней. Мочевых канальцев (нефридий) насчитывается около 20. У большинства мочевых канальцев сообщение с вторичной полостью отсутствует, а те, у которых остались эти сообщения, в устье отверстия имеют реснички. Колеблясь, они направляют ток мочи в половой проток. Мочевые канальцы имеют более глубокую капсулу, где находится сосудистый клубочек.

Развитие окончательной почки происходит, начиная со II месяца эмбрионального развития, из метанефрогенной ткани, находящейся в тазовой области на месте перехода сомитов в боковые пластинки. Из конечной части полового протока возникает слепое выпячивание будущего мочеточника и лоханки. Слепое выпячивание мезонефрального (вольфого) протока вырастает в зачаток окончательной почки. Из слепого конца мочеточника в толще метанефрогенной ткани развиваются лоханка, чашечки и собирательные трубочки мозгового вещества почки. Одновременно в метанефрогенной ткани возникают трубочки, выстланные высоким эпителием; трубочки вырастая, преобразуются в капсулу клубочков почки. Затем наступает процесс соединения трубочек с собирательными трубочками, являющимися производными мезонефрального протока.

Аномалии развития почек чаще встречаются в виде сращения почек.





Филогенез. Эмбриональное развитие у позвоночных предпочки, средней и окончательной почек фактически повторяет филогенез органов выделения. У низших червей, не имеющих вторичной полости тела, в тканях находятся мочевые трубочки (протонефридии), которые выводят наружу продукты обмена и половые клетки.


У высших червей и пиявок в связи с развитием вторичной полости тела в каждом членике имеются мочевые трубочки – метанефридии, которые одним концом открываются в полость тела, а другим – на его поверхность и выводят продукты обмена и половые клетки. Подобные мочевые каналы функционируют на протяжении жизни у круглоротых, рыб и амфибий.

Начиная с класса рептилий, постоянным органом выделения является окончательная почка. У многих животных пирамиды и дольки отделены друг от друга глубокими бороздами.


МОЧЕВЫВОДЯЩИЕ

Почечная лоханка **ОРГАНЫ**

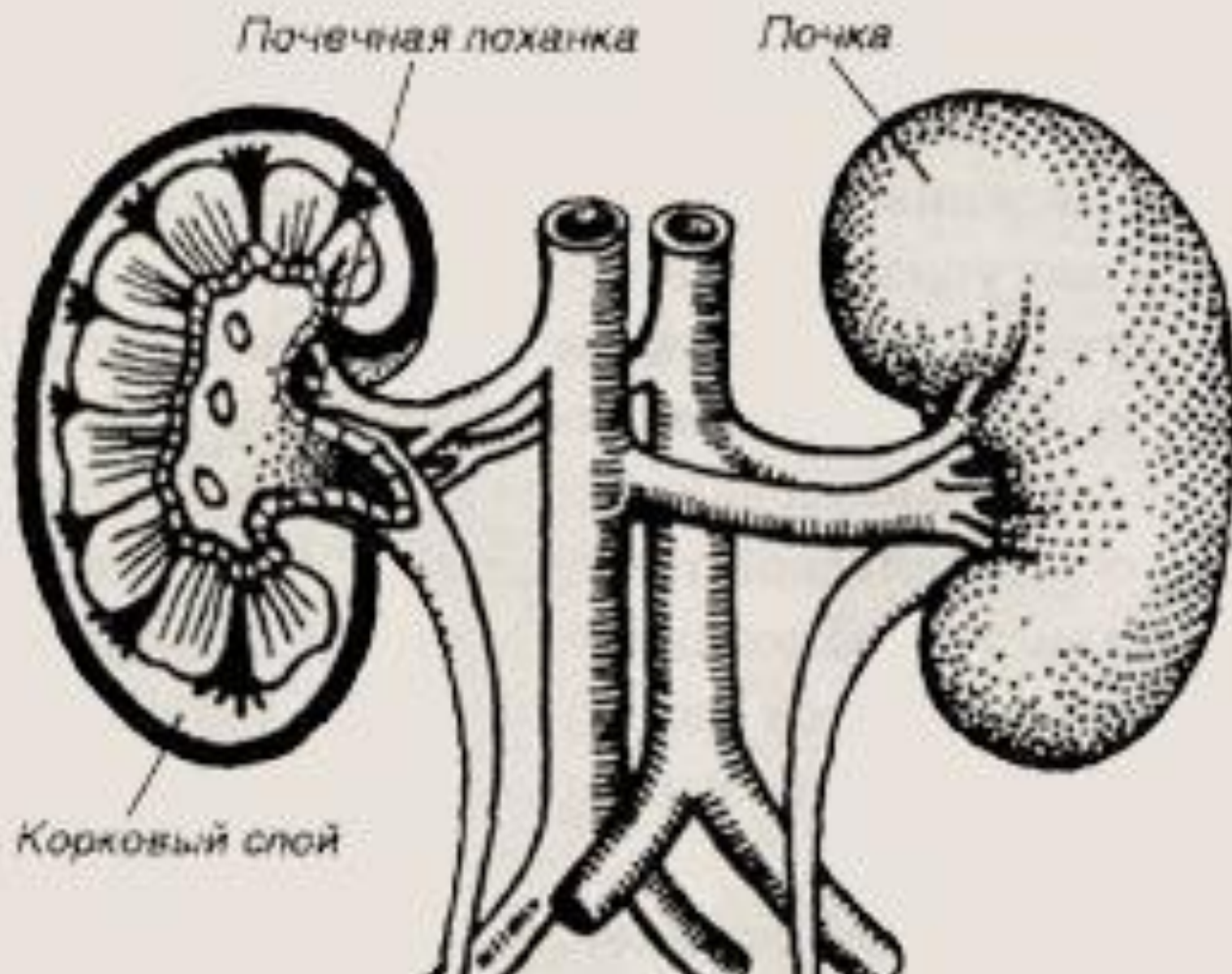
Окончательная моча изливается в малые чашечки, представляющие выросты лоханки, которые охватывают сосочек почки. Две – три малые чашечки сливаются в большие чашечки, а они в свою очередь образуют лоханку почки. Лоханка переходит в мочеточник. Малые, большие чашечки и лоханка располагаются в почечной пазухе.




Лоханка находится позади кровеносных сосудов почки. Её форма весьма разнообразна. Ампулярная лоханка имеет одну широкую полость и короткие чашечки. Длинная лоханка мала, а чашечки вытянуты. Разветвлённая лоханка состоит из 2 – 3 полостей, сообщающихся с длинными чашечками.



Стенка лоханки и чашечек состоит из слизистой, мышечной и соединительнотканной оболочек. Мышечная оболочка у основания малых чашечек развита лучше, чем в других отделах, и формирует сфинктер. За счёт сокращения мышечной оболочки лоханки происходит накопление порции мочи объёмом 2 – 3 мл, которая выбрасывается в мочеточник.




Мочеточник



Мочеточник – парный трубчатый орган, сообщающий лоханку почки с мочевым пузырём. Длина мочеточника 30 – 35 см, диаметр неравномерный; у места отхождения от лоханки, при входе в малый таз и при прохождении через стенку мочевого пузыря, он равен 3 – 4 мм, а между этими сужениями диаметр его достигает 9 мм. Мочеточник состоит из слизистой, мышечной и наружной соединительнотканной оболочек. Мышечная оболочка имеет циркулярный и продольный слои. В мочеточнике различают брюшную часть, тазовую часть и внутривенечную часть, находящуюся в стенке мочевого пузыря. Брюшная часть находится за париетальным листком брюшины впереди фасции и поясничной мышцы. Правый мочеточник в начальном отделе прикрыт нисходящей частью двенадцатиперстной кишки, слева – располагается под корнем брыжейки сигмовидной кишки. На уровне подвздошнокрестцового сустава брюшная часть мочеточника переходит в тазовую.

- В тазу мочеточник лежит за брюшиной и идёт параллельно внутренней подвздошной артерии, пересекая выносящий проток у мужчин, а затем впадает в заднюю стенку мочевого пузыря.




Внутристеночная часть мочеточника имеет длину 2 – 2,5 см и проходит сзади вперёд и медиально через заднюю стенку мочевого пузыря. Заканчивается отверстием, прикрытым со стороны полости пузыря сверху складкой слизистой оболочки. Складка выполняет роль полулунного клапана и пропускает порцию мочи только из мочеточника в мочевой пузырь; ретроградный ток мочи в мочеточник невозможен.

В мочеточнике различают три изгиба и три сужения: на месте перехода лоханки в мочеточник, при переходе брюшной части в тазовую и перед вхождением в стенку мочевого пузыря.

Возрастные особенности. Мочеточник длинный и изгибающийся, быстро растёт и в конце 2-го года жизни его длина удваивается. Окончательная длина мочеточника устанавливается к 30 годам. Диаметр мочеточника у детей относительно меньше, чем у взрослого, имеет не совсем чётко выраженные места сужения.

Функция. Моча передвигается по мочеточнику благодаря перистальтике его мышечной оболочки. Волна сокращений повторяется 1 – 5 раз в минуту со скоростью 2 – 3 см в минуту.

Мочевой пузырь



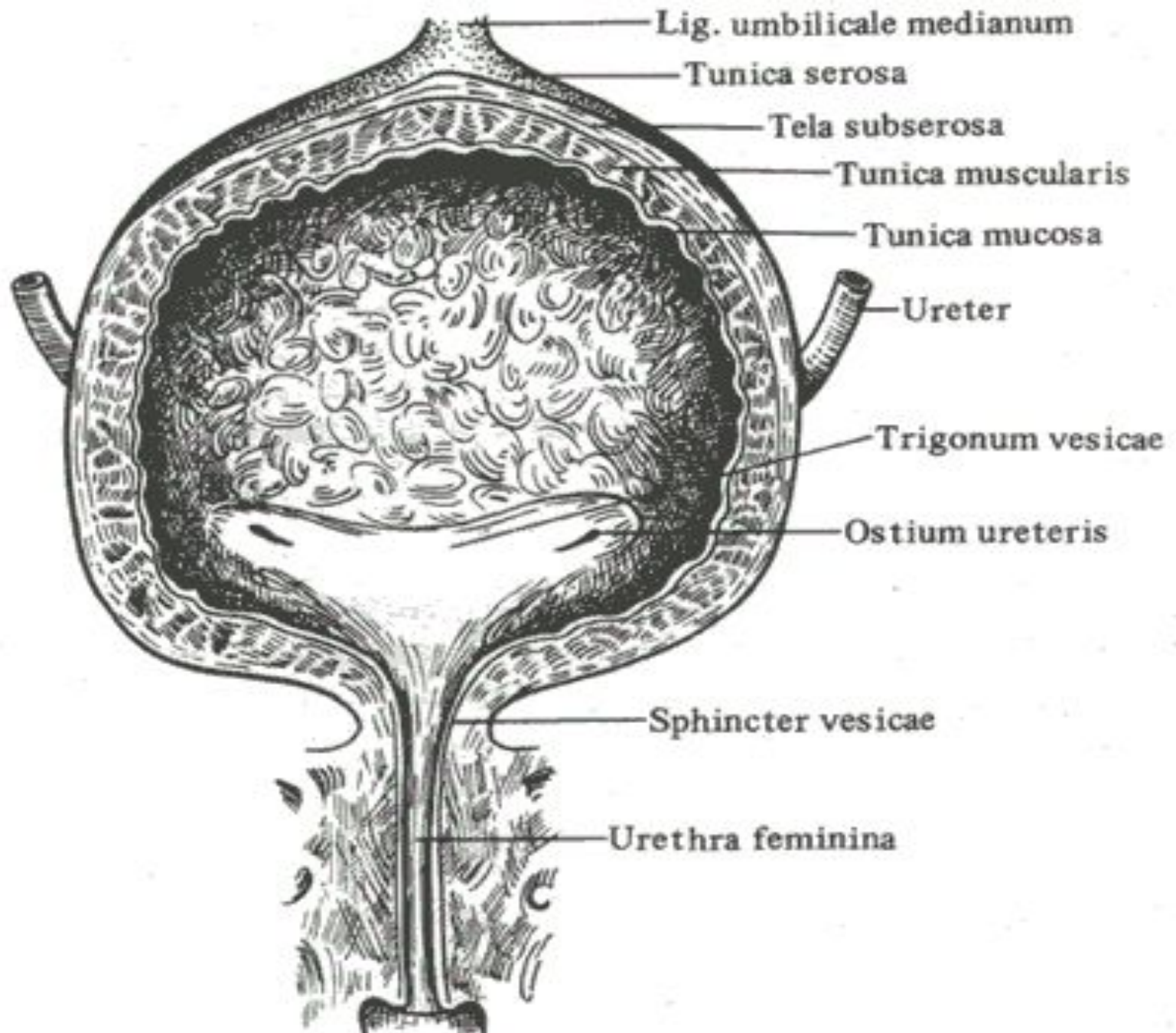
Мочевой пузырь – мешкообразный орган, имеет верхушку; ниже верхушки до места впадения мочеточников в мочевой пузырь выделяется тело, от устьев мочеточника до начала мочеиспускательного канала - дно.


Стенка состоит из слизистой, мышечной и соединительнотканной оболочек. Задняя стенка прикрыта париетальным листком брюшины. Слизистая оболочка покрыта переходным эпителием. Собственный соединительнотканый слой слизистой оболочки хорошо развит и представлен рыхлой тканью, которая при опорожнении пузыря легко собирается в складки. Эти складки обычно принимают за складки подслизистого слоя, в действительности же подслизистый слой в пузыре отсутствует. Около устьев мочеточников также имеются складки слизистой оболочки. Напротив внутреннего отверстия мочеиспускательного канала выступает язычок пузыря, соединённый с гребешком мочеиспускательного канала. Пузырный треугольник представляет часть дна пузыря, ограниченную сверху отверстиями мочеточников (основание треугольника) и между ними межмочеточниковой складкой и внутренним отверстием мочеиспускательного канала (вершина треугольника). В области пузырного треугольника слизистая гладкая и содержит крипты, иногда принимаемые за железы.

Нормальная слизистая оболочка мочевого пузыря совершенно не всасывает мочу.

В мышечной оболочке условно выделяют три слоя: два продольных (наружный и внутренний) и циркулярный. Более значительного развития достигают наружный продольный и циркулярный слои. В области треугольника мочевого пузыря мышечные слои плотно сращены друг с другом и со слизистой оболочкой. На передней стенке продольный мышечный слой соединён у мужчин с симфизом, на задней стенке - предстательной железой, у женщин – с передней стенкой влагалища и мочеиспускательным каналом.

Гладкие мышцы пузыря у начала внутреннего отверстия мочеиспускательного канала формируют сфинктер. При этом мышечные пучки охватывают дно треугольника мочевого пузыря, затем по его латеральным сторонам достигают отверстия мочеиспускательного канала и перекидываются через переднюю стенку канала в виде петли. У женщин внутренний сфинктер сращён с передней стенкой влагалища, поэтому разрыв влагалища часто вызывает повреждение сфинктера и нарушение мочеиспускания. Замыкание мочеиспускательного канала происходит при сокращении мышечной петли. В этом случае передняя стенка мочеиспускательного канала прижимается к его задней стенке, а также к пузырному язычку. Сфинктер сокращается рефлекторно без участия сознания человека.







На наружной поверхности дна мочевого пузыря есть прямокишечнопузырная мышца, представляющая самостоятельный пучок, который у мужчин с задней стенки мочевого пузыря переходит на прямую кишку, а у женщин – на матку и влагалище. В составе этой мышцы имеются и поперечнополосатые волокна.

Соединительнотканый слой окружает мочевой пузырь со всех сторон, формируя околопузырную клетчатку. В околопузырной клетчатке располагаются венозные и нервные сплетения. Задняя стенка пузыря, особенно при его наполнении, покрывается серозной оболочкой.

Связки. От верхушки мочевого пузыря в направлении пупка отходит срединная пупочная связка, представляющая редуцированный мочевой проток. Связка покрыта брюшиной, которая образует одноимённую складку.

Лобково-пузырные, боковые и медиальные связки представляют часть тазовой фасции. В их составе есть мышечные пучки.

Топография. Мочевой пузырь располагается в малом тазу позади симфиза. Пустой мочевой пузырь можно пальпировать у мужчин только через прямую кишку, а у женщин – через влагалище. Дно мочевого пузыря располагается на фасции и мышцах промежности. У женщин в связи с более широкой и низкой промежностью, чем у мужчин, мочевой пузырь также находится ниже. Наполненный мочевой пузырь проникает между чрезпузырной фасцией и париетальным листком брюшины передней стенки живота. При переполнении мочой верхушка мочевого пузыря может достигать пупка.



Возрастные особенности. У детей мочевого пузыря из-за малой полости таза располагается в брюшной полости и имеет веретенообразную форму. Дно пузыря отсутствует, и треугольник пузыря находится вертикально, опускается в таз только с развитием полости таза, что заканчивается к периоду полового созревания. Ввиду высокого стояния пузыря у девочек он не соприкасается с маткой и влагалищем, а у мальчиков – с прямой кишкой.

МЕХАНИЗМ МОЧЕИСПУСКАНИЯ


Рефлекс мочеиспускания возникает тогда, когда давление в полости мочевого пузыря превышает 15 см водного столба. При этом давлении происходит раздражение нервных окончаний афферентных волокон, которые в составе тазовых нервов и подчревных нервов передают импульсы в крестцовые сегменты спинного мозга. Из спинного мозга направляются ответные импульсы к мышце стенки мочевого пузыря, вызывая её сокращение. После опорожнения мочевого пузыря парасимпатический центр угнетается, а симпатический – возбуждается. В результате тонус стенки пузыря ослабевает, а сфинктер сокращается.

В рефлексе мочеиспускания определённую роль играет нижний сегмент прямой мышцы живота, который соприкасается с передней стенкой мочевого пузыря. При сокращении прямой мышцы живота пузырь сдавливается, давление в нём повышается, и рефлекс мочеиспускания наступает быстрее.

У человека позывы на мочеиспускание возникают в том случае, если произвольный сфинктер мочеиспускательного канала закрыт. У мужчин в силу особенностей строения промежности и более мощного развития сфинктеров задержка мочи возможна более продолжительное время, чем у женщин.

Эмбриогенез. Мочевой пузырь развивается на II месяце эмбрионального периода из части клоаки и аллантоиса. Клоака располагается на хвостовом конце туловища и представляет углубление, куда открываются половые и мочевые протоки и кишечная трубка. Затем ниша клоаки разделяется фронтальной перегородкой, соединяясь с мембраной, прикрывающей клоаку. В результате клоака разделяется на переднюю мочеполовую пазуху и заднюю прямокишечную пазуху. С обособлением пазух мембрана прорывается, и формируются соответствующие отверстия. С мочеполовой частью соединён аллантоис, который состоит из верхушки, средней части и дна. Верхушка аллантоиса преобразуется в связку, средняя часть и дно формируют мочевой пузырь.

Аномалии. Частой аномалией является сообщение мочевого пузыря с пупочным отверстием или выворот пузыря слизистой оболочкой (эктопия). Эта аномалия отражает особенность развития пузыря. Наблюдается также сообщение мочевого пузыря с влагалищем или прямой кишкой.



Филогенез. У водных животных, амфибий, рептилий, клоачных, птиц и некоторых млекопитающих мочевого пузыря отсутствует, и мочеточники открываются в клоаку. Подобная картина строения мочевыводящей системы и клоаки наблюдается у высших млекопитающих только в эмбриогенезе на II месяце развития. Отсутствие мочевого пузыря у вышеуказанных животных связано, вероятно, с особенностью обмена белков, когда конечным продуктом обмена является не только образование мочевины, но и мочевой кислоты. Мочевая кислота легко кристаллизуется в отличие от мочевины, которая долгое время может находиться в растворённом состоянии. При наличии мочевого пузыря у этих животных легко бы формировались конгломераты из мочевой кислоты. Вероятно, это явилось одной из причин, которая способствовала редукции мочевого пузыря. Только у млекопитающих, у которых из аммиака происходит синтез мочевины, легко и длительно удерживающейся в растворённом состоянии, образовался объёмный мочевой пузырь. У млекопитающих клоака исчезает и у самцов между половым синусом и каналом копулятивного органа возникает сообщение в виде мочеиспускательного канала, через который вытекает моча и проходят половые клетки.


МУЖСКОЙ МОЧЕИСПУСКАТЕЛЬНЫЙ

КАНАЛ

Мужской мочеиспускательный канал имеет длину около 18 см; его большая часть преимущественно проходит по губчатому телу. Канал начинается в мочевом пузыре внутренним отверстием и заканчивается на головке. Мочеиспускательный канал подразделяется на предстательную, перепончатую и губчатую части.


Предстательная часть соответствует длине предстательной железы и выстлана переходным эпителием. В этой части различают суженное место, соответственно положению внутреннего сфинктера мочеиспускательного канала, и ниже расширенную часть длиной 12 мм. На задней стенке расширенной части размещается семенной бугорок, от которого вверх и вниз отходит гребешок, образованный слизистой оболочкой. Вокруг устьев семявыбрасывающих протоков, которые открываются на семенном бугорке, имеется сфинктер. В ткани семявыбрасывающих протоков находится венозное сплетение, которое выполняет функцию эластического сфинктера.

Перепончатая часть представляет наиболее короткий и узкий отдел мочеиспускательного канала; она хорошо фиксирована в мочеполовой диафрагме таза и имеет длину 18-20 мм. Поперечнополосатые мышечные волокна вокруг канала формируют наружный сфинктер, подчинённый сознанию человека. Сфинктер, кроме акта мочеиспускания, постоянно сокращён.




Губчатая часть имеет длину 12-14 см и соответствует губчатому телу. Начинается луковичным расширением, куда открываются протоки двух луковично-мочеиспускательных желёз, выделяющих белковую слизь для увлажнения слизистой оболочки и разжижения семенной жидкости.

Бульоуретральные железы величиной с горошину располагаются в толще глубокой поперечной мышцы промежности. Мочеиспускательный канал этой части начинается от луковичного расширения, имеет равный диаметр 7-9 мм и только в головке переходит в веретенообразное расширение, называемое ладьевидной ямкой, которая заканчивается суженным наружным отверстием. В слизистой оболочке всех отделов канала встречаются многочисленные железы двух типов: внутриэпителиальные и альвеолярно-трубчатые.

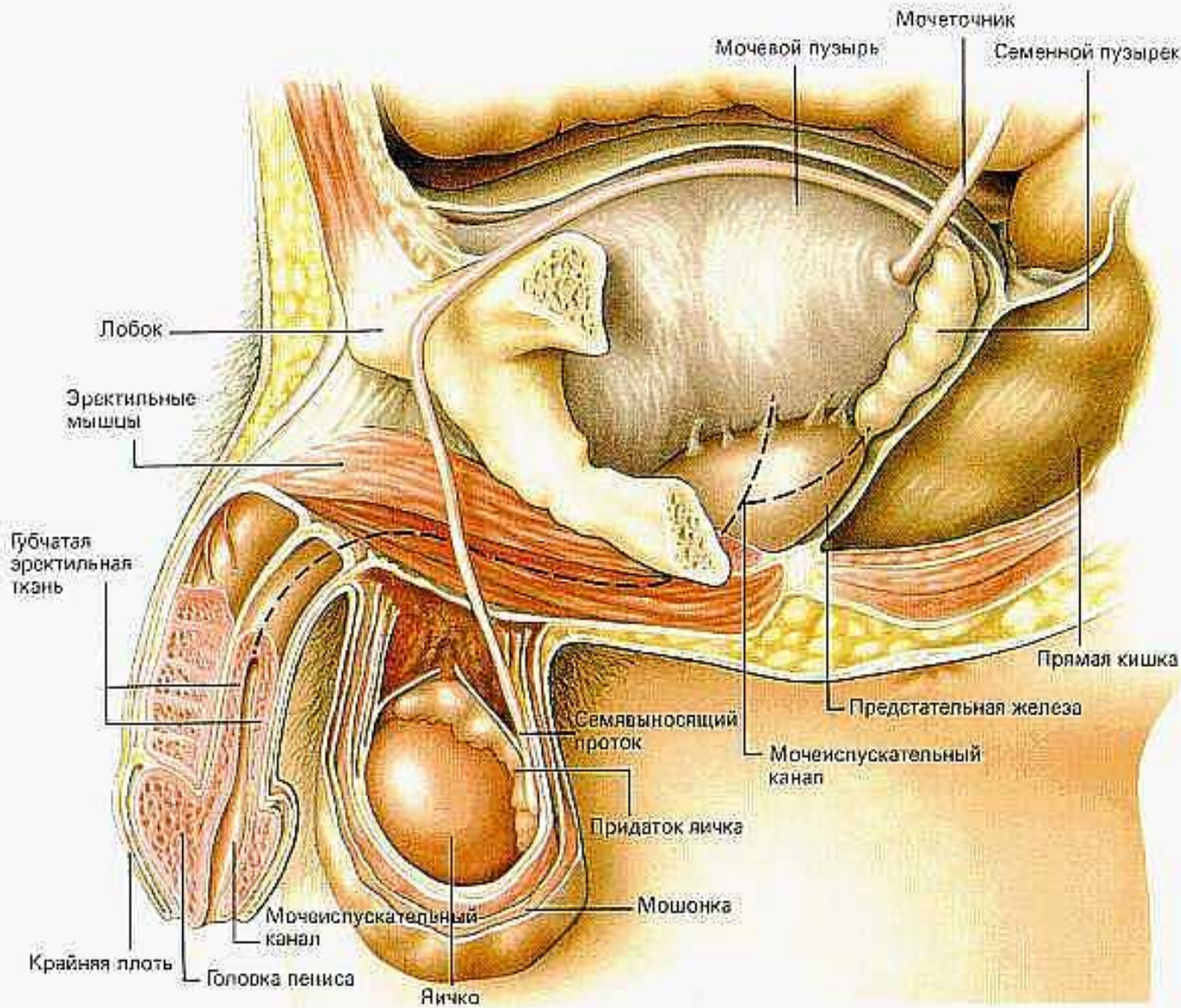



Внутриэпителиальные железы по структуре сходны с бокаловидными слизистыми клетками, а альвеолярно-трубчатые – имеют форму колб, выстланы цилиндрическим эпителием. Эти железы выделяют секрет для увлажнения слизистой оболочки. Базальная мембрана слизистой оболочки сращена с губчатым слоем только в губчатой части мочеиспускательного канала, а в остальных отделах – с гладкомышечным слоем.



При рассмотрении профиля мочеиспускательного канала выделяются две кривизны, три расширения и три сужения. Передняя кривизна находится в области корня и легко исправляется при поднимании. Вторая кривизна фиксирована в области промежности и огибает лобковое сращение. Расширения канала: в простатической части – 11 мм, в бульбозной части – 17 мм, в ладьевидной ямке – 10 мм. Сужения канала: в области внутреннего и наружного сфинктеров происходит полное замыкание канала, в области наружного отверстия диаметр уменьшается до 6-7 мм. Благодаря растяжимости ткани канала при необходимости удаётся провести катетер диаметром до 10 мм.

Мужская половая система





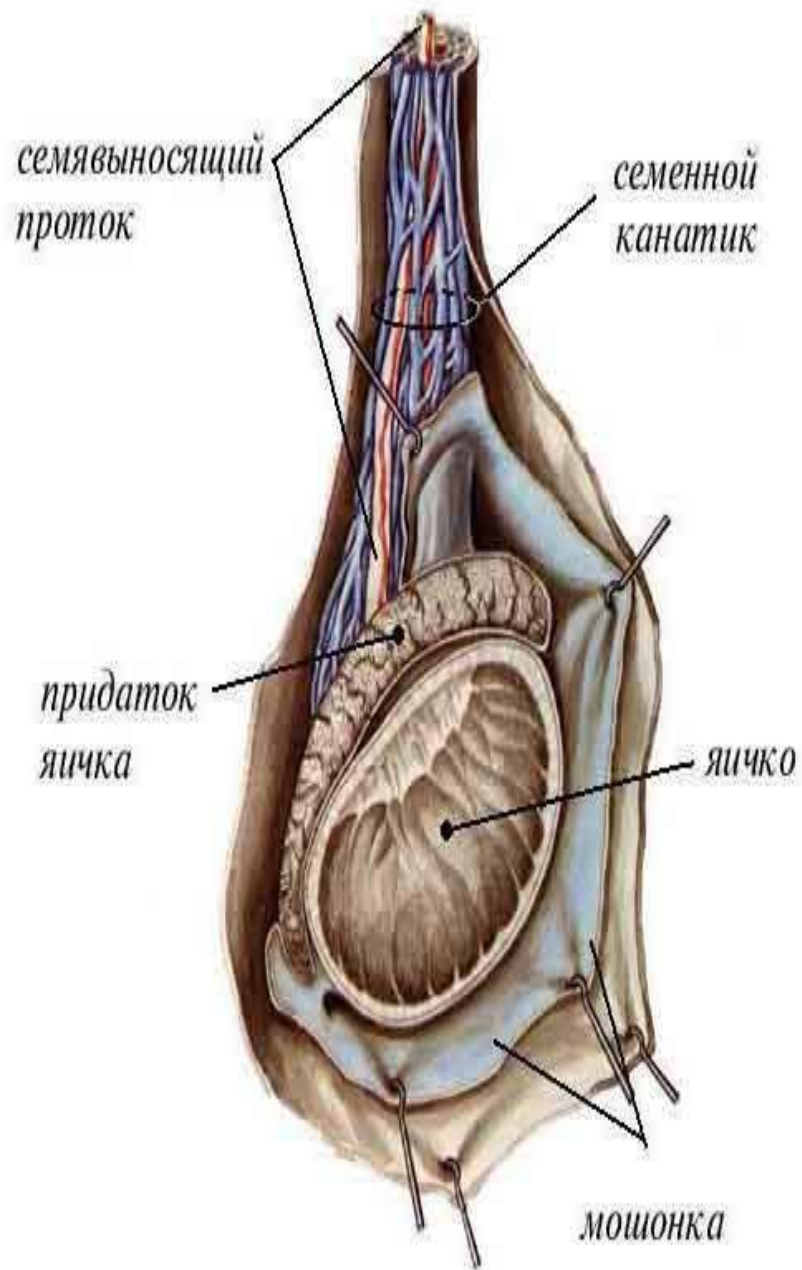
Мужские половые органы анатомически подразделяются на наружные - половой член и мошонку и внутренние - яички, придатки яичек, семявыводящие пути, предстательную железу, семенные пузырьки. В функциональном отношении мужские половые органы являются органами совокупления и репродуктивной системы. В области наружных половых органов сосредоточены рецепторы, воспринимающие эрогенные раздражения (эрогенные зоны).

Яичко - орган, в котором вырабатываются сперматозоиды и тестостерон - мужской половой гормон. Сперматозоид - это такая клетка с хвостиком, похожая на головастика. Задача этой клетки - попасть в женский организм и слиться с женской яйцеклеткой, что приводит к зачатию. Каждую минуту в яичках образуется 50 000 новых сперматозоидов.

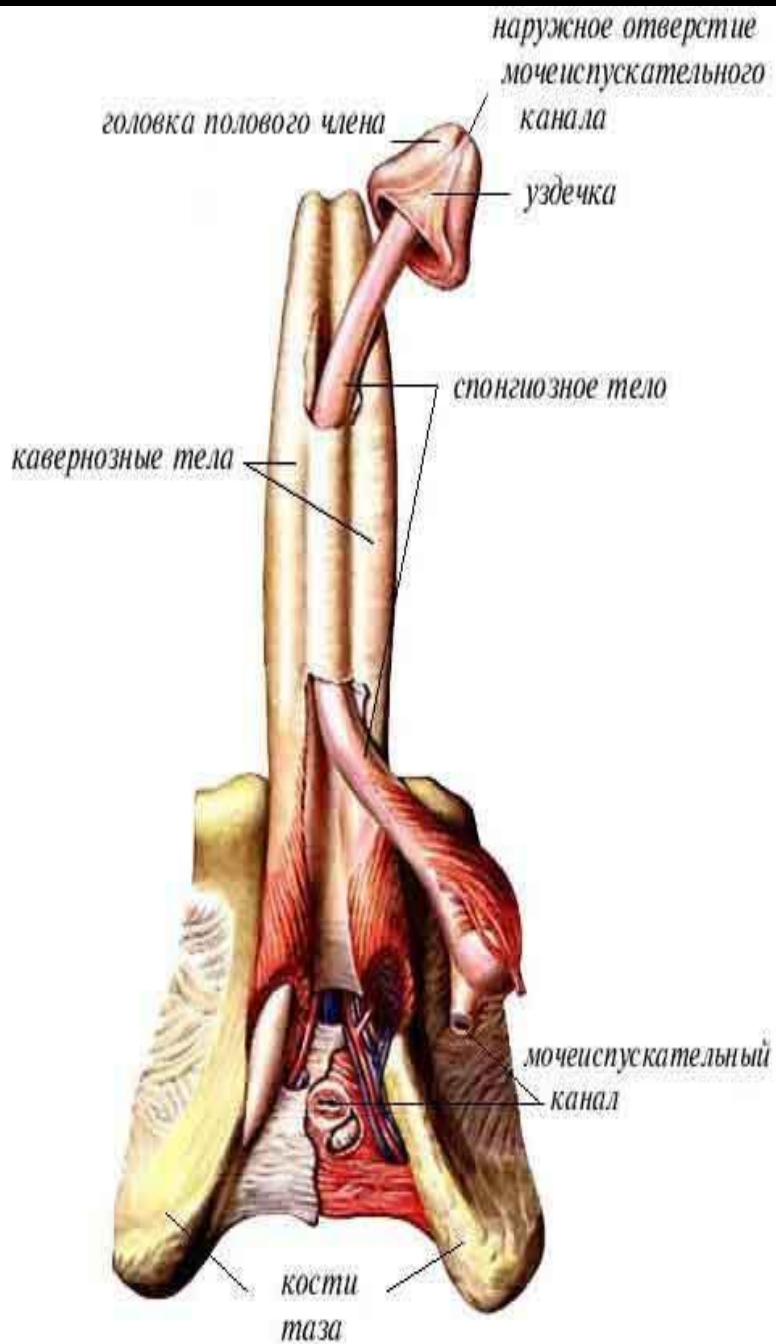
Яички находятся в **мошонке** - специальном кожном мешочке, назначение которого - создать для яичек наилучшие условия. Мошонка регулирует температуру в яичках и предохраняет их от травм. Левое яичко у большинства мужчин больше правого и располагается чуть ниже.

Придаток яичка представляет собой короткую толстую трубку с неровной поверхностью. Проходя через него, сперматозоиды созревают и приобретают свое основное качество - подвижность.

От придатка яичка отходит длинная узкая трубка, окруженная кровеносными сосудами. Трубка называется **семявыносящим протоком**, а вместе с сосудами - **семенным канатиком**. Семенной канатик идет из мошонки в паховый канал, который находится в паховой складке, затем изгибается и подходит к шейке мочевого пузыря. От каждого яичка отходит свой семенной канатик. Основное его назначение - выведение из яичек и продвижение созревших сперматозоидов.



Семявыносящие протоки, подходя к шейке мочевого пузыря, расширяются и образуют **семенные пузырьки**. В них накапливаются сперматозоиды и хранятся до того момента, как будут выведены их организма. Семенные пузырьки впадают в мочеиспускательный канал. Под мочевым пузырем располагается очень важное образование - **предстательная железа (простата)**. Размер ее примерно со средний каштан. Она кольцом охватывает шейку мочевого пузыря и самое начало мочеиспускательного канала. Семенные пузырьки перед впадением в мочеиспускательный канал проходят сквозь предстательную железу. Эта железа вырабатывает особый секрет, который смешивается со сперматозоидами и в результате




Мужской половой член - орган, который служит для совершения полового акта и делает возможным оплодотворение. Половой член состоит из трех тел. Сверху располагаются правое и левое пещеристые тела полового члена, а под ними - губчатое тело, сквозь которое проходит мочеиспускательный канал.

Основное свойство пещеристых тел заключается в том, что они в определенные моменты способны наливаться кровью. В результате половой член увеличивается в несколько раз в размере и становится твердым. Этот механизм носит название эрекции. Он делает возможным введение полового члена глубоко во влагалище женщины и доставку сперматозоидов непосредственно к шейке матки.

Промежность - это пространство, которое находится между мошонкой и отверстием заднего прохода. Оно состоит из нескольких мышц, образующих тазовое дно. Эти принимают участие в акте мочеиспускания, а у мужчин к тому же способствуют

Использованная литература



А. Г. Хрипкова, В. С. Миронов, И. Н. Шепило "Физиология человека", издательство "Просвещение", Москва, 1971 г.

Р. Д. Синельников "Атлас анатомии человека", издательство "Медицина", Москва, 1973 г.

А. В. Краев "Анатомия человека", издательство "Медицина", Москва, 1978г.

Н. В. Крылова, Т. М. Соболева "Мочеполовой аппарат", анатомия в схемах и рисунках, издательство Российского университета дружбы народов, Москва, 1994 г.

"Руководство по урологии" под редакцией Н. А. Лопаткина, издательство "Медицина", Москва, 1998 г.