


# Травма груди



# Травма грудной клетки при ДТП

- При ДТП травма груди возникает, как правило, в результате прямого механического воздействия на грудную клетку, приводящего к переломам рёбер
- Внутренние органы травмируются костными отломками или распространяющейся кинетической энергией удара.

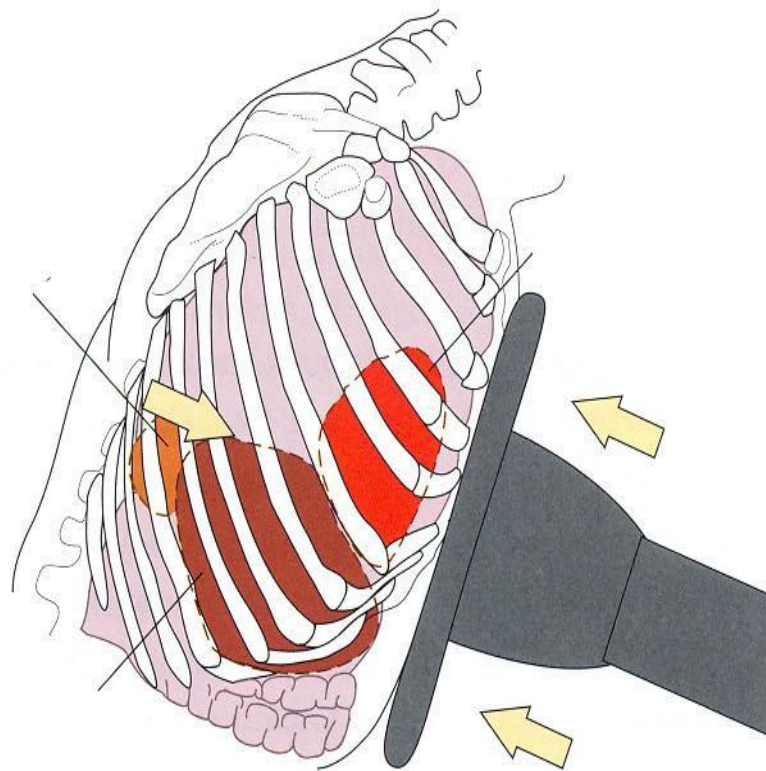
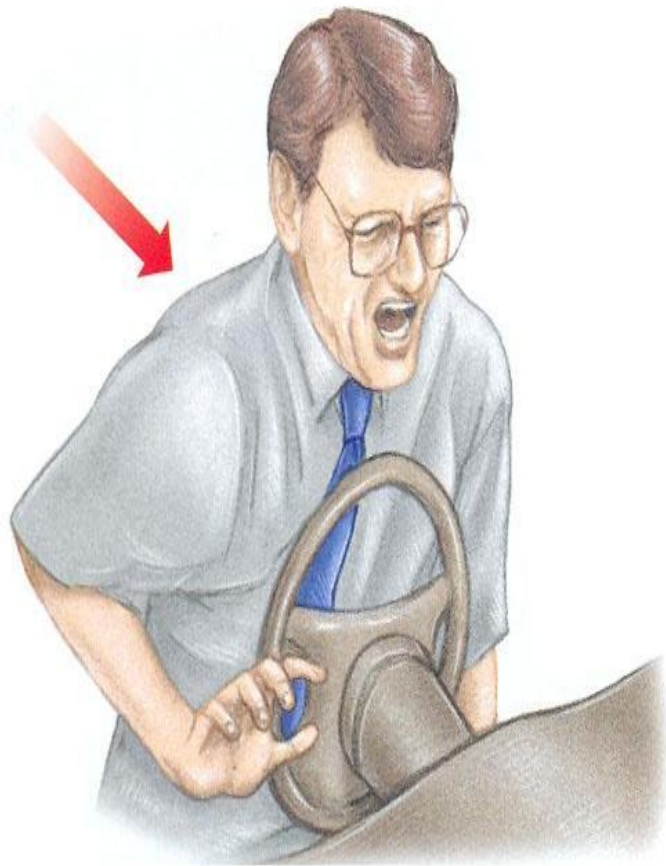

# Травма грудной клетки при ДТП

Повреждения чаще возникают:

- ✓ При ударе грудной клеткой о рулевое колесо
- ✓ При ударе пассажиров, если они не пристегнуты ремнями безопасности
- ✓ При столкновении транспортных средств на большой скорости
- ✓ При наезде на пешехода

# Травма грудной клетки



Повреждения о рулевое колесо

# Травма грудной клетки

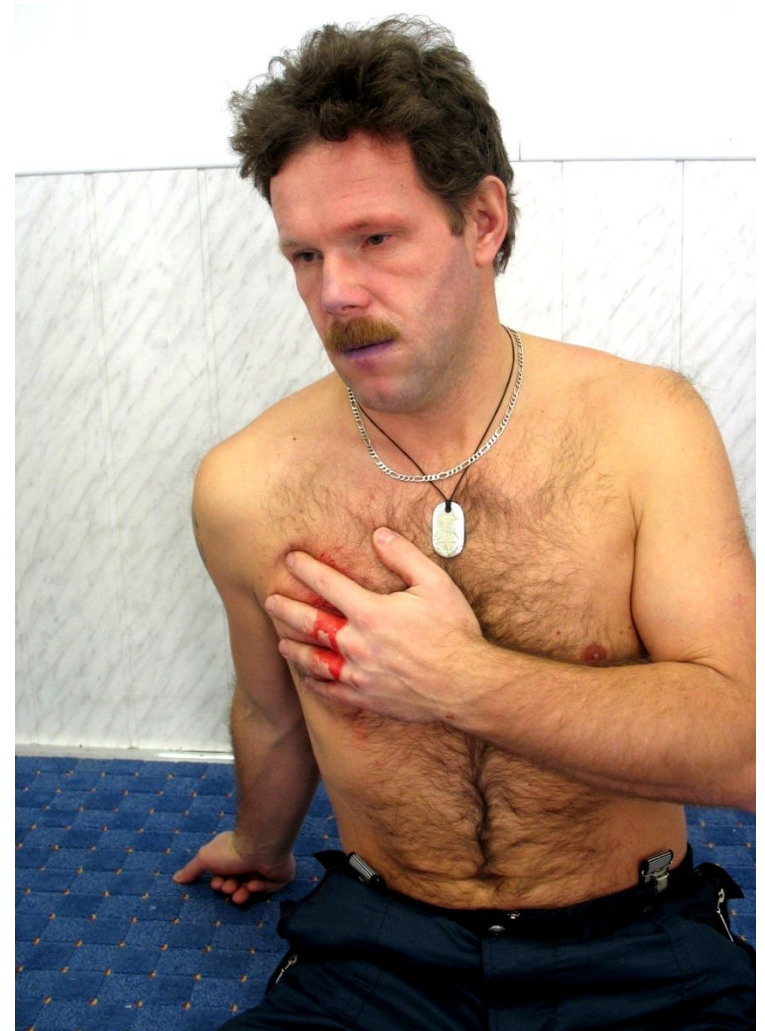
При травме грудной клетки

- нарушается целостность костного каркаса (переломы ребер, грудины).
- повреждаются:
  - внутренние органы (легкие, сердце)
  - воздухоносные пути и кровеносные сосуды
  - дыхательные мышцы (диафрагма)

**Главные признаки травмы грудной клетки – боль и дыхательная недостаточность.**

# Признаки дыхательной недостаточности

- ✓ Положение сидя или полусидя
- ✓ Шумное, частое, прерывистое, поверхностное дыхание
- ✓ Синюшный цвет лица



# Травма грудной клетки

- ✓ Проникающая или **открытая**, когда имеется сообщение через рану между органами грудной клетки и окружающей средой
- ✓ Не проникающая или **закрытая**, когда отсутствуют проникающие ранения в области грудной клетки

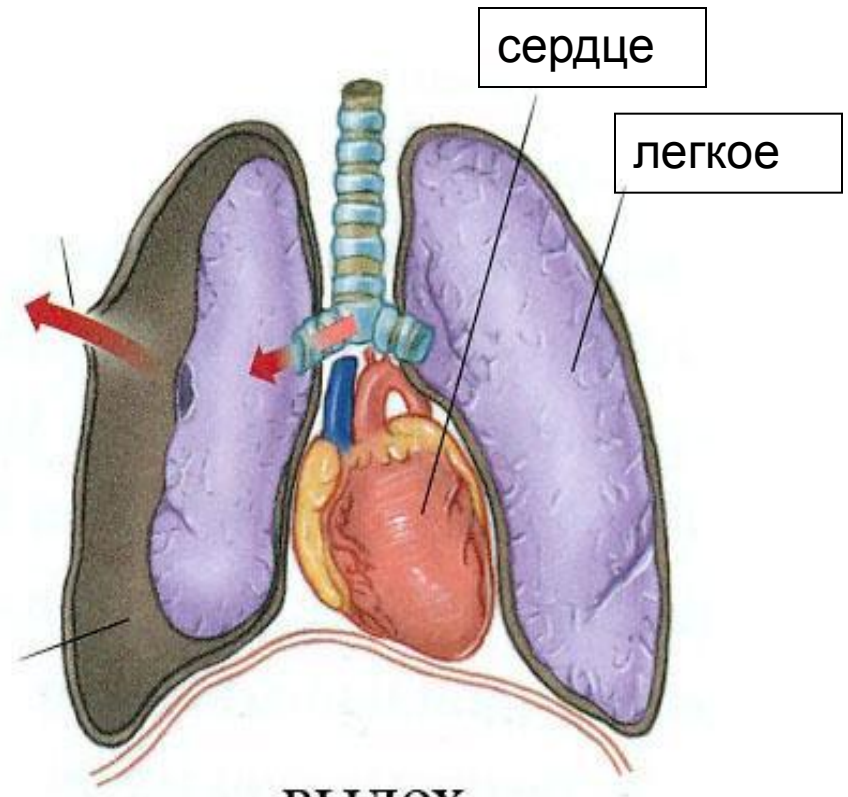
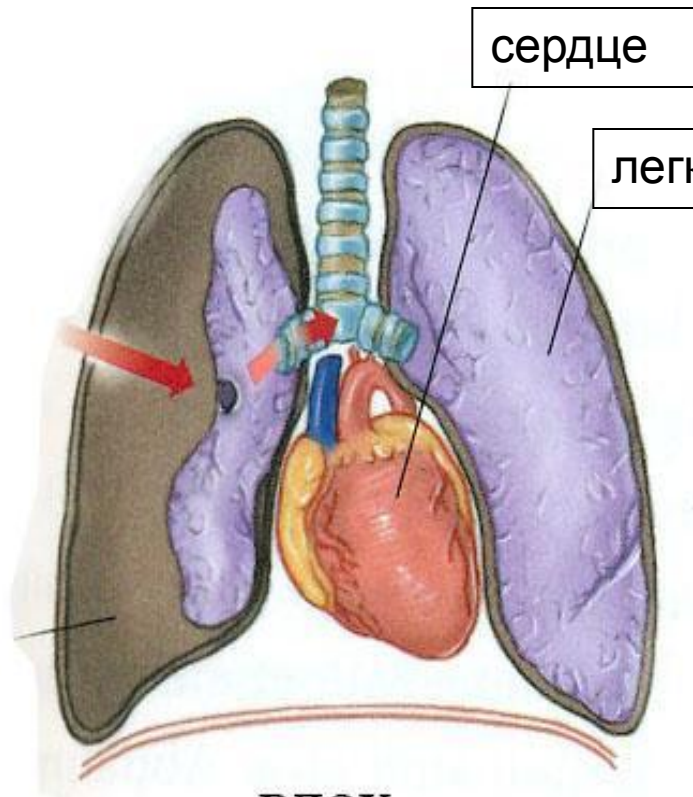
Чаще у пострадавших в ДТП отмечается закрытая травма грудной клетки

# Проникающая или открытая травма грудной клетки

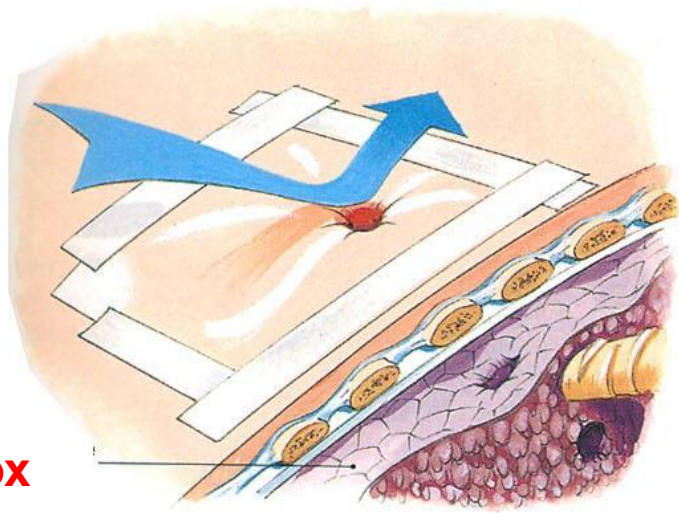
- ✓ Наличие раны в области грудной клетки.
- ✓ При дыхании через рану может циркулировать воздух (на выдохе появляется кровавая пена).
- ✓ Нарушение целостности плевральной полости приводит к скоплению в ней воздуха и спадению легкого на стороне повреждения, что уменьшает количество поступающего кислорода в организм пострадавшего.
- ✓ Попадание воздуха в плевральную полость называется пневмотораксом.



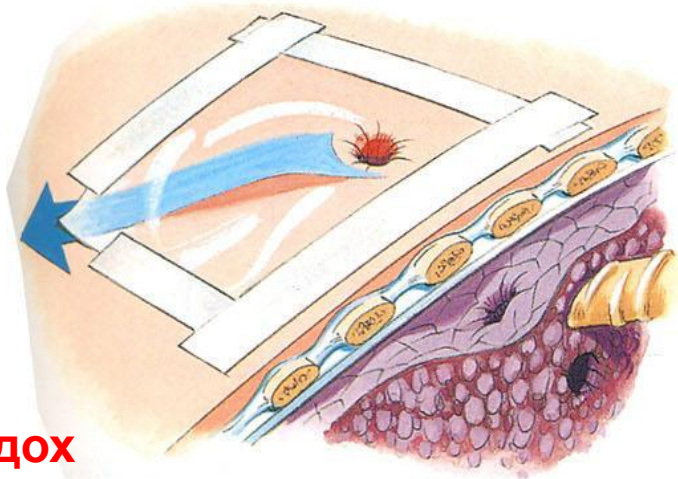
# Проникающая или открытая травма грудной клетки



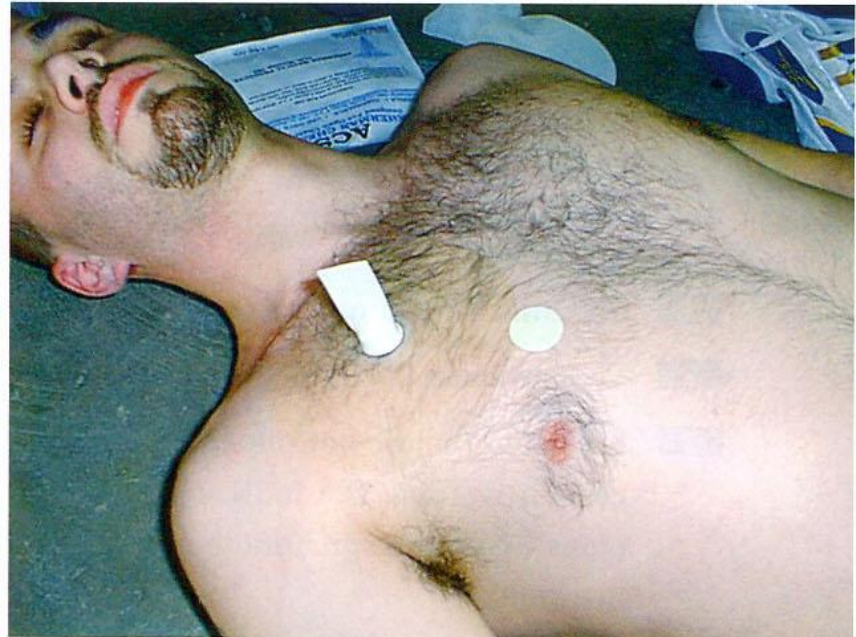
# Помощь при проникающей или открытой травма грудной клетки



**ВДОХ**



**ВЫДОХ**

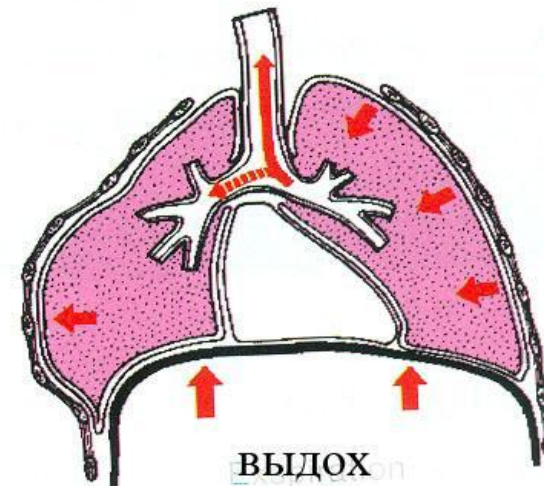
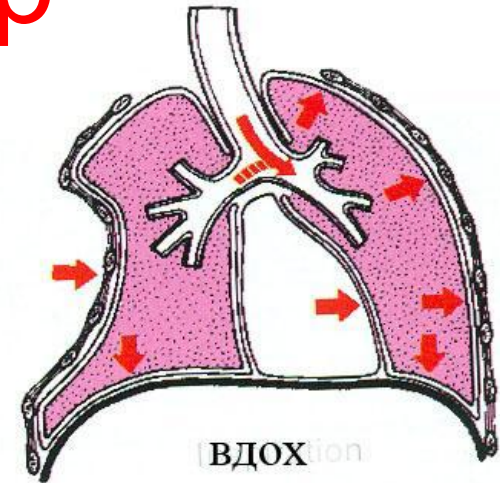
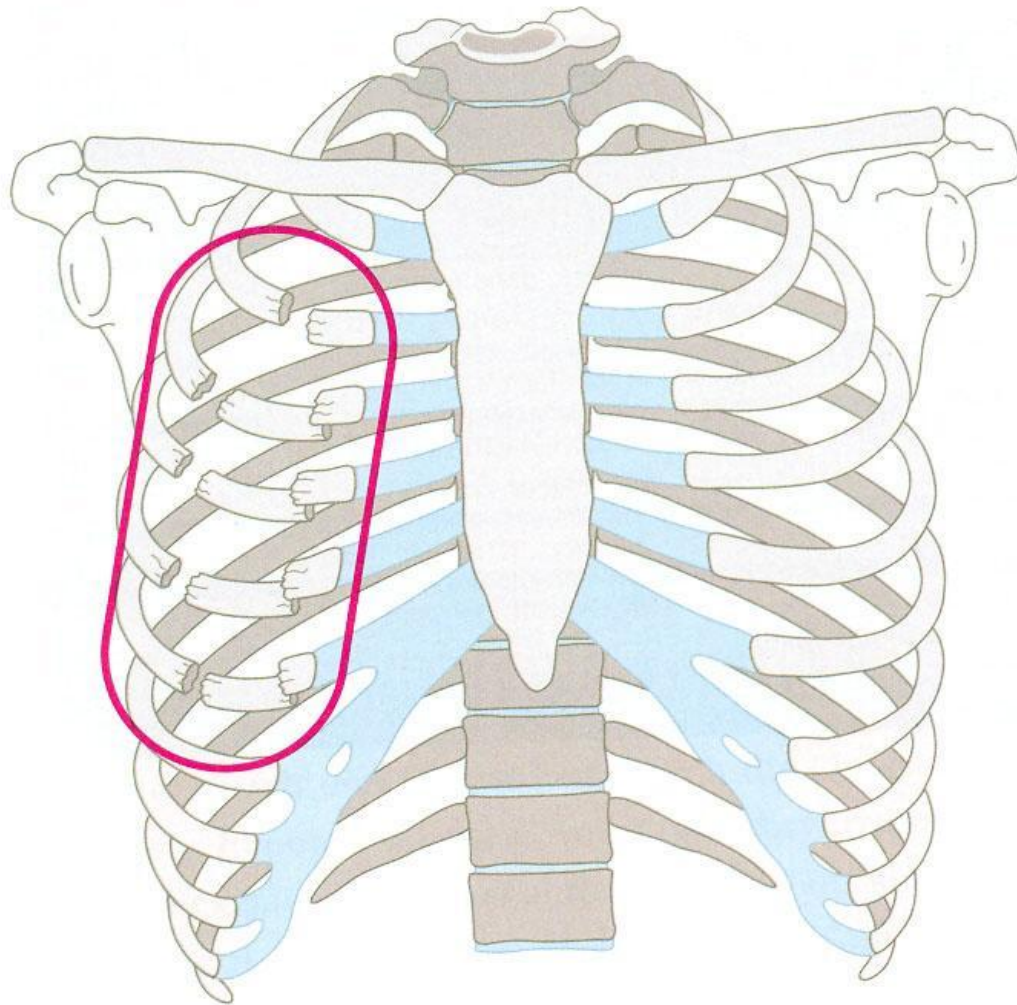


# Непроникающая или закрытая травма грудной клетки

- ✓ При множественных переломах ребер жизненная ёмкость легких уменьшается за счет уменьшения подвижности грудной клетки и легкого
- ✓ При отсутствии нарушения каркаса грудной клетки могут отмечаться признаки повреждения внутренних органов (скопление воздуха и/или крови в плевральной полости)

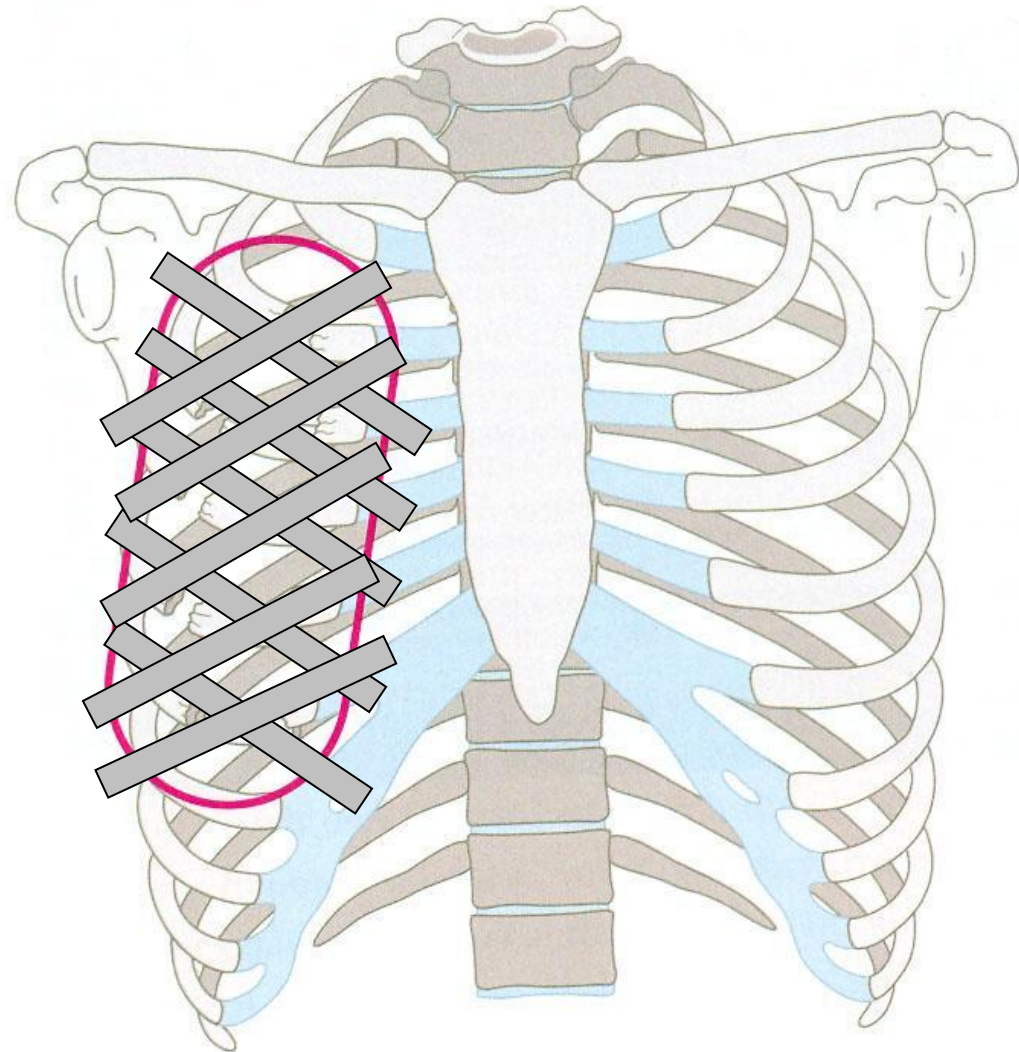


# При множественных переломах ребер



# Помощь при множественных переломах костей грудной клетки

- ✓ В месте повреждения наклеить полоски лейкопластыря



# Первая помощь при травме груди

- Вызвать скорую медицинскую помощь
- Закрывать рану стерильной ватно-марлевой повязкой не закрепляя нижний край
- Если рана отсутствует – лейкопластырную повязку на болезненное место
- Уложить на повреждённый бок с возвышенной верхней частью туловища
- Не допускать переохлаждения пострадавшего
- Быть готовым к сердечно-легочной реанимации