



Сердечно-легочная реанимация

Что бы ни говорили, есть в человеке что-то
необыкновенное - такое, чего никакие
ученые не могут объяснить

Жан-Батист Мольер

Реаниматология (-возврат, повтор, -душа) -
наука об оживлении организма и
о восстановлении жизненных функций организма
при их угасании

Реанимация - комплекс мероприятий,
направленных на оживление и восстановление
функций организма

Сердечно-легочная реанимация – это комплекс мероприятий направленных на восстановление функций организма в случае остановки кровообращения и/или дыхания

Клиническая смерть - обратимое (потенциально) прекращение жизнедеятельности организма

Клиническая смерть представляет своеобразное переходное состояние между жизнью и смертью, которое ещё не является смертью, но и нельзя назвать жизнью

В состоянии клинической смерти происходит обратимое торможение всех отделов ЦНС вследствие гипоксии головного мозга

Клиническая картина

- Сознание отсутствует, самостоятельное дыхание и пульсация на центральных артериях (кровообращение) не определяются. Рефлексы отсутствуют, зрачки широкие, кожные покровы синюшные или резко бледные. Продолжительность клинической смерти в обычных условиях без проведения реанимационных мероприятий - не более 4-6 минут, так как происходит необратимая гибель клеток органов и тканей организма (прежде всего головного мозга).
- Длительность клинической смерти увеличивается до 8-10-12 минут в условиях гипотермии, при введении антигипоксантов, антиоксидантов, на фоне применения препаратов угнетающих деятельность ЦНС (снотворные препараты, транквилизаторы). На более длительный срок продлевает клиническую смерть проведение адекватных реанимационных мероприятий - описан случай реанимации продолжительностью до 2-х суток.
- Состояние клинической смерти развивается как следствие либо острой остановки сердца, либо острой остановки дыхания.

Этиология клинической смерти

Экстракардиальные причины - состояния, не связанные заболеваниями или повреждениями сердца:

- Гипоксия
- Гиперкапния
- Рефлекторная (вагусная) остановка
- Гиперадреналинемия
- Воздействие электрическим током
- Экзогенные и эндогенные отравления и интоксикации
- Резкое снижение ОЦК
- Тромбоэмболия основного ствола и крупных ветвей легочной артерии

Интракардиальные причины - заболевания сердечной мышцы, эндокарда, перикарда, клапанной системы, повреждения сердца (ранения), тампонада сердца, электрические воздействия на сердце, нарушения сердечного ритма и проводимости.

Механизмы острой остановки сердца

1. Трепетание и фибрилляция желудочков (ФЖ)
2. Асистолия сердца
3. Гемодинамически неэффективная электрическая активность сердца - отсутствие пульса при наличии электрической активности, отличающейся от ФЖ и желудочковой тахикардии:
 - Электро-механическая диссоциация (неэффективное сердце, ЭМД)
 - Псевдо - ЭМД
 - Брадиаритмии
 - Полная поперечная атрио-вентрикулярная блокада 3 степени или неполная атриовентрикулярная блокада 2 степени 2 типа Мобитца с редкой частотой желудочковых сокращений
 - Медленный идиовентрикулярный (желудочковый) ритм
 - Синусовая брадикардия без пульса (редко)
4. Желудочковая тахикардия без пульса (устойчивая гемодинамически неэффективная желудочковая тахикардия)
5. Наджелудочковая тахикардия без пульса (очень редко и только во внегоспитальных условиях)

Клиническая картина острой остановки сердца

- Исчезновение пульса и артериального давления - на 5 секунде
- Нарушение сознания - на 10 сек.
- Судороги - на 15 сек.
- Расширение зрачка - на 25-30 сек.
- Нарушение дыхания - на 35-40 сек.

Этиология острой остановки дыхания

- Угнетение дыхательного центра
- Недостаточная концентрация кислорода в воздухе (смерть в замкнутом пространстве)
- Обтурационная асфиксия - обтурация (закрытие) дыхательных отверстий и дыхательных путей (в том числе и утопление, инородные тела, отёк слизистых (острый аллергический стеноз гортани при отёке Квинке, острый стенозирующий ларинготрахеит у детей), дифтерия, опухоли дыхательных путей, бронхоспазм, обтурация содержимым трахеобронхиального дерева, западение корня языка на заднюю стенку глотки)
- Странгуляционная асфиксия - сдавление органов шеи из вне (повешение, удавление петлёй, удавление руками)
- Компрессионная асфиксия - сдавление грудной клетки и живота
- Тотальная пневмония
- Обширные ателектазы
- Колабирование лёгких
- Респираторный дистресс-синдром взрослых

Клиническая картина острой остановки дыхания

- Симптоматика клинической смерти при острой остановке дыхания имеет много общего с картиной клинической смерти при острой остановке сердца, однако, скорость развития симптомов клинической смерти при острой остановке дыхания не столь стремительна, как при острой остановке сердца
- В конечном итоге смерть на уровне клетки наступает от гипоксии, нарушения тканевого газообмена и метаболизма в целом

Первичная остановка дыхания крайне редко диагностируется на догоспитальном этапе, так как к моменту оказания помощи чаще всего уже есть асистолия или фибрилляция желудочков

Реанимационные мероприятия не проводятся:


- 1) При наличии признаков биологической смерти
- 2) При наступлении состояния клинической смерти на фоне прогрессирования достоверно установленных неизлечимых заболеваний или неизлечимых последствий острой травмы, несовместимой с жизнью.

Оказание неотложной помощи,
даже не врачом,
может быть решающим
в сохранении жизни человека

- История реанимации насчитывает века

- Еще в 1543 году Vesalius описывал искусственную вентиляцию легких с перемежающимся положительным давлением

- Однако тот комплекс мероприятий, который может называться сердечно-легочной реанимацией, сформировался в середине XX века и до настоящего времени не претерпел принципиальных изменений



**ПЕРВИЧНЫЙ ЭТАП
РЕАНИМАЦИОННОГО КОМПЛЕКСА**

Оценка статуса сознания

- Оценить наличие травмы, особенно головы или шеи (при подозрении на наличие травмы, перемещать пострадавшего только в случае абсолютной необходимости)
- Похлопать или легко встряхнуть пострадавшего за плечи, при этом громко задавая вопрос типа "С Вами все в порядке?"

Оценка наличия самостоятельного дыхания (Слышу, Вижу, Ощущаю)

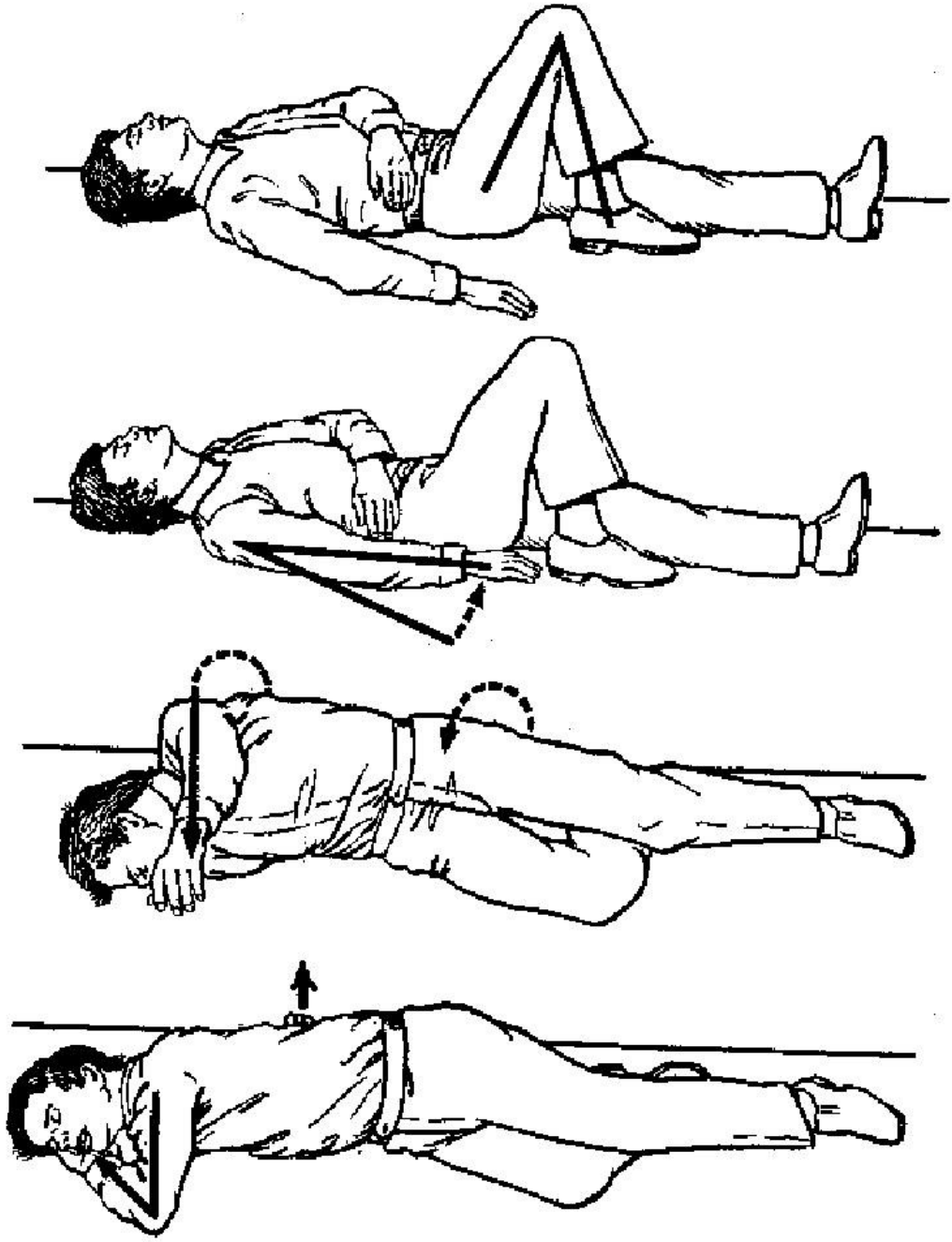
- Освободить ротоглотку от жидкого содержимого (указательным и средним пальцами, обернутыми в кусок ткани) и твердых инородных тел (указательным пальцем, согнутым в виде крючка)
- Обеспечить проходимость верхних дыхательных путей при помощи запрокидывания головы (при подозрении на травму головы или шеи голову стараться не запрокидывать), выдвижения вперед нижней челюсти и открывания рта пострадавшего (тройной прием Сафара)
- Поместить ухо над ртом и носом пострадавшего
- Одновременно оценить движения грудной клетки при вдохе и выдохе (вижу), наличие шума выдыхаемого воздуха (слышу) и ощущение от движения воздуха (ощущаю)
- Помнить, что самостоятельное дыхание при обструкции верхних дыхательных путей или агональных судорожных вздохах неэффективно
- Оценка должна занимать не более 3 - 5 секунд

Оценка наличия самостоятельного кровообращения

- Убедиться, что больной без сознания
- Определить пульсацию на сонной или бедренной артериях (предпочтительнее на сонной - средний и указательный пальцы располагают на передней поверхности щитовидного хряща (кадык) пострадавшего, соскользните в сторону и осуществите легкое прижатие двумя пальцами в ямке между боковой поверхностью гортани и мышечным валиком на боковой поверхности шеи)
- Оценка должна занимать не более 5 - 10 с.

Позиция больного при проведении реанимационных мероприятий

- Поворачивать больного как "единое целое", не допуская перемещения частей тела относительно друг друга или их вращения
- При проведении реанимационных мероприятий больной должен лежать на твердой ровной поверхности на спине, руки вытянуты вдоль тела
- В отсутствие сознания, но при наличии самостоятельного дыхания и пульсации на крупных артериях больной может быть уложен в устойчивую позицию на боку (если не подозревается травма)



Основные мероприятия по поддержанию жизни

- Включают в себя обеспечение проходимости верхних дыхательных путей, искусственное дыхание и поддержание циркуляции крови
- Начинают проводиться только после установления факта отсутствия сознания, самостоятельного дыхания, остановки кровообращения
- Должны проводиться непрерывно до восстановления функции
- Без их выполнения все последующие более дифференцированные вмешательства неэффективны

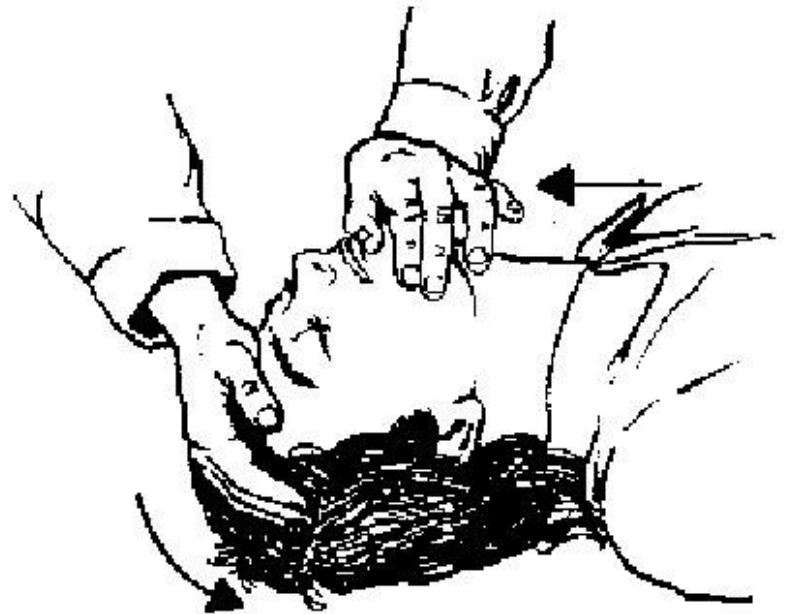
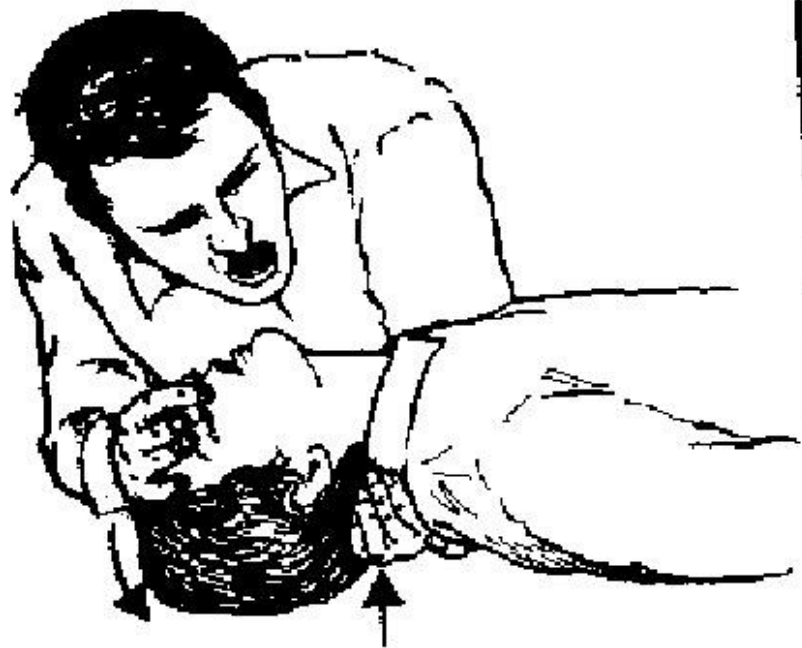
Логическая последовательность важнейших приёмов при проведении первичного реанимационного комплекса (правило ABCD)

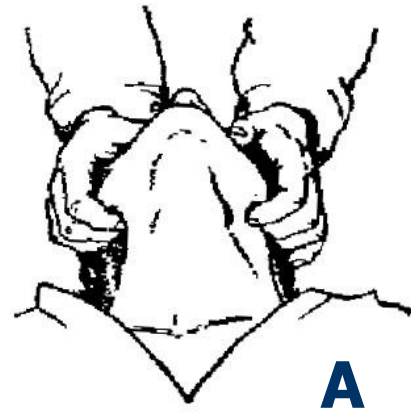
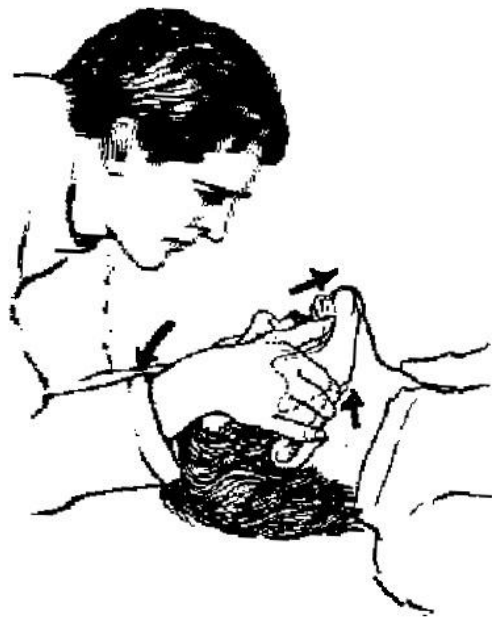Для простоты запоминания реанимационные мероприятия разделяют на 4 группы, обозначаемые буквами английского алфавита:

- A (Air way open** - "дать дорогу воздуху") – обеспечение проходимости дыхательных путей
- B (Breath for victum** - "воздух для жертвы") – проведение искусственной вентиляции лёгких
- C (Circulation of blood** - "кровообращение") – восстановление кровообращения, непрямой массаж сердца
- D (Drugs therapy** - медикаментозная терапия) – является прерогативой исключительно врачей

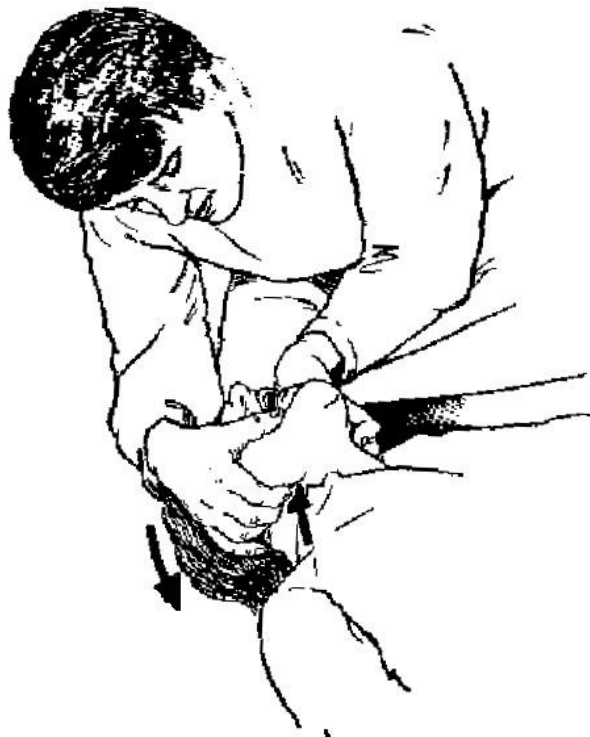ИСКУССТВЕННАЯ ВЕНТИЛЯЦИЯ ЛЁГКИХ

- Обеспечить проходимость верхних дыхательных путей при помощи запрокидывания головы и подъема подбородка или выдвигания вперед нижней челюсти, тройного приёма Сафара, введения воздуховода (резинового или металлического или удаления инородных тел (слизи, гноя и т.д.);
- Поддерживать проходимость верхних дыхательных путей при вдохе и, если возможно, при пассивном выдохе;
- Применять способ "рот в рот" (или "рот в нос" при травме рта, невозможности открыть рот, невозможности его герметично обхватить);
- Создать герметизм между дыхательными путями пострадавшего и реаниматолога. Для этого реаниматолог своими губами захватывает губы пострадавшего, пальцами зажимает носовые ходы пострадавшего и делает вдох;
- Вдуть 800 - 1200 мл (не менее 650-700) своего выдыхаемого воздуха (объём глубокого выдоха) в течение 1-2 с с частотой от 12 -14 до 18-20 раз в минуту - в среднем 16 раз в 1 минуту (или один раз каждые 5 - 6 с);
- Пассивный выдох должен быть полным (время не имеет значения);
- Следующее вдупание воздуха можно делать, когда опустилась грудная клетка;
- Необходимо определять эффективность искусственного дыхания - наличие движений грудной клетки при вдохе и выдохе, шум выдыхаемого воздуха и ощущение его движения;
- При неэффективности одного или двух вдохов изменить положение головы и сделать еще один вдох, при неудаче прибегнуть к способам удаления инородного тела из верхних дыхательных путей.
- Можно использовать аппаратные ручные методы дыхания – с помощью мешка Амбу или меха наркотозного аппарата.





A

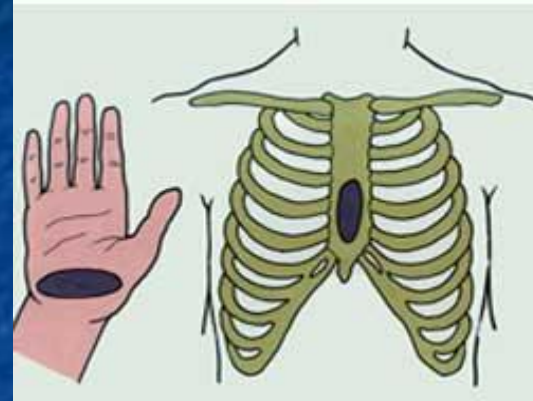
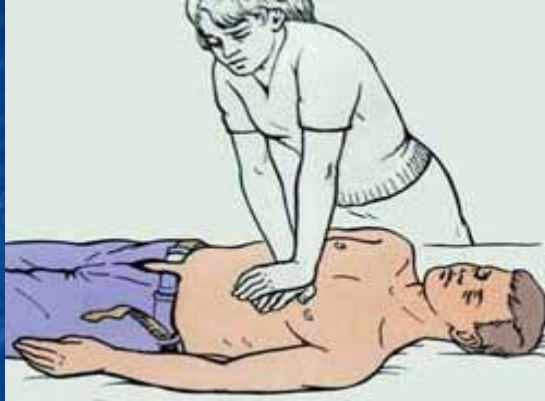

Б

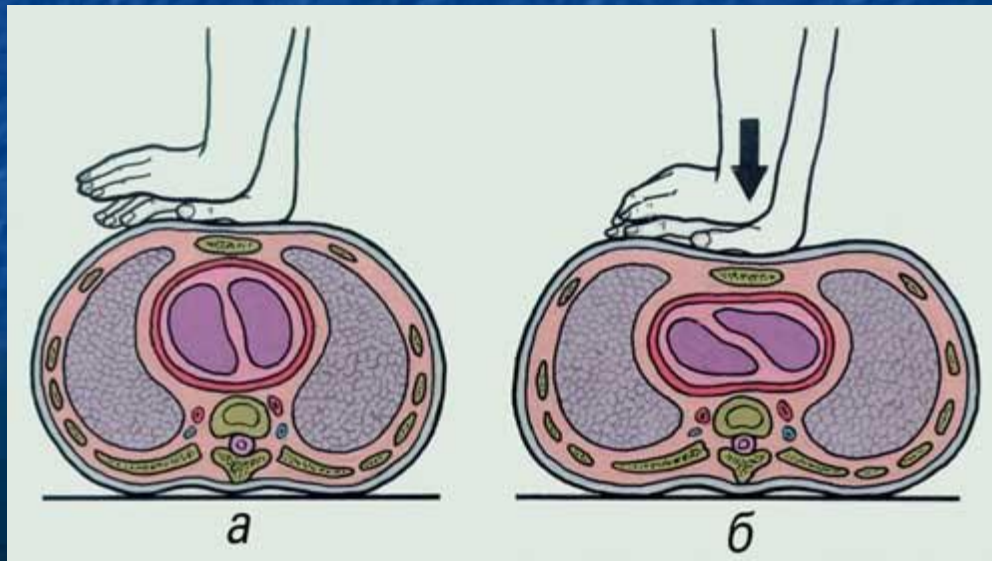
НЕПРЯМОЙ МАССАЖ СЕРДЦА

- При проведении реанимационных мероприятий больной должен лежать на твердой ровной поверхности на спине, руки вытянуты вдоль тела
- Проводят прекардиальный удар, который в ряде случаев играет роль дефибрилляции, хотя целесообразность его применения обсуждается и сейчас. Удар должен быть средней силы наносится он по груди
- Проводить сжатие грудной клетки в передне-заднем направлении на 3,5-6 см (в отсутствие критерия эффективности массажа возможно немного больше) с частотой 80-100 сжатий в 1 минуту. Сила надавливания должна быть порядка 9-15 кг
- Прилагать усилие строго вертикально на нижнюю треть грудины (на 2 поперечных пальца выше мечевидного отростка) при помощи скрещенных запястий распрямленных в локтях рук, не касаясь пальцами грудной клетки. Точкой опоры являются тенер и гипотенер правой (рабочей) руки. Основание левой руки опирается на тыл правой. Руки в локтевых суставах должны быть выпрямлены
- Сжатие и прекращение сдавления должны занимать равное время, при прекращении сдавления руки от грудной клетки не отрывать
- Определять эффективность непрямого массажа сердца - наличие пульсации на сонных или бедренных артериях при сжатии грудной клетки
- Не прерывать непрямо́й массаж сердца на срок более 5 с.
- Альтернативным методом реанимации является метод активной компрессии - декомпрессии с использованием Кардиопампа

Оказывающий помощь становится слева или справа от пострадавшего, кладет ладонь на грудь пострадавшего таким образом, чтобы основание ладони располагалось на нижнем конце его грудины



Поверх этой ладони помещает другую для усиления давления, и сильными, резкими движениями, помогая при этом всей тяжестью тела, осуществляют быстрые ритмичные толчки один раз в секунду



Методика одновременное проведение искусственного дыхания и закрытого массажа сердца

- Первоначально в отсутствие самостоятельного дыхания произвести два вдоха (одновременно оценивая их эффективность)
- Если реанимирующий действует в одиночку, чередовать 15 сжатий грудной клетки с двумя вдохами
- При двух реанимирующих 5 сжатий грудной клетки чередовать с одним вдохом, прекращая непрямой массаж сердца на 1-2 с при вдувании воздуха в легкие (за исключением интубированных больных)

МЕТОДЫ КОНТРОЛЯ ЗА СОСТОЯНИЕМ БОЛЬНОГО

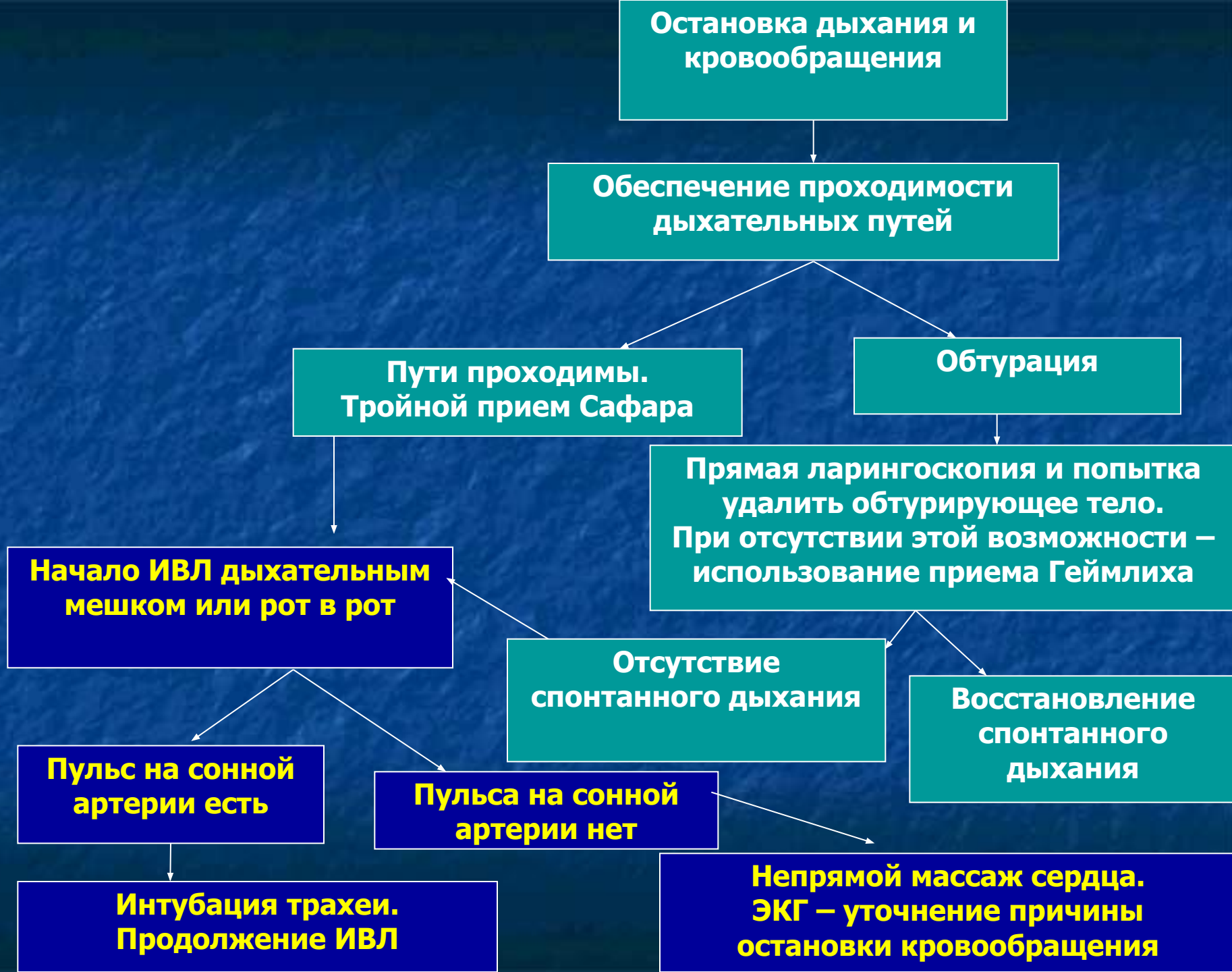- Повторно оценивать пульсацию на сонной артерии (в течение 3-5 с) после 4 циклов искусственного дыхания и сжатия грудной клетки (при проведении сердечно-легочной реанимации двумя реанимирующими контроль за состоянием больного и эффективностью непрямого массажа сердца осуществляет проводящий искусственное дыхание)
- При появлении пульса прекратить непрямой массаж сердца и оценить наличие спонтанного дыхания
- При отсутствии самостоятельного дыхания проводить искусственное дыхание и определять наличие пульсации на сонной артерии после каждых 10 вдуваний воздуха в легкие
- Периодически оценивают цвет кожных покровов (уменьшение цианоза и бледности) и величину зрачка (сужение, если они были расширены, с появлением реакции на свет)
- Поддержание САД при измерении на плече на уровне 60-80 мм.рт.ст.
- При восстановлении самостоятельного дыхания и отсутствии сознания поддерживать проходимость верхних дыхательных путей и тщательно контролировать наличие дыхания и пульсации на сонной артерии

ОСЛОЖНЕНИЯ РЕАНИМАЦИОННЫХ МЕРОПРИЯТИЙ

- Переломы рёбер
- Перелом грудины (тела и мечевидного отростка)
- Повреждение внутренних органов – лёгких, печени, желудка
- Попадание воздуха в желудок
- Рвота и аспирация рвотных масс в дыхательные пути пострадавшего

Реанимационные мероприятия прекращаются только при признании этих мер абсолютно бесперспективными или констатации биологической смерти, а именно:

- При констатации смерти человека на основании смерти головного мозга, в том числе на фоне неэффективного применения полного комплекса мероприятий, направленных на поддержание жизни
- При неэффективности реанимационных мероприятий, направленных на восстановление жизненно важных функций в течение 30 минут



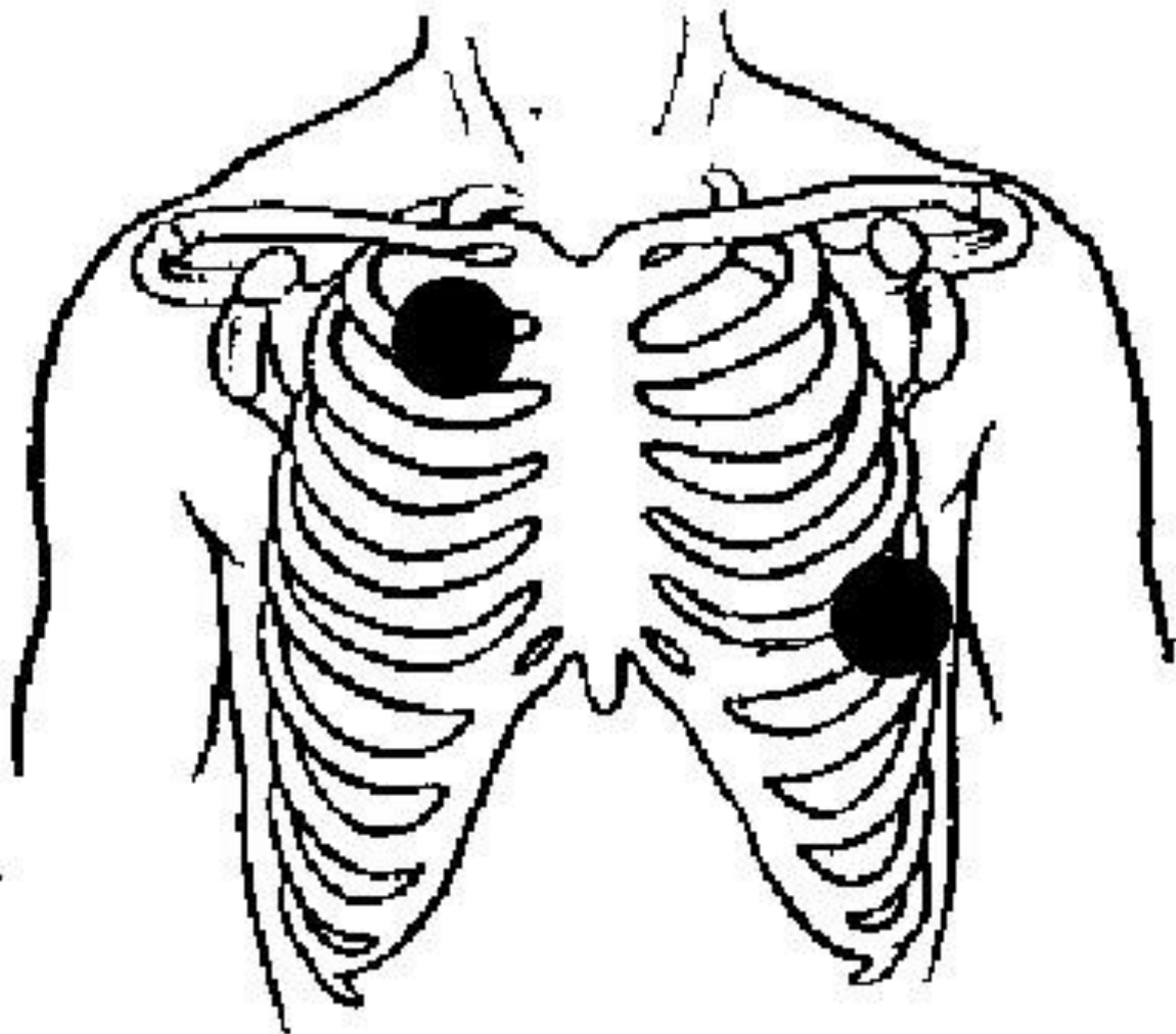
Специализированные реанимационные мероприятия требуют использования реанимационного оборудования и лекарственных средств, но не исключают, а лишь дополняют основные

Главным из них является электрическая наружная дефибрилляция

Важно, что каждая минута задержки выполнения дефибрилляции увеличивает риск смерти больного на 10%

Надо обратить особое внимание на положение электродов дефибриллятора на грудной клетке

В современных моделях используются электроды, которые должны быть приложены к передней и передне-латеральной поверхности грудной клетки



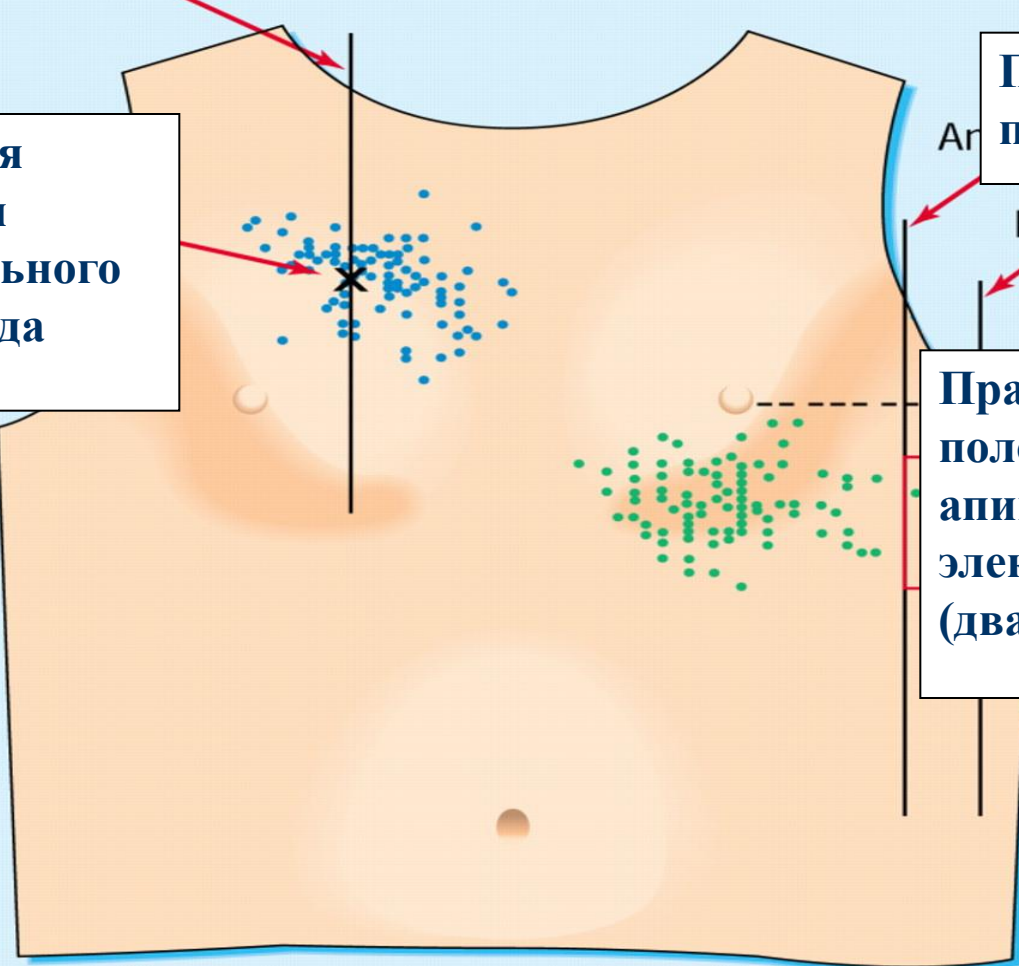
Среднеключичная линия

**Должная
позиция
стернального
электрода**

**Передняя
подмышечная линия**

**Средняя
подмышечная линия**

**Правильное
положение
апикального
электрода
(два варианта)**



**Каждая минута задержки выполнения дефибрилляции
увеличивает риск смерти больного на 10%**

Фибрилляция желудочков или желудочковая тахикардия без пульса

200 Дж

300 Дж

360 Дж

Интубация

Продолжение ИВЛ,
Массаж сердца

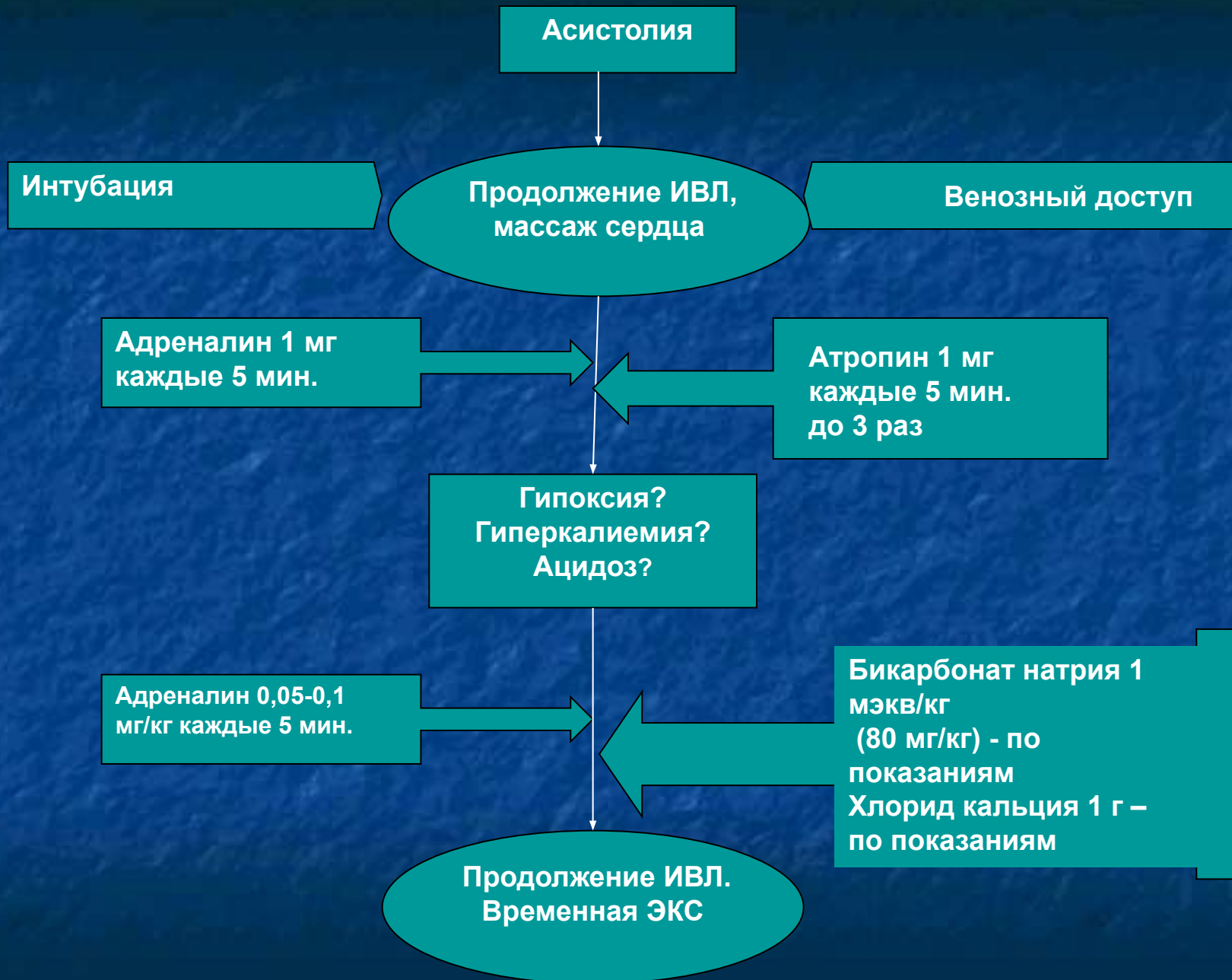
Венозный доступ

Адреналин 1 мг
каждые 5 минут

Лидокаин 1,5 мг/кг
При неэффективности
– амиодарон 300 мг
или прокаинамид 100
мг

360 Дж

Продолжение
ИВЛ,
Массаж сердца



В случае успешно проведенных реанимационных мероприятий необходимо:

1. Убедиться в адекватной вентиляции легких (проходимость дыхательных путей, симметричность дыхания и экскурсии грудной клетки, оценить цвет кожных покровов)
2. Начать инфузию лидокаина со скоростью 2-3 мг/мин.
3. По возможности выявить патологическое состояние, приведшее к остановке кровообращения и начать лечение основного заболевания