

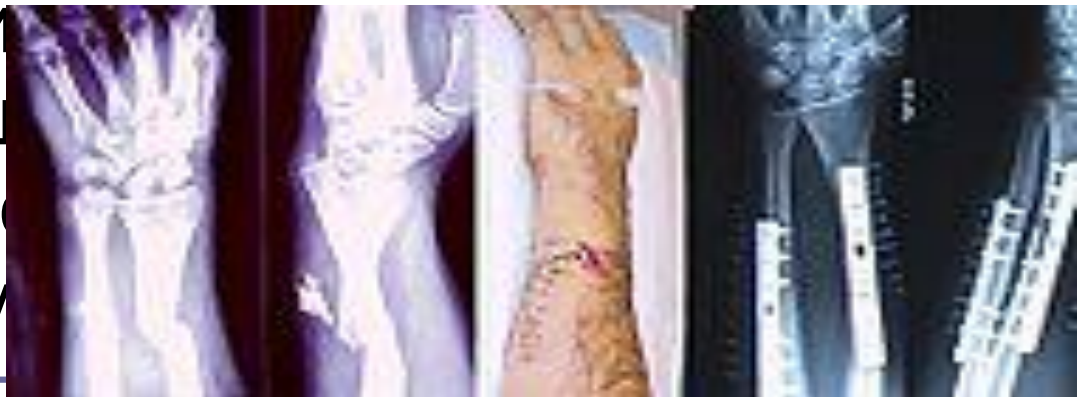# Первая помощь при переломах



Подготовила : Братенкова  
Людмила Михайловна

- **Перелом кости** — полное или частичное нарушение целостности кости — полное или частичное нарушение целостности кости при нагрузке — полное или частичное нарушение целостности кости при нагрузке, превышающей прочность травмируемого участка скелета — полное или частичное нарушение

целостности  
превышающ  
травмируемо  
Переломы м  
вследствие травмы, так и в результате





# Классификация переломов

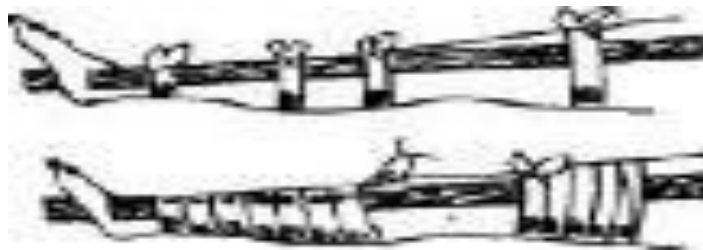
- По причине возникновения
- По тяжести поражения
- По форме и направлению перелома
- По целостности кожных покровов
- По осложнениям

# По причине возникновения

- *Травматические* — вызванные внешним воздействием.
- *Патологические* — возникающие при минимальном внешнем воздействии вследствие разрушения кости каким-нибудь патологическим процессом (например, туберкулёзным — возникающие при минимальном внешнем воздействии вследствие разрушения кости каким-нибудь патологическим процессом (например,

# По тяжести поражения

- Полные.
- *Без смещения* (например, под надкостницей).
- *Со смещением отломков.*
- Неполные — трещины и надломы.



# По форме и направлению перелома

- **Поперечные** — линия перелома условно перпендикулярна оси трубчатой кости.
- **Продольные** — линия перелома условно параллельна оси трубчатой кости.
- **Косые** — линия перелома проходит под острым углом к оси трубчатой кости.
- **Винтообразные** — происходит вращение костных отломков, костные отломки «повёрнуты» относительно своего нормального положения.
- **Оскольчатые** — нет единой линии перелома, кость в месте повреждения раздроблена на отдельные отломки.
- **Клиновидные** — как правило возникает при переломах позвоночника, когда одна кость вдавливаются в другую, образуя клиновидную деформацию.
- **Вколоченные** — костные отломки смещаются проксимальней по оси трубчатой кости или располагаются вне основной плоскости губчатой кости.
- **Компрессионные** — костные отломки мелкие, чёткой, единой линии перелома нет.

# По целостности кожных покровов

- *Закрытые* — без сообщения с внешней средой.
- *Открытые* — сообщающиеся с внешней средой.



# По осложнениям

- *Осложнённые:*
- травматическим шоком.
- повреждением внутренних органов.
- кровотечением.
- жировой эмболией.
- раневой инфекциейраневой инфекцией,  
osteomyelitomраневой инфекцией,  
osteomyelitom, сепсисом.
- *Неосложнённые.*



# Существуют типичные места переломов.

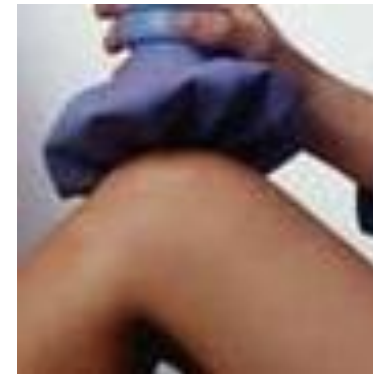- Как правило, они находятся в тех местах, где кость испытывает наибольшую нагрузку, или там, где её прочность ниже. К наиболее распространённым переломам относятся:

1. Перелом лучевой кости в типичном месте. В 70 % случаях по механизму травмы он является разгибательным переломом.
2. Перелом хирургической шейки плеча.
3. Оскольчатый перелом голени в средней трети — так называемый «бамперный перелом» — широко распространённый вид травмы, возникающий, как правило, при автодорожных травмах.
4. Перелом медиальной и латеральной лодыжек.
5. Перелом шейки бедра  
5. Перелом шейки бедра.  
Трудноизлечимый, но довольно распространённый перелом, в настоящее время широко распространён у пожилых людей, наиболее эффективным способом лечения — установка искусственного тазобедренного сустава.
6. Различные переломы костей черепа.

- Обычно при переломе костной ткани возникает кровотечение, которое плохо останавливается из-за того, что сосуды фиксированы в минеральной части кости и не могут спадаться. Объём кровотечения зависит от типа перелома и его локализации, так, например, при переломах костей голени Обычно при переломе костной ткани возникает кровотечение, которое плохо останавливается из-за того, что сосуды фиксированы в минеральной части кости и не могут спадаться. Объём кровотечения зависит от типа перелома и его локализации, так, например, при переломах

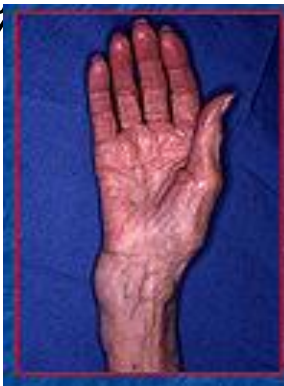

- В месте кровотечения возникает отёк В месте кровотечения возникает отёк и происходит выпадение нитей фибрина, которые служат впоследствии основой для формирования белкового матрикса костной ткани. Остановка кровотечения из костной ткани представляет собой нелёгкую задачу и при сложных оскольчатых открытых переломах возможна только в оборудованной операционной.



# Относительные признаки перелома

- **Относительные признаки перелома**
- Боль — усиливается в месте перелома при имитации осевой нагрузки. Например, при постукивании по пятке резко усилится боль при переломе голени.
- Отёк — возникает в области повреждения, как правило, не сразу. Несёт относительно мало диагностической информации.
- Гематома — появляется в области перелома (чаще не сразу). Пульсирующая гематома свидетельствует о продолжающемся интенсивном кровотечении.
- Нарушение функции повреждённой конечности — подразумевается невозможность нагрузки на повреждённую часть тела и значительное ограничение подвижности.



# Абсолютные признаки перелома

- Неестественное положение конечности.
- Патологическая подвижность (при не полных переломах определяется не всегда) — конечность подвижна в том месте, где нет сустава.
- Крепитация Крепитация (своеобразный хруст) — ощущается под рукой в месте перелома, иногда слышна ухом. Хорошо слышна при надавливании фонендоскопом на место повреждения.
- Костные отломки — при открытом переломе они могут быть видны в ране.



# Первая доврачебная помощь

Человек, оказывающий первую доврачебную помощь может:

- Оценить тяжесть состояния пострадавшего и локализацию повреждений.
- При наличии кровотечения — остановить его.
- Определить, возможно ли перемещение пострадавшего, до прибытия квалифицированного медицинского персонала Определить, возможно ли перемещение пострадавшего, до прибытия квалифицированного медицинского персонала. Не рекомендуется переносить или передвигать больного при травмах позвоночника и множественных переломах.
- При изолированной травме иммобилизовать При изолированной травме иммобилизовать повреждённый участок, накладывает шину. Шиной может служить любой предмет, который предотвратит движения в повреждённой конечности (захватывая суставы выше и ниже места перелома).
- При отсутствии противопоказаний к перемещению пострадавшего транспортируют в медицинское учреждение.
- Если доступ медицинского персонала затруднён или невозможен и имеются противопоказания к перемещению пострадавшего, обеспечивает по возможности полную иммобилизацию повреждённых участков, после чего используются носилки с твёрдым основанием, к которым надёжно фиксируется пострадавший.

# Первая врачебная помощь

- Первая врачебная помощь может быть оказана как на месте, так и в травмпункте. Первая врачебная помощь может быть оказана как на месте, так и в травмпункте или стационаре. В этот момент важно оценить тяжесть состояния пострадавшего, предотвратить или облегчить осложнения травмы, определить объём дальнейшего лечения.

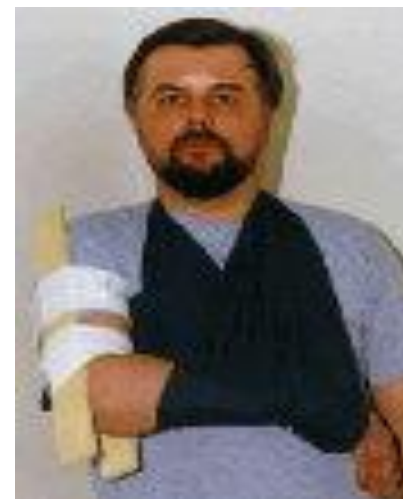
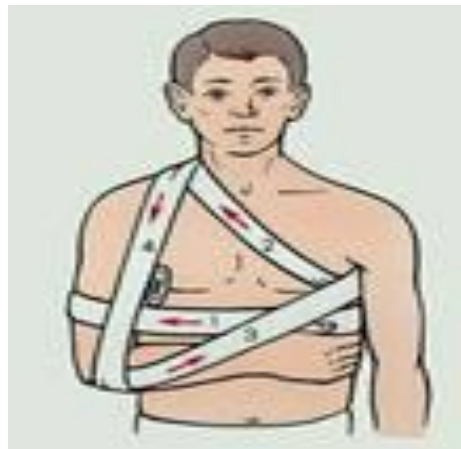
Если нет возможности вызвать врача, немедленно обратитесь в травмпункт или стационар.



# Правила иммобилизации

- При осуществлении транспортной (временной) иммобилизации конечностей человек, осуществляющий её, должен соблюдать следующие правила:
- Фиксировать конечность в том положении, в котором она находится после травмы, но не пытаться вправить кость на место.
- Фиксировать минимум 2 сустава Фиксировать минимум 2 сустава (выше и ниже перелома). При травме бедра Фиксировать минимум 2 сустава (выше и ниже перелома). При травме бедра и плеча фиксировать 3 сустава.
- При наложении шины и наличии ран сначала обработать раны и остановить кровотечение.



- В случае перелома очень важно своевременное оказание медицинской помощи. Вовремя оказанная медицинская помощь может спасти жизнь пострадавшему и предотвратить развитие серьёзных осложнений. Зачастую опасны не сами переломы, а сопровождающие их патологические состояния, такие как травматический шок и кровотечение.

