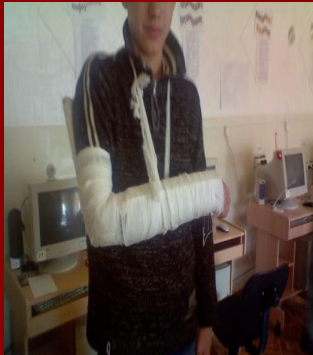

# Переломы



Автор: Кириленко Артём Леонидович

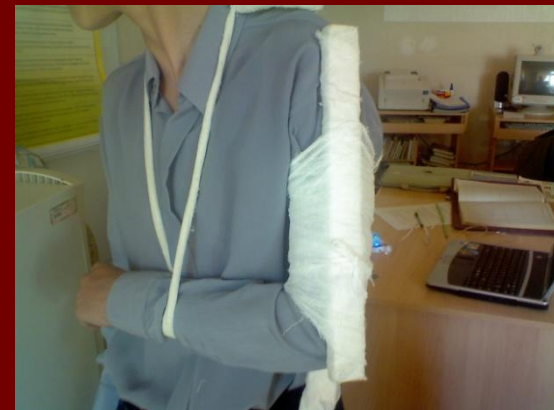Место работы: МОУ СОШ №62

Должность: учитель физической культуры, преподаватель ОБЖ.

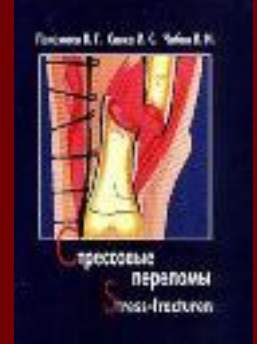
# Переломы



- **Перелом кости** – нарушение целостности кости под одномоментным воздействием внешней силы, которая превышает запас прочности кости.



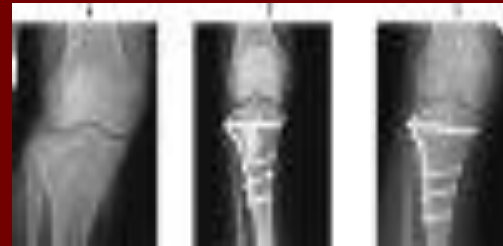# Виды переломов:



- Нарушение целостности кости может быть **неполным**, в этом случае возникает трещина надлом дырчатый дефект ткани кости. У детей вследствие неполного созревания костного скелета имеются свои особенности переломов. Часто встречаются **поднадкостничные переломы**, когда ломается костная основа, а надкостница, покрывающая кость, остается целой, удерживая отломки на своем месте. Возможно также смещение и разъединение костных отломков в зонах роста, где хрящевая ткань еще не преобразовалась в костную. Если ломается нормальная по структуре и прочности кость – такой перелом называется **травматическим**.

# По характеру повреждения кости переломы бывают:

- Открытые;
- Закрытые;
- Смешенные.



Встречаются переломы единичные и  
множественные

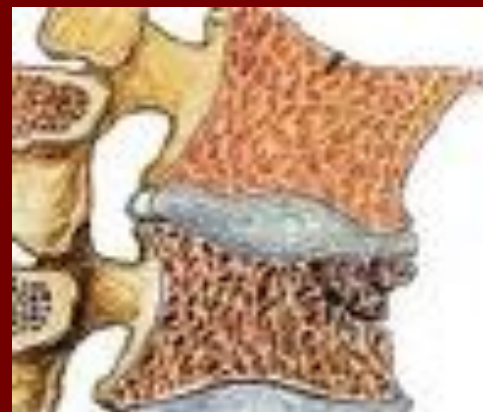# По характеру образовавшихся отломков:

- трещины, надломы, краевые переломы, поперечные, продольные, косые, винтообразные, оскольчатые переломы;

По расположению отломков переломы  
бывают:

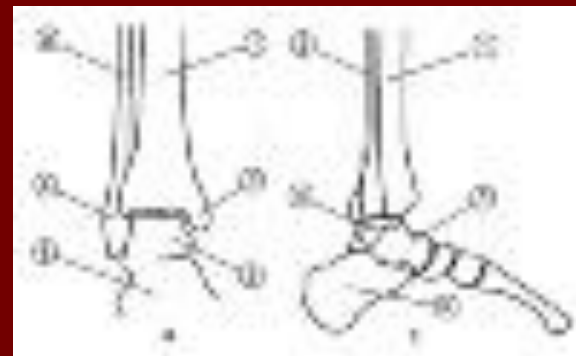
без смещения;

со смещением.



# Закрытый перелом – это перелом с неповрежденной целостностью кожных покровов

- Признаки: нарушение функций в поврежденной конечности, деформация конечности, боли в области перелома, хруст в костях при ощупывании, отек и припухлость в области перелома кровоизлиянием в области перелома

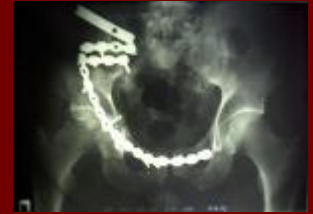

Открытый перелом  
сопровождается повреждением  
кожи и мягких тканей и  
сообщается с внешней средой.

- Признаки: наличие раны, деформация конечности, из просвета раны могут выступать костные обломки.



# Иммобилизация при переломах костей –



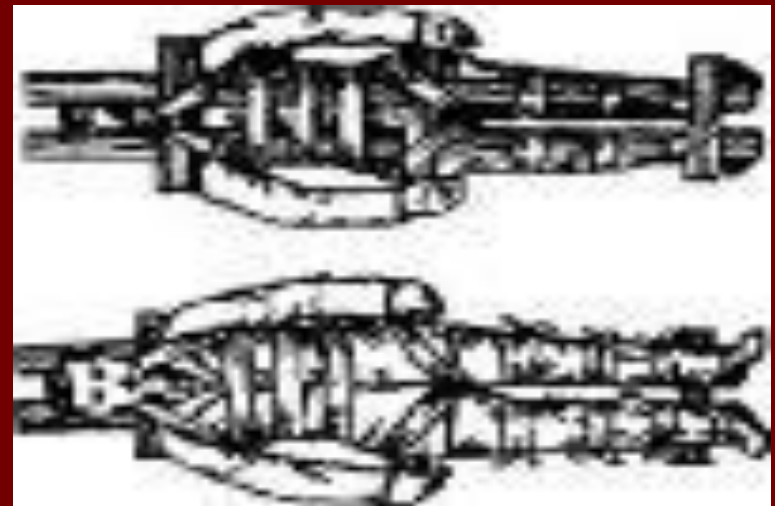
- это обеспечение условий для неподвижности поврежденной части тела. Иммобилизация обязательно должна быть применена при переломах костей, суставов, повреждении нервов, крупных сосудов, обширных повреждениях мышц, ожогах большой площади тела.





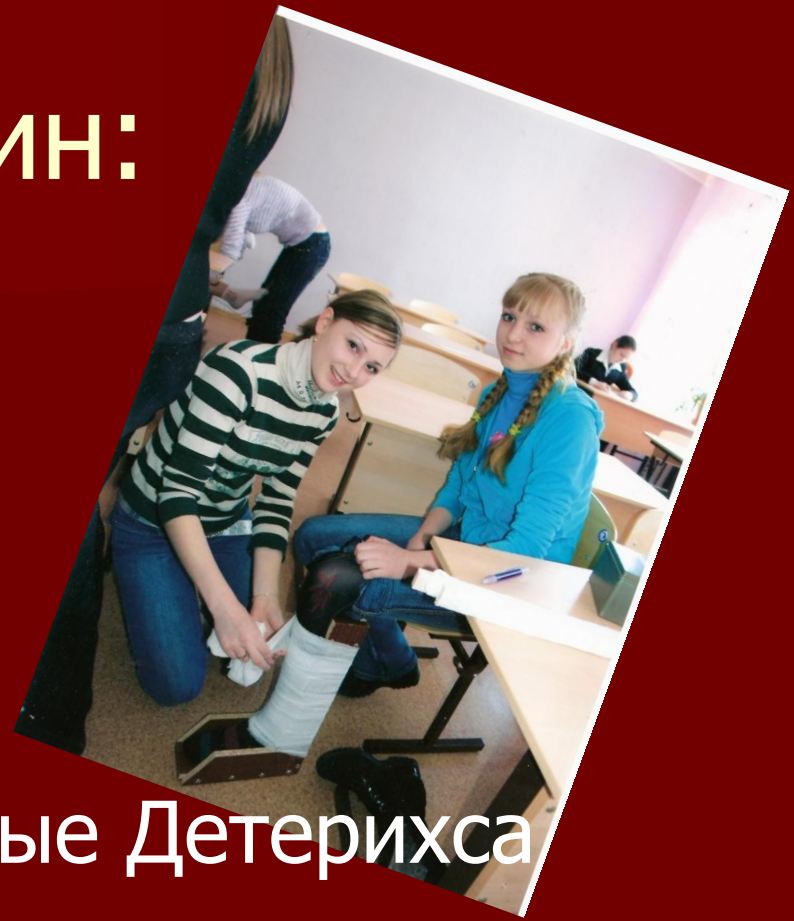
# Транспортная иммобилизация –

- это создание неподвижности конечности на время, необходимое для доставки пациента в травмопункт или больницу.



# Виды шин:

- лестничные
- проволочные
- фанерные
- сетчатые
- специальные деревянные Детерихса
- подручные средства



# Требования к иммобилизации следующие:



- захват 2-3 суставов;
- сломанной конечности необходимо придать правильное положение (физиологическое);
- жесткая шина должна быть наложена на вату, ткань;
- иммобилизация должна быть достаточной для создания неподвижности поврежденной кости

# Первая медицинская помощь при закрытом переломе:

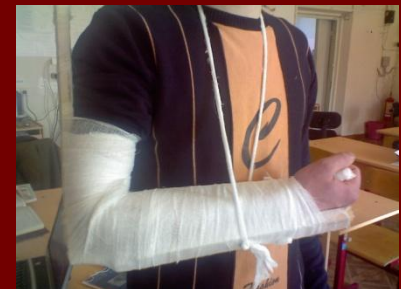- немедленно прекратить внешнее воздействие поражающих факторов;
- обезболить (спросить о реакции пострадавшего на обезболивающее средство, дать 2-3 таблетки анальгина, растолочь не давать запивать или внутримышечно ввести анальгетик).
- провести мобилизацию;
- согреть зимой, предупреждение перегрева летом;
- вызвать врача или доставить медицинское учреждение.



# Первая медицинская помощь при открытом переломе:



- остановка кровотечения: (нанести жгут выше раны на 90-120 мин. летом и 60-90 мин. зимой., вложить записку с указанием времени (часы, минуты), торчащую кость обложить с двух сторон бинтовыми валиками и наложить стерильную повязку;
- дальнейшие действия, что и при закрытом переломе.



# недопустимо

- перетаскивать или переносить пострадавших без наложения транспортной шины;
- вправлять или сопоставлять костные обломки;
- длительное пребывание спасателя на корточках при оказании пмп (может стать причиной обморока).



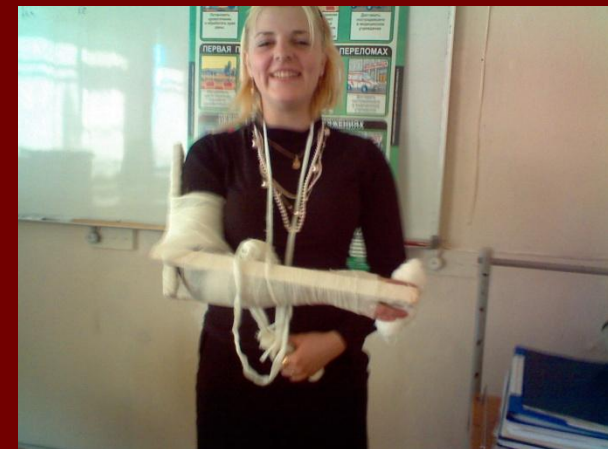# Перелом бедра

- Шины накладывают по боковым поверхностям (внутренней, наружной) и бинтуют к конечности;
- На костные выступы подкладывают куски ваты.
- Шину накладывают от основания бедра до стопы (неподвижность в тазобедренном, коленном, голеностопном суставах).



# Перелом предплечья

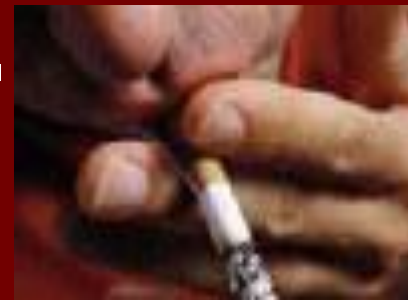- Принять физиологическое положение поврежденной конечности;
- Шину накладывают от основания пальцев до верхней трети плеча (неподвижность лучезапястном и локтевом суставе);
- Руку подвесить на косынку.







- Регулярное употребление продуктов, богатых магнием, кальцием предупреждает переломы.
- Регулярные занятия физической культурой (фитнесом) укрепляет ОДА.
- Не курить - у курящих медленнее заживают сломанные кости.



# Литература

- 1. ОМЗ 911, В.Г. Бубнов, Н.В. Бубнов, Москва Издательство АСТ-ЛТД 1997 г.
- 2. ОМЗ и ЗОЖ А.Т. Смирнов, Б.И. Мишин, П.В. Ижевский, Москва «Просвещение» 2002 г.
- 3. Медико-санитарная подготовка учащихся П.А. Курцев, Москва «Просвещение» 1988 г.
- 4. Электронный учебник спасателя МЧС РФ.  
Составил Кириленко А.Л