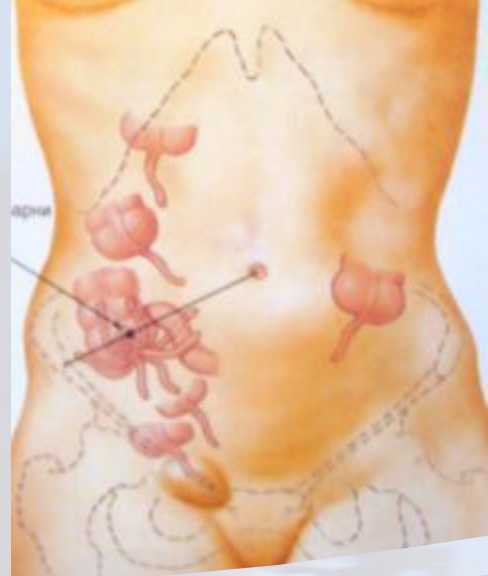



# Аппендицит

Prezentacii.com



# Локализация червеобразного отростка

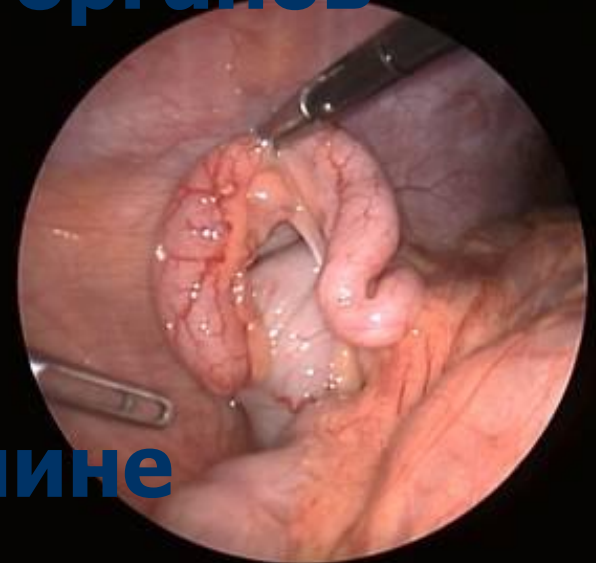Появляется на 2-3 мес. онтогенеза

Зависит от положения органов брюшной полости:

- Слепой кишки
- Восходящей ободочной
- Подвздошной кишки

По отношению к брюшине

- Интраперитонеально
- Ретроперитонеально





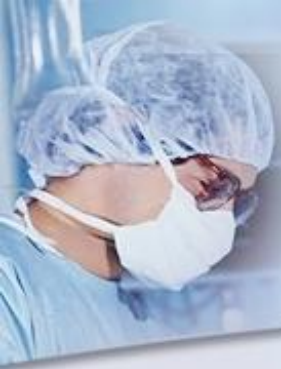# Локализация червеобразного отростка

- мезоцелиакально (медиально)
- ретроцекально
- впереди цекума
- забрюшинно
- в брыжейке толстой кишки
- в полости малого таза
- под печенью
- слева



# Локализация червеобразного отростка по отношению к слепой кишке

1. Нисходящее (каудальное)
2. Латеральное
3. Медиальное (мезоцелиакально)
4. Переднее (вентральное)
5. Заднее (ретроцекальное)
  - a) Внутрибрюшинное
  - b) Интрамуральное
  - c) Внебрюшинное



# Диагностика

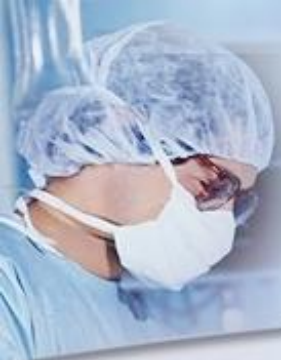*“Точность диагностики определяется не отдельно взятым симптомом, а трезвой оценкой всей клинической картины заболевания”*

*В.И. Колесов*



# Основные симптомы

- Боли в животе (*внезапные, постоянные, мигрирующие (с-м Кохера), в правой подвздошной области*)
- Тошнота, рвота
- Потеря аппетита
- Задержка стула/понос
- Слабость, недомогание
- Язык обложен



# Основные симптомы

- Умеренное повышение температуры  
(+с-м *Leppander 'a*)
- Лейкоцитоз, нейтрофилез, сдвиг ф-лы влево, увел. СОЭ
- Неравномерное участие живота в дыхании, напряженность брюшных мышц
- Симптом Ситковского (*боль при повороте на левый бок*)
- Симптом Образцова (*боль в прав. подвздошн. обл. в момент поднятия правой выпрямленной ноги*)

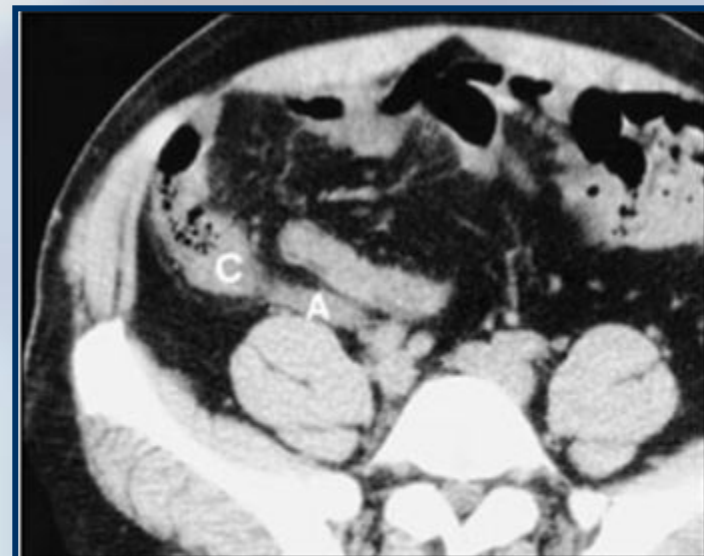



# Основные симптомы

- **Симптом Бартомье-Михельсона** (*положение на левом боку; боль при пальпации правой подвздошной области*)
- **Болезненность в точке Мак-Бурнея**
- **Симптом Ровзинга**
- **Симптом Воскресенского**
- **Симптом Щеткина-Блюмберга**

**+ данные УЗИ и КТ**



Computed tomographic scan showing enlarged and inflamed appendix (A) extending from the cecum (C).





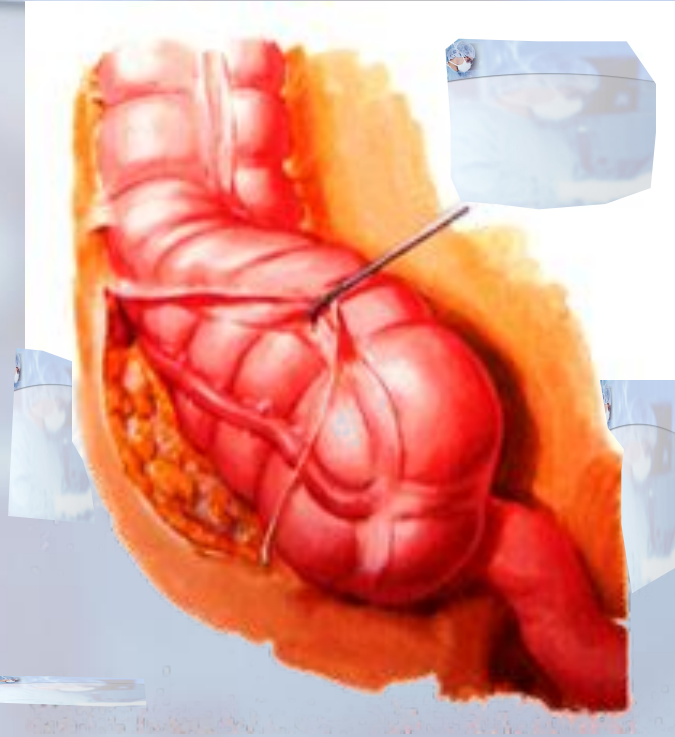
# Особенности при ретроцекальном положении отростка

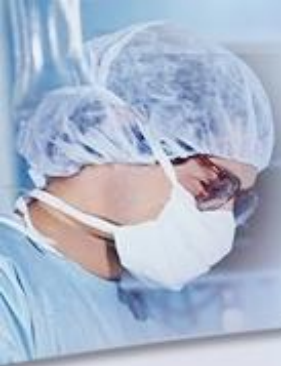- Встречается в 9-21% случаях
- Локализация отростка:
  1. В свободной брюшной полости
  2. Спаян с задней стенкой цекума
  3. Спаян с париетальной брюшиной
  4. Целиком или частично находится забрюшинно

Колесов В.И., 1959

# Особенности при ретроцекальном положении отростка

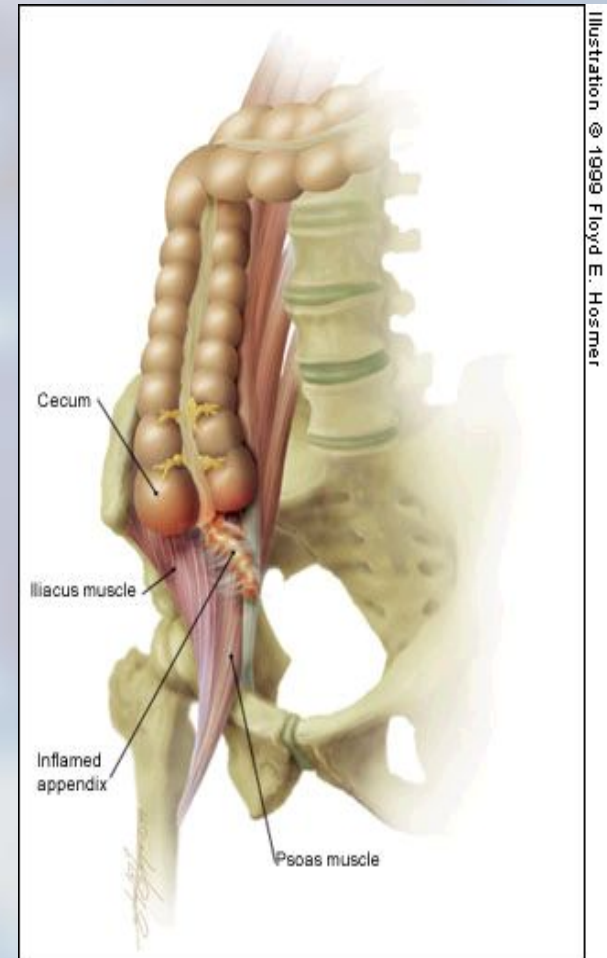
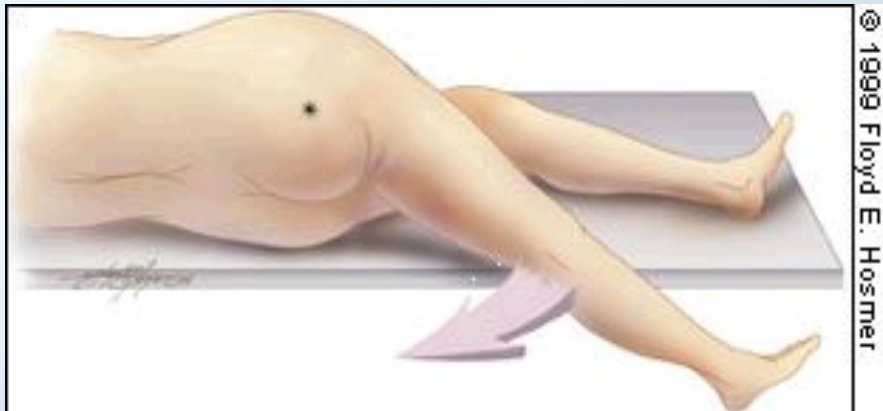
- Рвота редко
- Гипертермия до 39-40°С
- Боли иррадируют вниз
- Свежие и выщелоченные эритроциты в моче (у 1/3)
- Болезненность в поясничной области





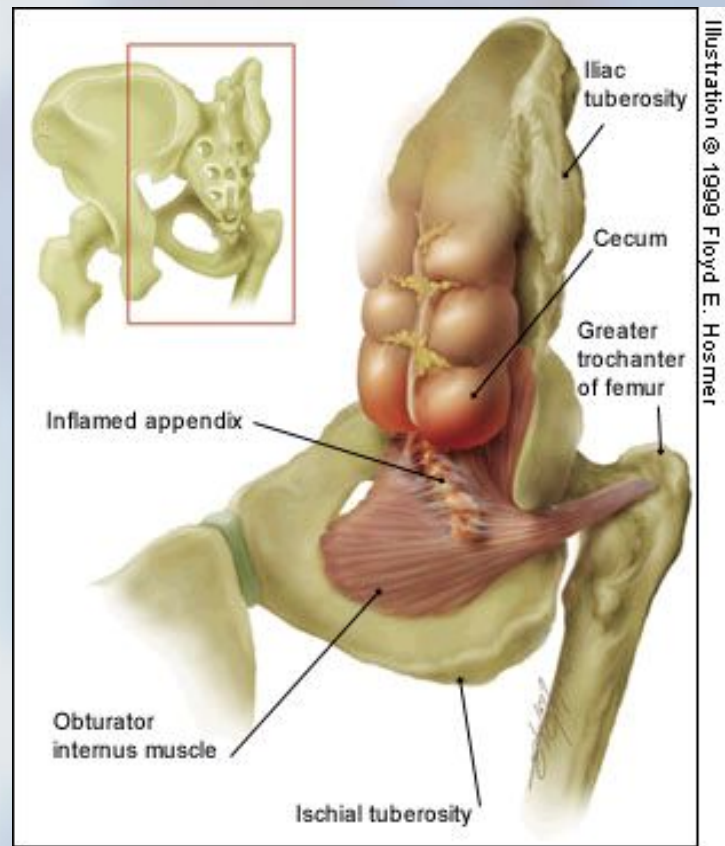
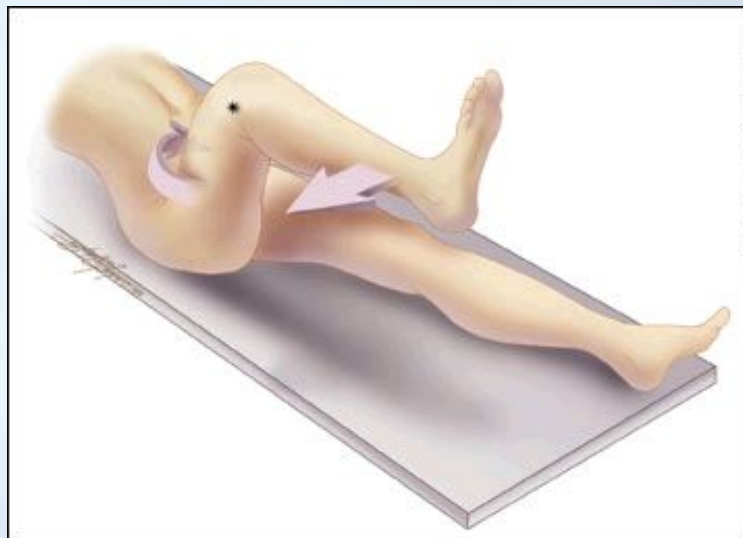# Особенности при ретроцекальном положении отростка

- Симптом Островского (*быстрое разгибание ноги, поднятой на 130°*)
- Болевые точки (*обл. Pr.transv.L3; справа от Pr.spinalis L1-2*)
- Симптом Образцова
- Положительный Psoas-симптом



# Особенности при ретроцекальном положении отростка

- Симптом Яуре-Розанова (*боль при пальпации петтитова Δ*)
- Симптом А.В.Габая (*Щ.-Б. в петтитовом Δ*)
- Симптом Коупа

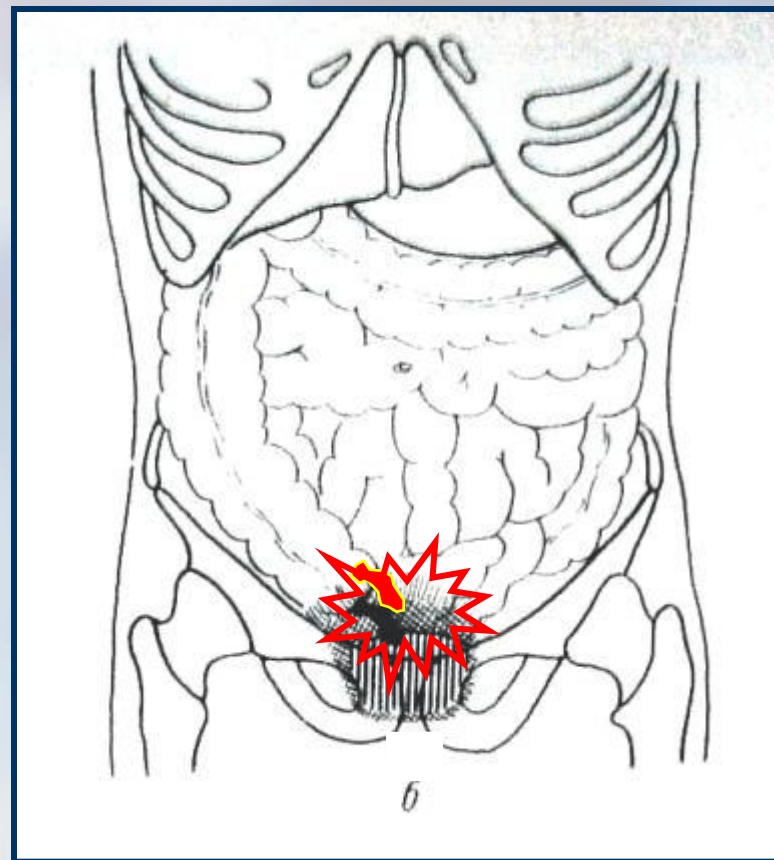






# Особенности при положении отростка в малом тазу

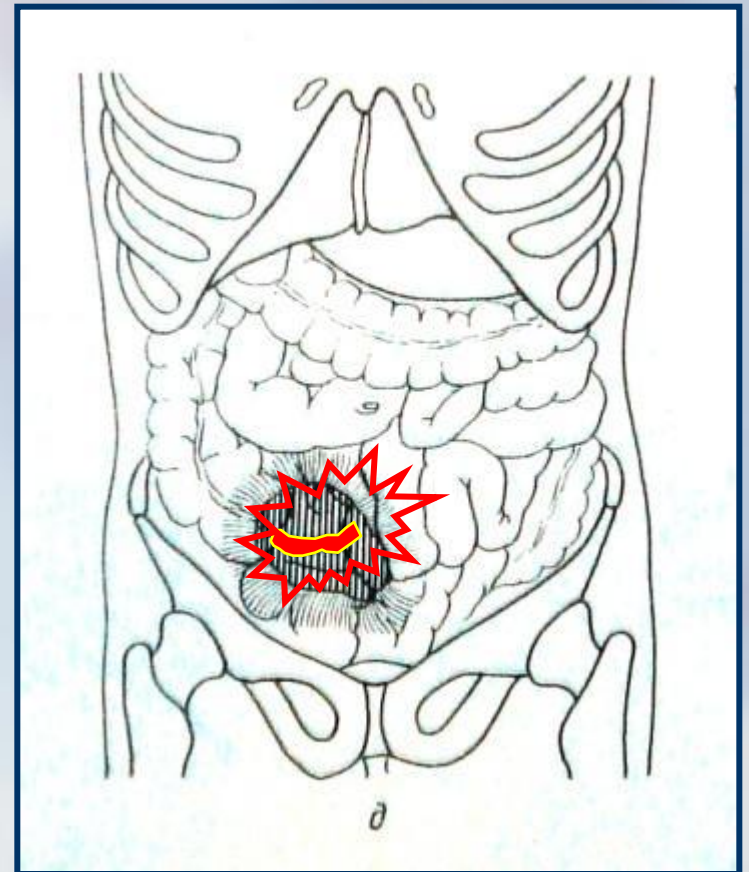
- Реакция брюшной стенки поздно
- Боли при обследовании per rectum
- Частые позывы к испражнению
- Жидкий стул
- Дизурические явления
- Микрогематурия



# Особенности при медиальном положении отростка



- Начинается внезапно, протекает тяжело
- Значительное напряжение брюшных мышц
- Выраженный с-м Щеткина-Блумберга

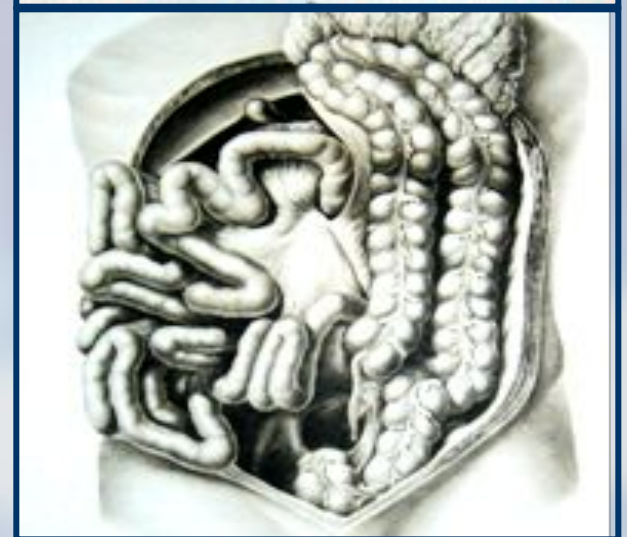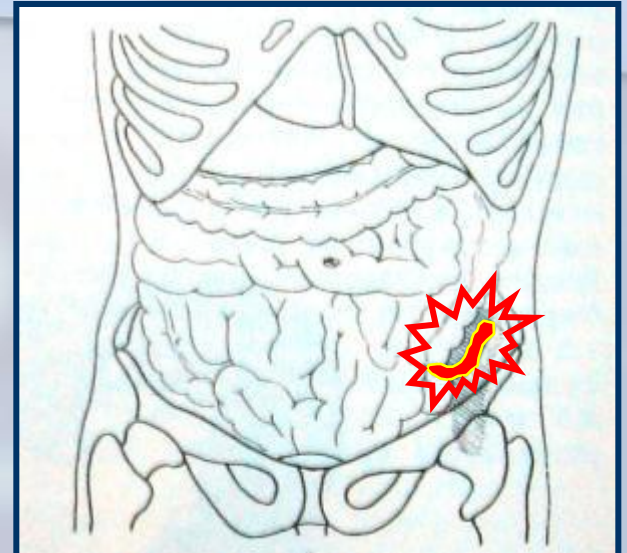




# Особенности при левостороннем положении отростка



- Situs viscerus inversus  
СИМПТОМЫ такие же
  - слева
  - возле пупка
  - справа(?) [Гуляев1956, Тимохов1973, Smith1974]
- Соесит mobile
- Другие аномалии развития





**Спасибо за внимание**