

МЕДИЦИНСКИЙ УНИВЕРСИТЕТ АСТАНА
КАФЕДРА РАДИОЛОГИИ

*Визуальная диагностика
рахита*

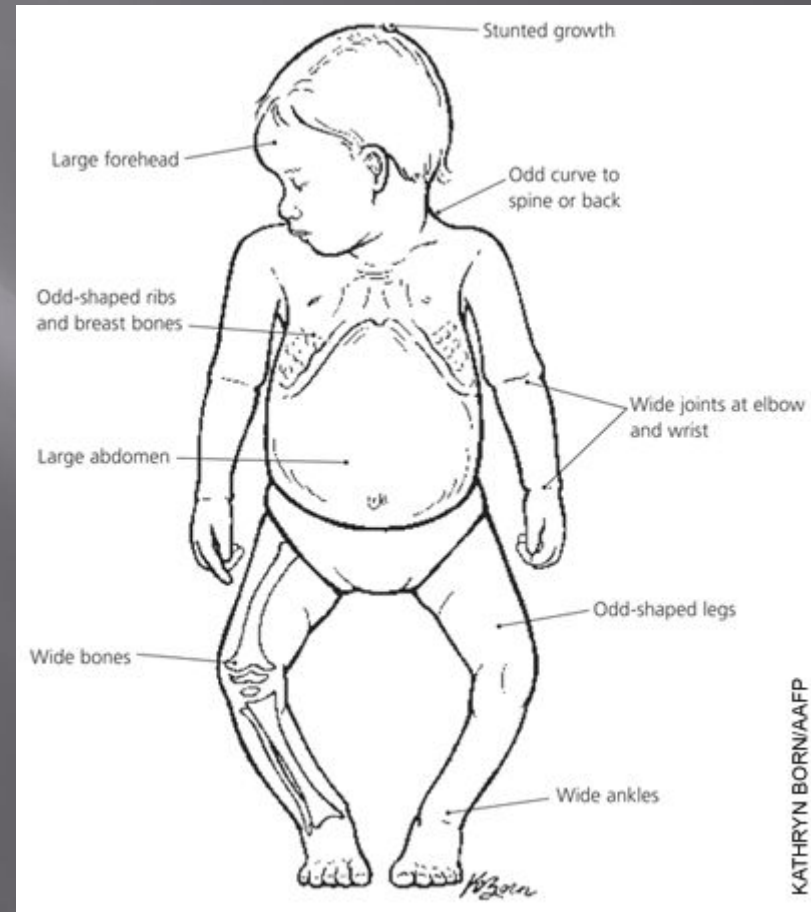
Выполнила 307 ОМ Қойшыманова. А
Проверила Қожахметова .Ж.Ж

План :

- ▣ Что такое РАХИТ?
- ▣ Этиология, патогенез
- ▣ Клиническая картина
- ▣ Классификация рахита
- ▣ Диагноз
- ▣ Прогноз
- ▣ Диф . Диагностика

РАХИТ

- ▣ *Rachit* (*rhachitis*; греч. *rhachis* позвоночник + *itis*; синоним гиповитаминоз D) заболевание детей раннего возраста, обусловленное недостатком в организме витамина D: характеризуется расстройством обмена веществ, в первую очередь фосфорно-кальциевого, нарушениями костеобразования, функций нервной системы и внутренних органов



Этиология, патогенез

- ▣ Ведущее значение в развитии Р. имеют недостаток УФ-облучения приводящий к нарушению образования витамина D в коже, низкое содержание витамина D в пище (особенно в грудном молоке). Существенную роль играет также дефицит витаминов B₁, B₅, B₆, C, A, E, участвующих в построении костной ткани. Поэтому Р. расценивают как полигиповитаминоз. Его развитию способствует также недостаток, в организме таких микроэлементов, как магний, цинк, железо, медь, кобальт. Предрасполагающими факторами являются повышенная потребность в витамине D детей раннего возраста (особенно первого года жизни), связанная с их усиленным ростом и интенсивным формированием скелета; патология беременности и различные экстрагенитальные заболевания матери; нерациональное вскармливание (избыток в питании ребенка углеводов или белков); искусственное вскармливание (соотношение фосфора и кальция в коровьем молоке не соответствует потребности детского организма); желудочно-кишечные и инфекционные заболевания, при которых всегда изменяется минеральный обмен и развивается Ацидоз,

▣ приводящий к нарушению процессов оссификации; недостаточное пребывание на свежем воздухе; длительное применение препаратов (например, фенобарбитала), воздействующих на ферментные системы печени, участвующие в образовании активных форм витамина D; малая статическая нагрузка, характерная для детей первого года жизни Следствием гиповитаминоза D является недостаточное всасывание кальция в кишечнике, приводящее к гипокальциемии, которая по принципу обратной связи вызывает вторичный гиперпаратиреозидизм. Увеличенное количество паратгормона способствует выходу кальция из костей и сохранению в крови его постоянного и достаточного уровня. Возникает Остеопороз, т.к. матрица кости не может минерализоваться. Одновременно паратгормон вызывает расстройства фосфорно-кальциевого обмена, которые приводят к патологическим изменениям в зоне роста, нарушению обызвествления, размягчению и деформации костей, избыточному развитию остеоидной необызвествленной ткани.

Клиническая картина

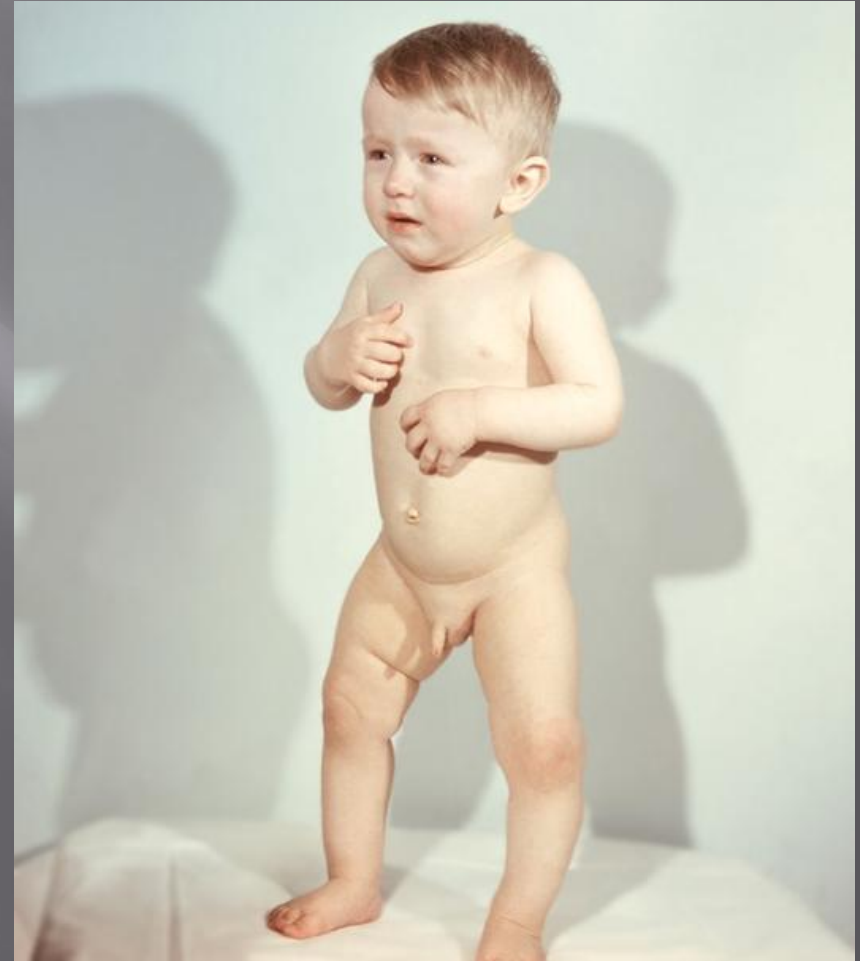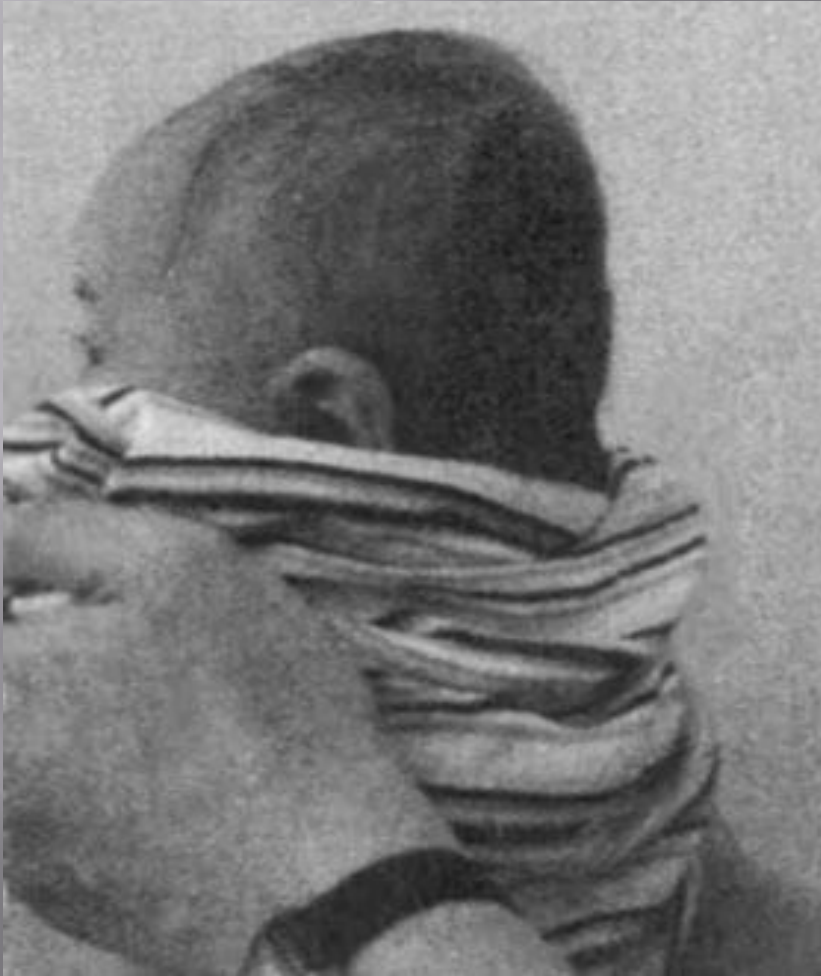рахита вариабельна и зависит от периода его развития. Различают начальный период, разгар болезни (цветущий Р.), периоды реконвалесценции и остаточных явлений. Первые признаки Р. у доношенных детей, как правило, обнаруживаются в возрасте 2—3 мес. Начальный период продолжается обычно 2—3 нед. и проявляется в основном расстройствами нервной системы. Изменяются настроение и поведение ребенка: он становится капризным, раздражительным, беспокойным, с трудом засыпает и плохо спит. Появляется выраженная потливость (особенно головы), усиливающаяся во время кормления и сна. Пот липкий, с неприятным кисловатым запахом, раздражает кожу. Ребенок трется головой о подушку, в результате волосы на затылке выпадают. На голове появляется четкий рисунок подкожных вен. Стул неустойчивый, моча приобретает резкий аммиачный запах. Дермографизм красный, держится дольше обычного. Выявляют легкую податливость краев большого родничка и костей черепа по ходу стреловидного и ламбдовидного швов. Уровень кальция в крови остается в пределах нормы, а содержание фосфора несколько снижается. Нарастает активность щелочной фосфатазы. Увеличивается выделение с мочой аммиака и фосфатов.

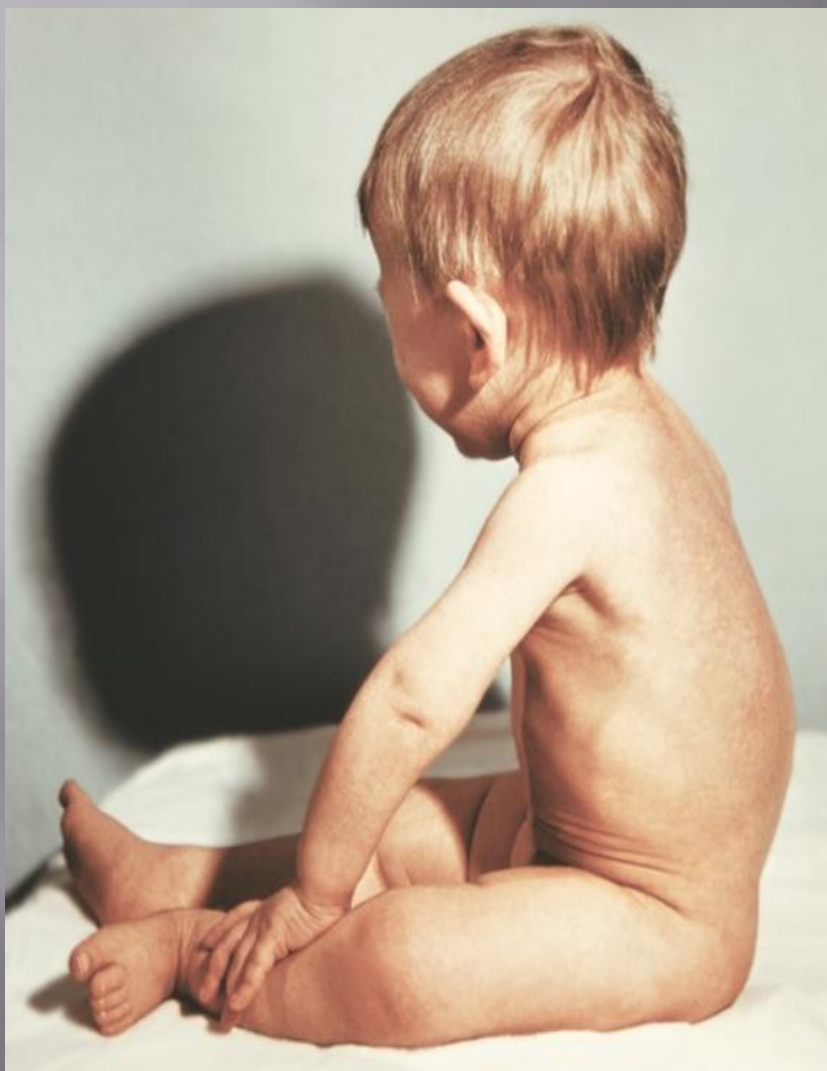

Облысение на затылке
младенца при рахите.

ДЕФОРМАЦИЯ КОСТЕЙ
ЧЕРЕПА (КРАНИОТАБЕС)
ПРИ РАХИТЕ.

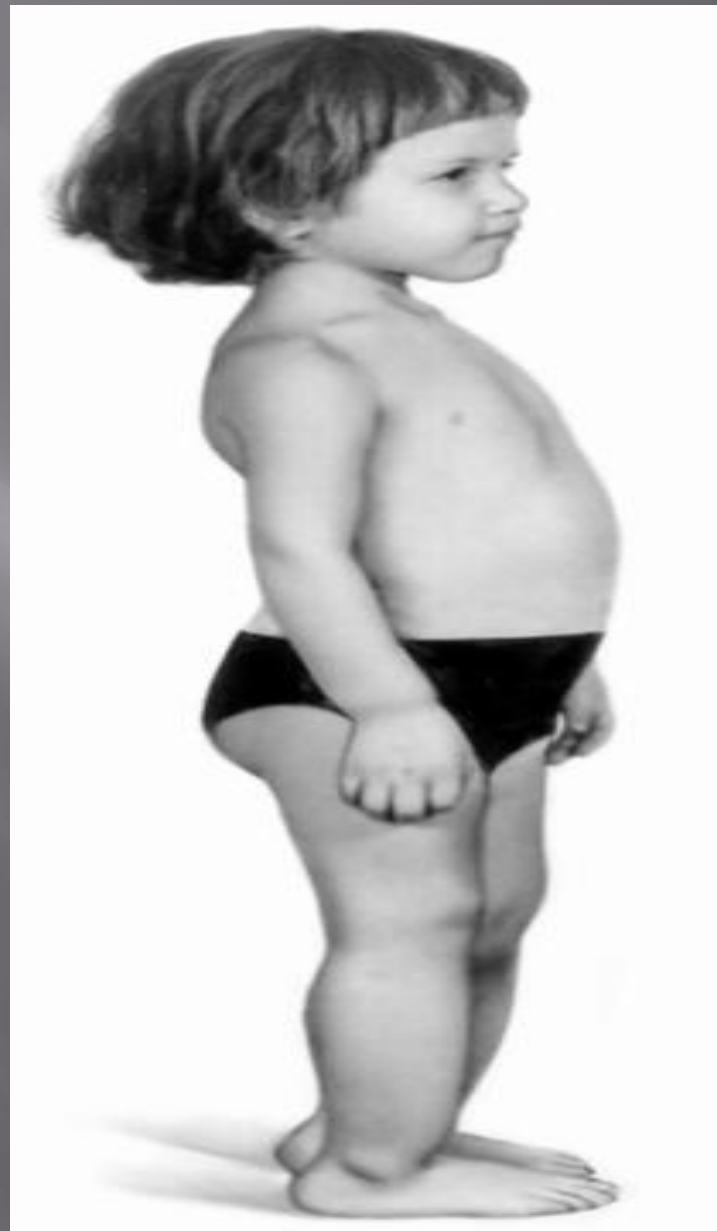
О-ОБРАЗНОЕ ИСКРИВЛЕНИЕ
НИЖНИХ КОНЕЧНОСТЕЙ.



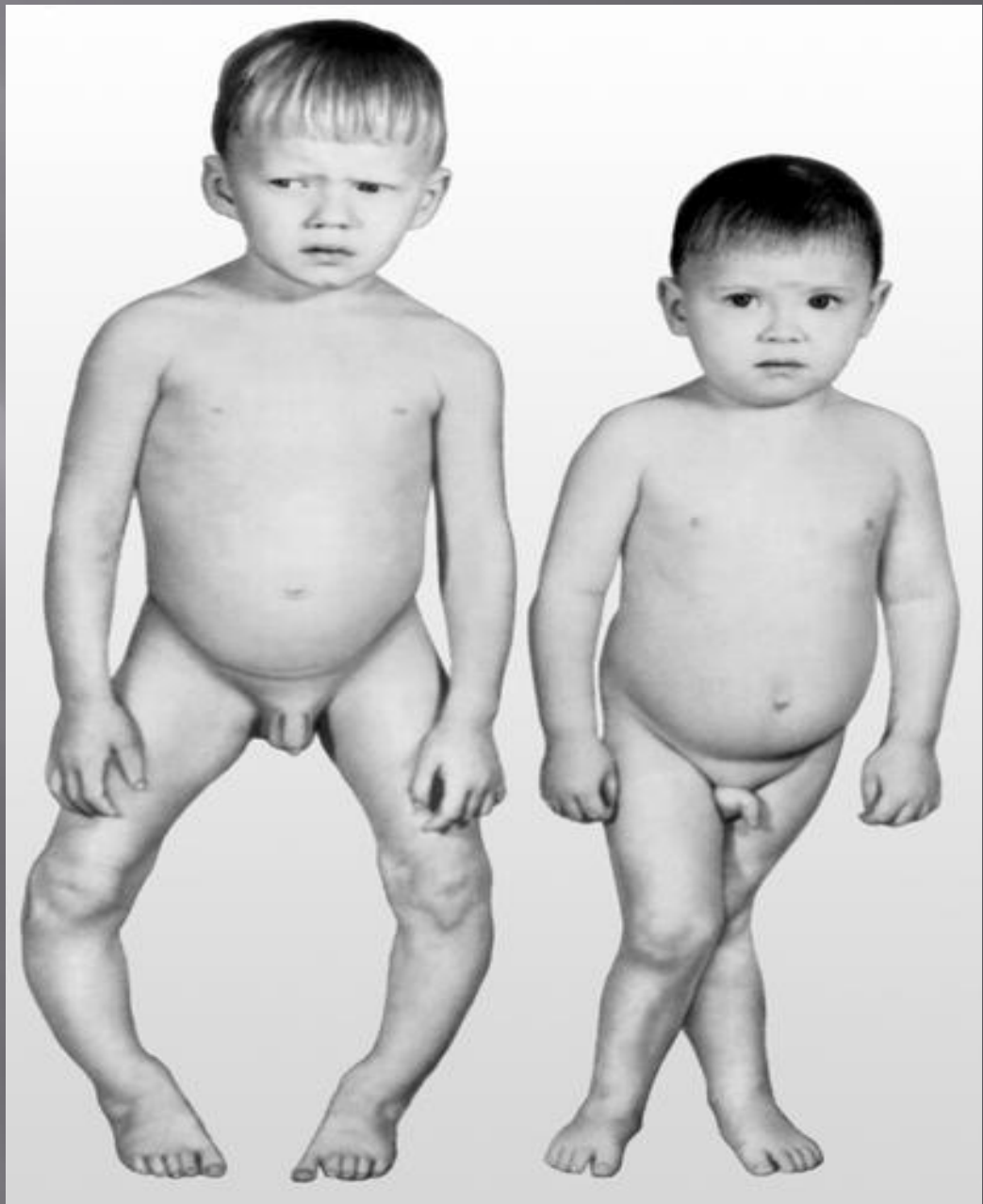

РАХИТИЧЕСКИЙ ГОРБ:
ДУГООБРАЗНОЕ
ИСКРИВЛЕНИЕ
ПОЗВОНОЧНИКА

Девочка 4 лет, больная витамин-**D**-зависимым рахитом (вид сбоку):
отмечаются варусно-саблевидная деформация нижних конечностей, деформация черепа и грудной клетки, рахитические браслетки.



Мальчики 6 лет, больные витамин- D -резистентным рахитом (а) и почечным тубулярным ацидозом (б): а — выраженная варусная деформация нижних конечностей; б — задержка физического развития и вальгусная деформация нижних конечностей.

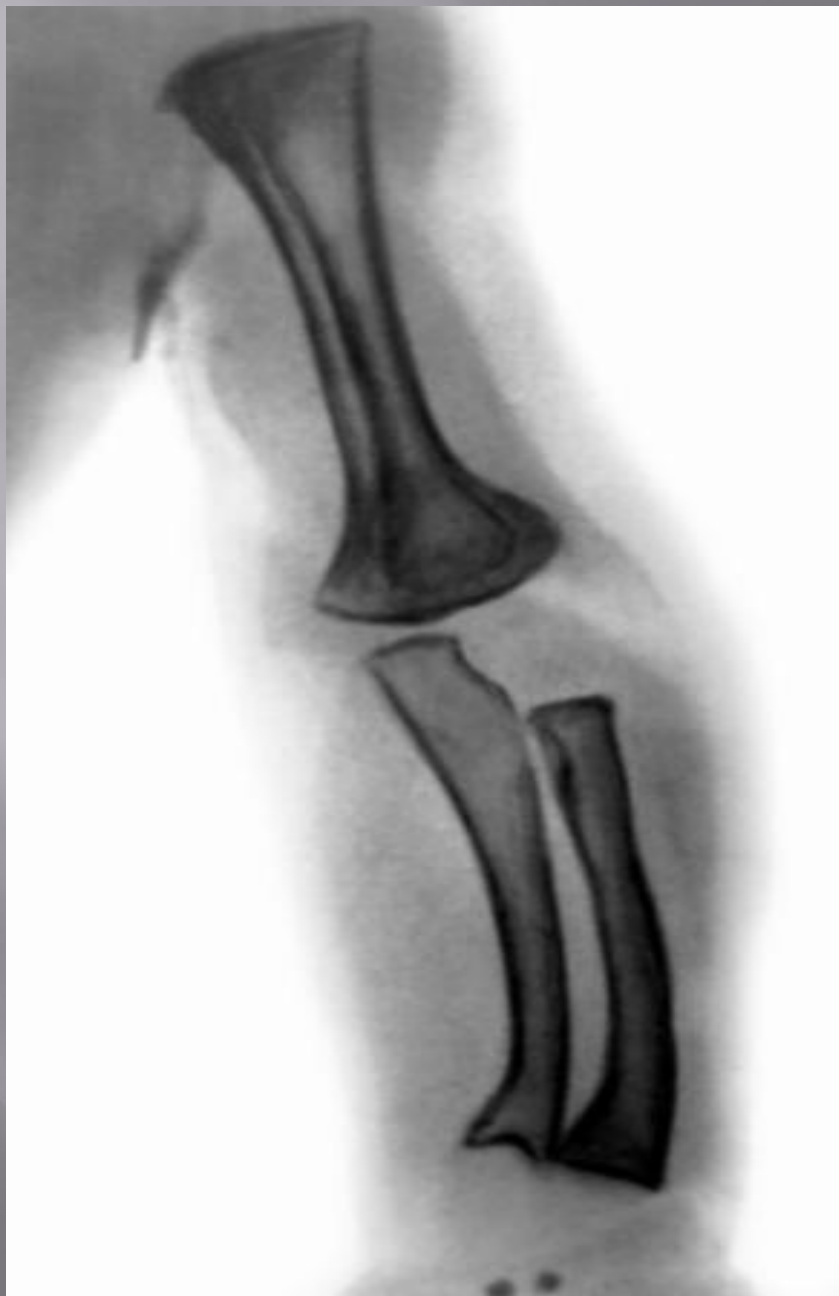

Классификация рахита

| Период болезни | Тяжесть течения | Характер течения |
|--------------------|------------------------------|------------------|
| Начальный | I степень - лёгкая | Острое |
| Разгар болезни | II степень - средней тяжести | ПОДстрое |
| Реконвалесценция | III степень - тяжёлая | |
| Остаточные явления | | |

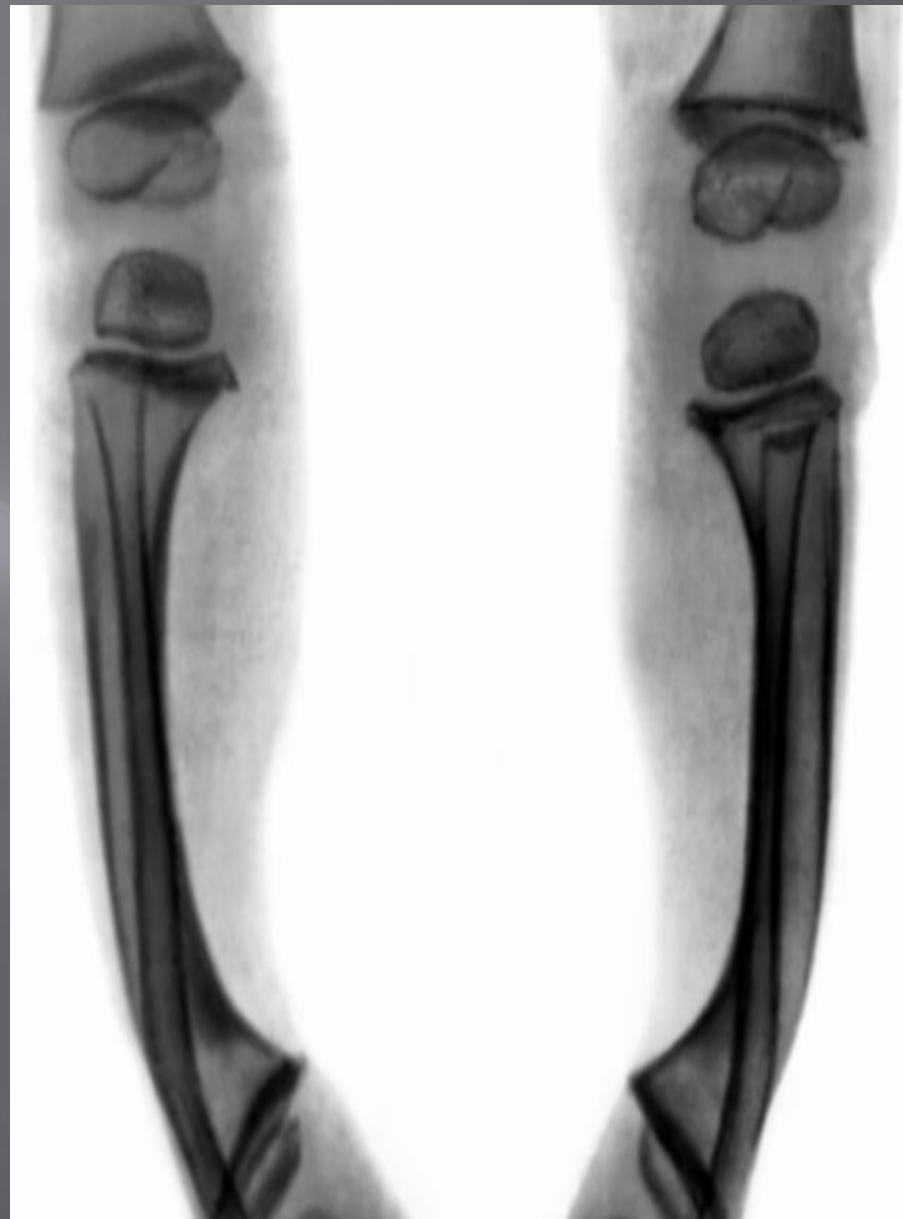Диагноз

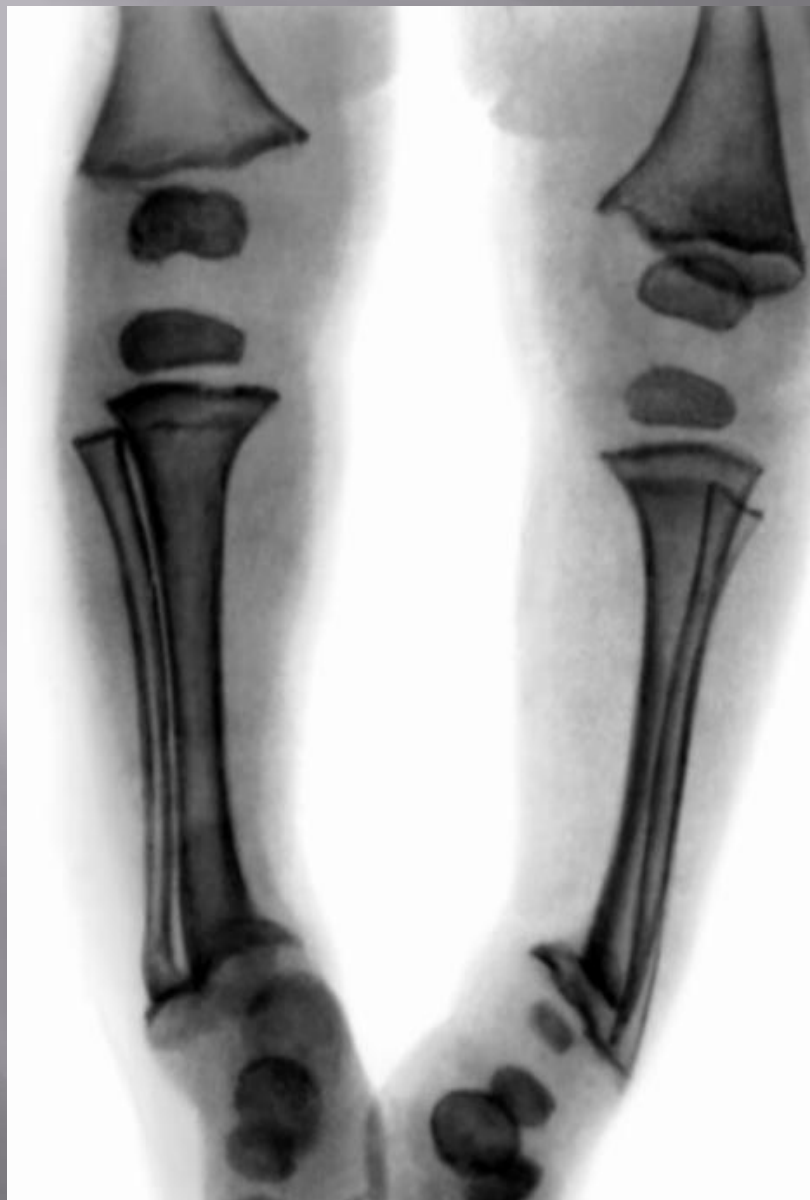- основывается на данных анамнеза клинической симптоматики, результатах биохимических исследований (содержание фосфора и кальция в крови и моче, активность щелочной фосфатазы и др.), рентгенологических исследования скелета. Рентгенологические изменения в скелете появляются позже клинических симптомов и не ранее 6-месячного возраста. Степень выраженности их зависит от тяжести процесса. На фоне распространенного остеопороза, малоконтрастного, нечеткого рисунка костей между эпифизами и метафизами (зоны предварительного обызвествления) определяются широкие полосы разрежения, ограниченные рыхлыми бахромчатыми контурами смежных поверхностей эпифиза и метафиза. В области диафизов длинных трубчатых костей корковый слой истончен, выглядит слоистым, контуры его как со стороны костномозгового канала, так и снаружи становятся нечеткими, смазанными. Длинные трубчатые кости, особенно нижних конечностей, дугообразно деформированы. Рахитическая соха *vara* характеризуется деформацией вертельной области бедра. Большеберцовые кости изогнуты кнаружи с вершиной деформации на границе средней и дистальной частей, при этом кортикальный слой утолщен по медиальной и задней поверхностям кости. Нередко в области диафизов длинных трубчатых костей видны Лоозера зоны, возможны поднадкостничные переломы. Рентгенологическое исследование других отделов скелета (позвоночника, черепа, ребер) нецелесообразно, т.к. клинически выявляемые изменения в них достаточно характерны. Повторные рентгенограммы длинных трубчатых костей производят с целью контроля за эффективностью лечения. При благоприятном течении процесса структура и контуры костей становятся более четкими, вблизи эпифизарных ростковых зон появляются поперечные зоны обызвествления, которые, постепенно расширяясь, сливаются с метафизами. Чередование плотных и более светлых полос свидетельствует о волнообразном течении процесса.



- ▣ Рентгенограмма верхней конечности ребенка 7 месяцев: истончение и разволокнение кортикального слоя костей предплечья, бахромчатый субхондральный контур дистальных метафизов.

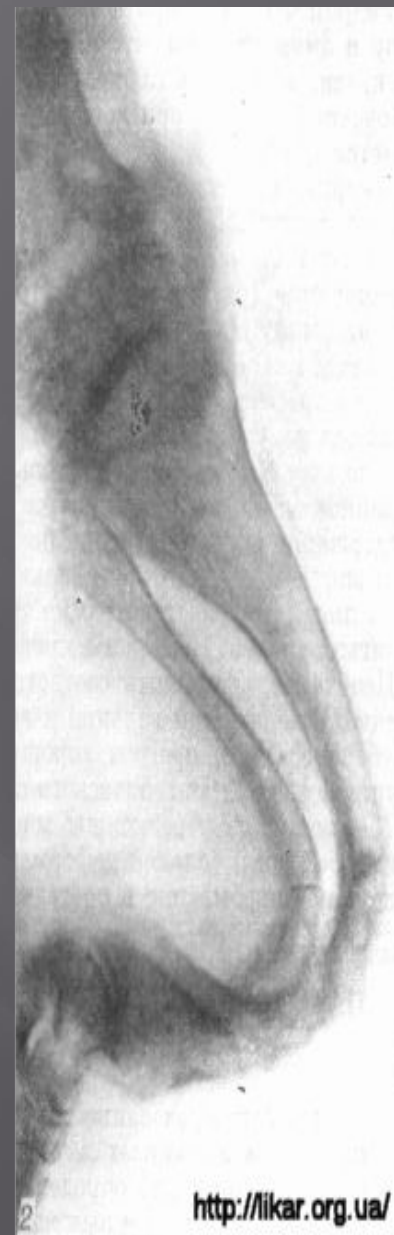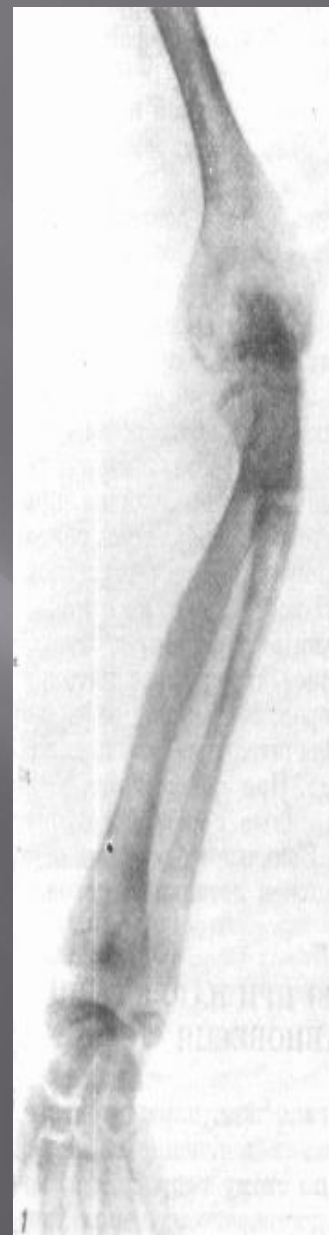- ▣ Рентгенограмма нижних конечностей ребенка 1 года 4 месяцев: типичная рахитическая деформация большеберцовых костей





- Рентгенограмма нижних конечностей ребенка 1 года 5 месяцев: нечеткость костной структуры, расширены зоны предварительного обызвествления, неровный, бахромчатый субхондральный контур метафизов.

- ▣ Рентгенограмма
костей предплечья
при рахите,
резистентном к
действию витамина
D.



Прогноз

- ▣ при рахите зависит от степени тяжести, своевременности диагностики и адекватности лечения. Если рахит выявлен в начальной стадии и проведено адекватное лечение с учётом полиэтиологичности заболевания, последствия не развиваются. В тяжёлых случаях рахит может привести к тяжёлым деформациям скелета, замедлению нервно-психического и физического развития, нарушению зрения, а также существенно усугубить течение пневмонии и заболеваний ЖКТ. Однако тяжёлые последствия развиваются в экстремальных ситуациях (вспышки войны, голода и т.п.). В обычных условиях при подозрении на такие последствия рахита в первую очередь следует исключить другие причины изменений

ДИФ. ДИАГНОСТИКА

| | |
|--|--|
| Рахит детей раннего возраста (классический) | <ul style="list-style-type: none">• «Блюдцеобразные» расширенные метафизы• отсутствие четкой линии предварительного обызвествления• остеопороз |
| Витамин-D-зависимый рахит | <ul style="list-style-type: none">• Системный остеопороз• выраженное истончение кортикального слоя• рахитические изменения метафизов и эпифизарной линии предварительного обызвествления |
| Витамин-D-резистентный рахит (фосфатдиабет) | <p>Грубые бокаловидные деформации метафизов искривления и утолщения длинных трубчатых костей за счет одностороннего (медиального) утолщения коркового слоя периоста</p> <ul style="list-style-type: none">• грубый трабекулярный рисунок кости |

| | |
|--|---|
| Почечный тубулярный (канальцевый) ацидоз | <ul style="list-style-type: none">• Общий системный остеопороз• расширенные метафизы с нечеткими контурами и отсутствием зоны предварительного обызвествления• концентрическая атрофия кости• нефрокальциноз |
| Несовершенный остеогенез | <p>Выраженный остеопороз</p> <ul style="list-style-type: none">• истончение кортикального слоя кости• переломы с различной степенью консолидации• нормальные границы между эпифизом и диафизом |
| Хондродистрофия | <p>Длинные трубчатые кости укорочены, интенсивно «затемнены», головки их увеличены, грибовидно вздуты, утолщены</p> |
| Гипофосфатазия | <ul style="list-style-type: none">• Системный резкий остеопороз, кости почти не контурируются• широкие «светлые» метафизарные пространства с короткими цилиндрами окостеневших диафизов и узкими эпифизарными полосками |