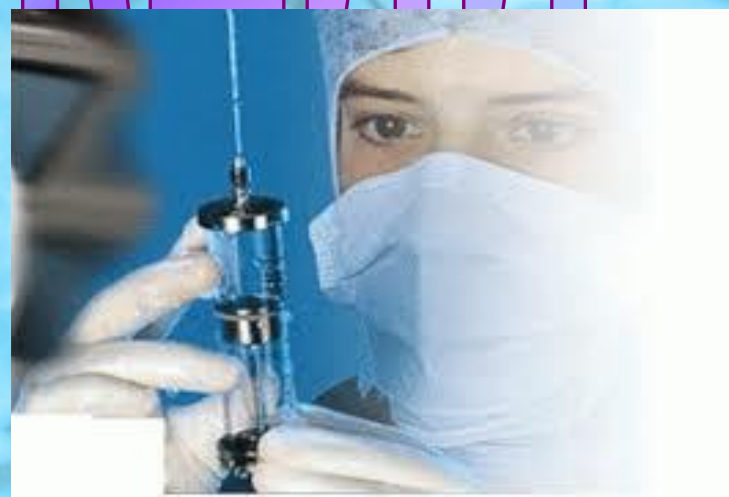


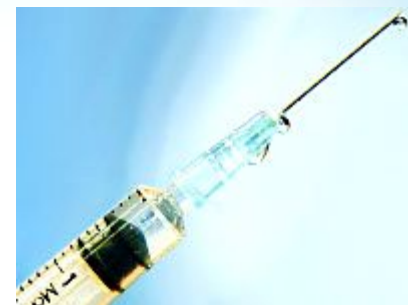
# ИНЪЕКЦИИ





Инъекция – это введение жидких лекарственных средств в организм человека в следствии прокола мягких тканей.



**Инъекции проводят в:**

- **кожу(внутрикожные),**
- **подкожную клетчатку(подкожные),**
- **Мышцу(внутримышечные),**
- **вену(внутривенные),**
- **артерию,**
- **лимфатические сосуды,**
- **полость суставов,**
- **спинномозговой канал,**
- **брюшную, плевральную полости**
- **сердце.**

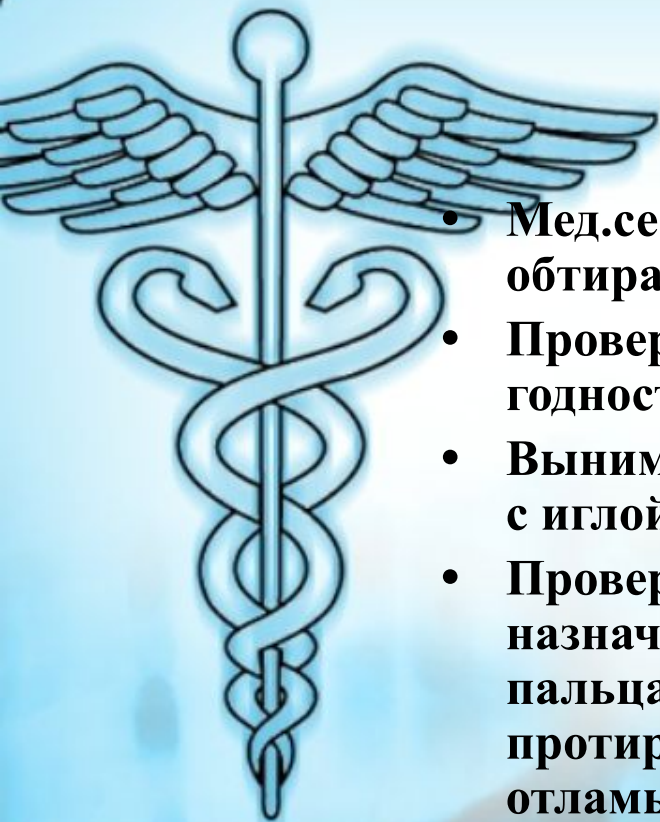

## Преимущества инъекции:

- более быстрое действие этих веществ;
- точность дозировки;
- исключение барьерной функции печени;
- возможность введения лекарств при любом состоянии больного .

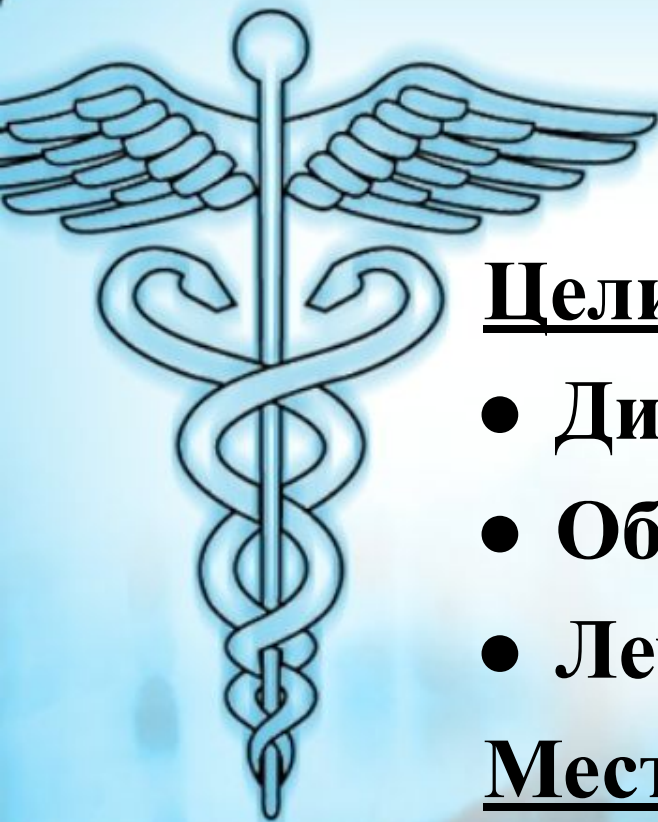## Недостатки инъекции:

- необходимость определенных условия асептики и антисептики;
- необходимость специально обученного персонала;
- большое количество осложнений и аллергических реакции.



## Подготовка инъекции:

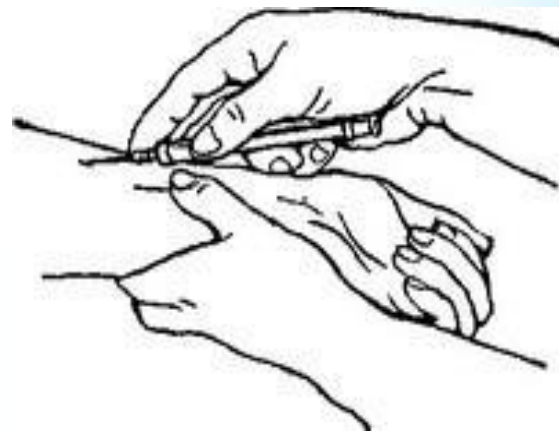
- Мед.сестра тщательно моет руки с щеткой и мылом и обтирает их спиртом;
- Проверяет целостность упаковки с шприцом и срок годности, открывает ее со стороны поршня;
- Вынимает шприц и вращательным движением соединяет с иглой;
- Проверяет целостность, название и дозу ампулы согласно назначению врача, встряхивает легким поколачиванием пальца, с помощью пилочки ампула надпиливается, протирается тампоном смоченным спиртом и отламывается верхушка;
- Вскрытая ампула берется между 2-3 пальцами левой руки, поворачивается открытым концом вниз, снимается защитный колпачок с иглы, игла вводится в ампулу и правой рукой тянется поршень и набирается лекарство;
- Далее проверяется нет ли пузырьков воздуха в шприце, для их удаление шприц держат вертикально и нажимают на поршень до появления первой капли;
- Надевают колпачок и инъекция готова для введения.



## Внутрикожные инъекции.

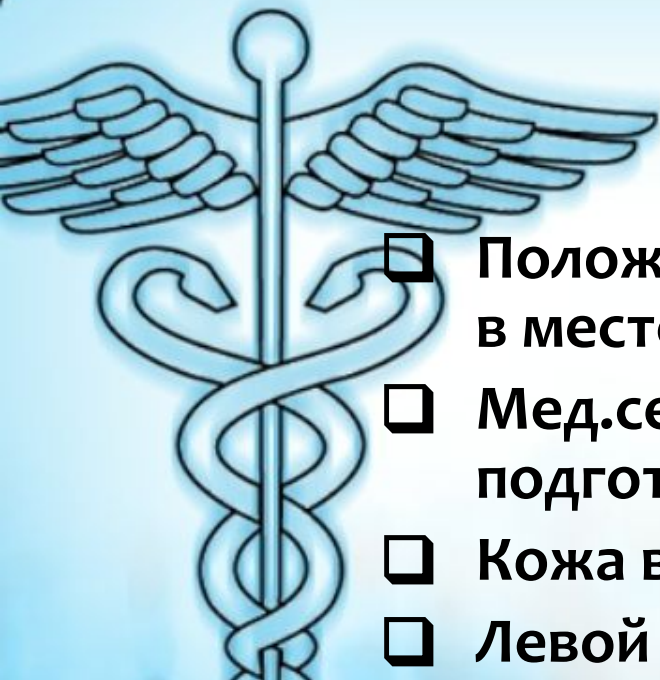### Цели:

- Диагностическая
- Обезболивающая
- Лечебная



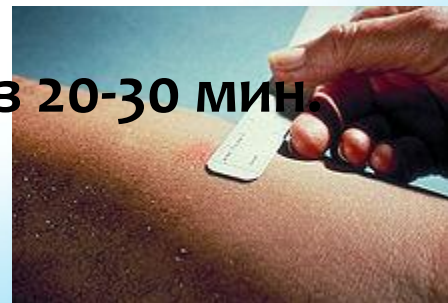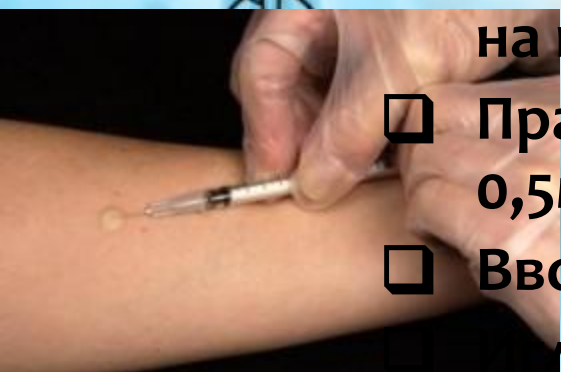
### Места введения:

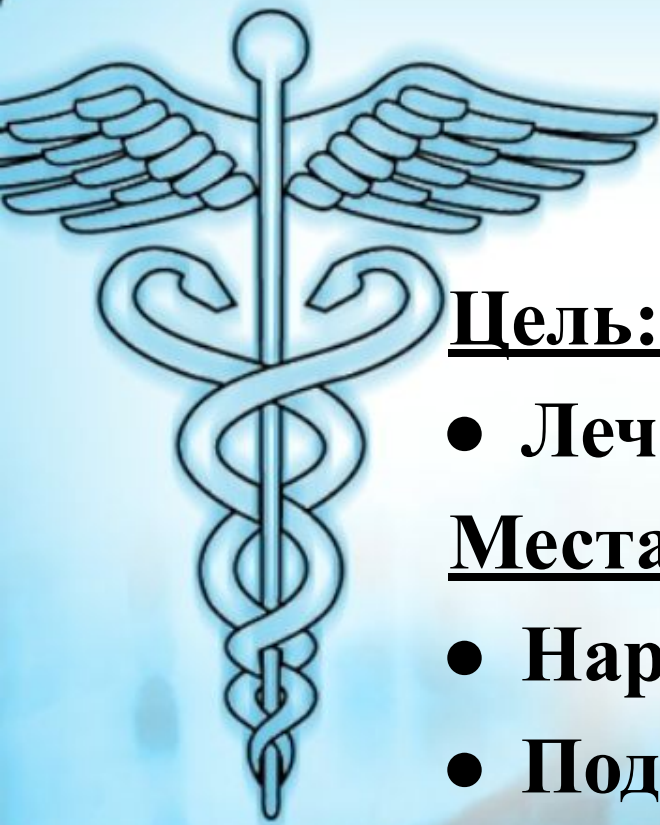- Средняя треть внутренней поверхности предплечья (диагностика)
- Любая поверхность тела (обезболивание)



## Постановка:

- Положение больного сидя на стуле, оголив кожу в месте инъекции:
- Мед.сестра готовится к инъекции, подготавливает шприц;
- Кожа в месте инъекции дезинфицируется;
- левой рукой натягивается и фиксируется кожа на внутренней поверхности предплечья;
- Правой рукой вводится игла шприца на глубину 0,5мм почти параллельно кожи;
- Вводится 1-2 капли раствора=0,1мл;
- Иглу извлекают, ватный тампон не прикладывается.
- Результаты проб снимаются через 20-30 мин.





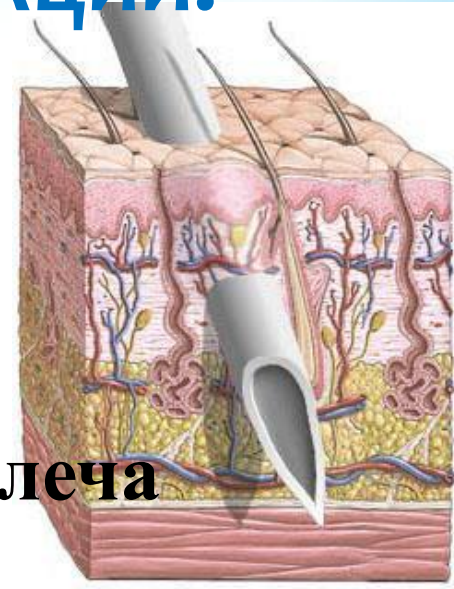
## Подкожные инъекции.

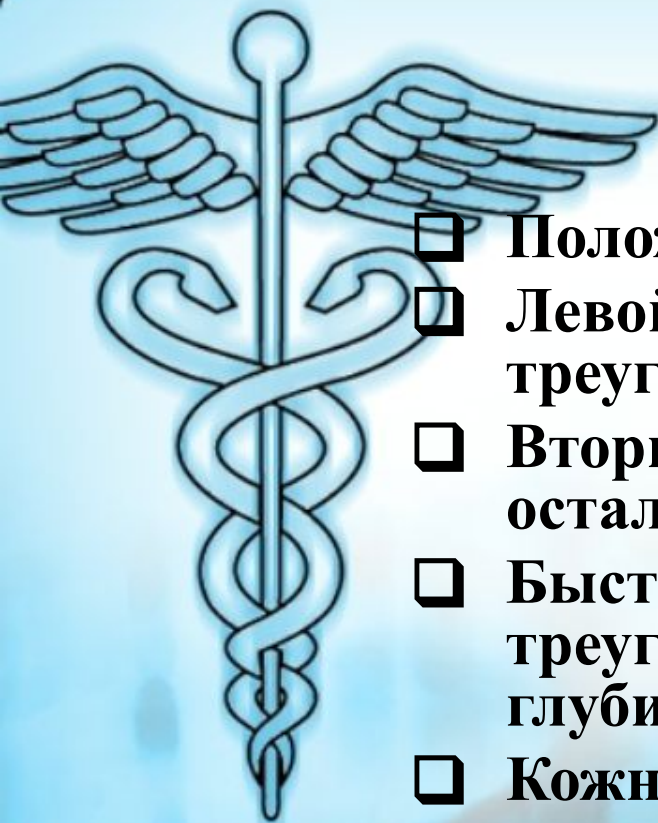### Цель:

- Лечебная

### Места введения:

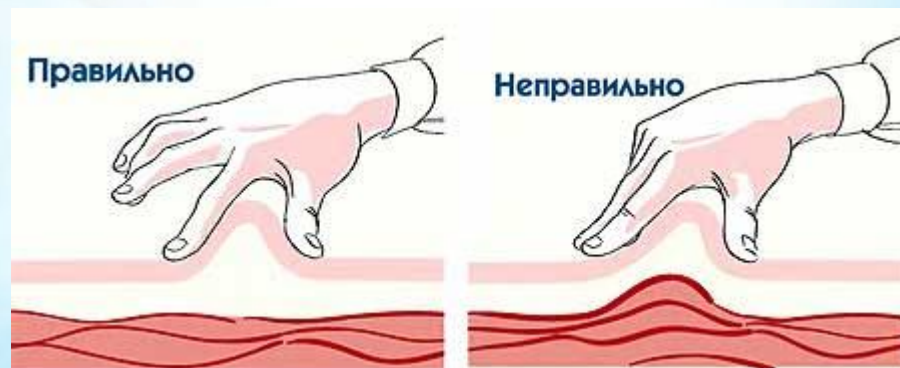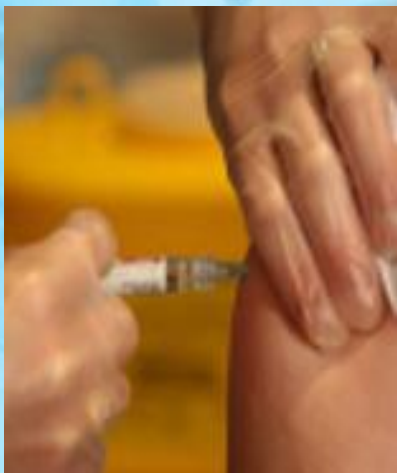- Наружная поверхность плеча
- Подлопаточная область
- Около пупочная область
- Боковая поверхность брюшной стенки
- Передненаружная поверхность бедра



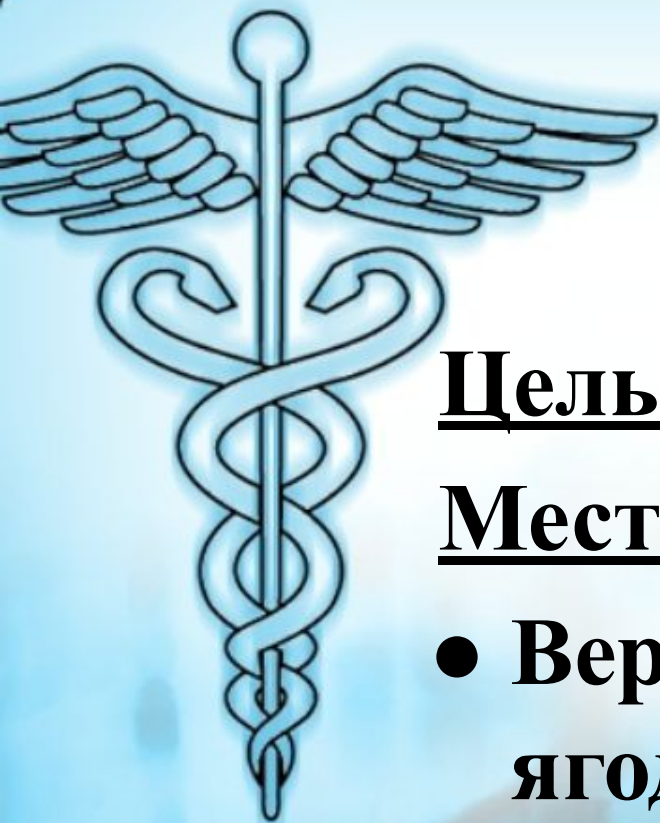

## Постановка.

- ❑ Положение больного сидя на стуле;
- ❑ Левой рукой собирают кожу в складку треугольной формы;
- ❑ Вторым пальцем правой руки держат иглу, а остальными поршень и цилиндр шприца;
- ❑ Быстрым движением вводят иглу в основание треугольника, под углом 45 градусов, на глубину 1-2 см
- ❑ Кожную складку отпускают и медленно вводят лекарственное средство;
- ❑ Иглу быстро извлекают и к месту прокола прикладывают ватный тампон смоченный спиртом.





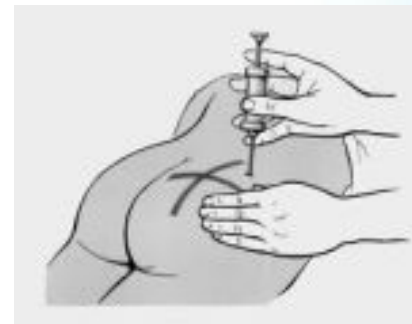

## **Внутримышечные инъекции.**

**Цель – лечебная.**

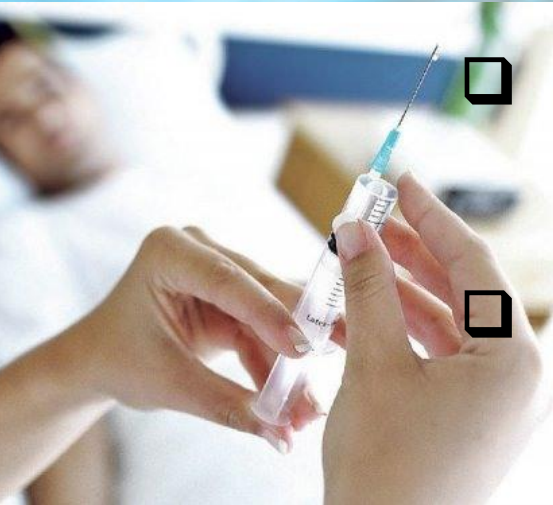
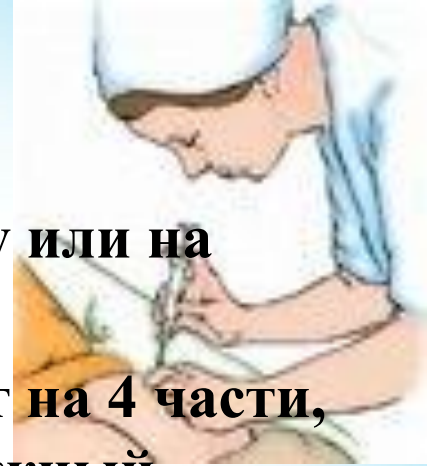
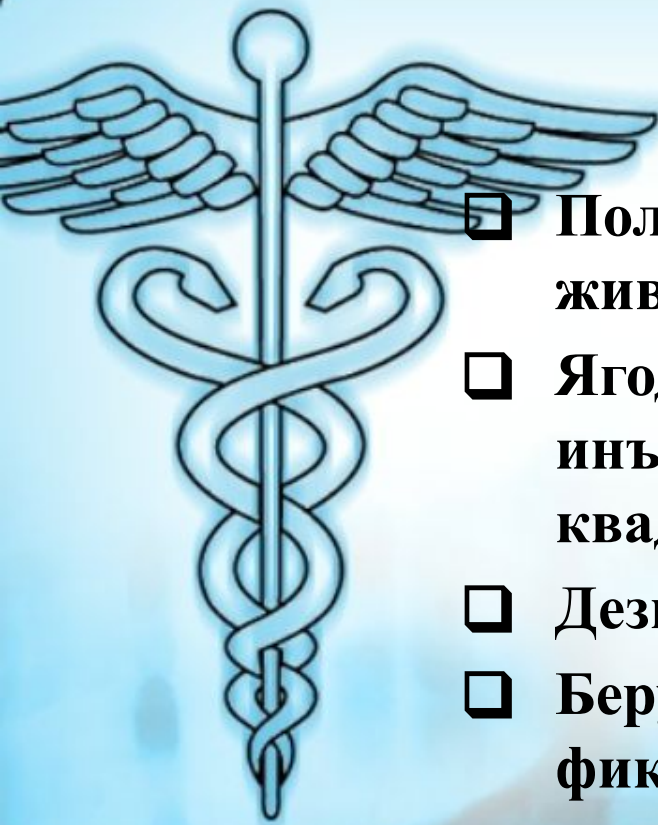**Места введения:**

- **Верхний наружный квадрант ягодицы;**
- **Средняя треть наружной поверхности бедра;**
- **Трехглавая мышца плеча.**



# Постановка.

- ❑ Положение больного лежа на боку или на животе;
- ❑ Ягодичную область условно делят на 4 части, инъекцию вводят в верхний наружный квадрант;
- ❑ Дезинфицируют место инъекции;
- ❑ Берут шприц в правую руку 1,3,4 пальцы фиксируют цилиндр шприца, 2 палец находится на поршне, а 5 на канюле иглы;
- ❑ Держа шприц перпендикулярно коже быстро вводим иглу в мышцу на глубину 5 см, медленно вводим лекарственное средство;
- ❑ Иглу извлекают, к месту прокола прикладывают ватный тампон, делают легкий массаж.



*La belleza perece en la vida pero es inmortal  
en el arte.*

Leonardo Da Vinci

