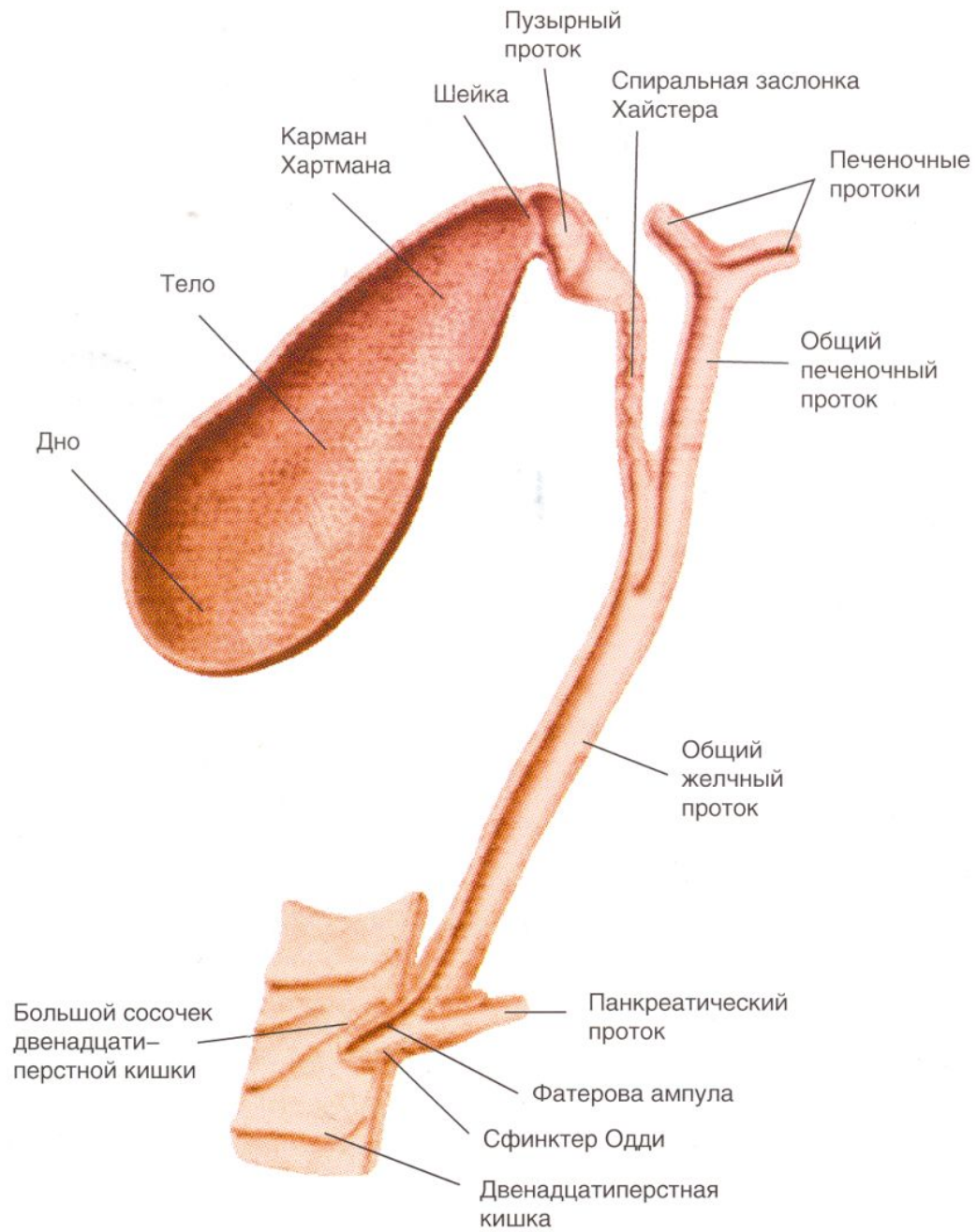


# УИРС

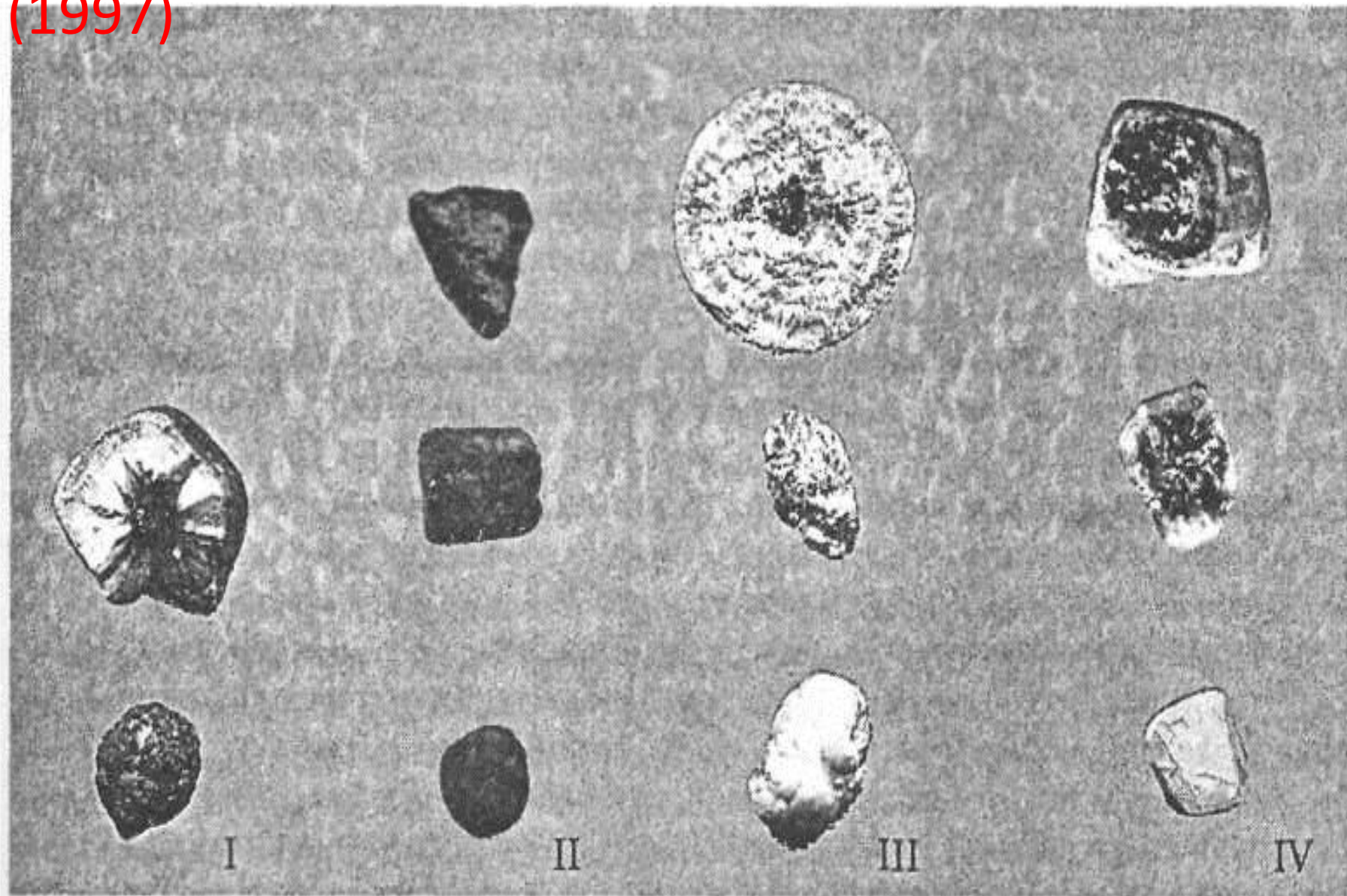
На тему:

**Современные методы лечения  
холедохолитиаза.**

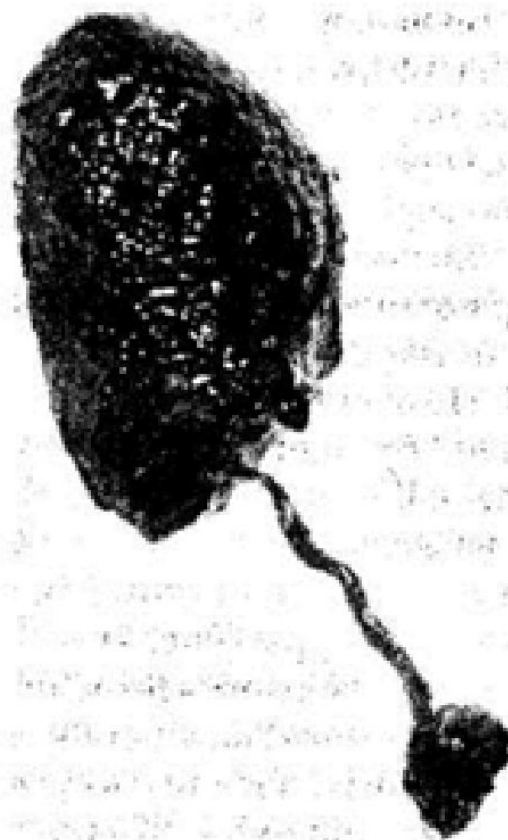


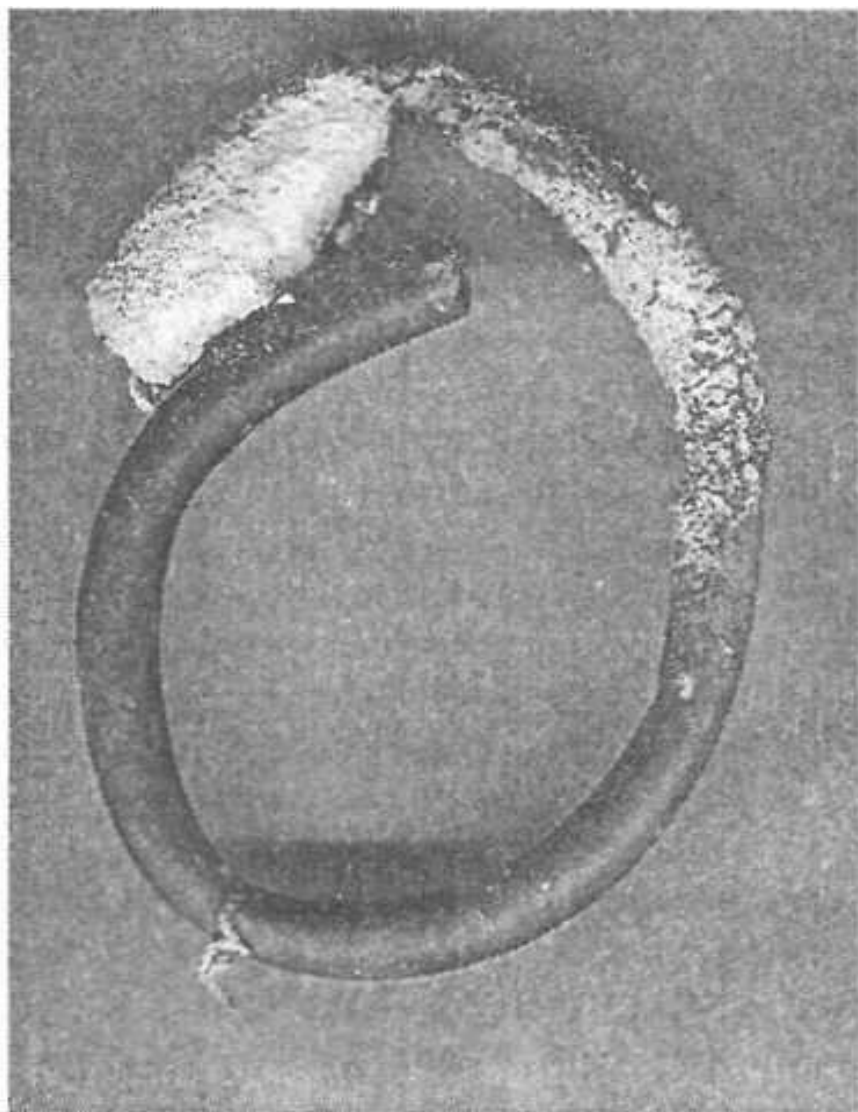


# Классификация Г.Г.Устинова и Я.Н. Шойхета (1997)



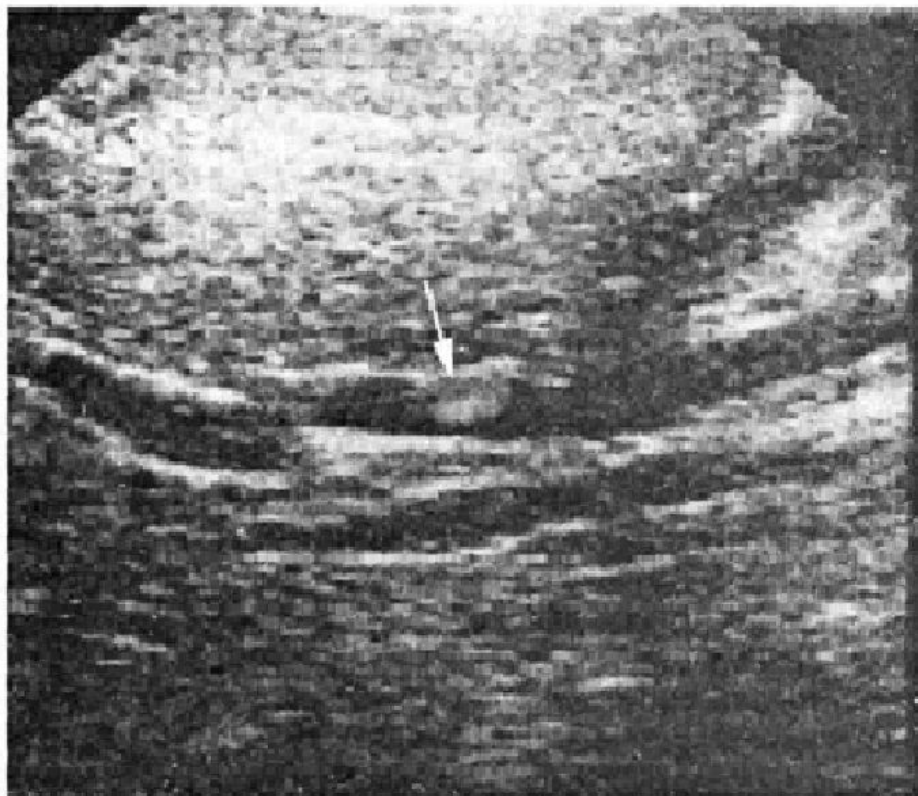
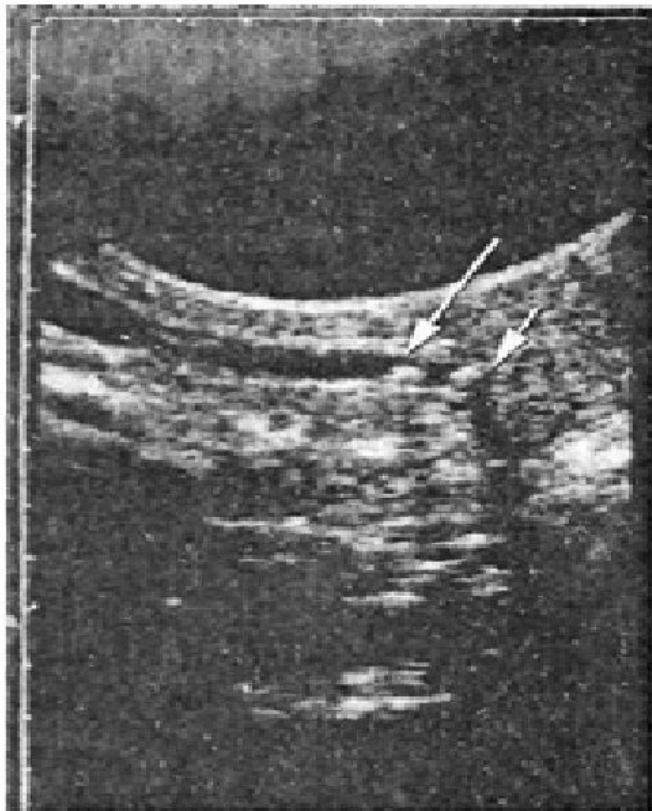*Рис. 4. Камень желчного протока, образовавшийся на лигатуре.*

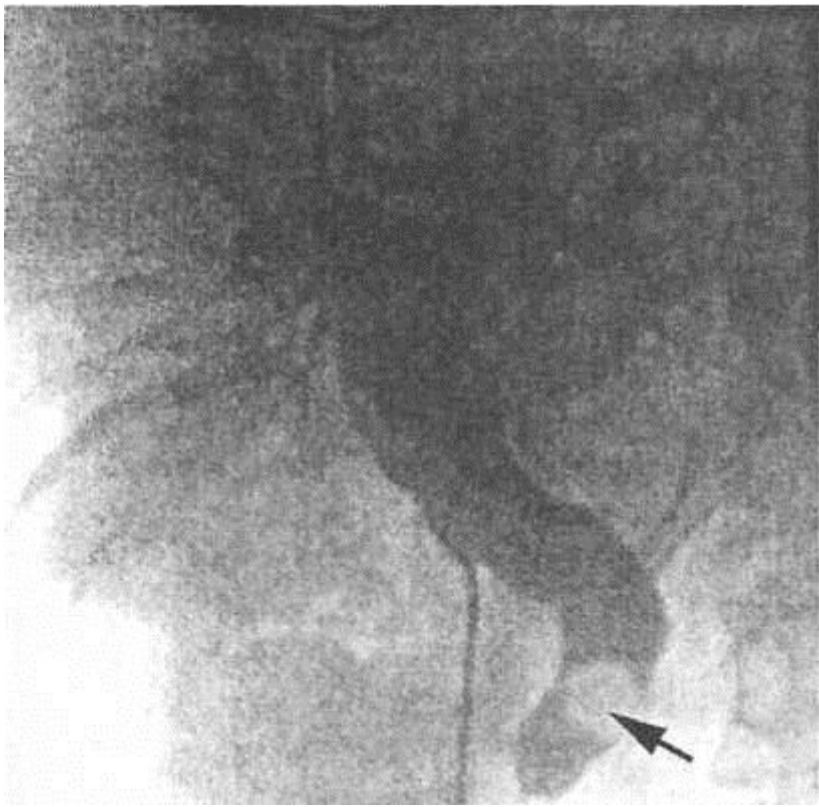




*Рис. 6.* Известковый камень,  
на внутрипротоковом дренаже.

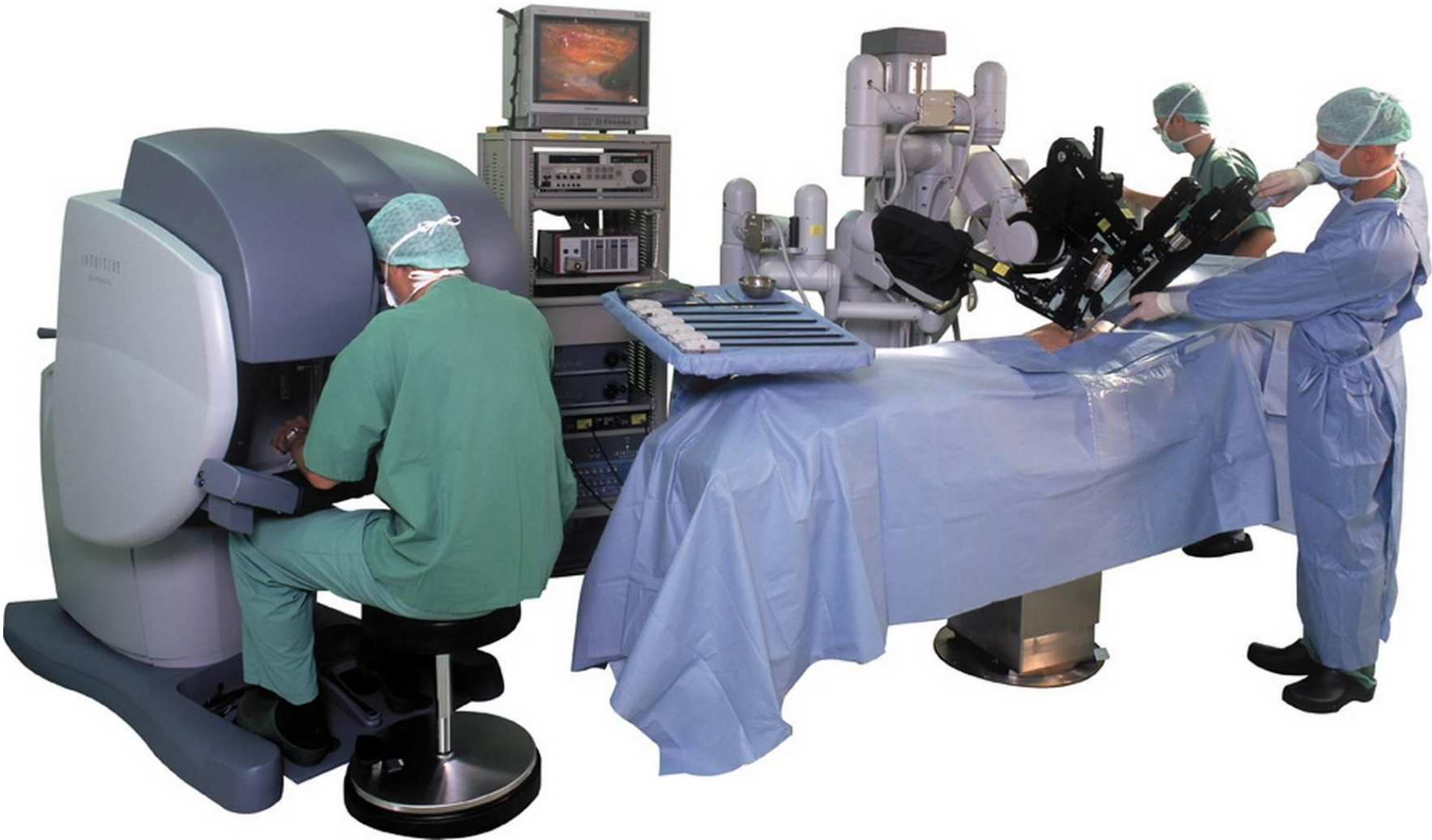Эхограмма холедоха в котором определяются два конкремента

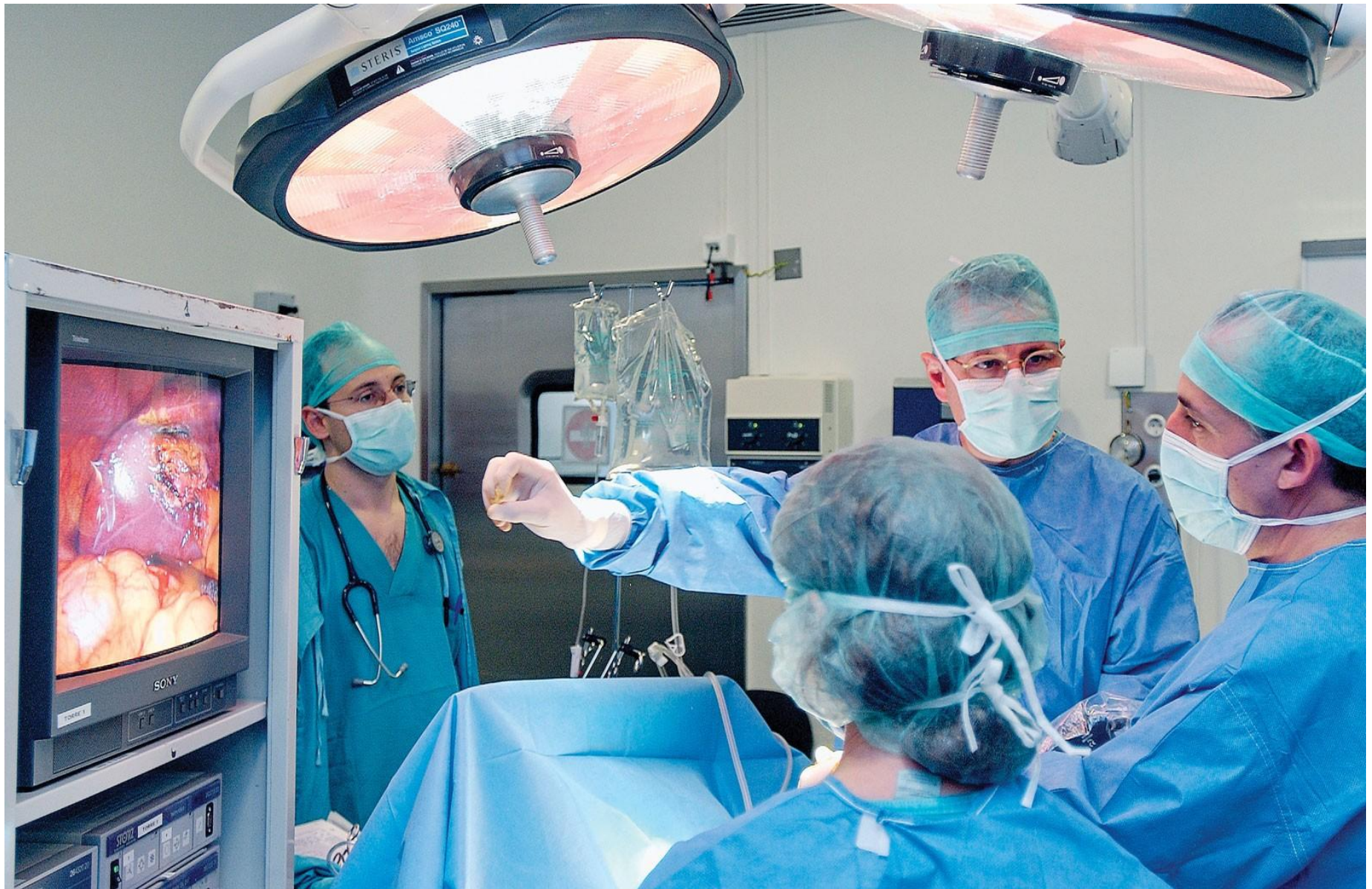


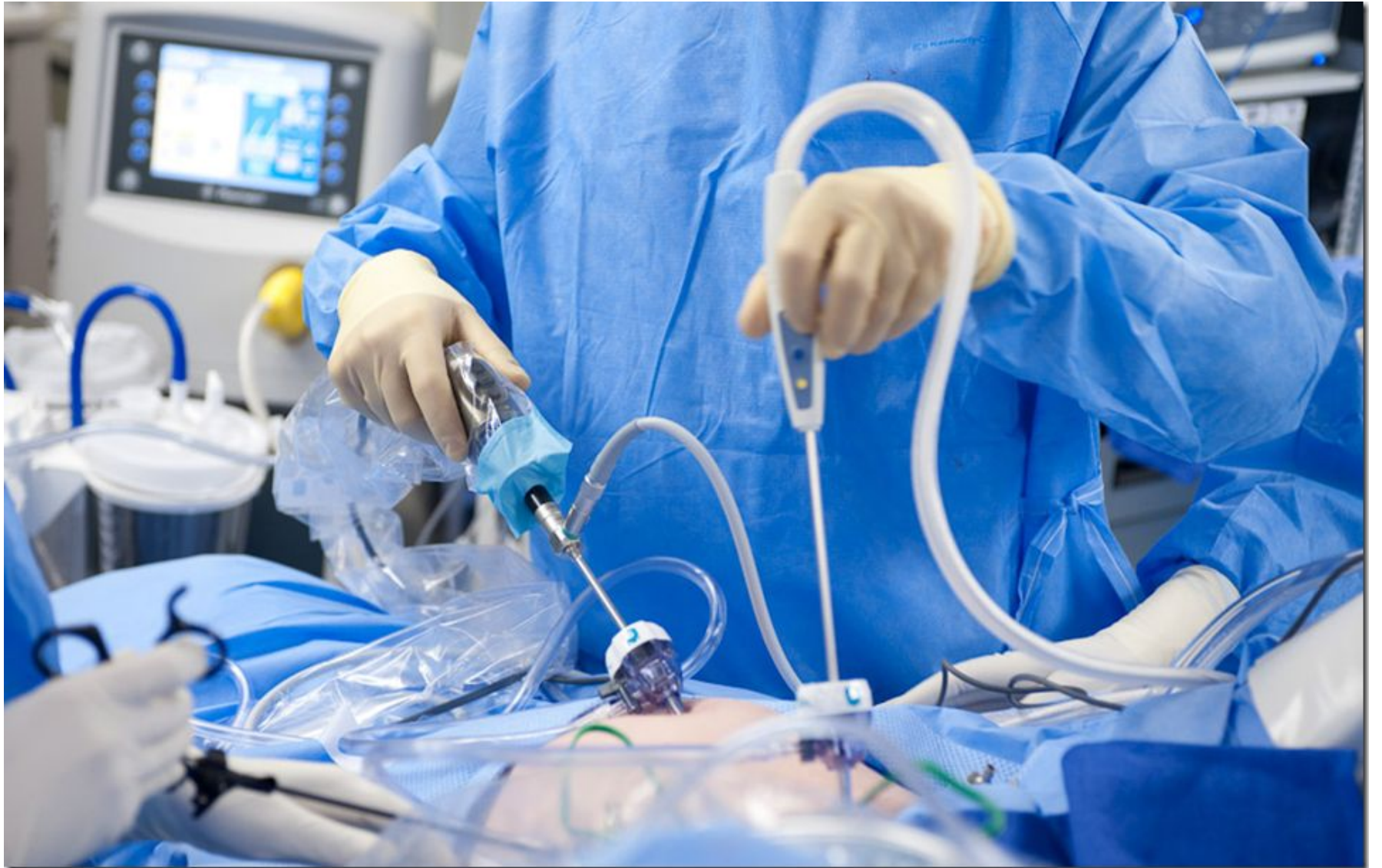
Пункционная холангиография. Резидуальный камень терминального отдела холедоха.









**the end**

