I. Эмбриогенез мышц.

II. Строение боковой стенки живота.

III. Паховый канал. Паховые грыжи. Их отличия у мужчин и женщин.

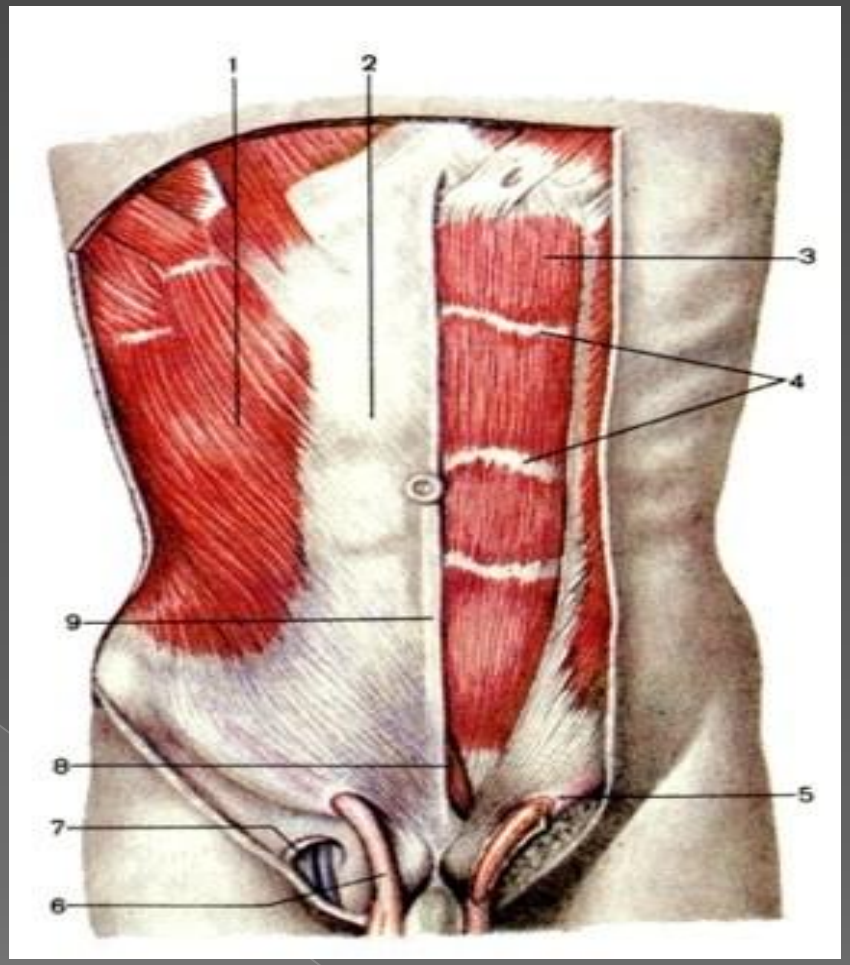

IV. Процесс опускания яичек.

I.Эмбриогенез.

- **Эмбриогенез человека** - это часть его индивидуального развития, онтогенеза.
- Эмбриогенез человека, продолжающийся в среднем 280 суток (10 лунных месяцев), подразделяется на три периода: **начальный** (первая неделя развития), **зародышевый** (вторая- восьмая недели), и **плодный** (с девятой недели до рождения ребенка).

Эмбриогенез мышц.

- Скелетная мускулатура развивается из дорсальной части среднего зародышевого листка – **мезодермы**, которая на 3-4-й неделе эмбриогенеза делится на 40-42 пары первичных сегментов (сомитов): 3 предушных, 4 затылочных, 8 шейных, 12 грудных, 5 крестцовых и 3-5 копчиковых.

- Исчерченная мускулатура развивается из дорсомедиальных отделов сомитов, называемых **миотомами**. В каждый миотом врастают спинномозговые нервы и артерии того же уровня. Каждый миотом делится на дорсальную и вентральную части.

- **Источниками развития указанных мышц являются миотомы следующих уровней:**
- Мышцы шеи и диафрагма – первый-пятый шейные (C_1-C_5),сегменты;
- Мышцы груди – первый-двенадцатый грудные (Th_1-Th_{12}), сегменты;
- **Мышцы живота – одиннадцатый, двенадцатый грудные, первый, второй поясничные (Th_{11}-Th_{12}, L_1-L_2), сегменты;**
- Мышцы верхней конечности – пятый-восьмой шейные, первый грудной (C_5-C_8, Th_1), сегменты;
- Мышцы нижней конечности - первый-пятый поясничный, первый-четвертый крестцовые (L_1-L_5, S_1-S_4), сегменты.

II.Боковая стенка живота.

Мышцы боковой стенки живота представляют собой широкие мышцы живота и располагаются в три слоя.

Боковую стенку живота образуют:

- - Наружная косая мышца живота (m. obliquus externus abdominis)
- - Внутреняя косая мышца живота (m. obliquus internus abdominis)
- - Поперечная мышца живота (m. transversus abdominis)

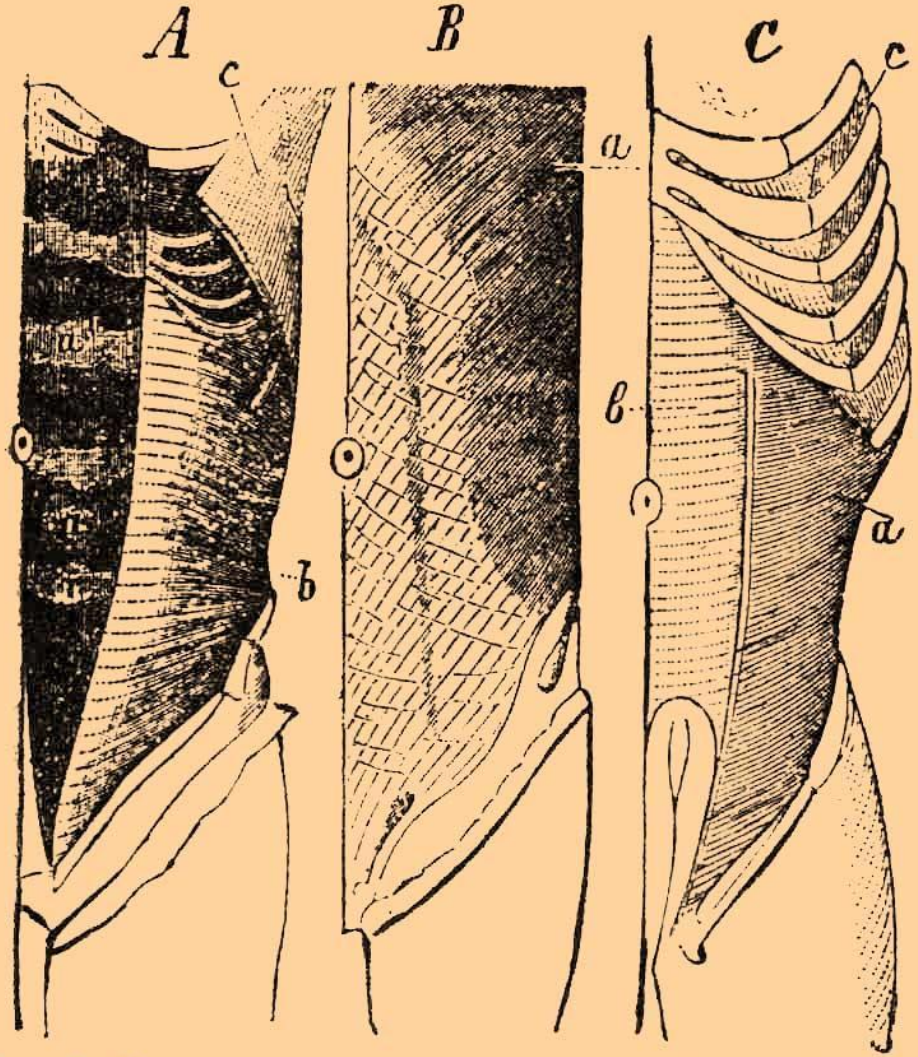

Рис. 2. Мышцы живота. *A*.—Первый слой: *a* и *a'*—прямая мышца живота (musculus rectus abdominis) съ поперечными сухожильными полосками; *b*—наружная косая мышца живота (m. obliquus abdominis externus); *c*—передняя пиловидная мышца (m. serratus anticus). *B*.—Второй слой: *a*—внутренняя косая мышца живота (m. obliquus abdominis internus). *C*.—самый глубокій слой: *a*—поперечная мышца живота (m. transversus abdominis); *b*—сухожильная масса: *c*—межреберныя мышцы (m. m. intercostales).

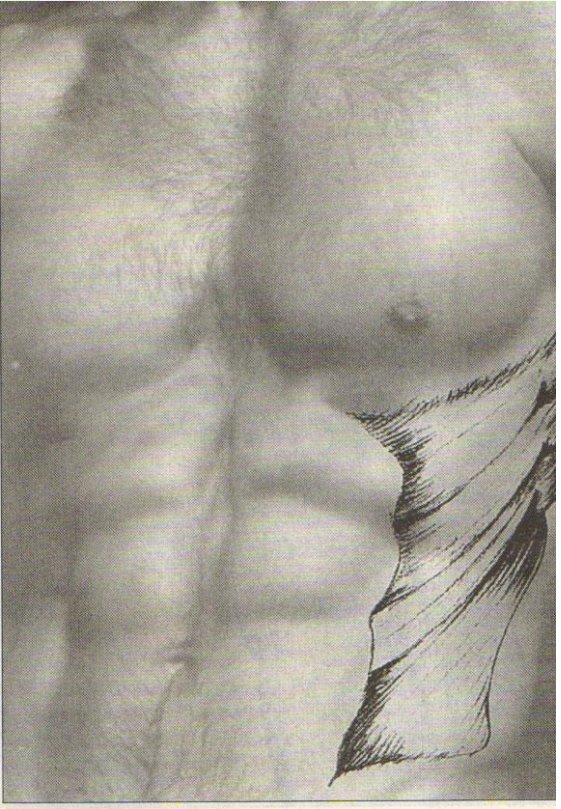

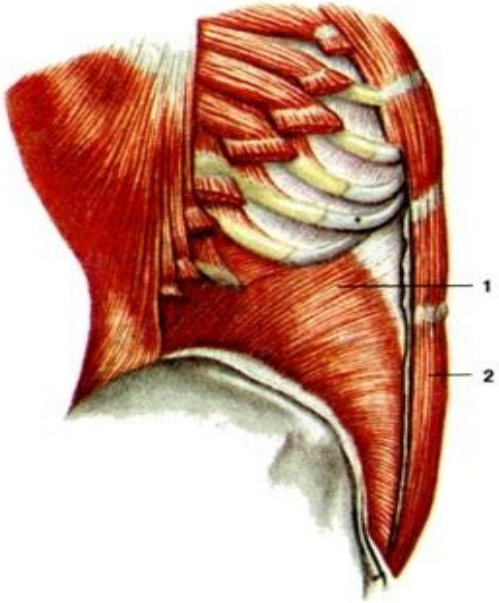

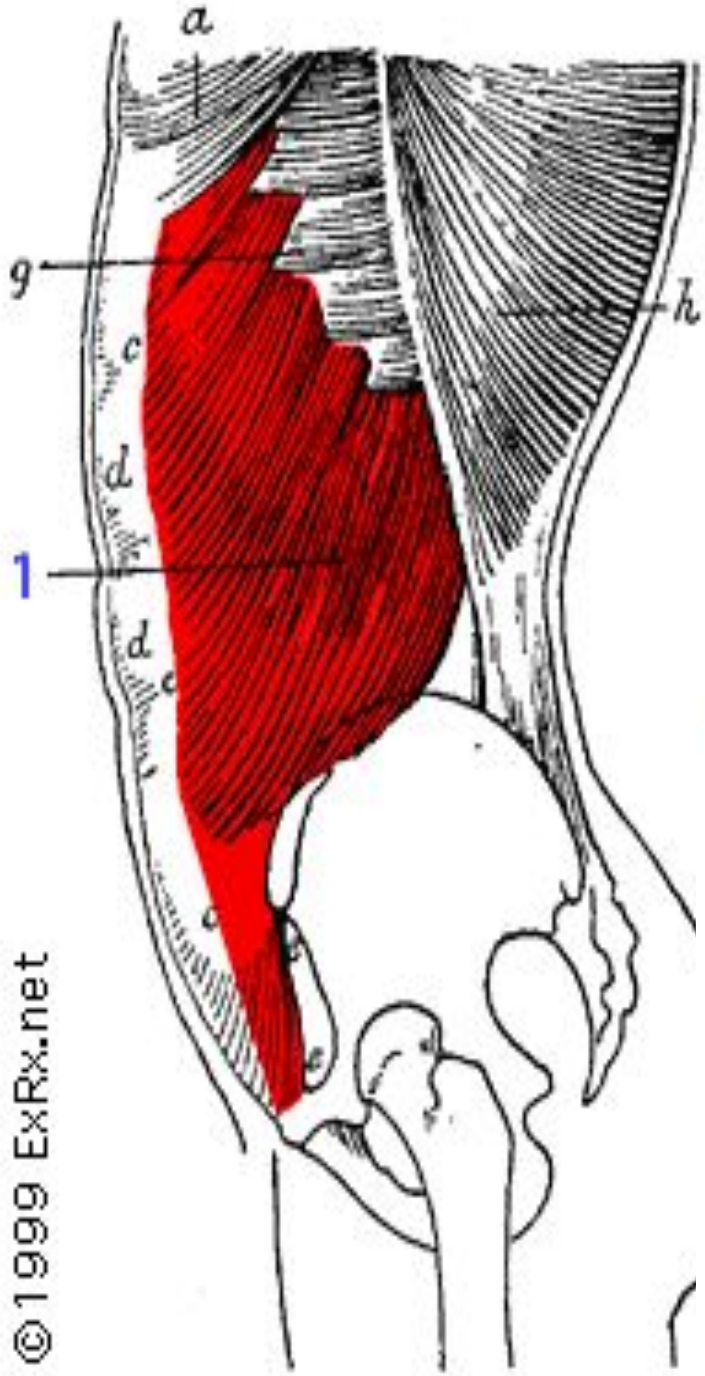

©1999 ExRx.net

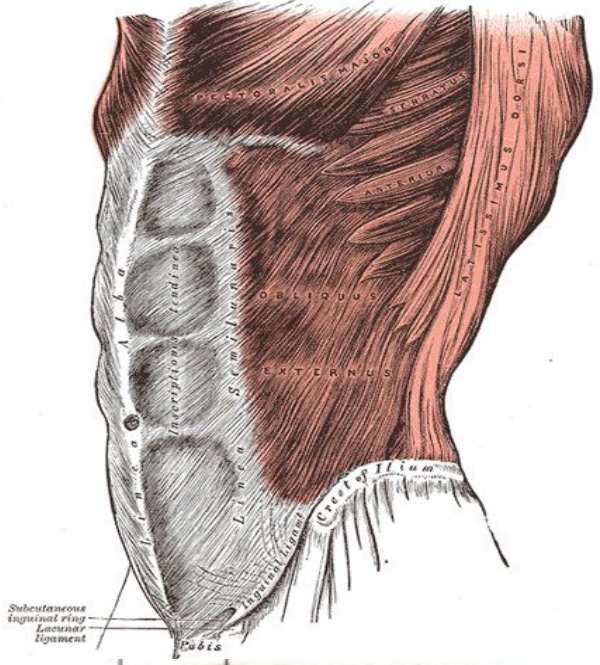

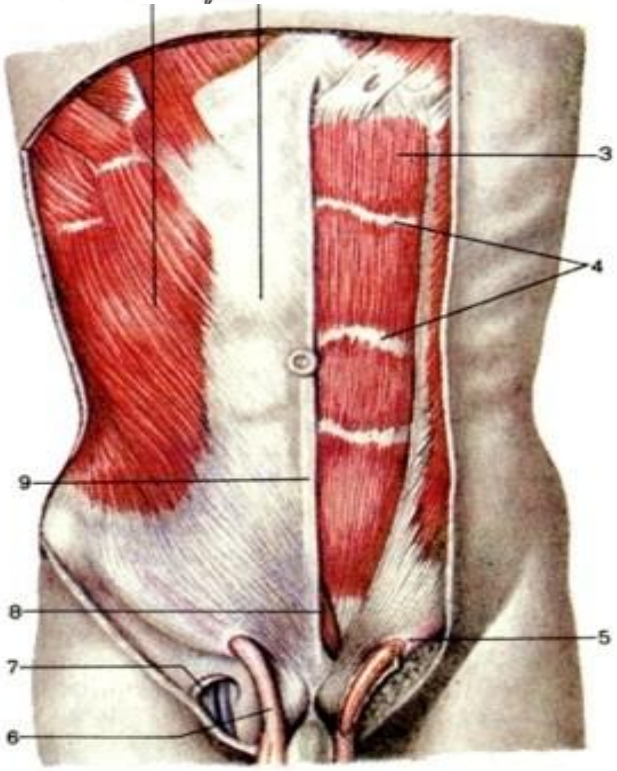

III. Паховый канал.

- (canalis inguinalis) располагается в пределах пахового треугольника, границами которого сверху являются горизонтальная линия, проведенная от точки между наружной и средней третью паховой складки до наружного края прямой мышцы живота, снизу – паховая складка, изнутри – наружный край прямой мышцы живота. Канал проецируется над внутренней половиной паховой связки и направлен сверху вниз, снаружи внутрь и сзади наперед. Длина пахового канала 4–4.5 см.

Паховый промежуток.

- Пространство между верхней и нижней стенками пахового канала называется паховым промежутком.
- Может быть круглым, треугольным, овальным, щелевидным.

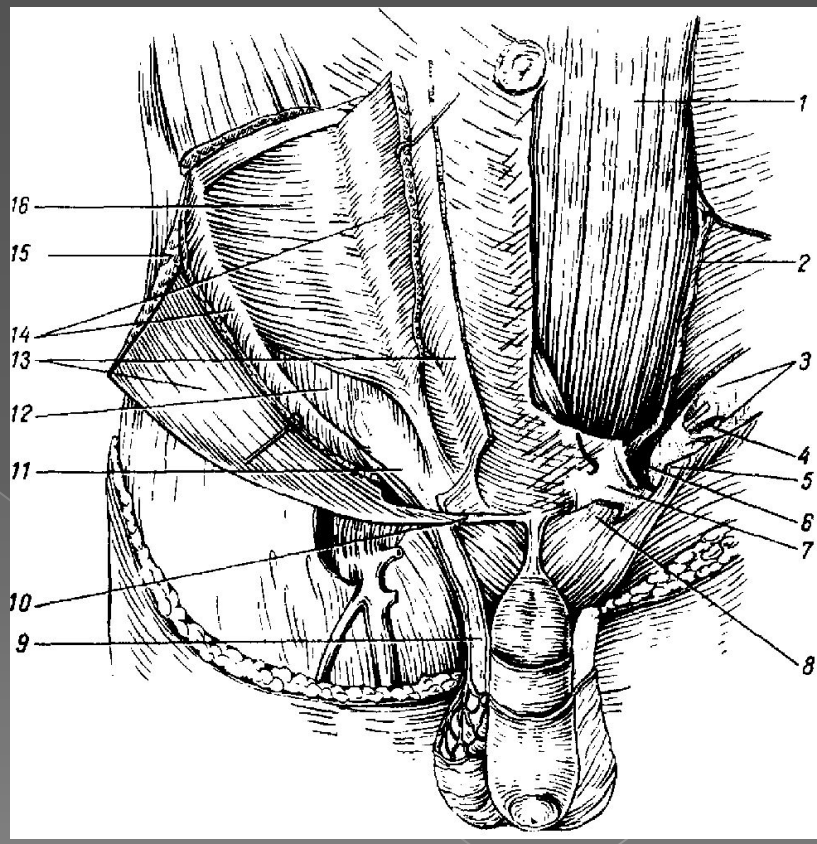

Паховые кольца.

- **Поверхностное паховое кольцо:**
- - верхняя(медиальная) ножка
- - нижняя(латеральная) ножка
- **Глубокое паховое кольцо.**

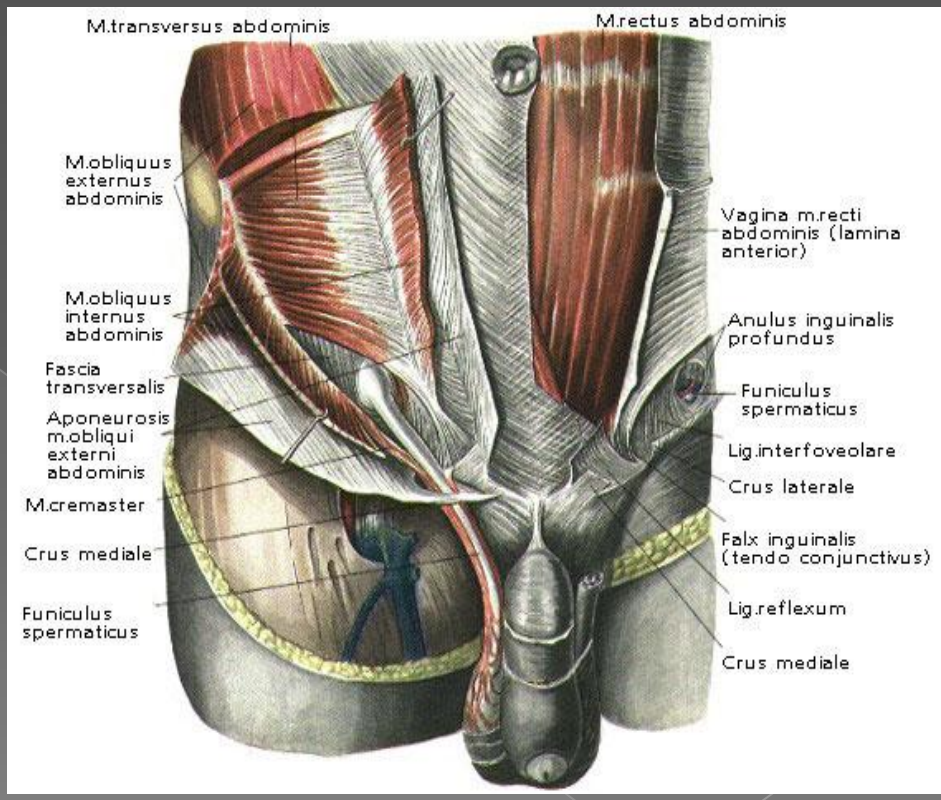

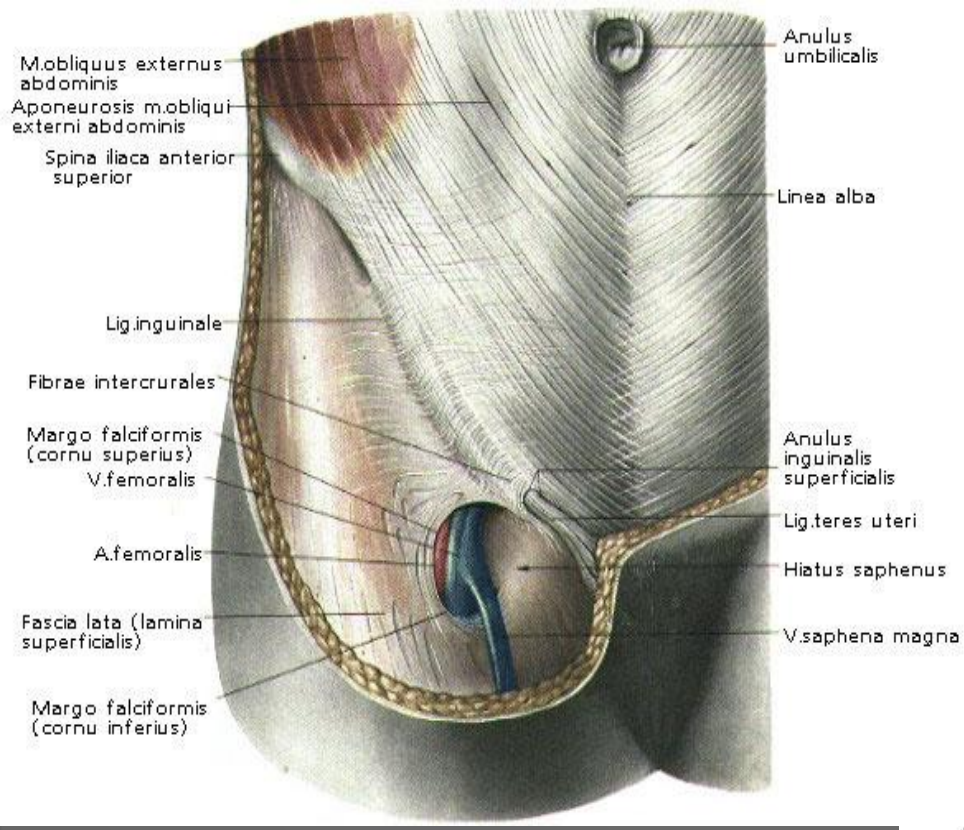
M.obliquus externus abdominis
Aponeurosis m.obliqui externi abdominis
Spina iliaca anterior superior
Lig.inguinale
Fibrae intercrurales
Margo falciformis (cornu superius)
V.femoralis
A.femoralis
Fascia lata (lamina superficialis)
Margo falciformis (cornu inferius)
Anulus umbilicalis
Linea alba
Anulus inguinalis superficialis
Lig.teres uteri
Hiatus saphenus
V.saphena magna

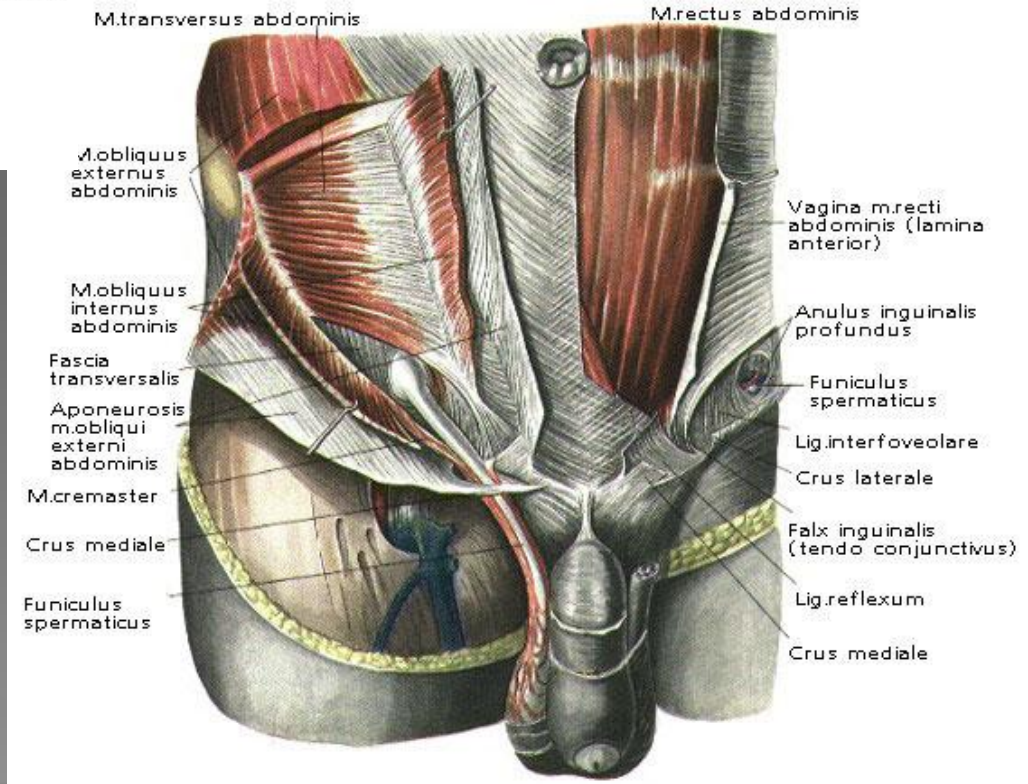
M.transversus abdominis
M.rectus abdominis
M.obliquus externus abdominis
M.obliquus internus abdominis
Fascia transversalis
Aponeurosis m.obliqui externi abdominis
M.cremaster
Crus mediale
Funiculus spermaticus
Vagina m.recti abdominis (lamina anterior)
Anulus inguinalis profundus
Funiculus spermaticus
Lig.interfoveolare
Crus laterale
Falx inguinalis (tendo conjunctivus)
Lig.reflexum
Crus mediale

Паховые грыжи

- Встречаются гораздо чаще, чем все другие грыжи живота. Достаточно сказать, что если больные с вентральными грыжами вообще составляют 8–18% от общего числа больных хирургических стационаров, то 75–80% из них составляют больные с паховыми грыжами.

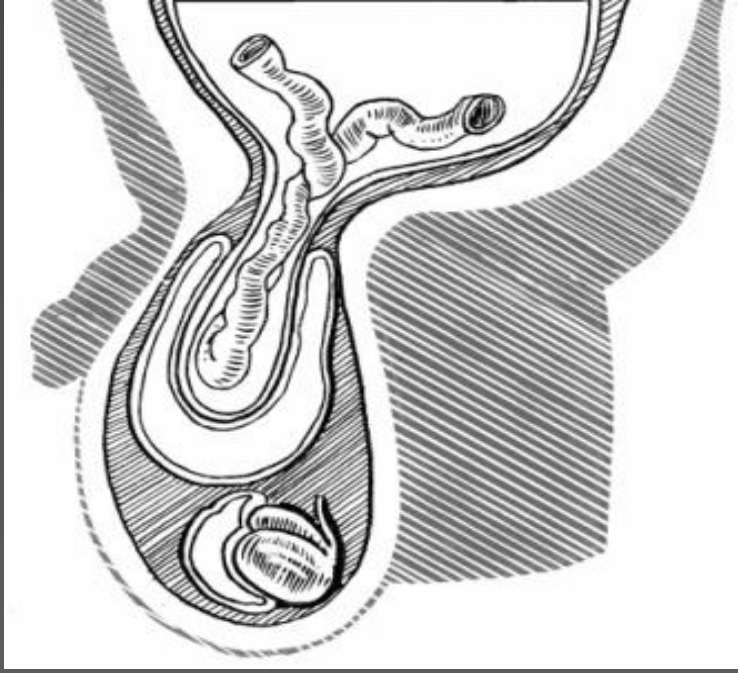

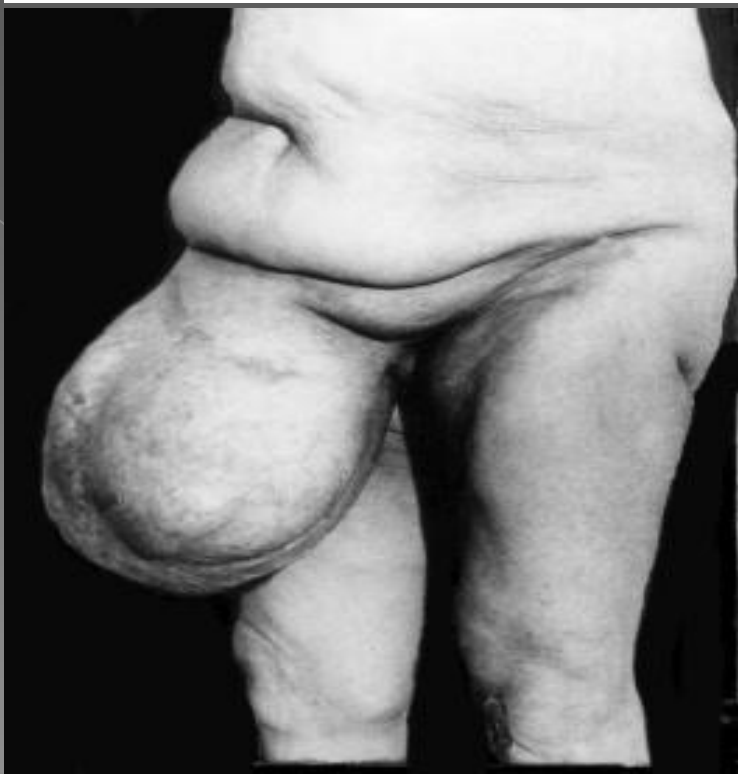

- **Помимо того, что в паховом канале мужчин проходит семенной канатик, а у женщин- круглая связка матки, ниже приведены некоторые различия:**
- -У женщин паховый промежуток ниже, чем у мужчин.
- -Паховый канал у женщин гораздо чаще имеет щелеобразную форму, лучше укреплён мышечными и сухожильными слоями, несколько длиннее, чем у мужчин.
- -По определению А.П. Крымова у женщин стенка паховой области «Более совершенная, чем у мужчин», поэтому большой % паховых грыж встречается именно у мужчин.

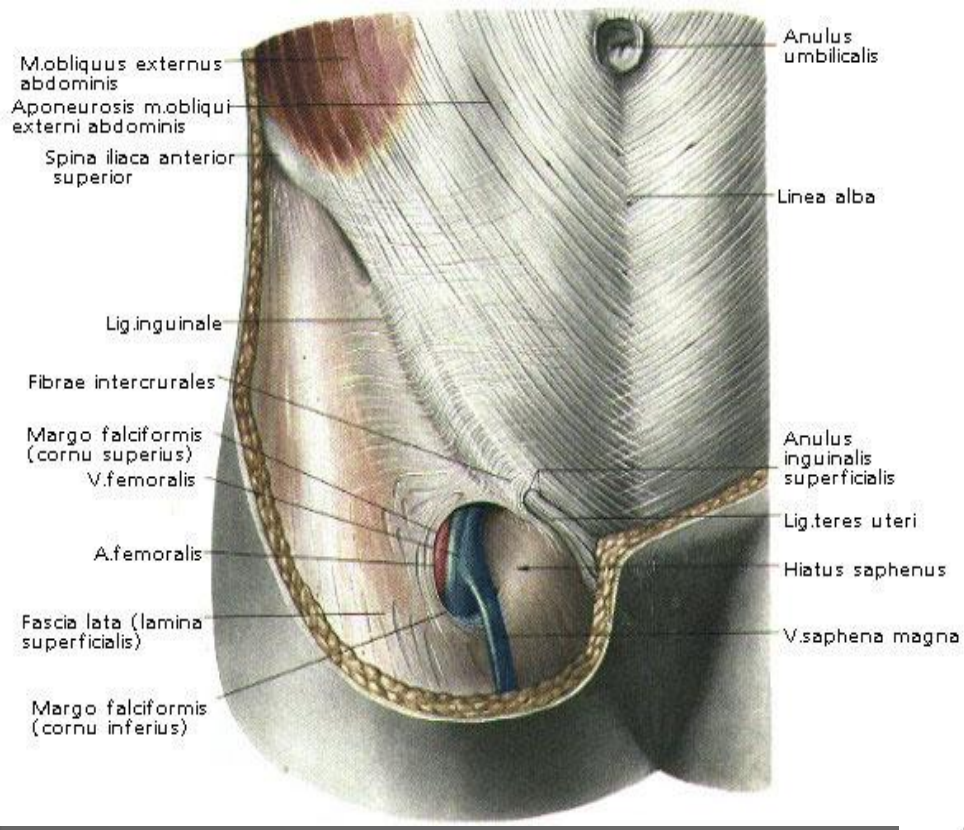
M.obliquus externus abdominis
Aponeurosis m.obliqui externi abdominis
Spina iliaca anterior superior
Lig.inguinale
Fibrae intercrurales
Margo falciformis (cornu superius)
V.femoralis
A.femoralis
Fascia lata (lamina superficialis)
Margo falciformis (cornu inferius)
Anulus umbilicalis
Linea alba
Anulus inguinalis superficialis
Lig.teres uteri
Hiatus saphenus
V.saphena magna

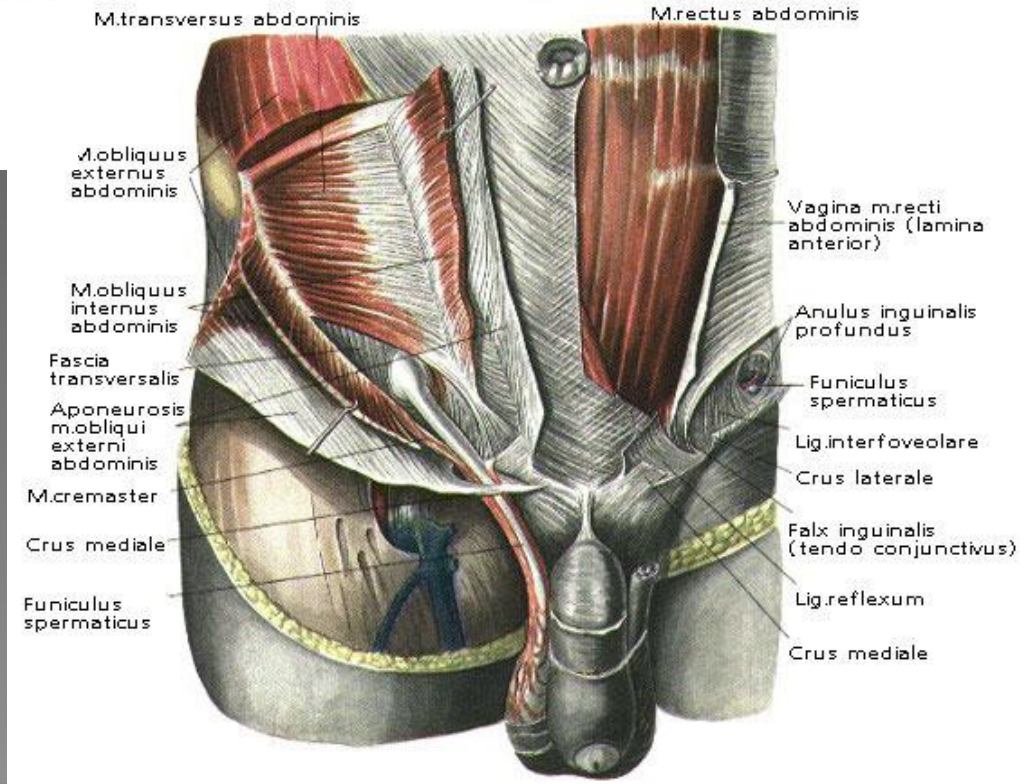
M.transversus abdominis
M.rectus abdominis
M.obliquus externus abdominis
M.obliquus internus abdominis
Fascia transversalis
Aponeurosis m.obliqui externi abdominis
M.cremaster
Crus mediale
Funiculus spermaticus
Vagina m.recti abdominis (lamina anterior)
Anulus inguinalis profundus
Funiculus spermaticus
Lig.interfoveolare
Crus laterale
Falx inguinalis (tendo conjunctivus)
Lig.reflexum
Crus mediale

IV. Процесс опускания яичек.

- а – г – этапы опущения яичка: 1 – брюшина, 2 – поперечная фасция, 3 – влагалищный отросток, 4 – яичко, 5 – проводник яичка (gubernaculum testis).

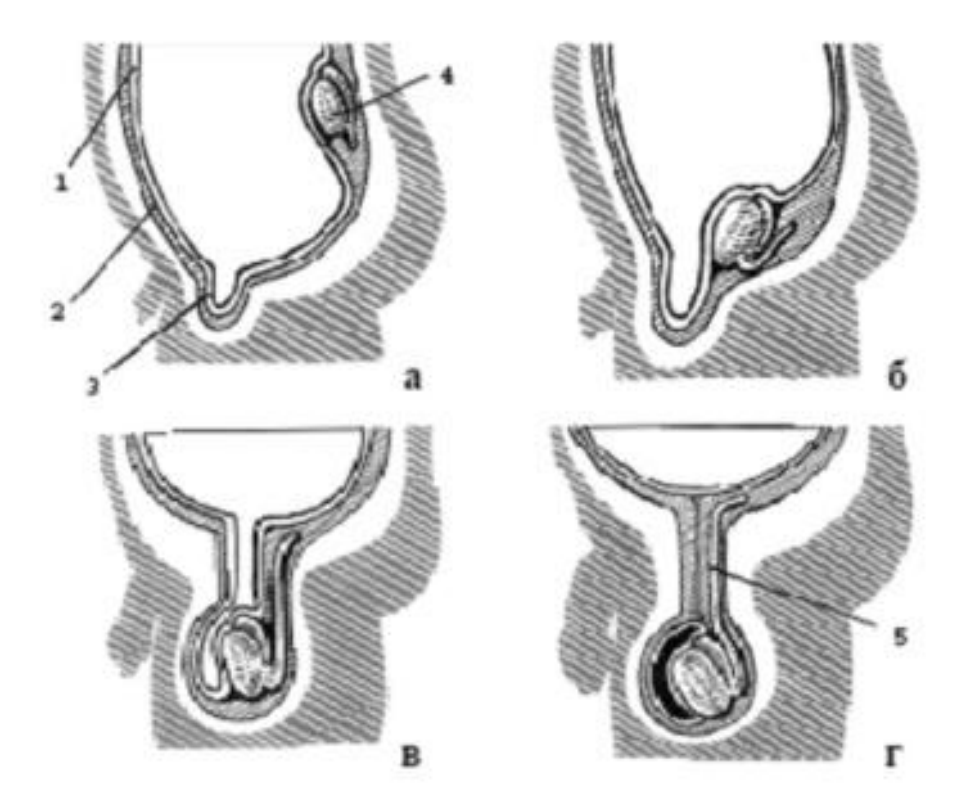

Спасибо за внимание)