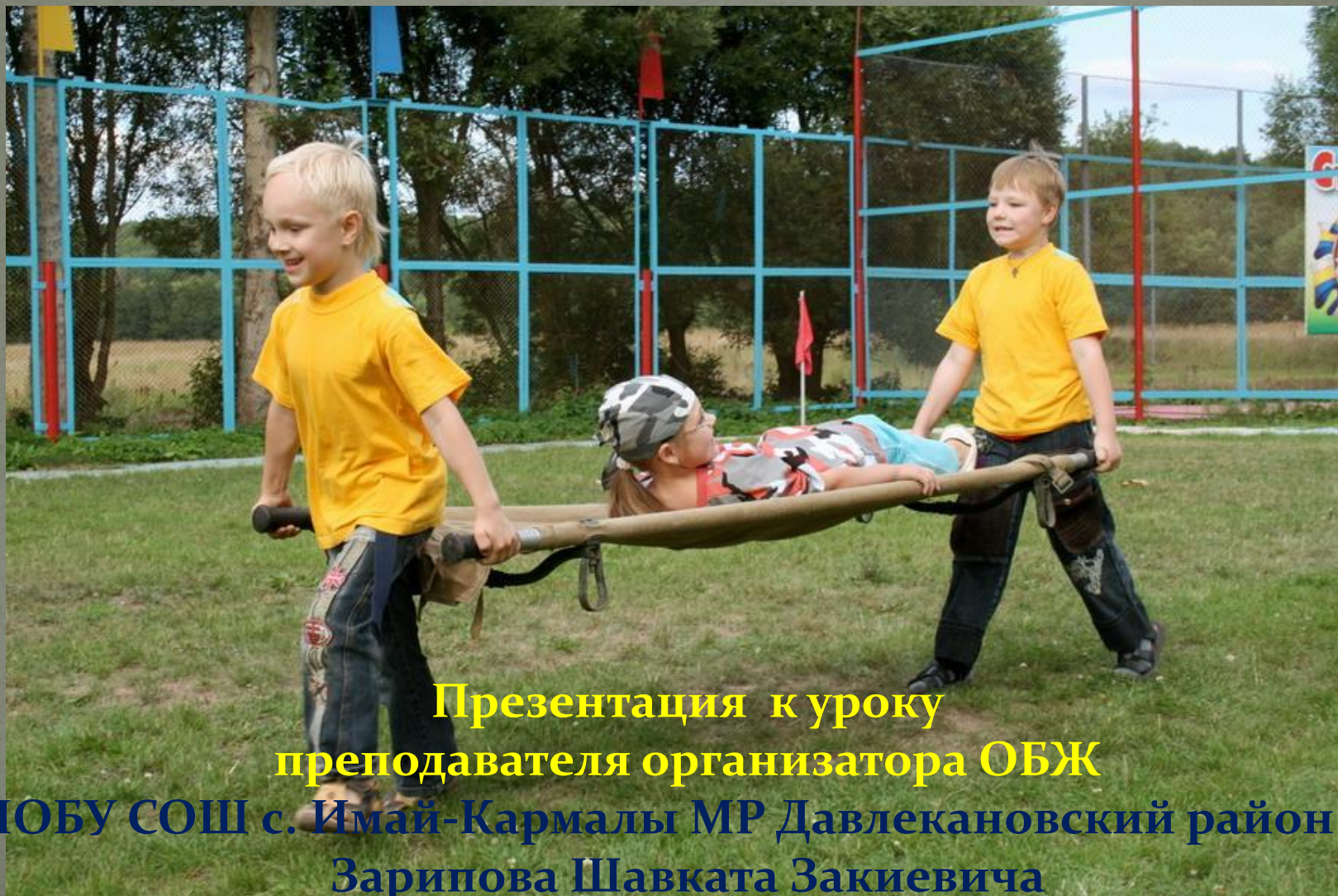
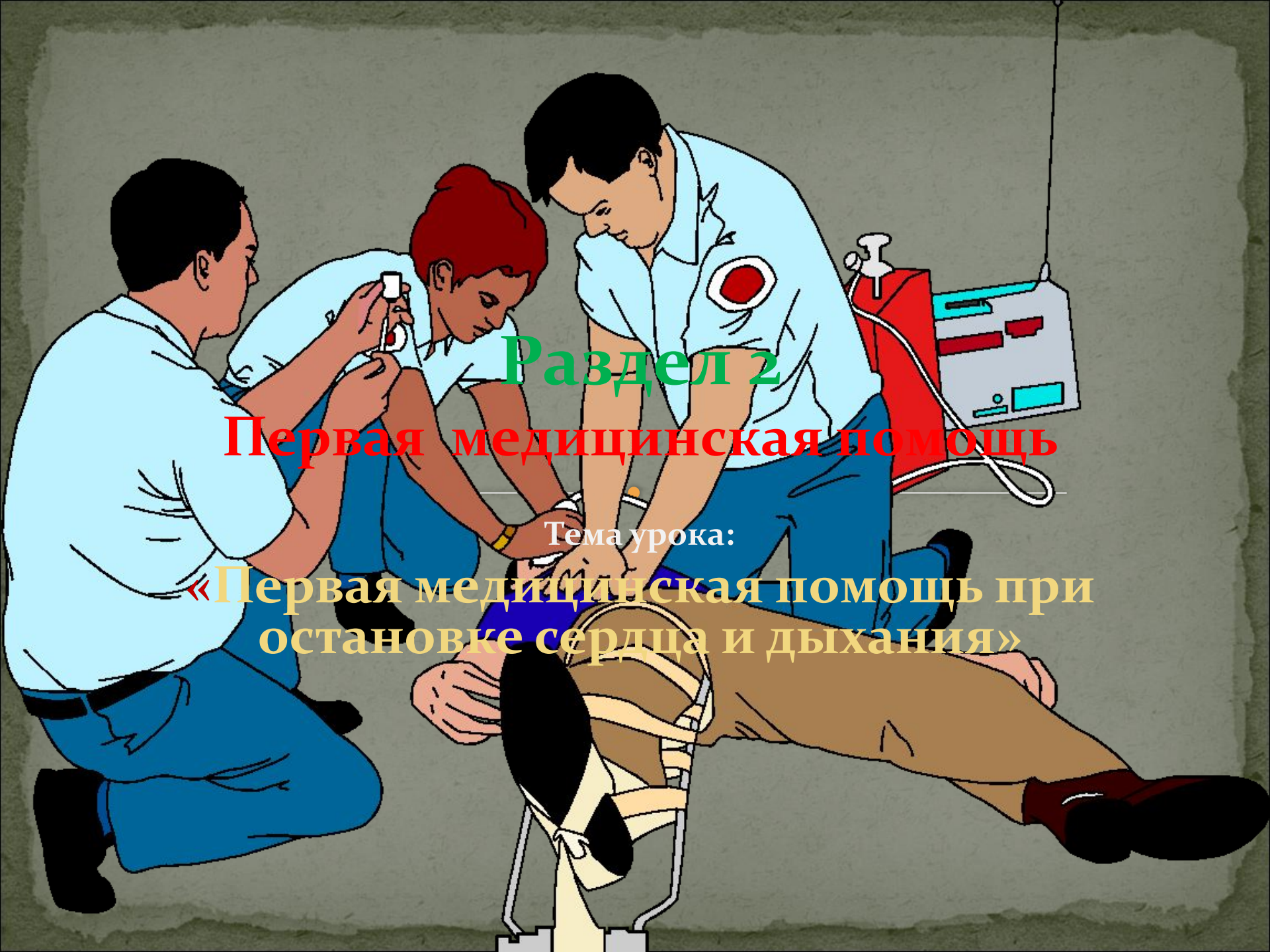

Основы безопасности жизнедеятельности 11 класс



Презентация к уроку
преподавателя организатора ОБЖ

МОБУ СОШ с. Имай-Кармалы МР Давлекановский район РБ
Зарипова Шавката Закиевича



Раздел 2

Первая медицинская помощь

Тема урока:

«Первая медицинская помощь при
остановке сердца и дыхания»

План урока:

- 1. Терминальные (конечные) состояния человека.
- 2. Экстренная реанимационная помощь при остановке сердечной деятельности и прекращении дыхания.
- 3. Этапы реанимации.
- 4. Закрепление пройденного материала.
- 5. Домашнее задание.

Цель урока:

- ознакомление обучающихся правилами экстренной медицинской помощи при терминальных состояниях человека. По окончании изучения темы обучающиеся должны овладеть навыками приемов проведения непрямого массажа сердца, искусственной вентиляции легких и оказания первой медицинской помощи при остановке сердца.

Ход урока.

Терминальные (конечные) состояния человека

Терминальные состояния — это крайние состояния, переходные от жизни к смерти.

Оживление возможно на всех стадиях умирания.

Различают 4 вида терминальных состояний (этапов умирания):


- 1) преагональное состояние (или преагония, шок 4-й степени);
- 2) терминальная пауза;
- 3) агония;
- 4) клиническая смерть.

Внимание!

Весь комплекс экстренной реанимационной помощи должен быть оказан в течение 5 мин после начала состояния клинической смерти. Исключением служит утопление в холодной воде — полноценное оживление возможно в течение 20 мин, а при утоплении в ледяной воде — в течение 2 час.

Подготовительный период .

Прежде чем приступить к реанимации, освободите от одежды грудную клетку пострадавшего и определите анатомические ориентиры для реанимации.



Анатомические ориентиры, необходимые для сердечно-легочной реанимации

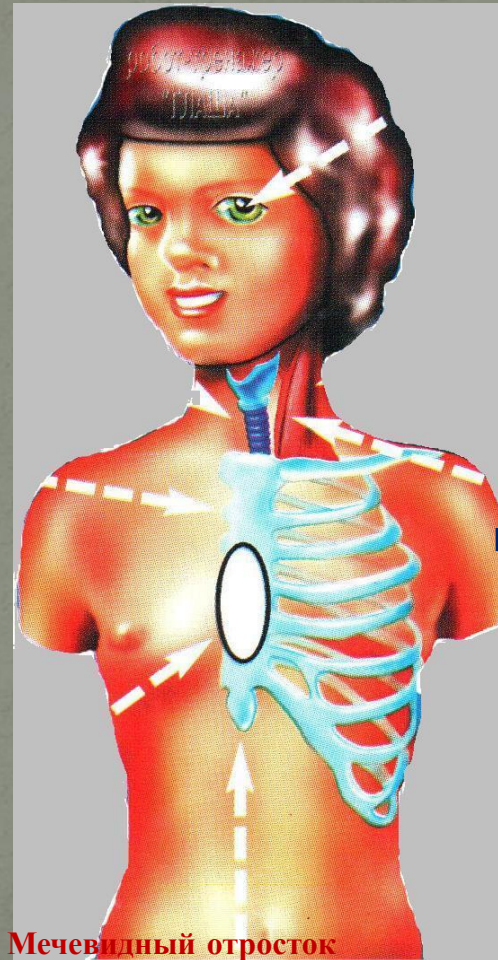
Сонная артерия

Наличие или отсутствие пульса говорит о наличии или отсутствии сердечных сокращений.

Грудина (грудная кость)

Во время непрямого массажа сердца начинайте очередное надавливание на грудину только после ее возвращения в исходную точку.

Место нанесения удара и надавливаний непрямого массажа сердца



Мечевидный отросток

Именно его оберегайте от повреждений при нанесении прекардиального удара и проведении непрямого массажа сердца.

Зрачок

Его сужение при проведении реанимации подтверждает жизнеспособность коры головного мозга.

Хрящи гортани и трахея

Недопустимо давить на эти хрящи во время определения пульса на сонной артерии.

Кивательная мышца

(грудино-ключично-сосцевидная мышца). Начинается возле мочки уха, заканчивается у ключицы. На всем ее протяжении можно определять пульс сонной артерии.

Ребра

Во время непрямого массажа сердца на них ни в коем случае нельзя опираться пальцами или давить ладонью. Чтобы не сломать ребра, очередное надавливание начинайте только после полного возвращения грудины в исходное положение

Этапы реанимации

- Диагностика.
- Как определить признаки клинической смерти.

Не тратьте времени на вопросы лежащему человеку:
«Все ли в порядке?», «Нужна ли помощь?»

Не тратьте времени на определение признаков дыхания – они трудноуловимы.

Если пострадавший лежит неподвижно и не реагирует на происходящее вокруг него, то, не теряя ни секунды, приступайте к определению реакции зрачков на свет и наличия пульса на сонной артерии.



Следует

1. Приподнять большим пальцем верхнее веко.
2. Посмотреть на зрачок.

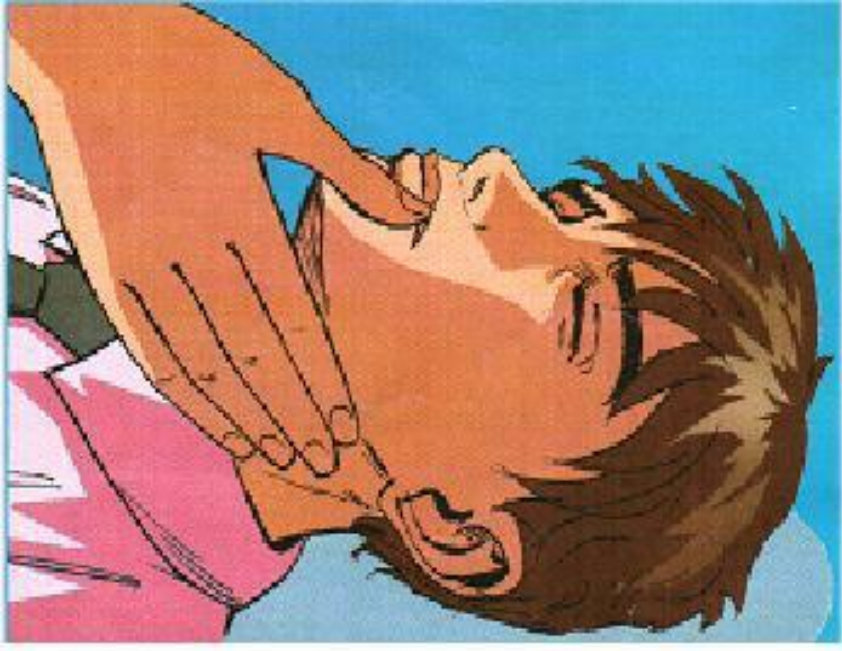Если темно, посветить на зрачок электрическим фонариком

Если зрачок сузился — значит, есть реакция зрачка на свет.
Если зрачок после попадания света на него остался широким — значит, отсутствует реакция зрачка на свет.

Внимание!

При смерти от передозировки наркотиков зрачки умершего еще несколько часов могут оставаться узкими. Определить остановку сердца и клиническую смерть тогда сможете по отсутствию пульса на сонной артерии.

3. Расположить четыре пальца на шее пострадавшего.



Пальцы расположенные между кивательной мышцей и хрящами гортани, осторожно продвигайте вглубь, стараясь почувствовать удары пульса.

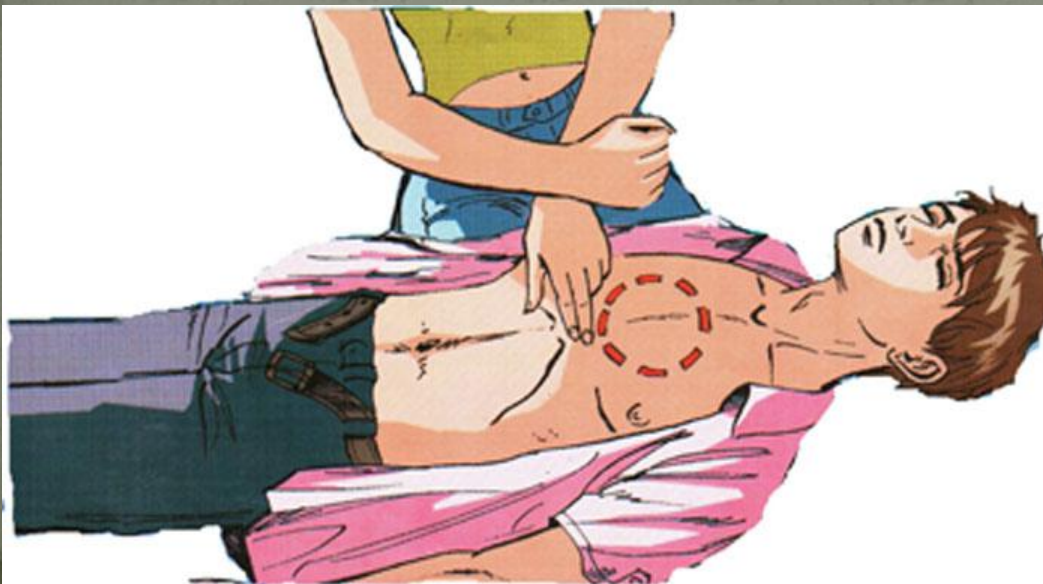Определять пульс следует не более 10 секунд

КАК СЛЕДУЕТ НАНОСИТЬ УДАР ПО ГРУДИНЕ

ПРИКРЫТЬ ДВУМЯ ПАЛЬЦАМИ МЕЧЕВИДНЫЙ ОТРОСТОК

В случае удара по мечевидному отростку он может отломиться от грудной кости и травмировать печень

Место удара
(обозначено пунктирной линией)



НАНЕСТИ УДАР КУЛАКОМ
выше своих пальцев,
прикрывающих мечевидный
отросток.

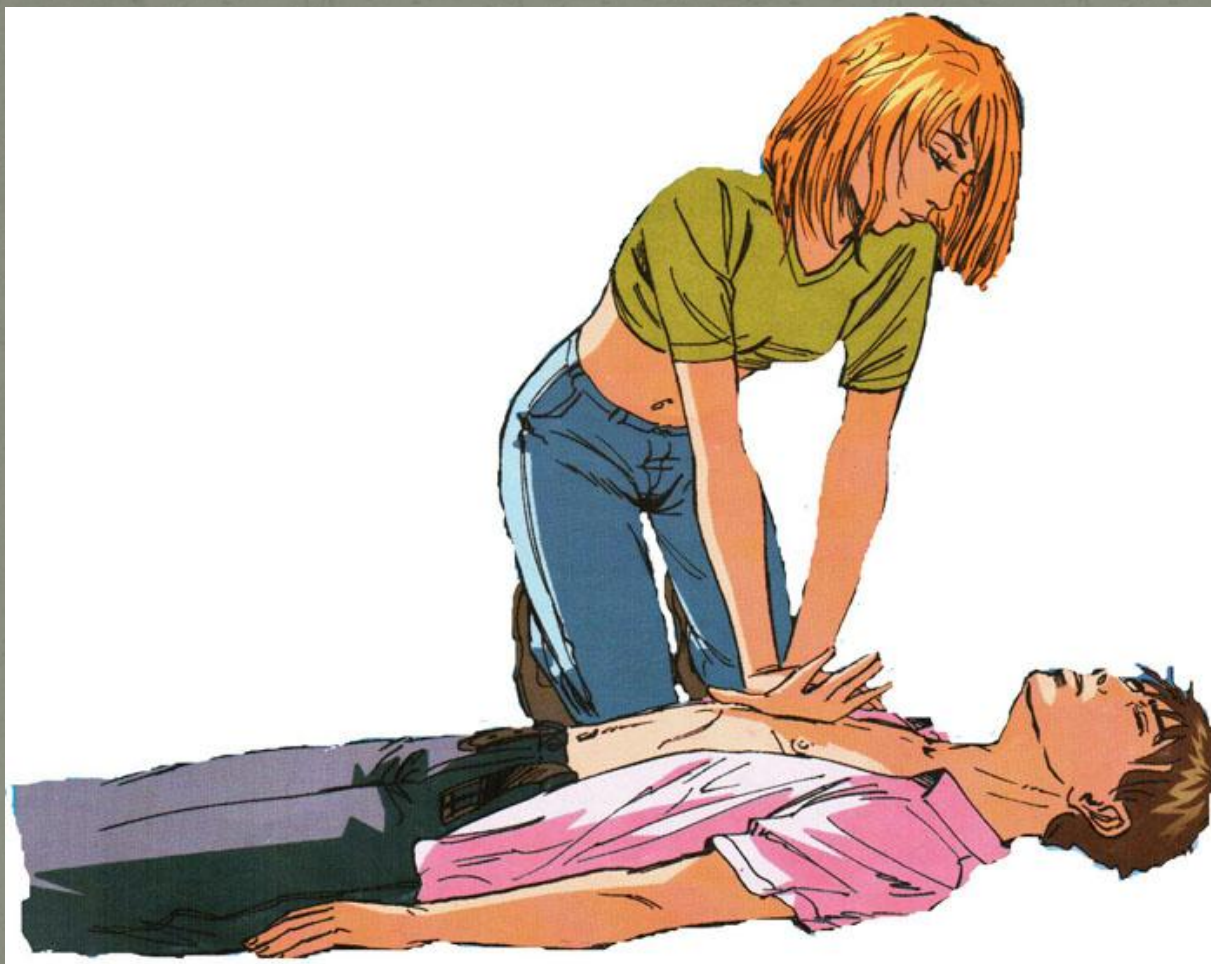
ПОСЛЕ УДАРА-ПРОВЕРИТЬ
ПУЛЬС НА СОННОЙ
АРТЕРИИ

Если после удара пульс не
восстановлен- приступайте к
непрямому массажу сердца.

Внимание!

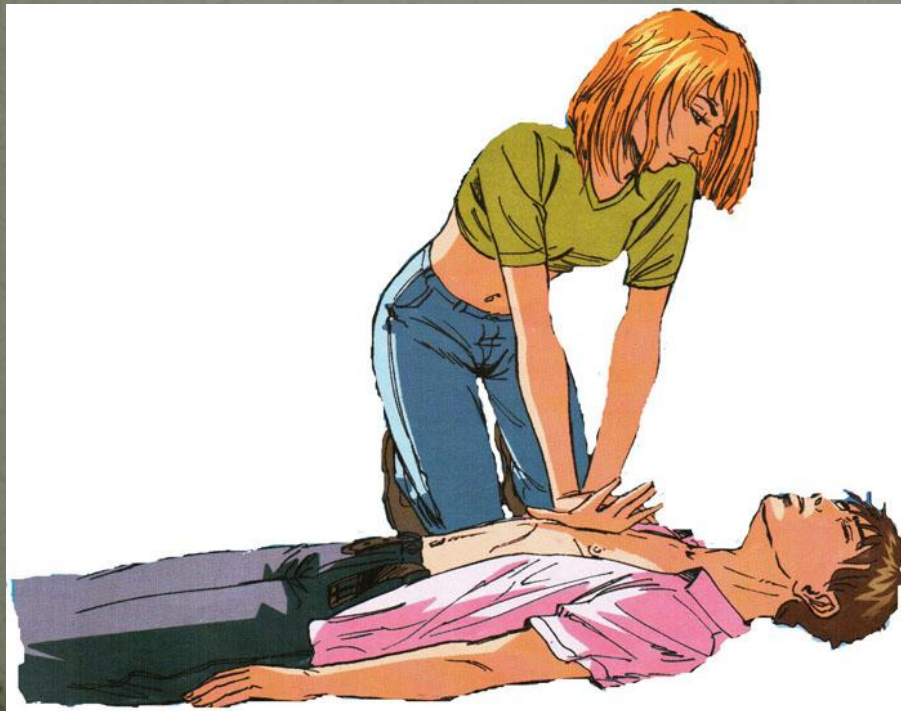
При нанесении удара при наличии пульса на сонной артерии есть риск спровоцировать остановку сердца . поэтому, прежде чем нанести удар, обязательно убедитесь, что пульса на сонной артерии нет!

КАК СЛЕДУЕТ ПРОВОДИТЬ НЕПРЯМОЙ МАССАЖ СЕРДЦА

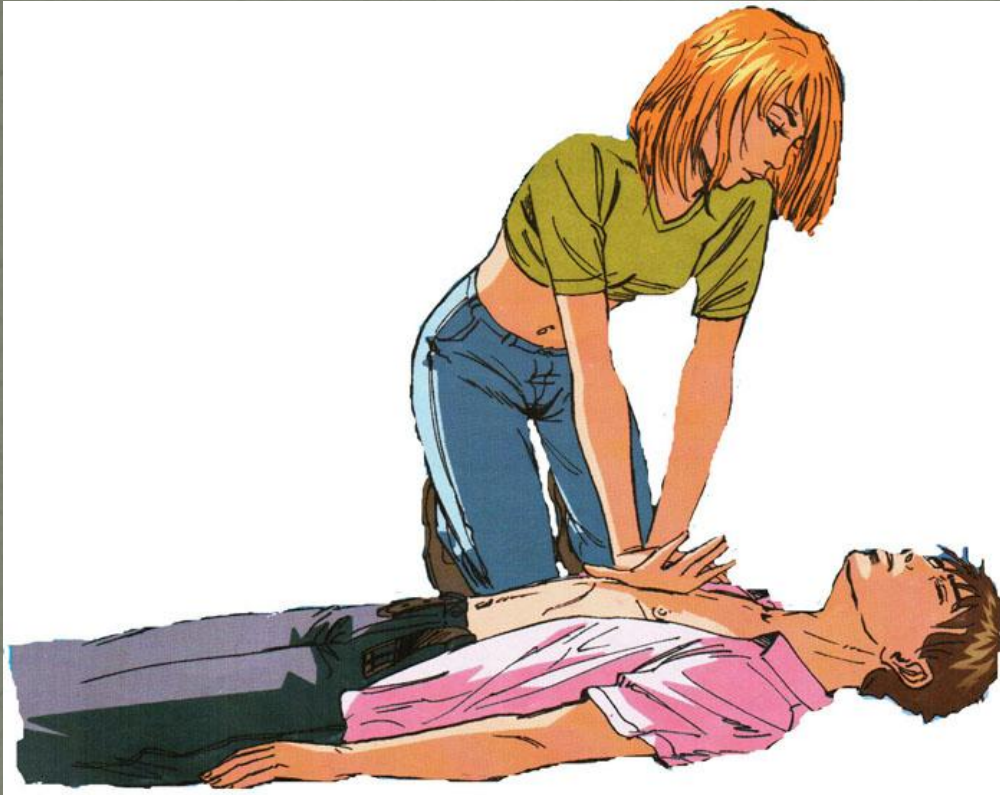


1. РАСПОЛОЖИТЬ ЛАДОНЬ ВЫШЕ МЕЧЕВИДНОГО ОТРОСТКА
так, чтобы большой палец был направлен на подбородок или живот пострадавшего.

2. ПЕРЕМЕСТИТЬ ЦЕНТР ТЯЖЕСТИ НА ГРУДНУЮ КЛЕТКУ ПОСТРАДАВШЕГО
И проводить непрямой массаж сердца прямыми руками.



3. НАДАВИТЬ НА ГРУДНУЮ КЛЕТКУ
и продавливать ее на 3-4 см с частотой не реже 60 раз в минуту. Каждое следующее нажатие начинайте только после того, как грудная клетка вернется в исходное положение!



**Оптимальное соотношение
надавливаний на грудную
клетку и вдохов
искусственного дыхания
способом «рот в рот»– 15 : 2,
Независимо от количества
участников реанимации.**

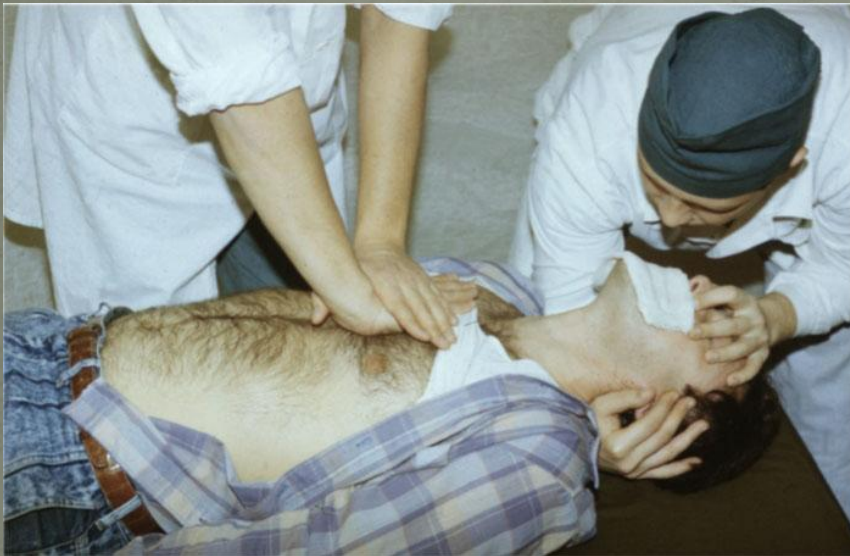Внимание!

- Если из-под ладони раздастся неприятный хруст—значит, сломано ребро.

Тогда уменьшайте не глубину и силу надавливаний, а их ритм.

Ни в коем случае не прекращайте непрямой массаж сердца!

Закрепление урока



- Перечислите этапы экстренной реанимационной помощи.
- В течение какого времени возможно оказание ЭРП человеку?
- Какова последовательность действий спасателя при ИВЛ?

Использованная литература:

- Учебник для 11 кл. автор: Ю.Л. Воробьев. «Основы безопасности жизнедеятельности». Москва. Астель. 2002 г. Раздел I, глава 2, тема 2.4 стр.51-57.
- Журнал ОБЖ . 2004 г. № 10. Атлас по оказанию первой медицинской помощи. В.Бубнов, В. Бубнова.