



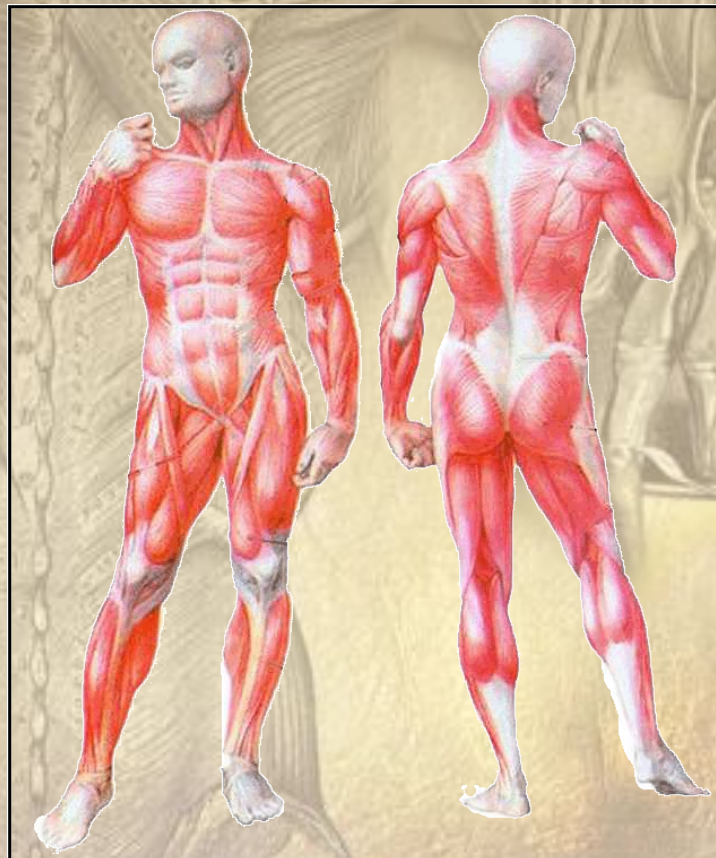
**Опорно-  
двигательная  
система человека.**

Автор: учитель биологии Мудрецов Игорь Вячеславович

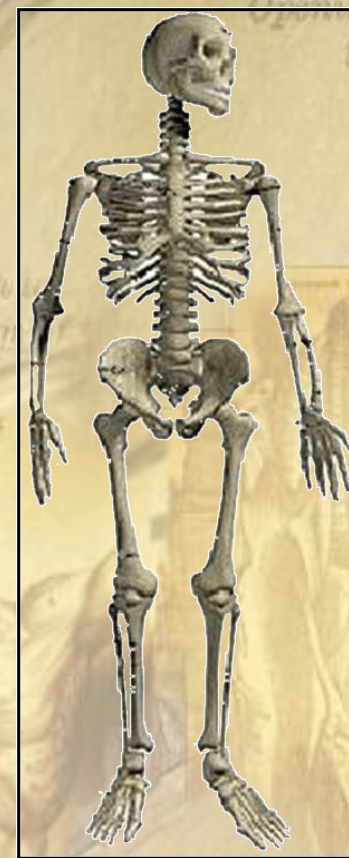МОУ Шаповская СОШ  
**Гигиена ОДС.**  
2012г.



# Структурная часть опорно-двигательной системы



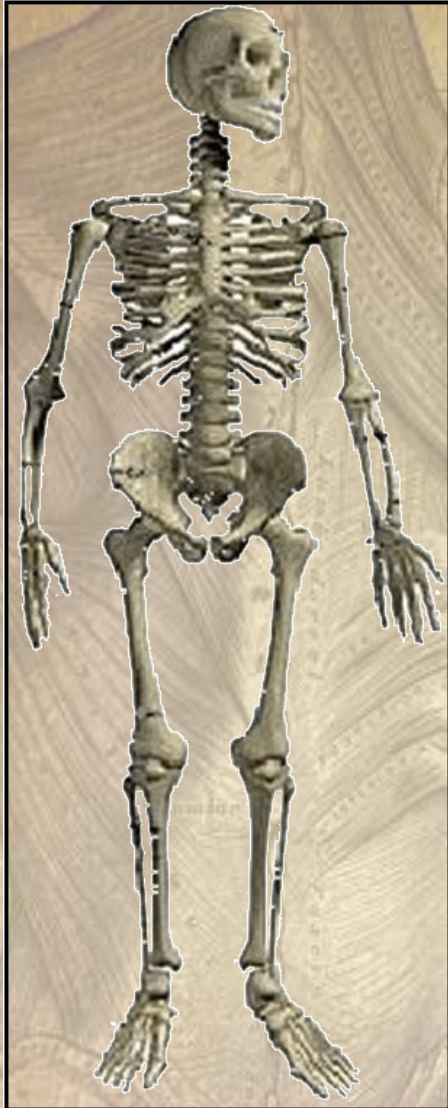**Активная**



**Пассивная**



# Функции



## Двигательная

обеспечивает передвижение тела и его частей в пространстве

## Защитная

создаёт полости тела защиты внутренних органов

## Формообразующая

определяет форму и размеры тела

## Опорная

опорный остов организма

## Кроветворная

красный костный мозг – источник клеток крови

## Обменная

кости – источник Ca, F и других минеральных веществ.

# Функц ии

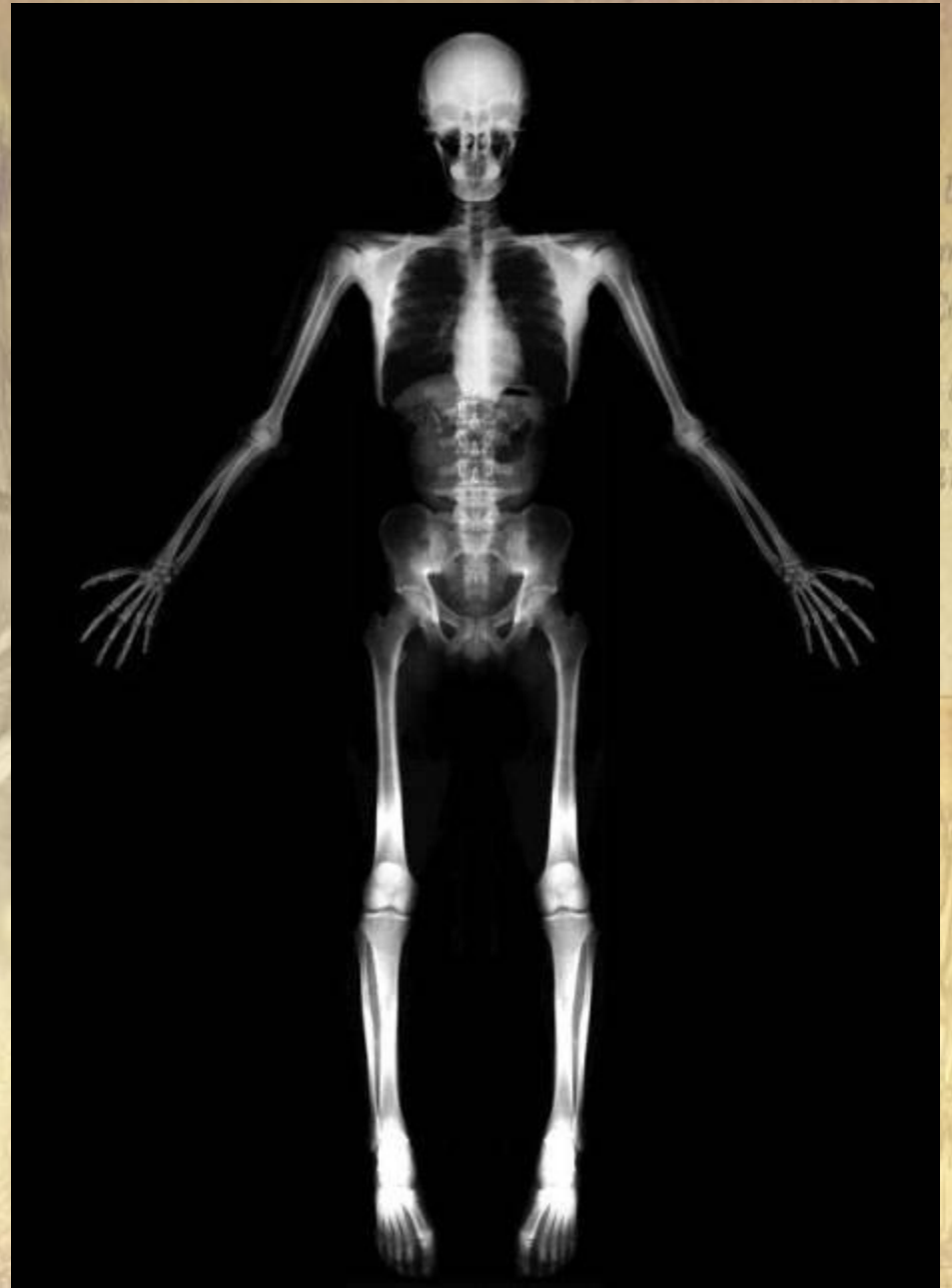

- Формообразующая  
определяет форму и  
размеры тела.
- Защитная  
создаёт полости тела  
для защиты внутренних  
органов.
- Двигательная  
обеспечивает  
передвижение тела и его  
частей в пространстве.
- Энергетическая  
превращает  
химическую энергию в  
механическую и тепловую.

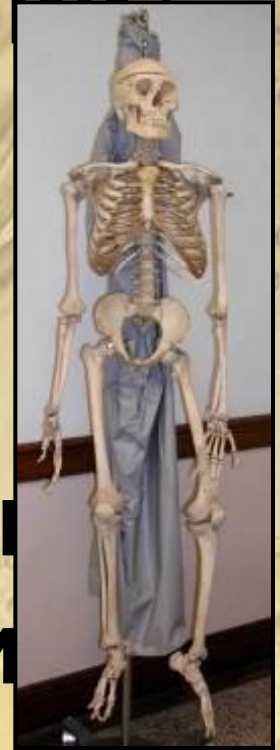

# Рентгенограм ма скелета человека

(skeletos)



**Скелет (*skeletos* – высушенный) – совокупность твёрдых тканей в организме, служащих опорой тела или отдельных его частей и защищающих его от механических повреждений.**



**Кость (*os, ossis*) – орган,**



# Отделы скелета

Скелет  
свободной  
верхней  
конечности

Скелет  
свободной  
верхней  
конечности

Пояс  
нижней  
конечности

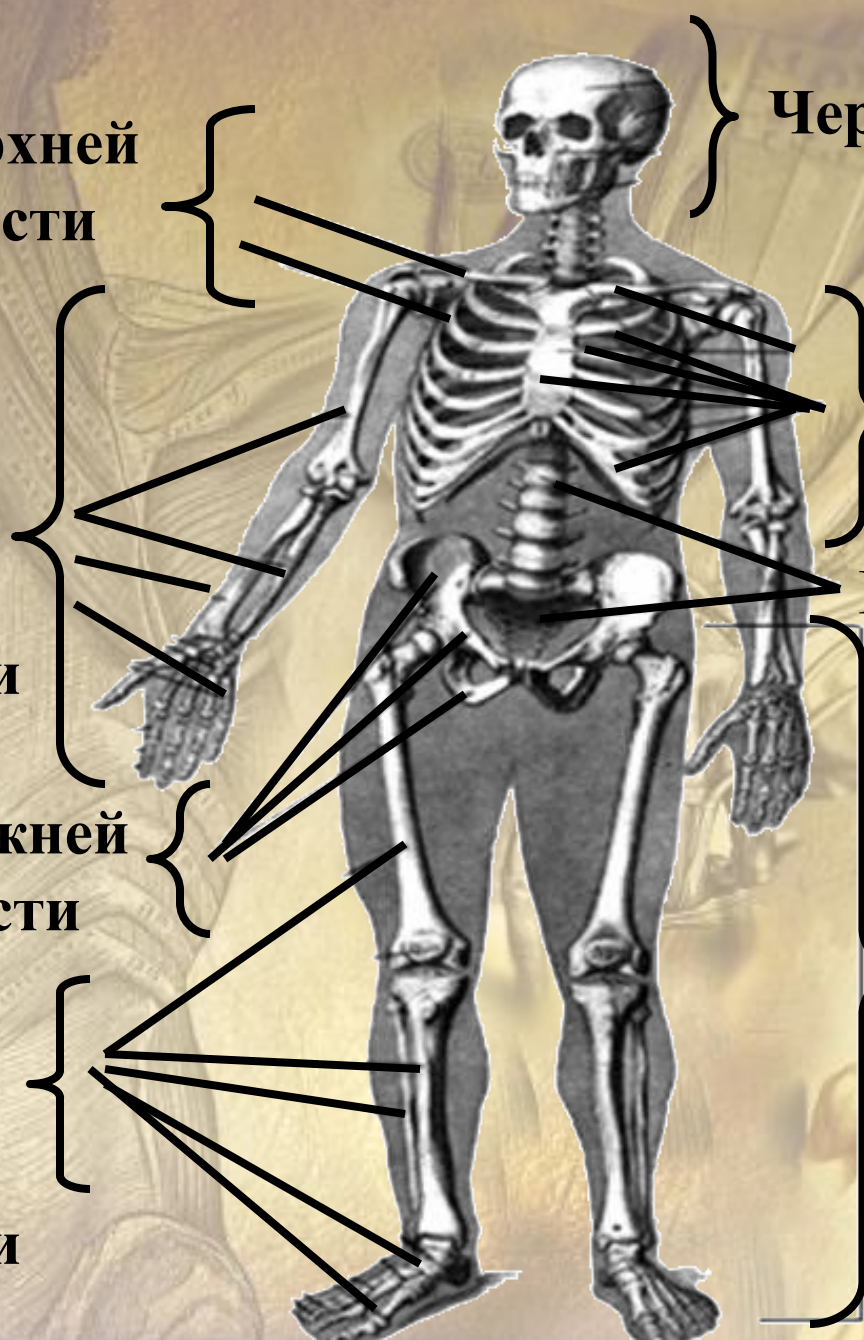
Скелет  
свободной  
нижней  
конечности

Череп

Грудная  
клетка

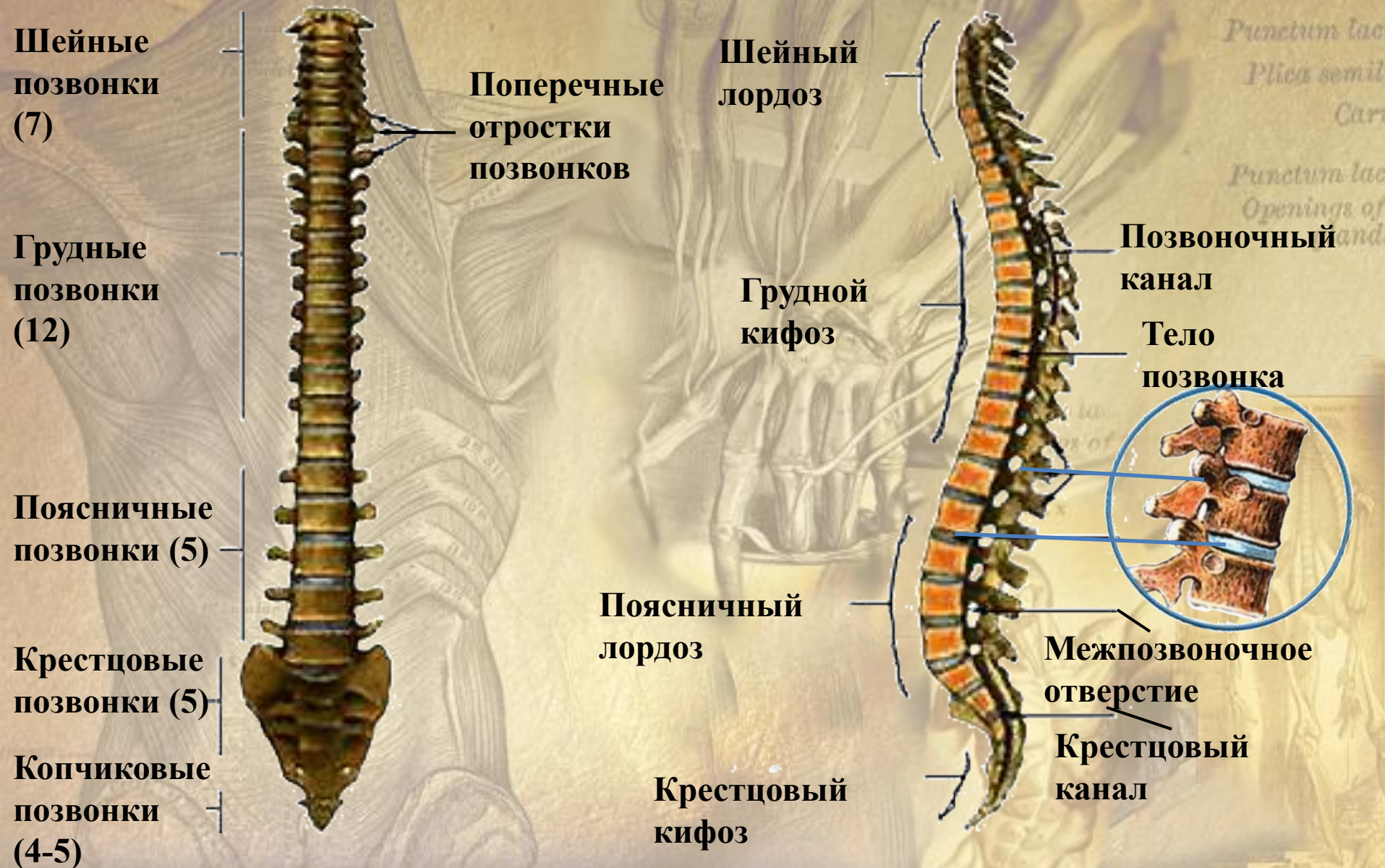Позвоночник

Скелет  
свободной  
нижней  
конечности





# Позвоночник





# Череп

Носовая  
кость

Слезная  
кость

Решетчатая  
кость

Верхняя  
челюсть

Скуловая  
кость

Лобная кость

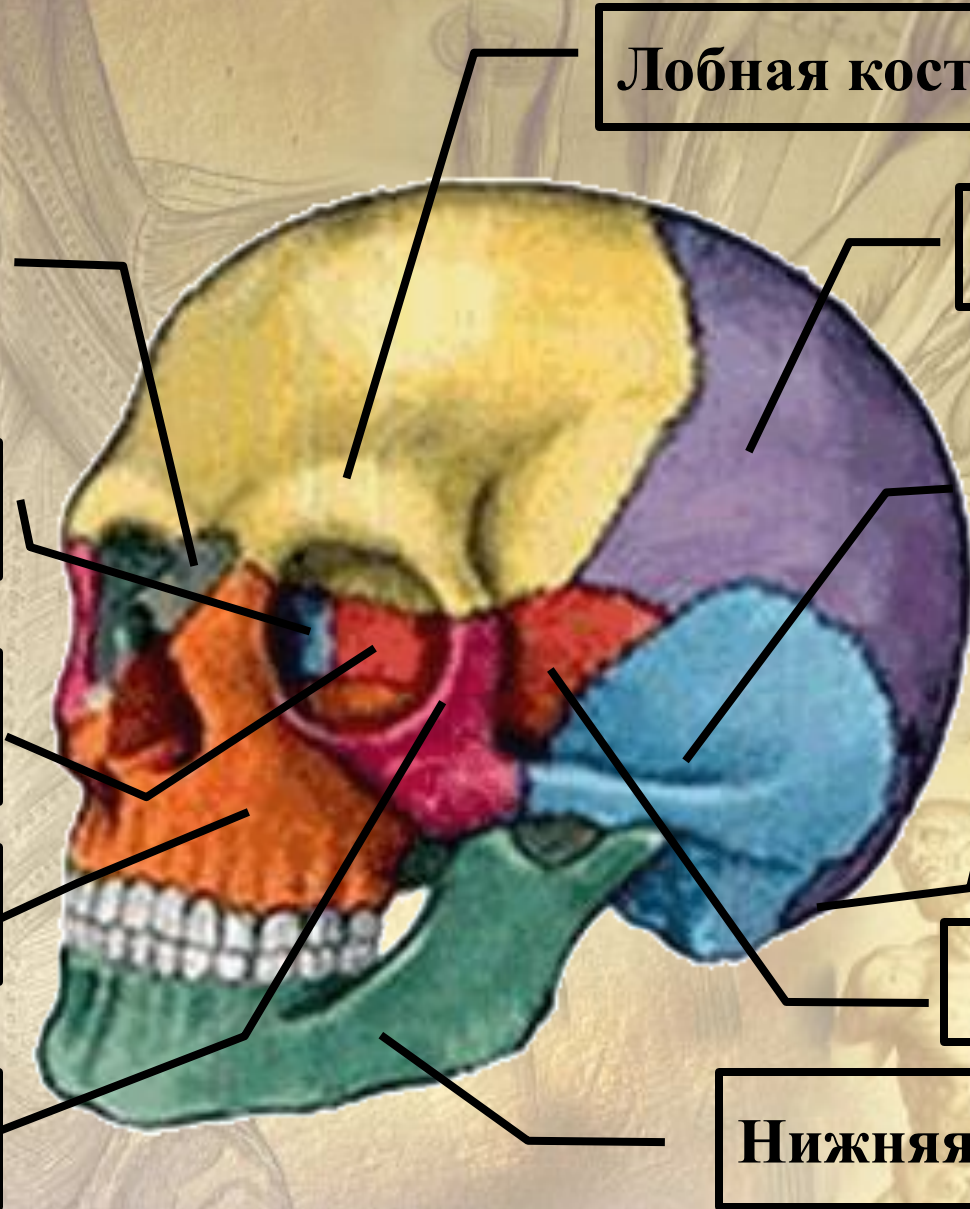Теменная кость

Височная кость

Затылочная

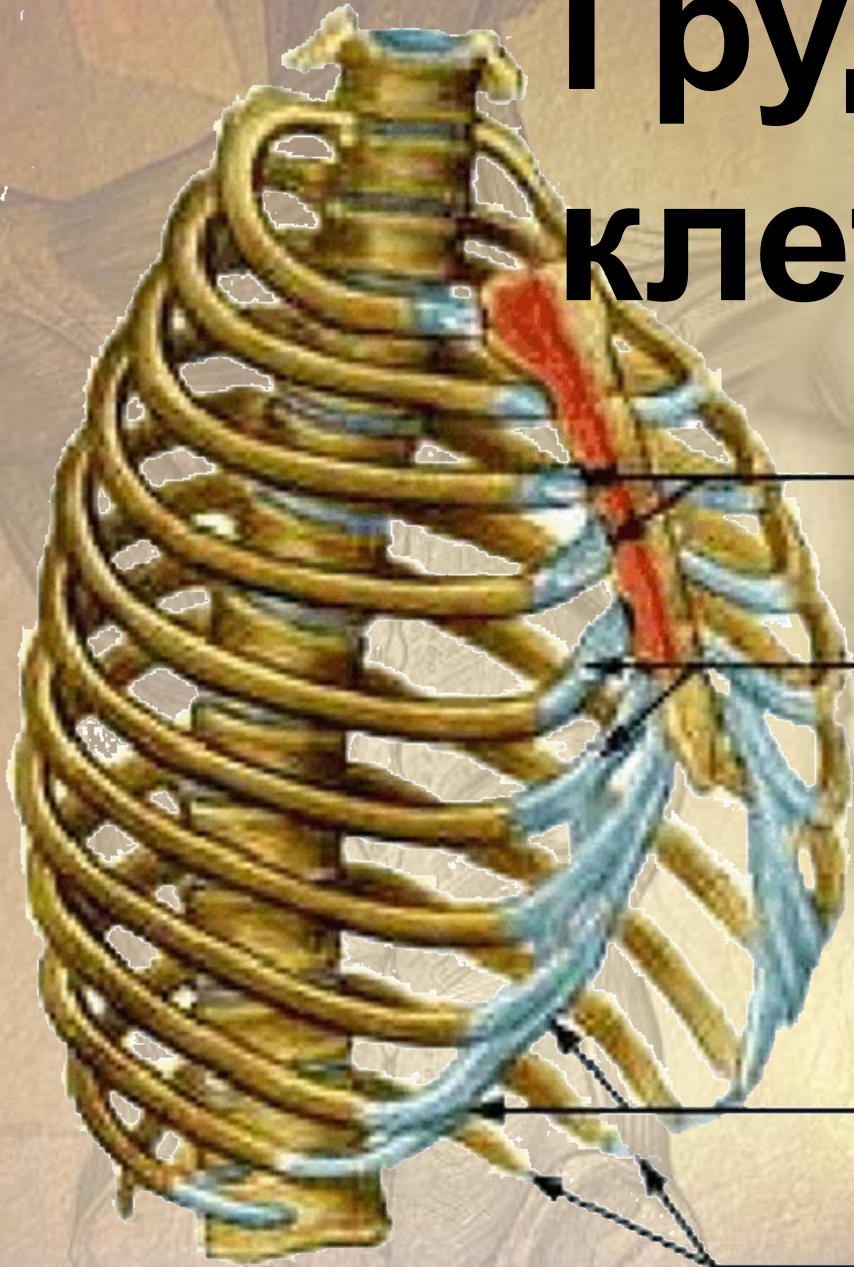
Клиновидная

Нижняя челюсть





# Грудная клетка



Истинные ребра

Грудино-реберные  
суставы

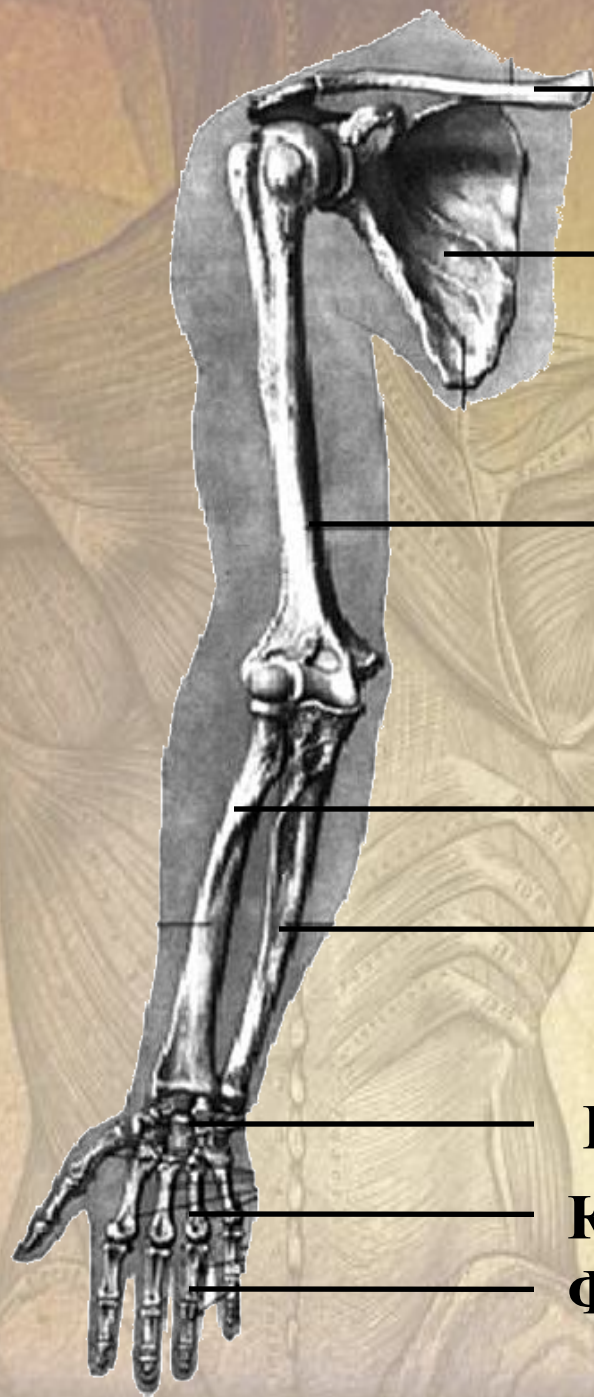
Хрящевые части  
ребер

Ложные ребра

Реберная дуга

Колеблющиеся ребра





Ключица

Лопатка

Пояс верхней  
конечности

Плечевая кость

Лучевая кость

Локтевая кость

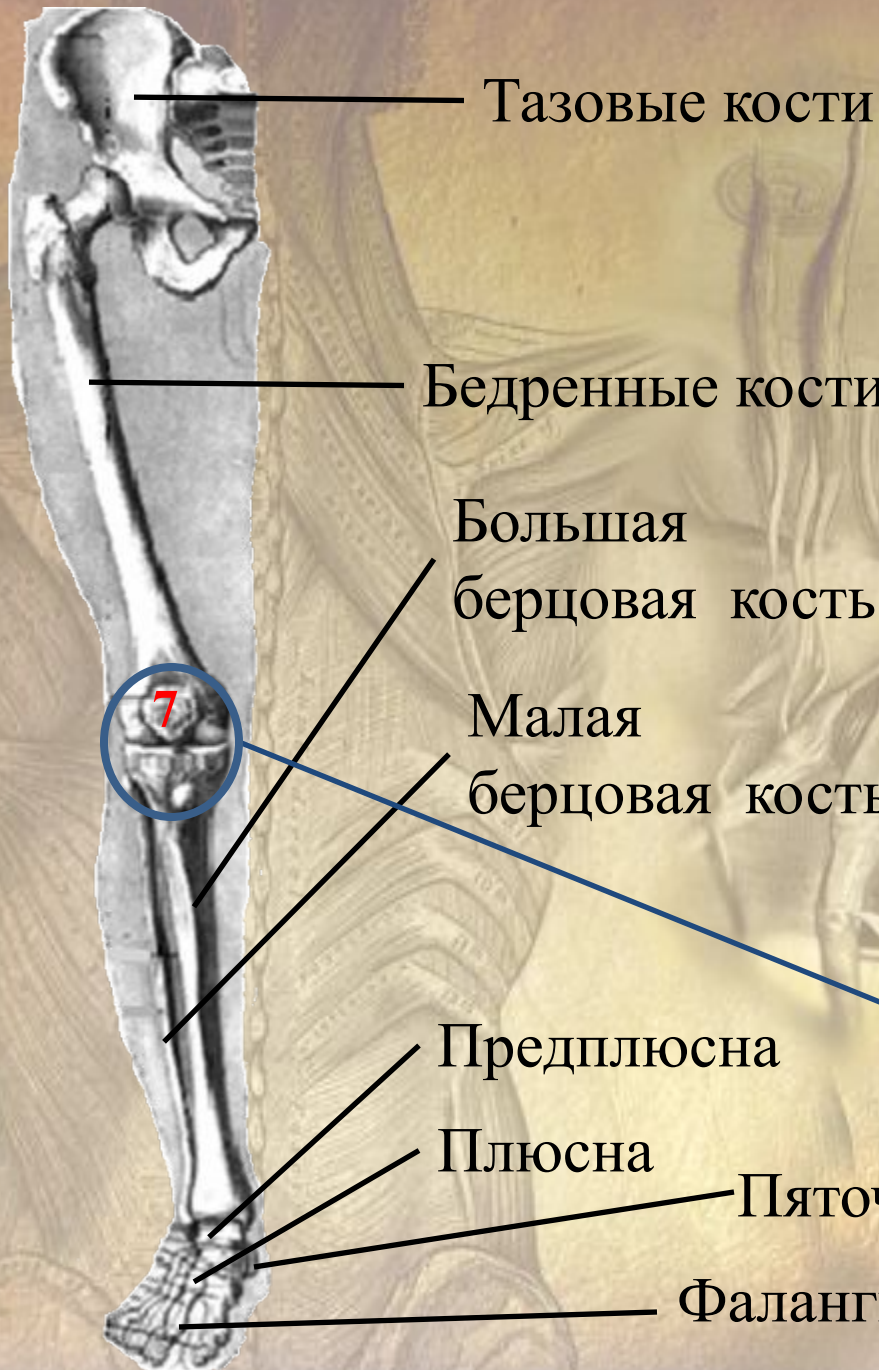
Кости запястья

Кости пястья

Фаланги пальцев

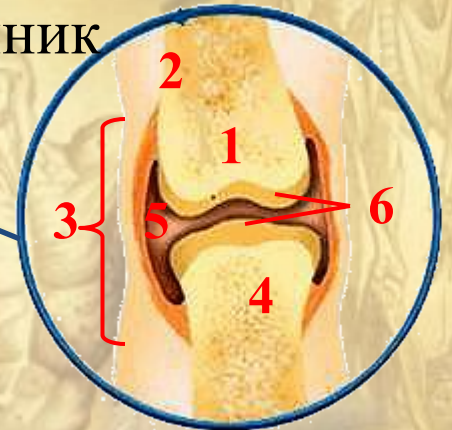Верхняя  
конечно  
сть

# Нижняя



## конечность

- 1 Сухожильная впадина
- 2 Надкостница
- 3 Суставная сумка
- 4 Суставная головка
- 5 Суставная жидкость
- 6 Хрящ
- 7 Надколенник





**Скелет человека**

**имеет ряд**

**отличий от**

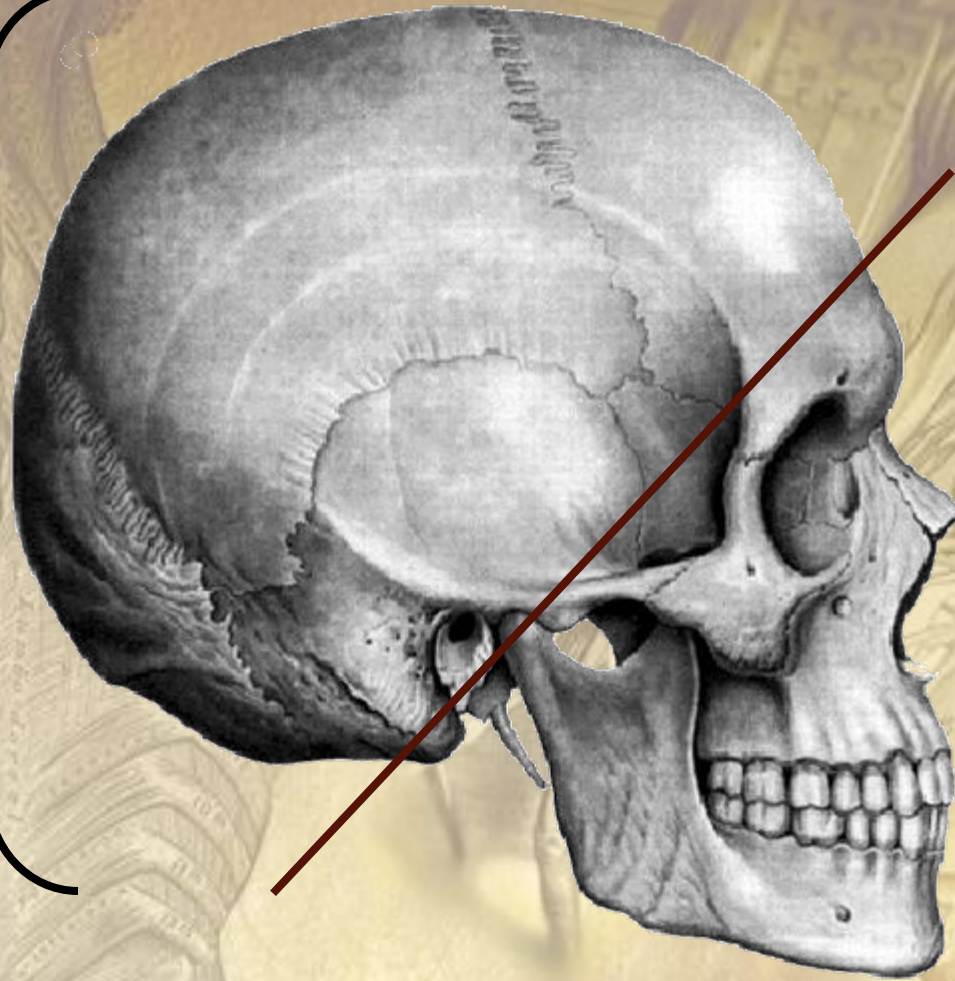
**скелета**

**млекопитающих**

**животных :**



**Мозговой  
отдел**

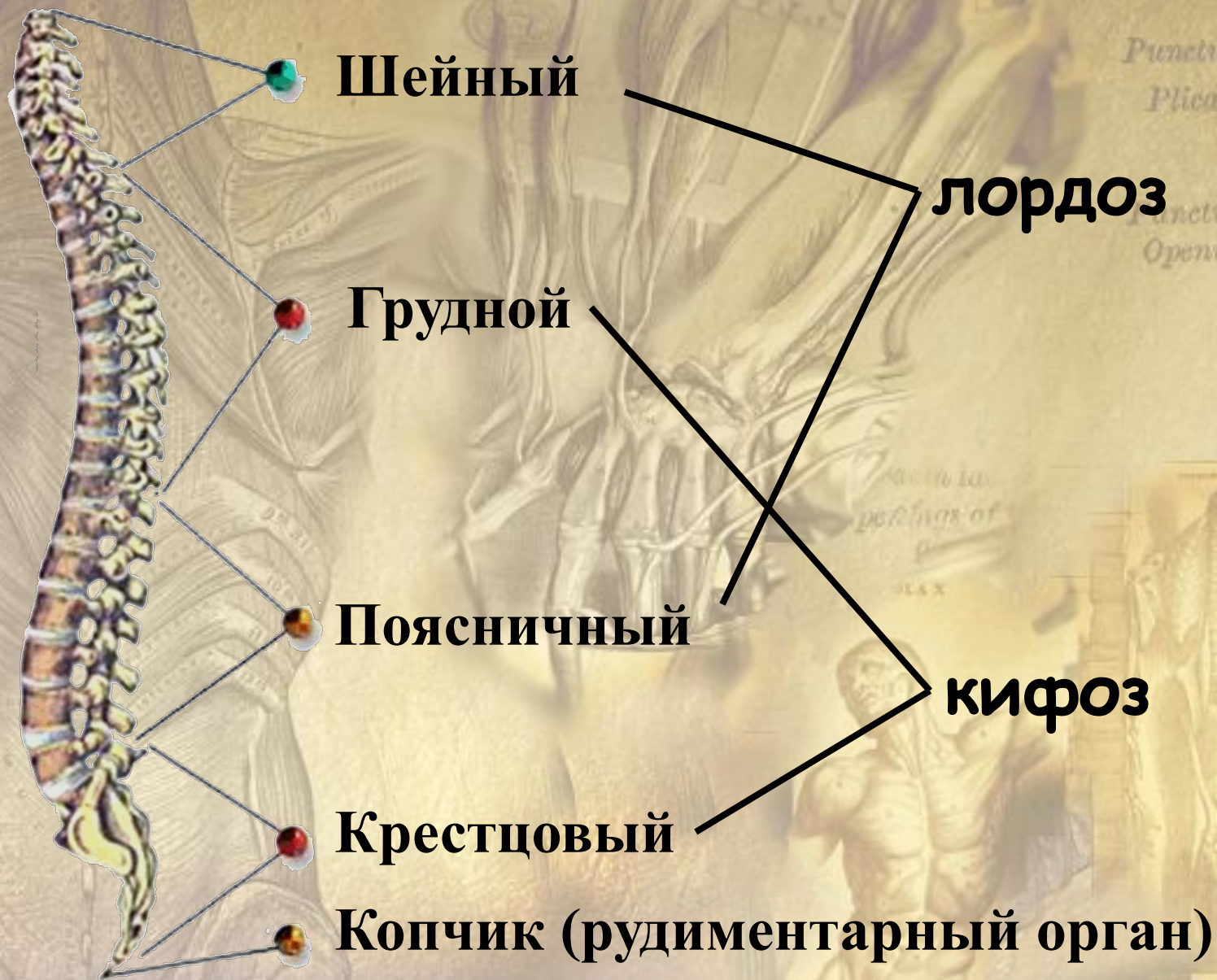

**Лицевой  
отдел**

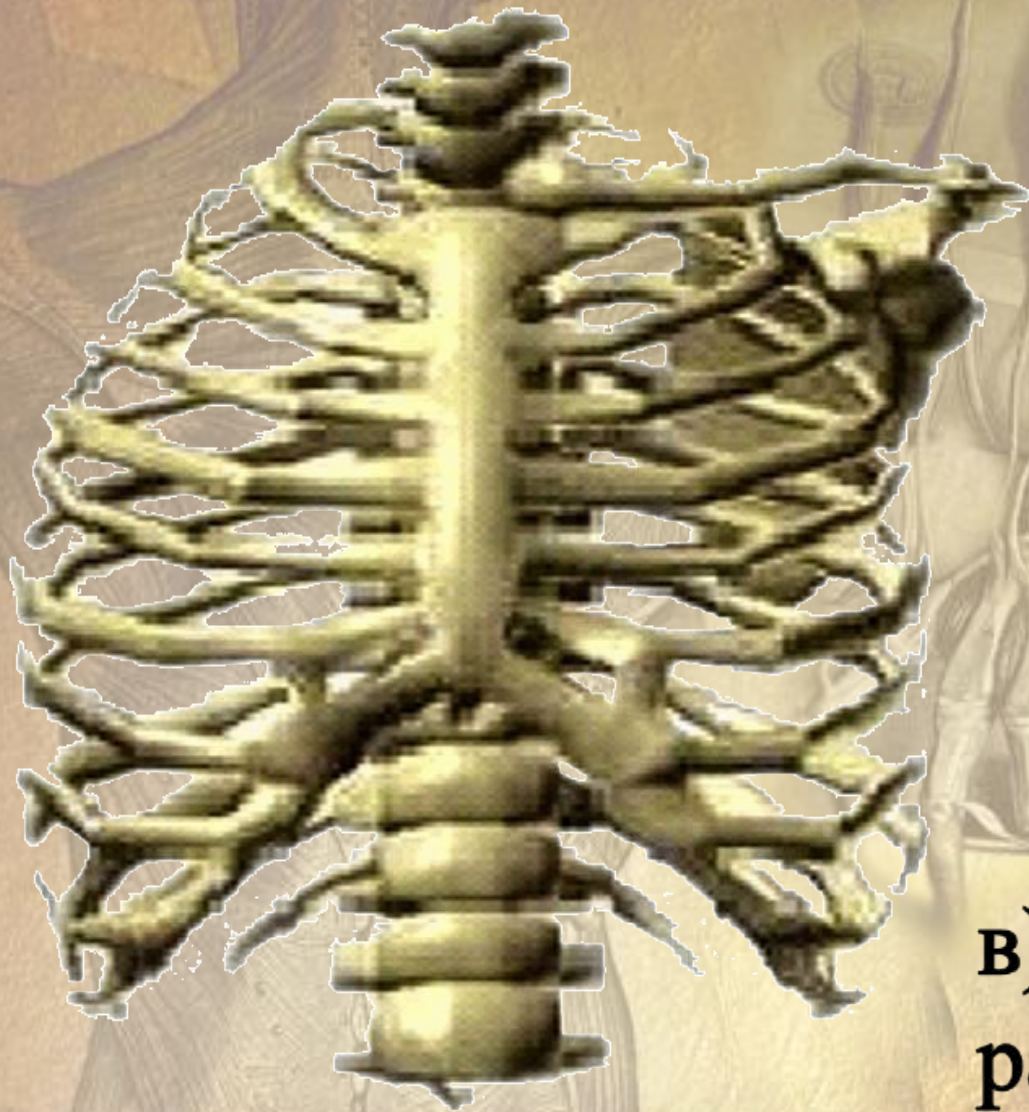
**а) Преобладает мозговой отдел,  
менее развиты челюсти**



## б) позвоночник имеет 4 изгиба



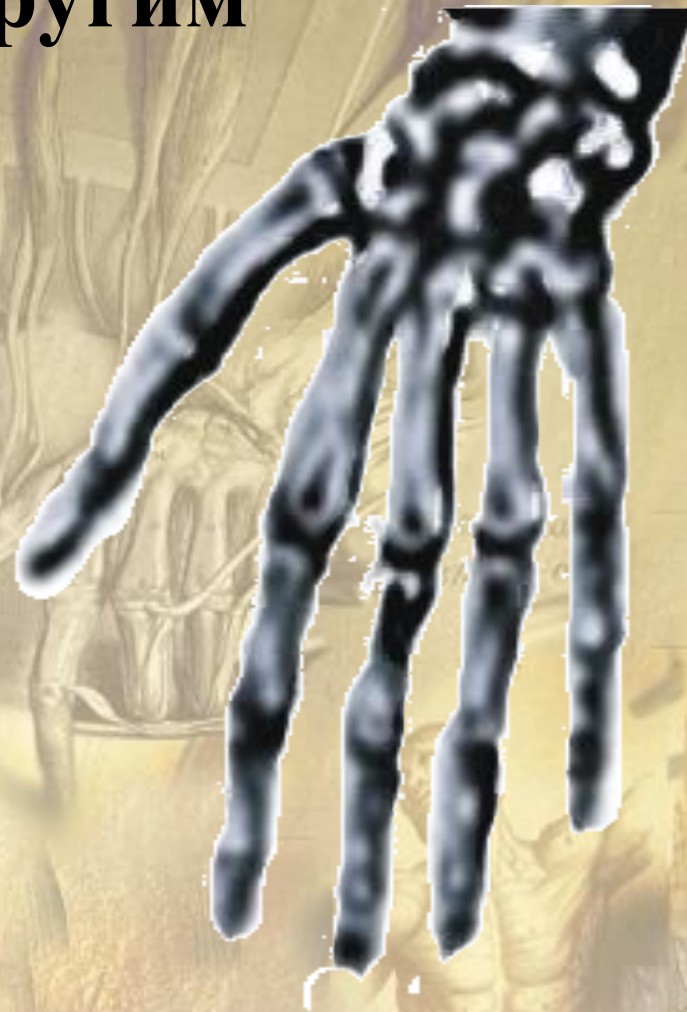



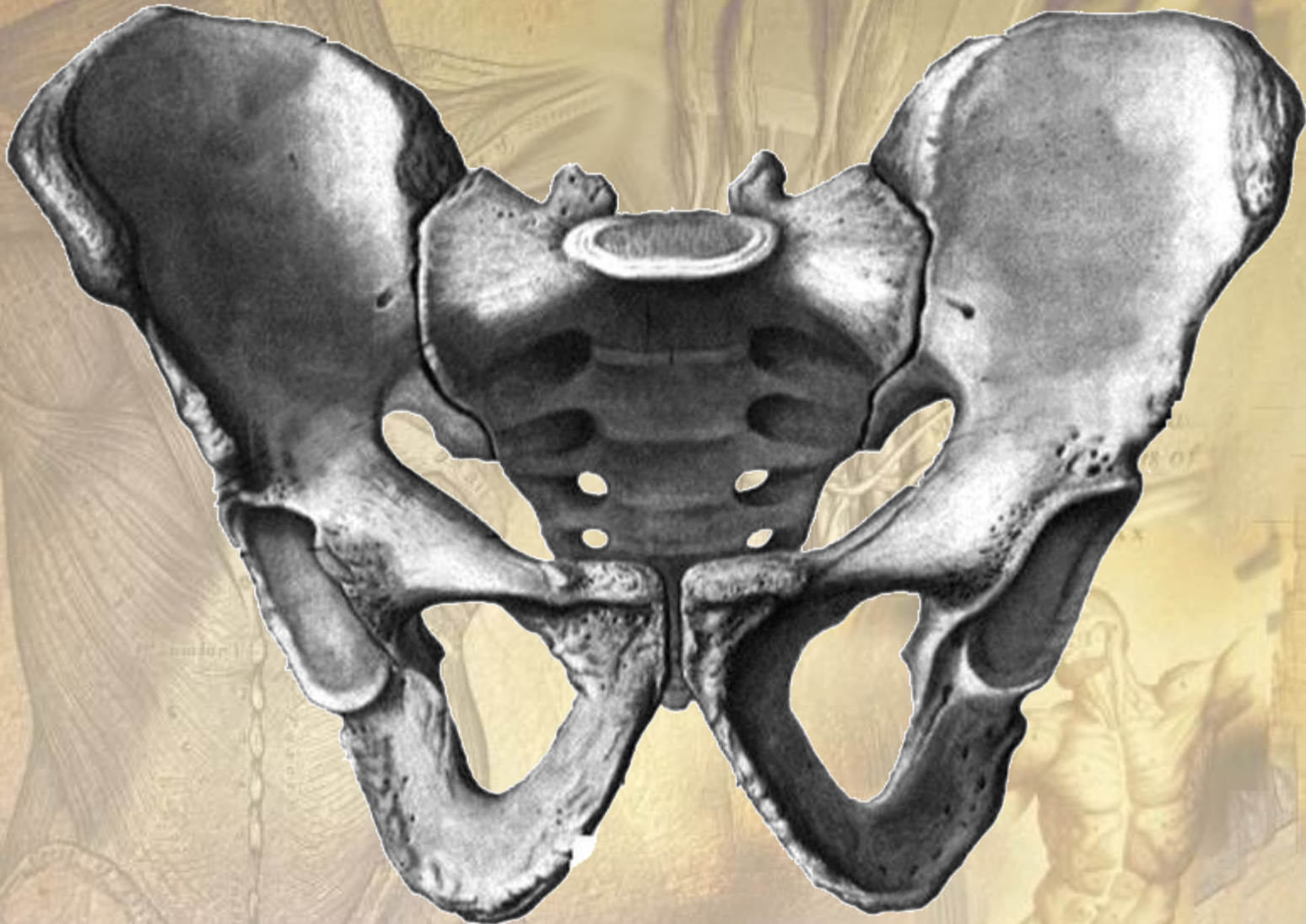**в) грудная клетка  
расширена вниз и  
в стороны**



**г) большой палец  
противопоставлен другим**

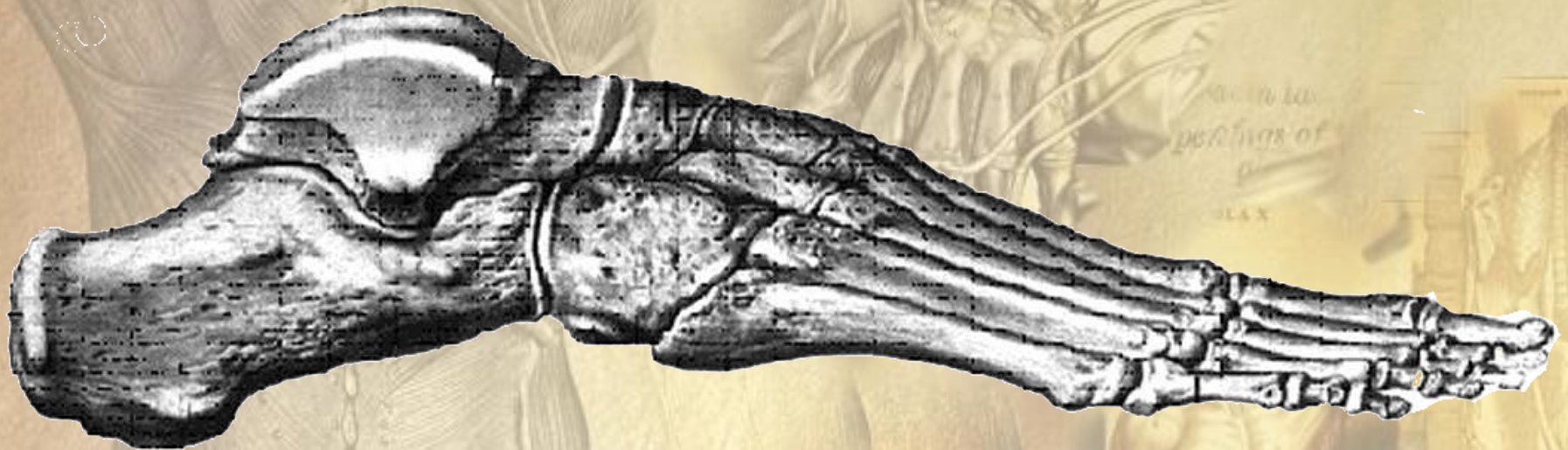

д) широкий таз - опора внутренним органам





е) массивные кости нижней конечности,  
сводчатая стопа

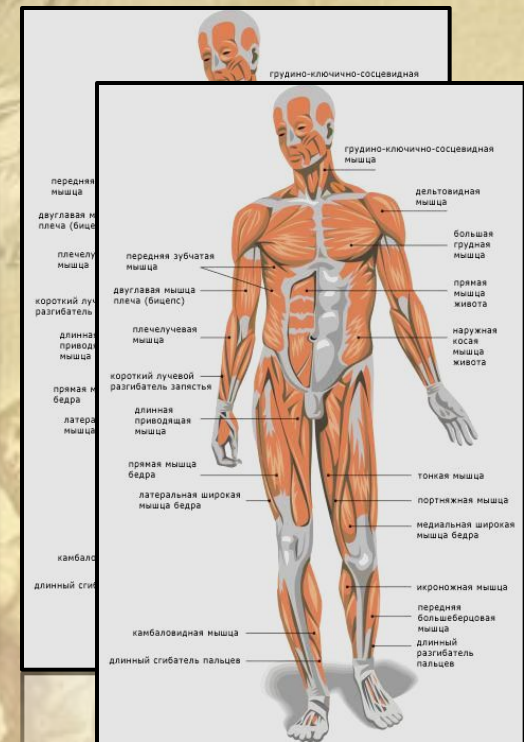
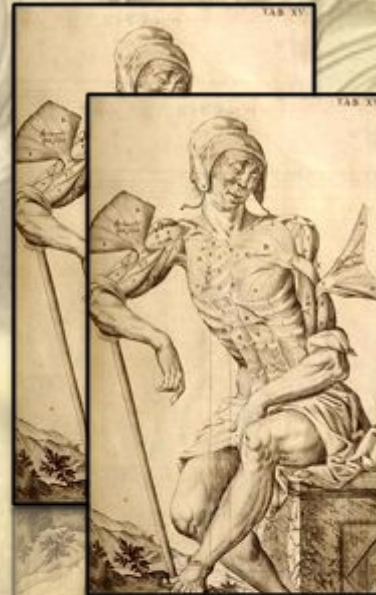

# Мышцы

Всего в теле человека около 600 скелетных мышц, которые составляют 40% всего веса тела.

## Человека

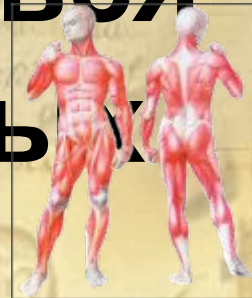У новорожденных и у детей мышцы составляют не более 20-25% веса тела, а в старости их доля уменьшается до 25-30% от веса тела.



(musculi)

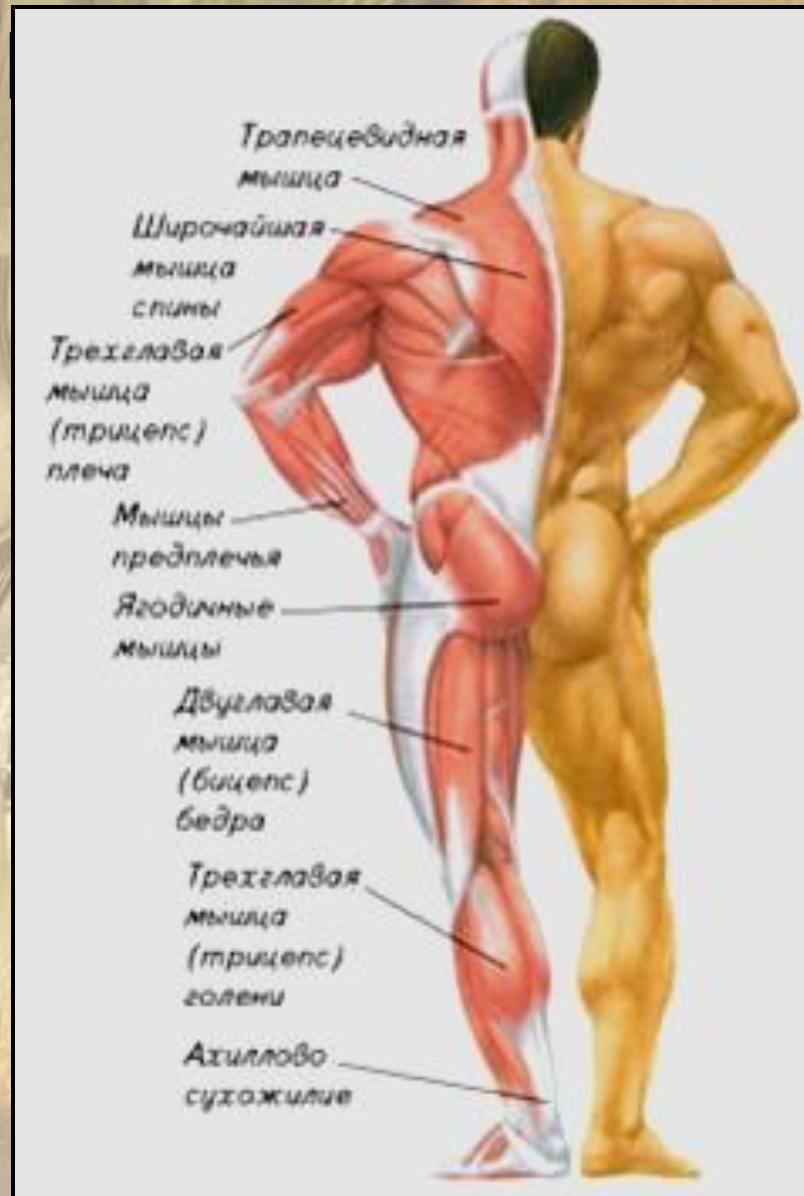
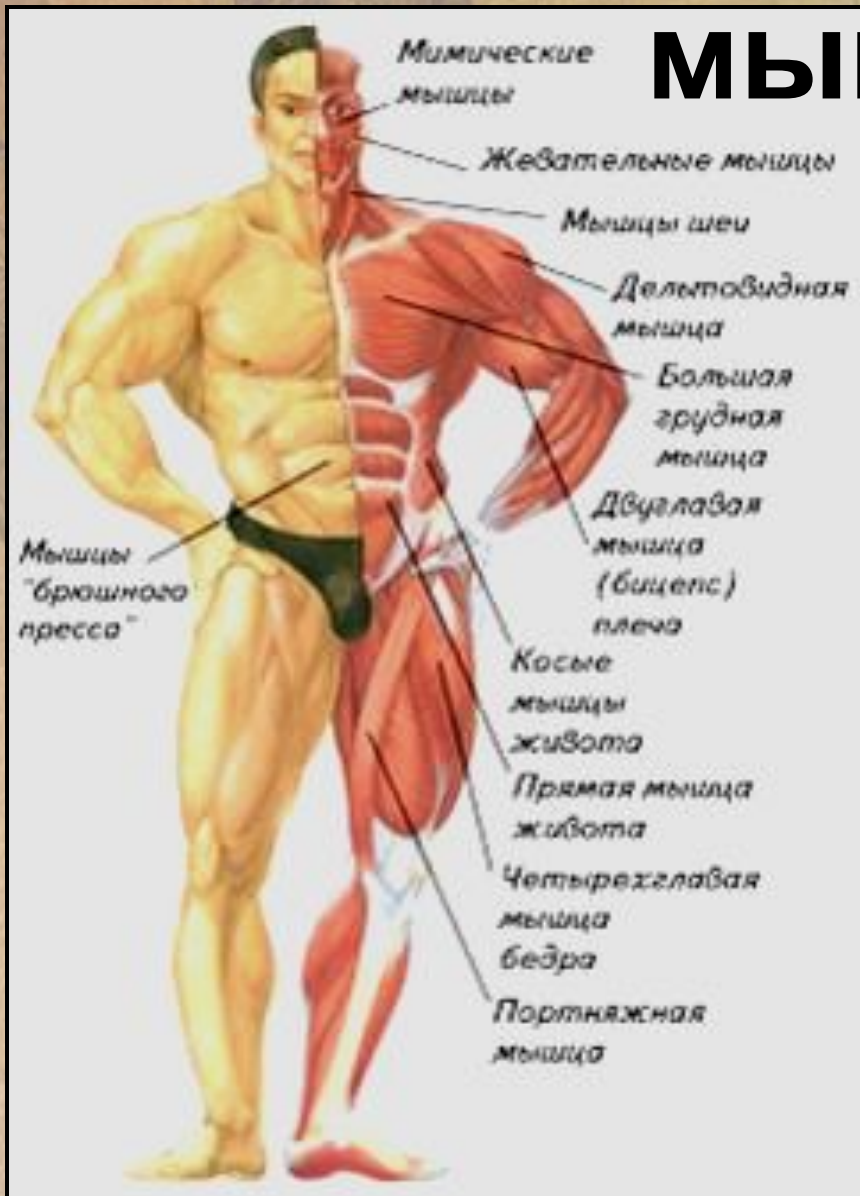
**Мышцы, мускулы (*musculi*)**  
– органы тела, состоящие  
из мышечной ткани,  
способной сокращаться  
под влиянием нервных  
импульсов.



# Скелетные (соматические) МЫШЦЫ

## МЫШЦЫ





# Функционально мышцы

## - произвольные:

Состоят из поперечнополосатой мышечной ткани и сокращаются по воле человека (произвольно).

Это мышцы головы, туловища, конечностей, языка, гортани и др.

## - непроизвольные

Состоят из гладкой мышечной ткани и располагаются в стенках внутренних органов, кровеносных сосудов, в коже.

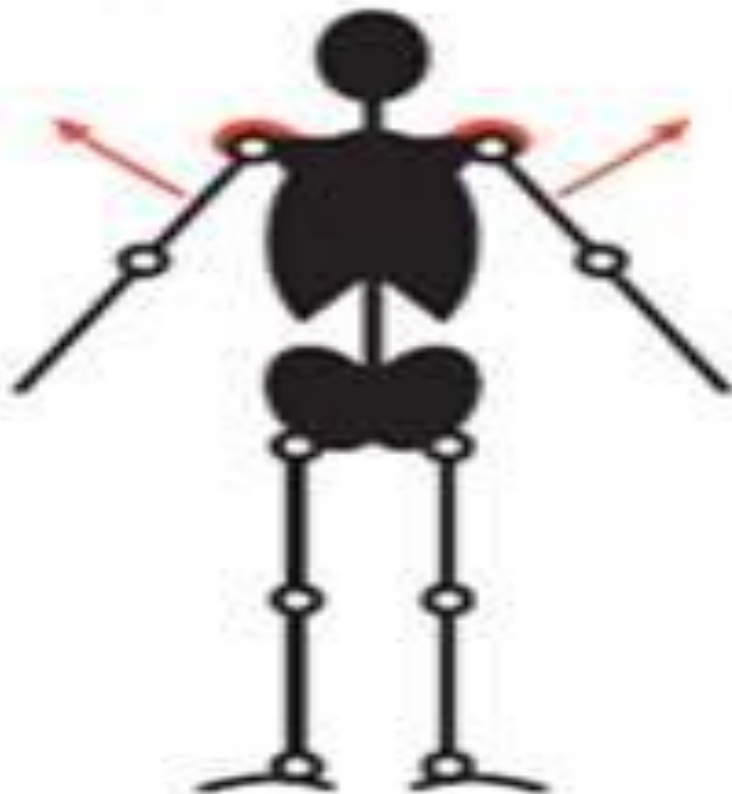
Сокращения этих мышц не зависят от воли человека.

# Основные поверхностные

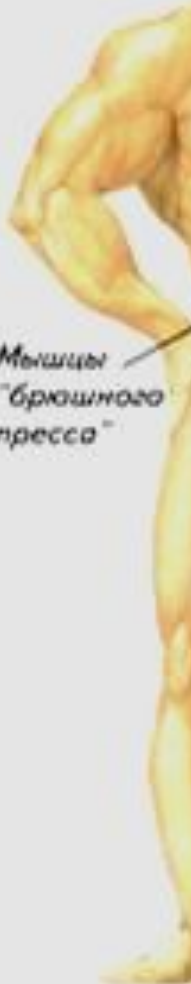
## МЫШЦЫ

Мимические  
мышцы

Дельтовидная  
мышца

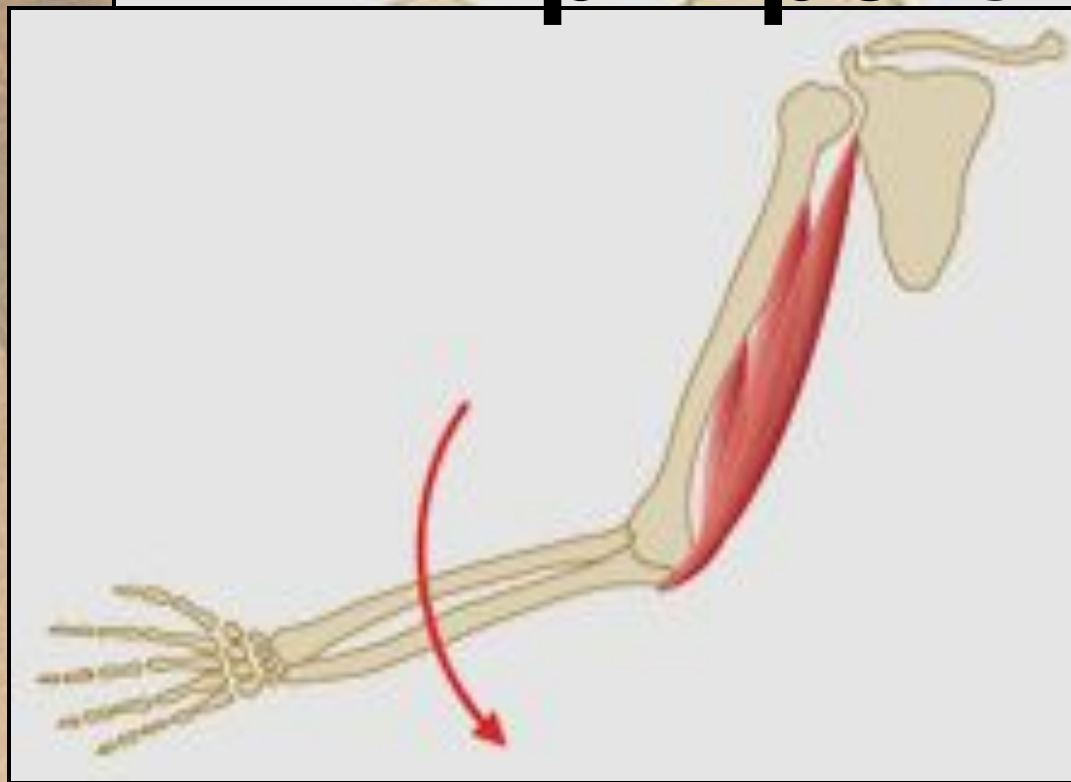


Мышцы  
"брюшного  
пресса"





# Функция мышц зависит от мест их прикрепления

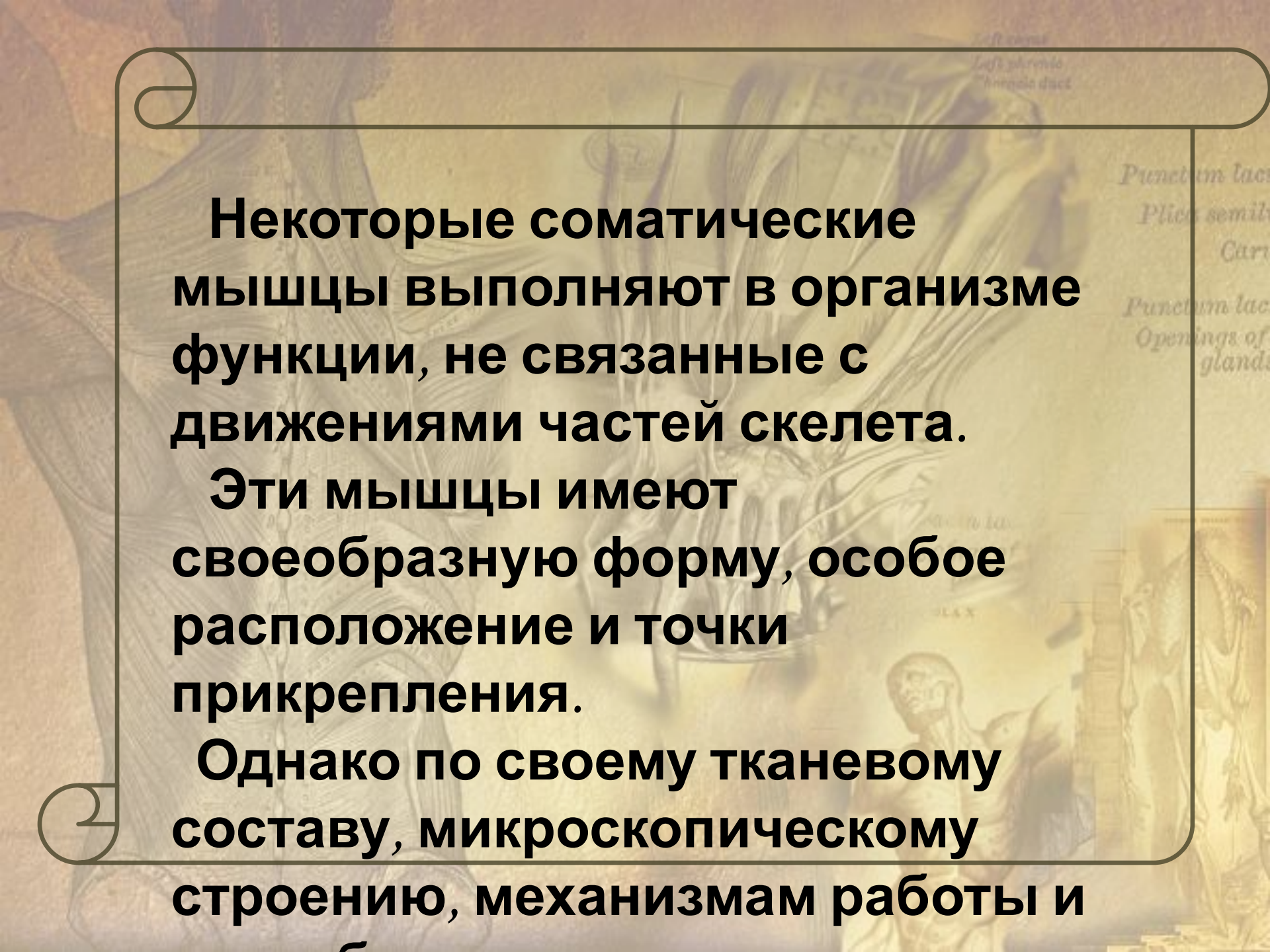


Мышцы,  
выпрямляющие  
позвоночник

Мышцы,  
разгибające  
тазобедренный  
сустав

Мышцы,  
разгибające  
коленный сустав

разгибание  
вращение  
сведение  
наружу



**Некоторые соматические  
мышцы выполняют в организме  
функции, не связанные с  
движениями частей скелета.**

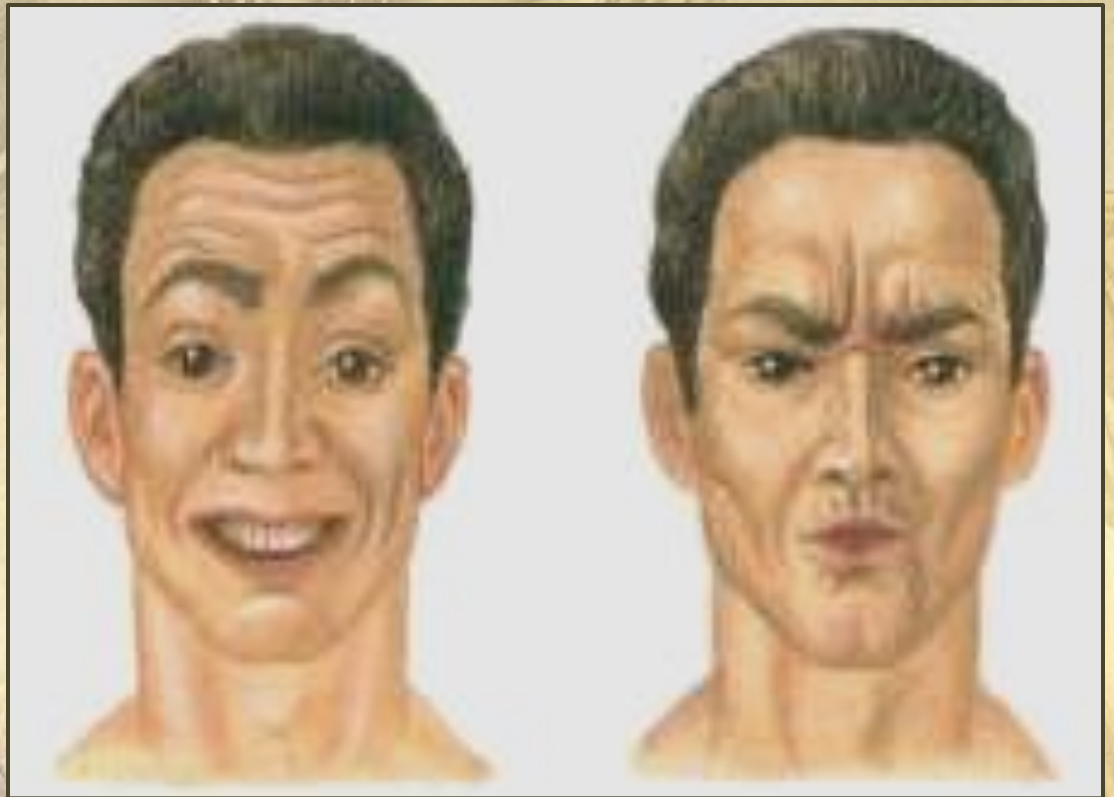
**Эти мышцы имеют  
своеобразную форму, особое  
расположение и точки  
прикрепления.**

**Однако по своему тканевому  
составу, микроскопическому  
строению, механизмам работы и**



# Мимические

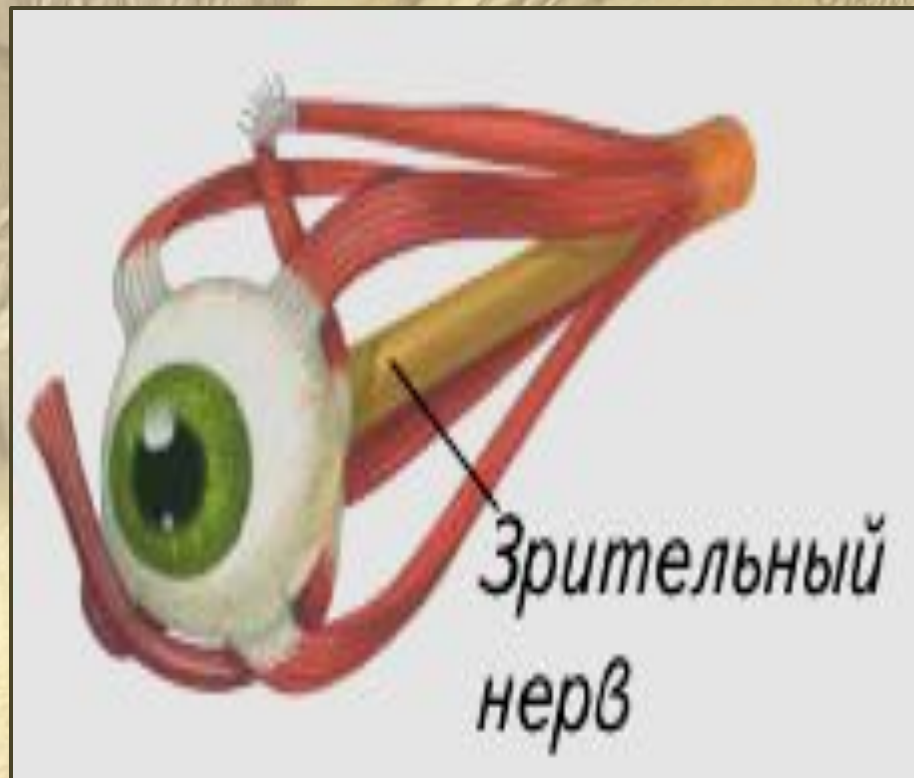
Прикреплены к коже лица. Они  
**МЫШЦЫ**  
нужны для выражения эмоций и  
для речи.



# Глазодвигательные

**Мышцы**

обеспечивают  
движения  
глазного яблока.

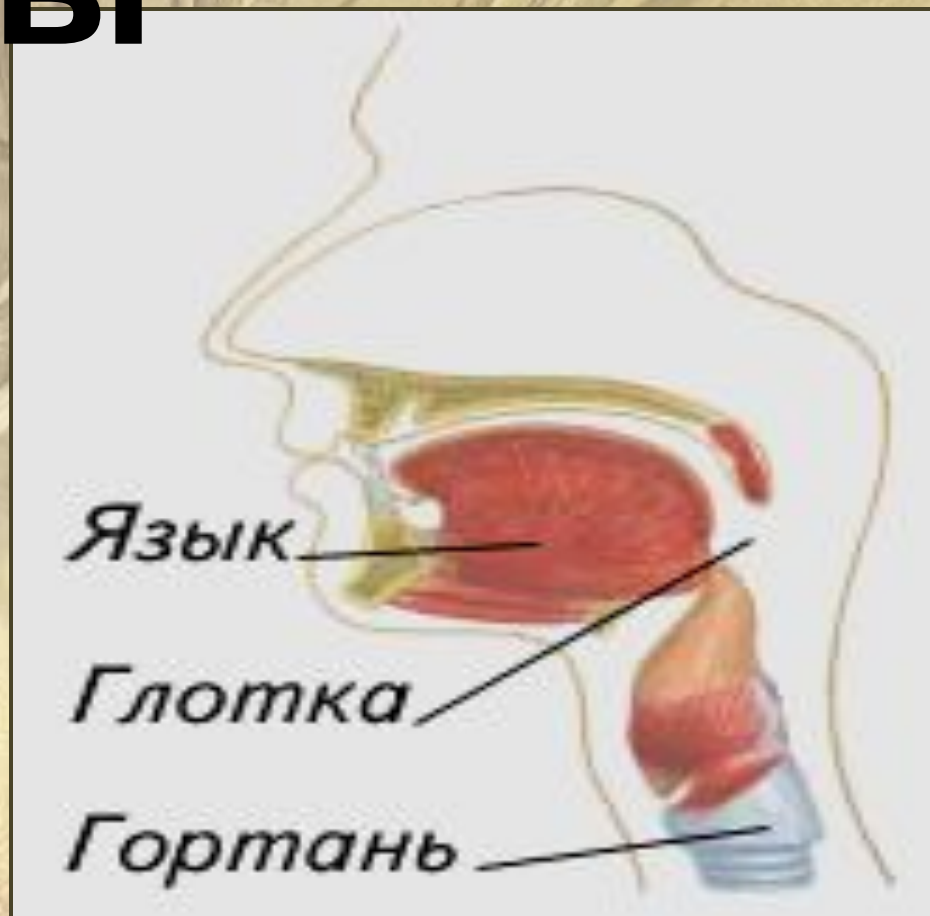



# Мышцы

## ГОЛОВЫ

- Мышцы языка, гортани, глотки и начального отдела пищевода участвуют в глотании.
- Мышцы языка и гортани нужны для речи.

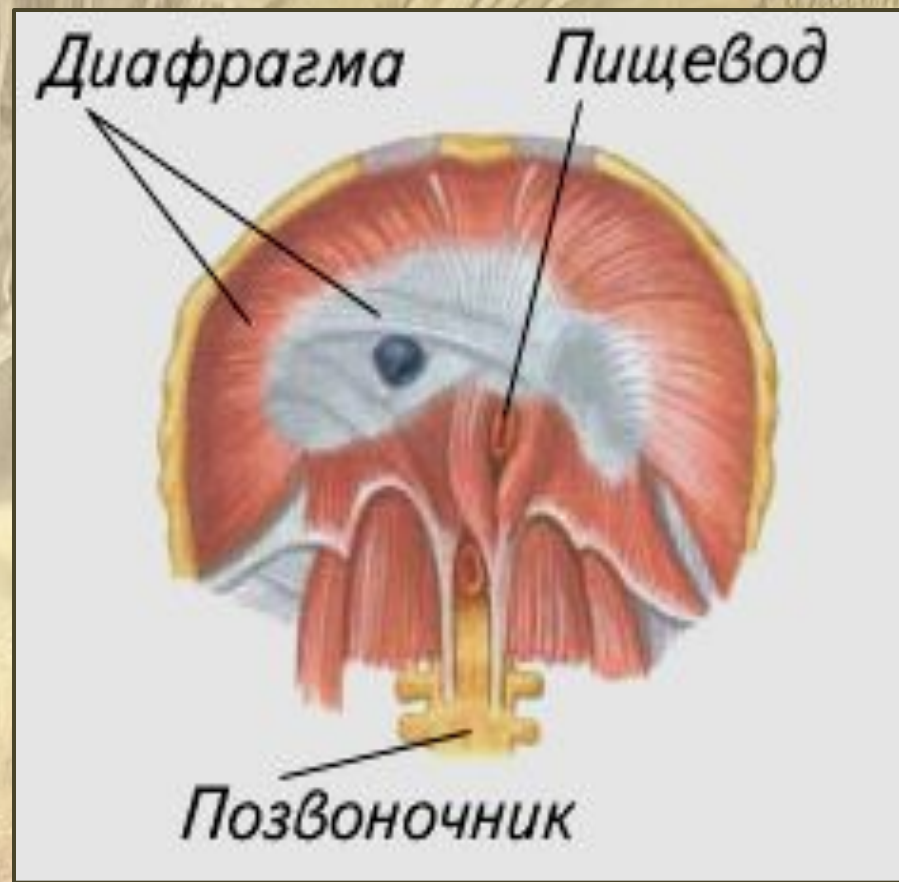


# Диафрагма

Разделяет грудную и брюшную полости.

Ма

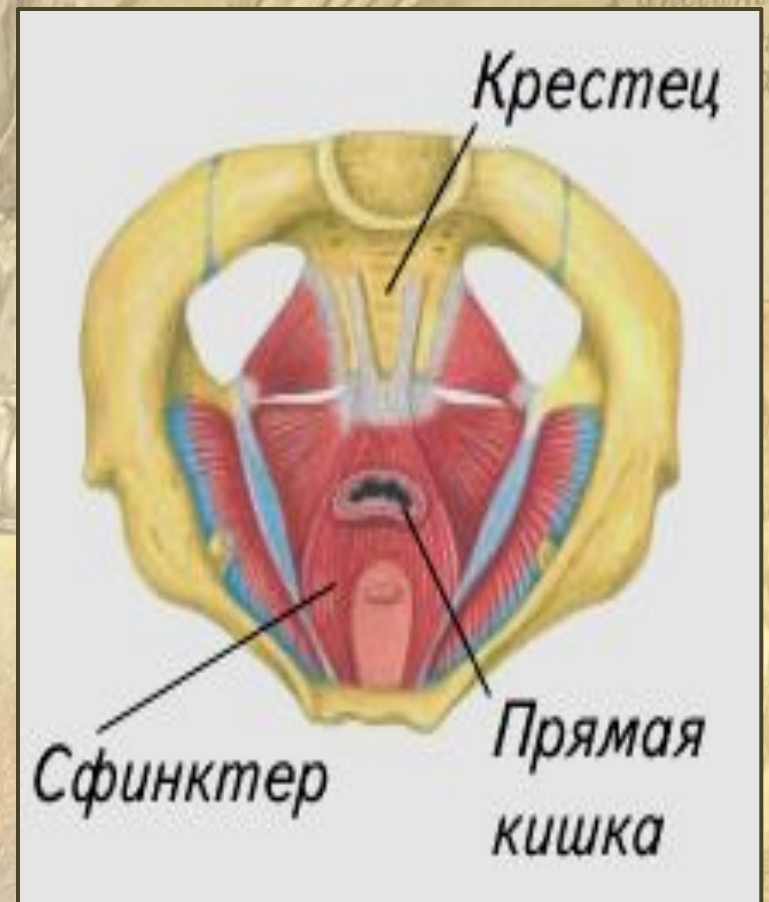
Вместе с межреберными мышцами обеспечивает дыхание.





# Мышцы тазового дна

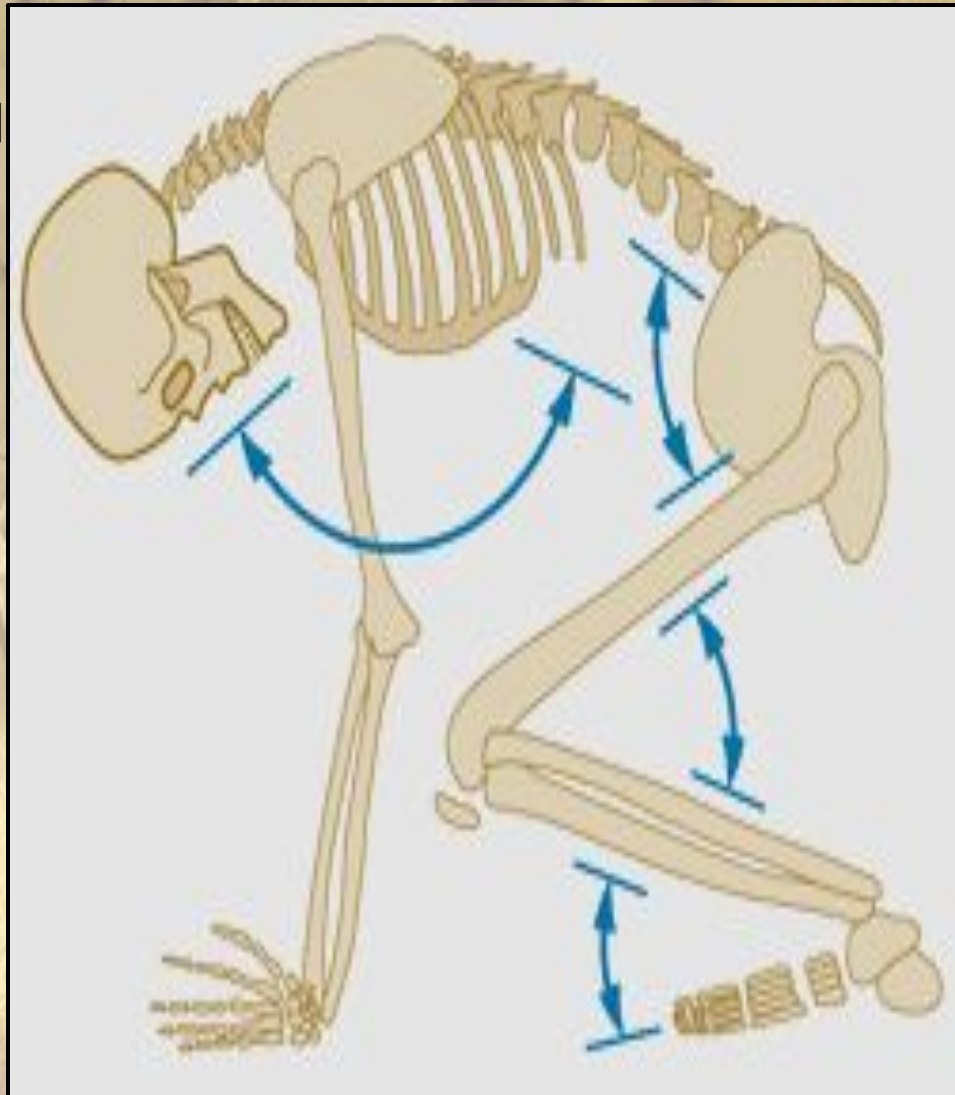
Поддерживают органы таза. Круговые волокна этих мышц охватывают прямую кишку и мочеиспускательный канал, образуя замыкатели – сфинктеры.



# Работа

У человека хорошо развиты **МЫШЦЫ**, удерживающие тело в разогнутом (вертикальном) положении.

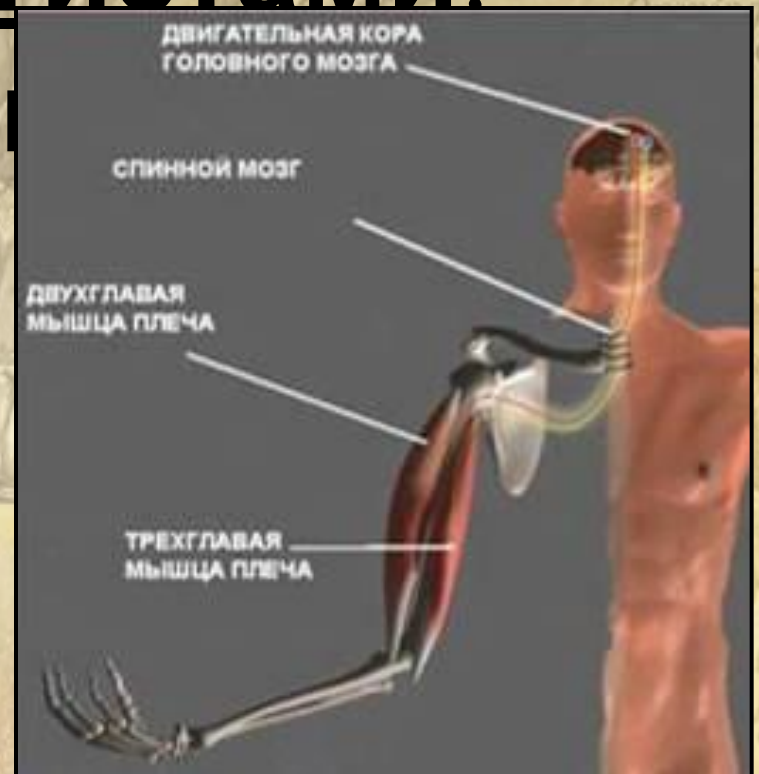
При расслаблении этих мышц тело сгибается под действием силы тяжести .





**Мышцы выполняющие  
одни и те же движения,  
называют синергистами,  
а противоположные  
антагонистами.**

**Работа мышц антагонистов**



# Работа мышц

Статическая



Динамическая



$$A = F * S$$

Величина работы зависит от силы мышц ( $F=mg$ ) и их длины.

Сила мышц прямо пропорциональна поперечному сечению всех мышечных волокон данной мышцы.

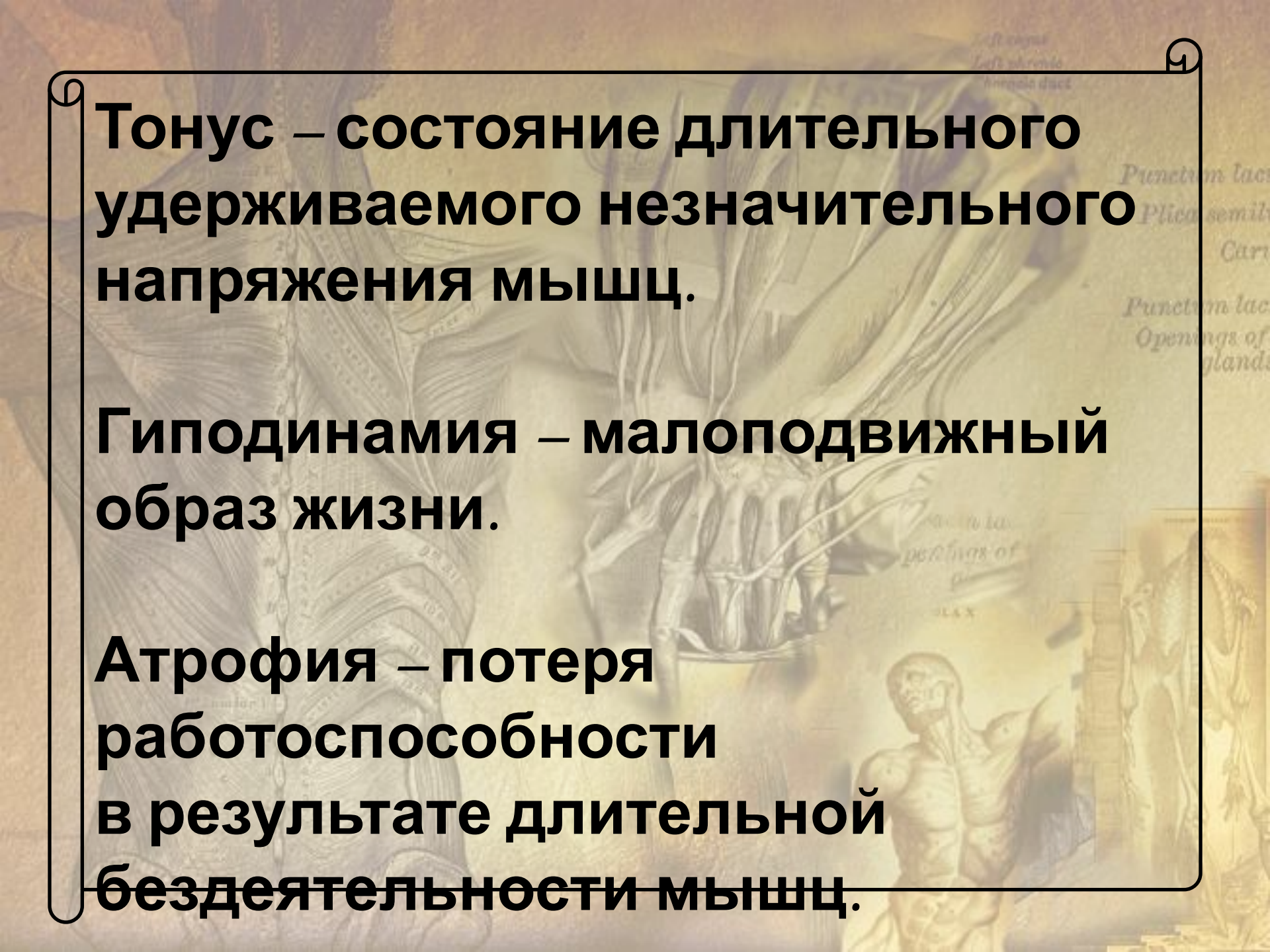




**Мышцы в живом организме никогда, даже при покое, не бывают полностью расслаблены, они находятся в состоянии некоторого напряжения - тонуса.**

**Мышечный тонус поддерживается редкими импульсами, поступающими в мышцы из центральной нервной системы.**

**Благодаря мышечному тонусу поддерживается устойчивость и положение .**

The background of the slide features a detailed anatomical illustration of a human torso, showing the musculature and internal organs. The illustration is rendered in a classic, scientific style with fine lines and shading. Overlaid on this background are several Latin phrases, such as "Punctum lac", "Plica semil", "Cari", "Punctum lac", and "Openings of glands", which appear to be labels for anatomical structures. The overall color palette is warm, with shades of brown, tan, and gold.

**Тонус – состояние длительного удерживаемого незначительного напряжения мышц.**

**Гиподинамия – малоподвижный образ жизни.**

**Атрофия – потеря работоспособности в результате длительной бездеятельности мышц.**



При **длительном** сокращении наступает постепенное **снижение** работоспособности **мышц**.

Такое состояние носит название **мышечной утомления**.




# Активный отдых - лучшее средство для снижения утомления

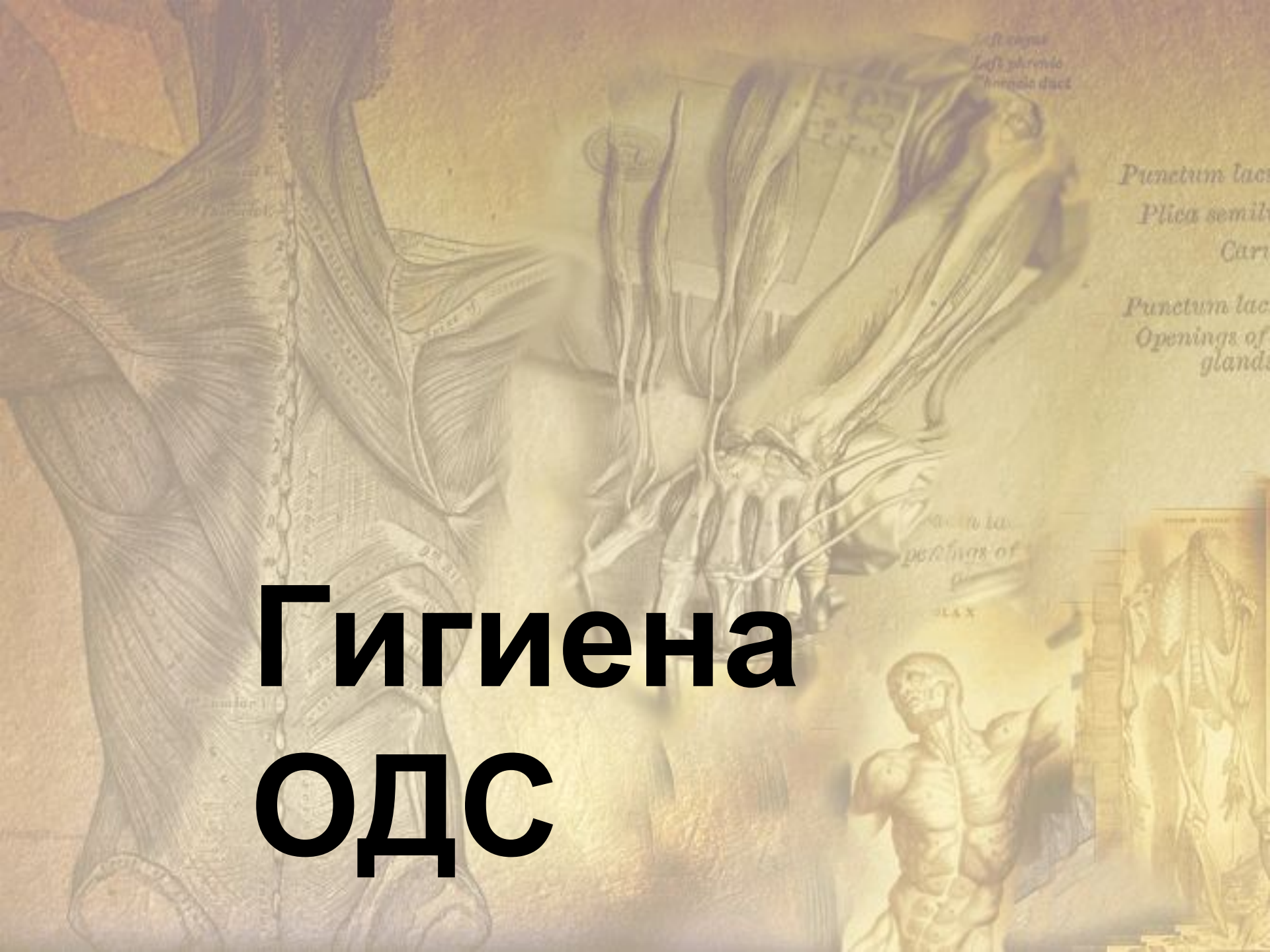



# Гиподинамия неблагоприятно отражается на здоровье людей.



# Гигиена ОДС





# Типы осанок

1



K-N  
L-N

2



K->  
L-N

3



K->>  
L-<

4



K->  
L->

5



K-N  
L->

6



K-<  
L->

7



K-<  
L-<

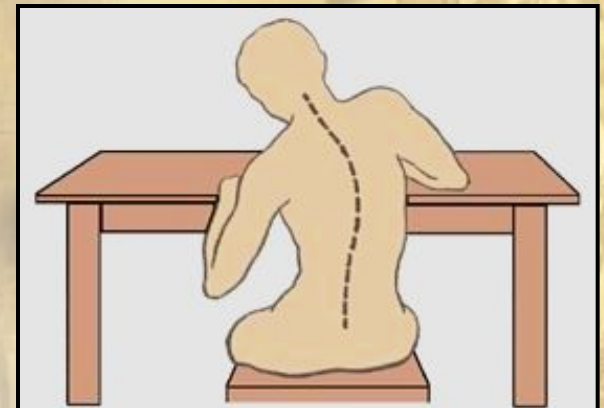
1. Гармоничная
2. Сутулая
3. Круглая
4. Кругло-вогнутая
5. Вогнутая
6. Плоско-вогнутая
7. Плоская

# Неправильная осанка

Затрудняет  
работу лёгких,  
сердца, ЖКТ

Уменьшается  
**ЖЕЛ,**  
снижается  
обмен веществ

Появляются  
головные боли,  
повышается  
утомляемость





# Формирование осанки

Равномерное  
упражнение и  
гармоническое  
развитие всех  
мышечных  
групп



Режим труда и  
отдыха

Правильно  
подобранная мебель  
для занятий и обувь  
(для предупреждения  
плоскостопия)



# Плоскосто

## КЛАССИФИКАЦИИ **НИЕ**

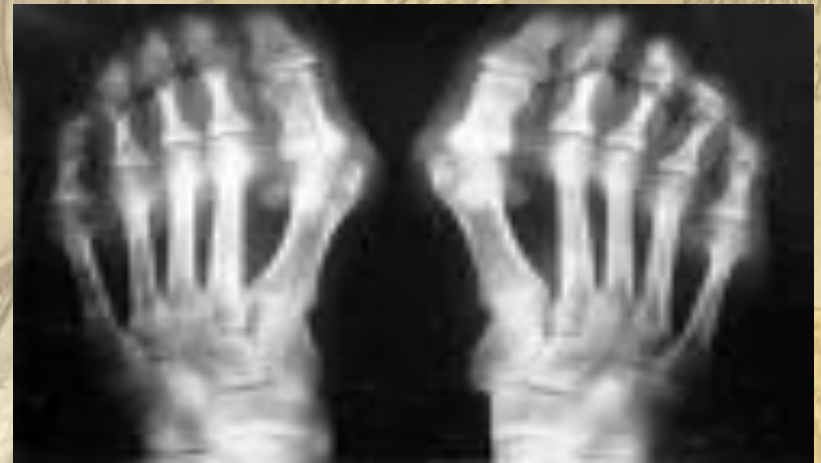**По этиологии**

- паралитическое
- рахитическое
- статическое

**травматическое**

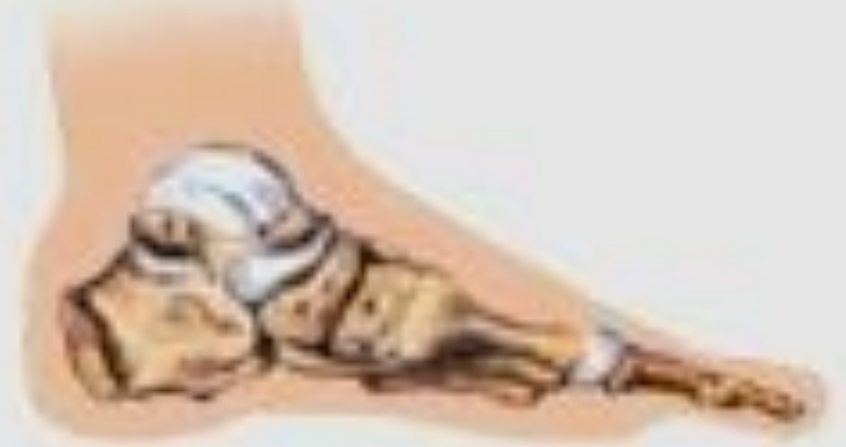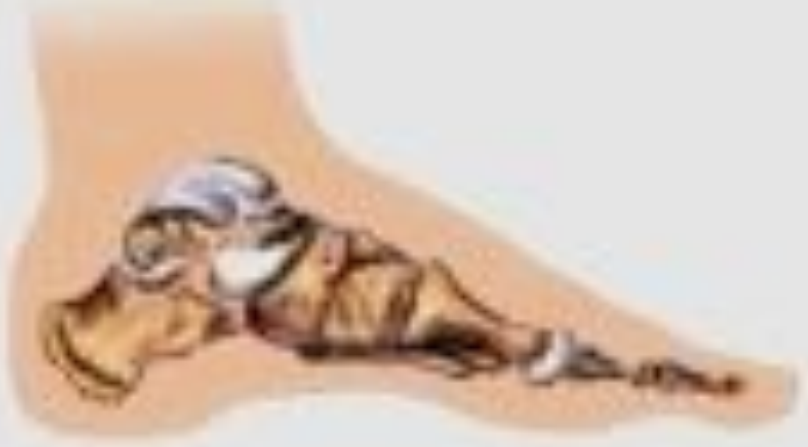**По характеру деформации**

- поперечное
- продольное
- сочетание продольного и поперечного





Left foot  
Left phrenic  
Thoracic duct



**Скелет и след  
здоровой стопы**

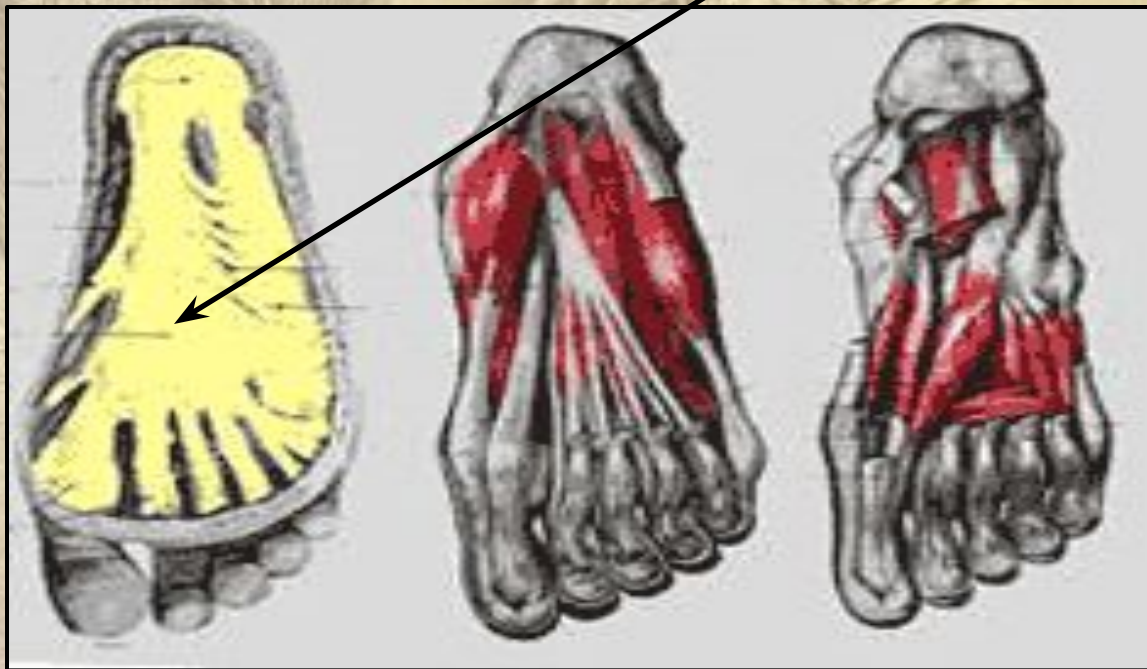


# Строение стопы

Каждая стопа состоит из 26 костей, соединенных между собой при помощи связок и мышц, а также имеет по 61 рецептору, которые отвечают за работу конкретного органа человека.

Связки – это своеобразные соединительные ленты, которые стягивают при помощи мышц косточки между собой, придавая форму стопе.

На подошвенной поверхности стопы имеется также защитная плотная широкая связка – подошвенный апоневроз.



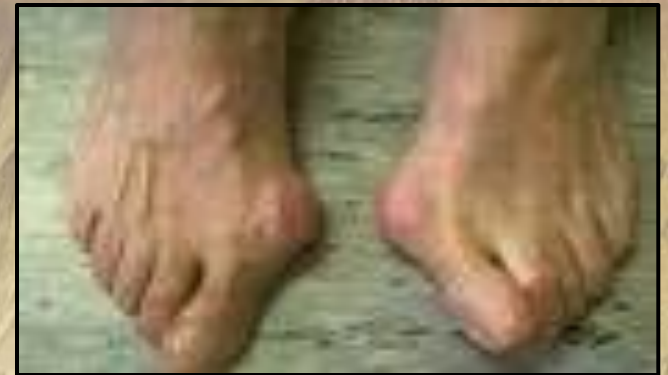

# Причины плоскостопия

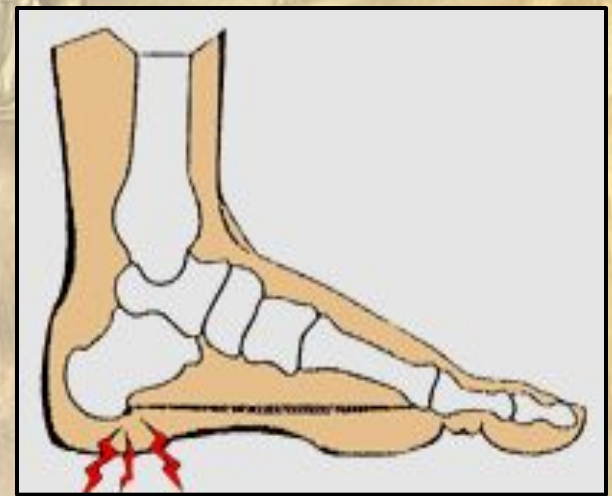
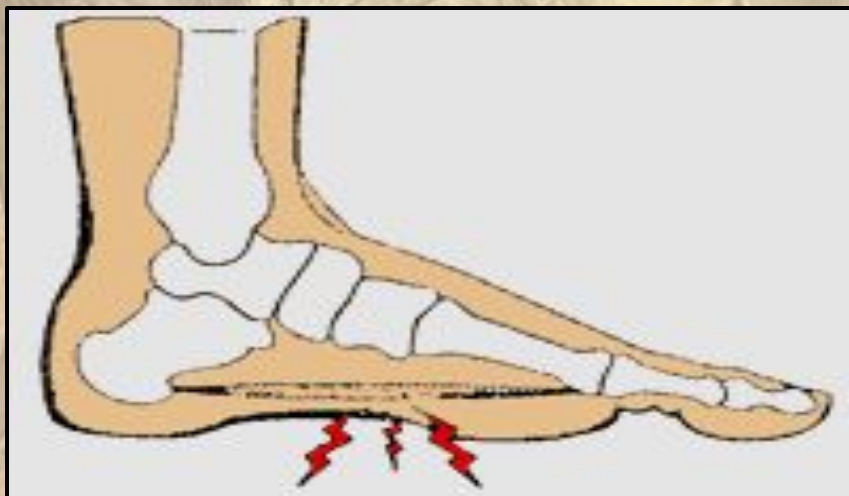
- ✓ избыточный вес
- ✓ неудобная обувь
- ✓ нерациональные нагрузки
- ✓ травма стопы и голеностопного сустава
- ✓ некоторые врожденные состояния (косолапость)
- ✓ Тяжелые инфекции (полиомиелит) и их осложнения
- ✓ перенесенный в детстве рахит



**Уже в начале заболевания,  
можно заметить некоторые  
симптомы:**



- ❖ **Быстрая утомляемость при ходьбе.**
- ❖ **Боли в стопах и голенях, усиливающиеся к концу дня.**
- ❖ **Пастозность стопы, отечность в области лодыжки.**

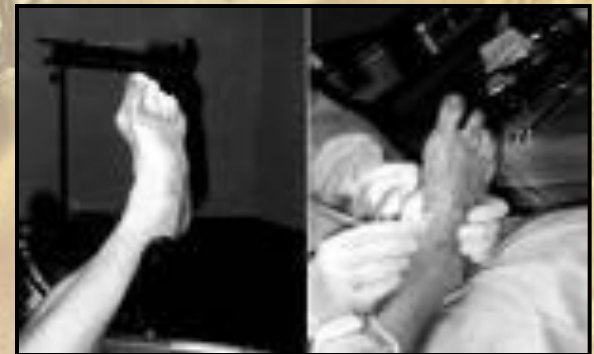



# Клиническая картина

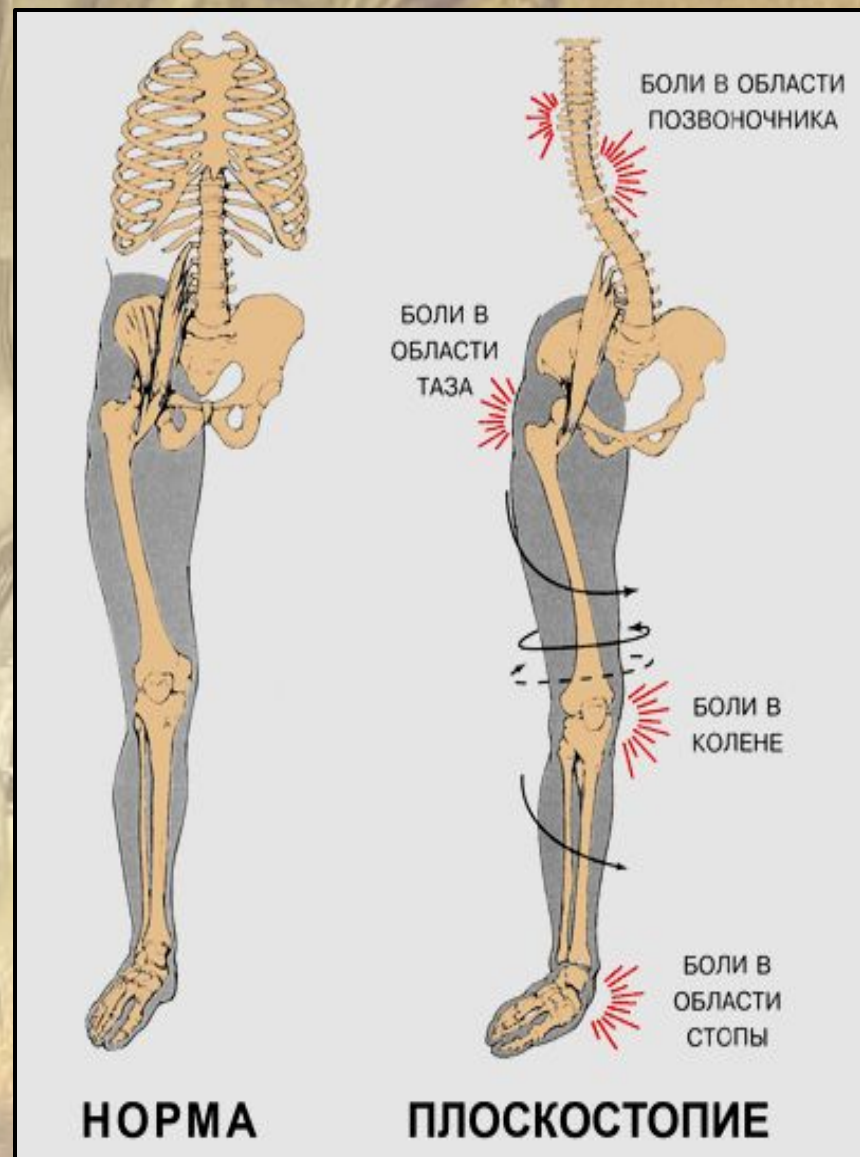
При статистическом плоскостопии появляются болевые участки:

1. В подошве: центр свода и внутренний край пятки.
2. В тыле стопы: центральная часть, между ладьевидной и таранной костями.
3. Под внутренней и наружной лодыжками.
4. Между головками предплюсневых костей.
5. В мышцах голени (перегрузка).
6. В коленном и тазобедренном суставах (изменение биомеханики).
7. В бедре (перенапряжение широкой фасции).
8. В области поясницы (компенсаторное усиление лордоза).



# Последствия плоскостопия

- постоянная головная боль
- искривление позвоночника (сколиоз или скифосколиоз)
- защемление межпозвонковых дисков
- деформация стопы
- (вырастание «болезненной косточки» на большом пальце)
- нарушение кровообращения нижних конечностей, отек и боль лодыжек
- появление изменений в области коленных суставов

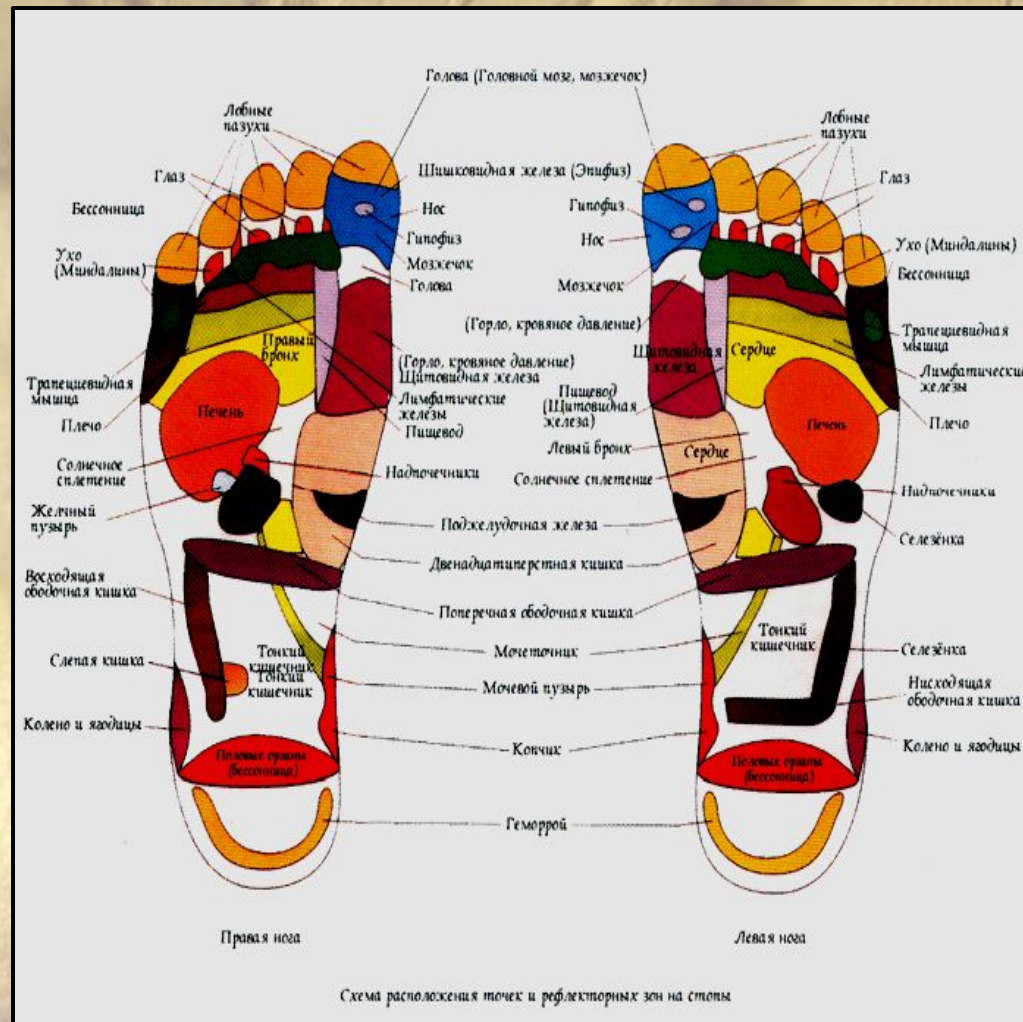




# Здоровая стопа – путь к

На подошве стопы находятся **здоровью** рефлекторные окончания, которые посылают нервные импульсы в органы, за которые они отвечают.

Восточная медицина, при болях в этих органах можно советует избавиться от них путем массажа этих участков или иглоукалывания.





# Консервативное лечение

В начальных стадиях рекомендуют тепловое лечение (ножные ванны), ограничение нагрузки, рациональную обувь, массаж, ЛФК, ходьбу босиком по неровной поверхности и песку, ходьбу на цыпочках, прыжки, подвижные игры. При выраженном плоскостопии - стельки-супинаторы с моделированием свода, ортопедическую обувь. Профилактика (рациональная обувь, массаж, ходьба босиком, физкультура) плоскостопия предупреждает последнее.

# Оперативное лечение

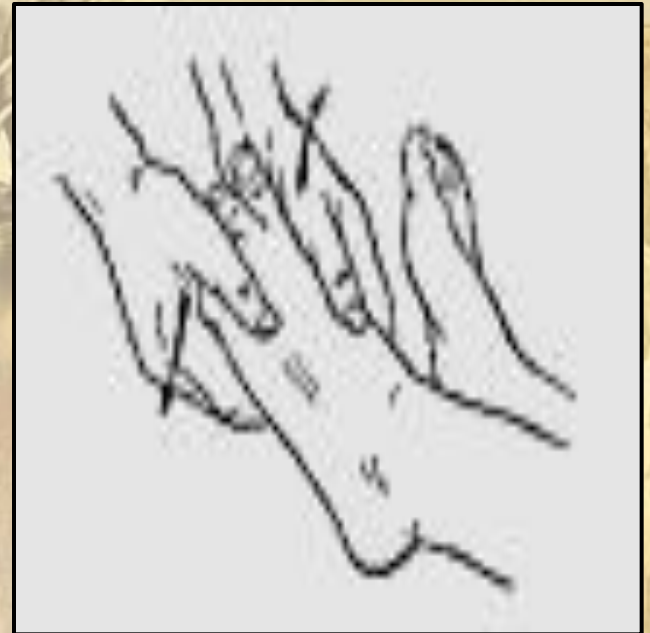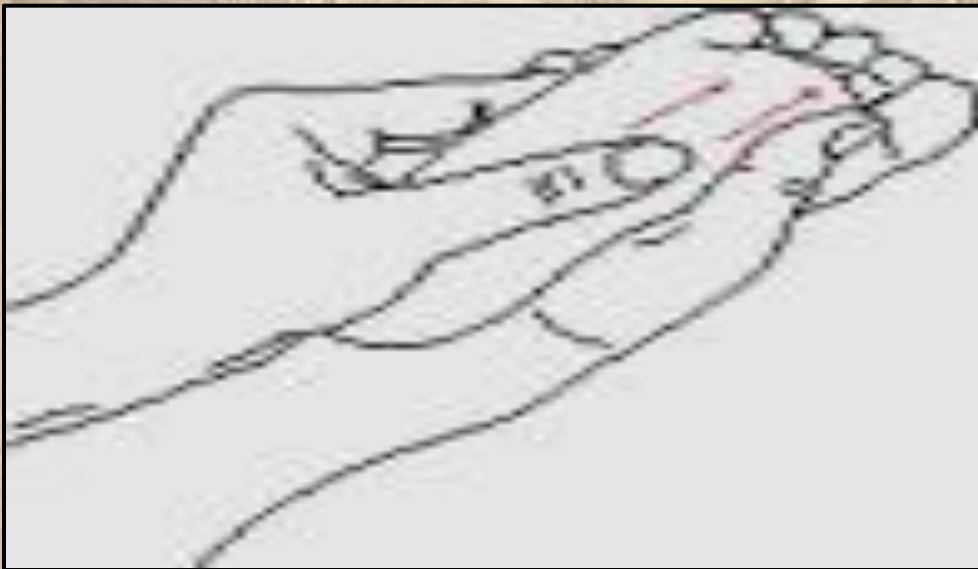Пересадка (при тяжелых формах плоскостопия, постоянных сильных болях) сухожилия длинной малоберцовой мышцы на внутренний край стопы, при костных изменениях – клиновидная или серповидная резекция таранно-пяточного сустава, выбивание клина из ладьевидной кости. После операции накладывают гипсовую повязку на 4-5 недель.



# Самомассаж

Голень надо поглаживать, растирать ладонями, разминать, поколачивать концами пальцев. Массируйте голень от голеностопного сустава к коленному, преимущественно внутреннюю поверхность голени.

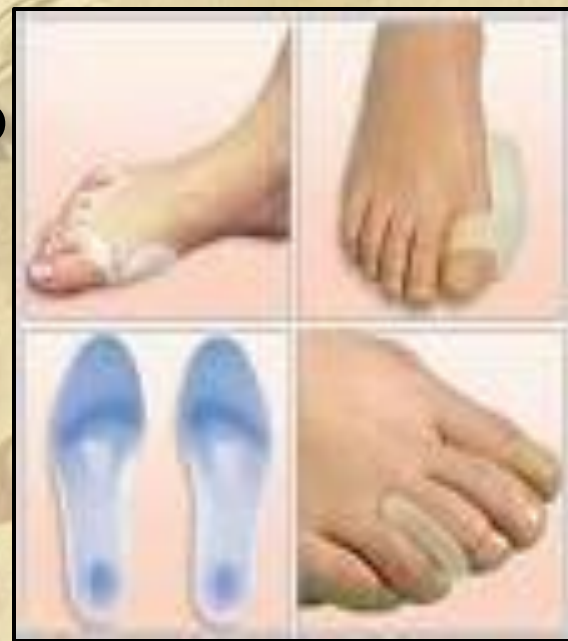Стопу следует поглаживать и растирать тыльной поверхностью согнутых пальцев. Подошвенную поверхность стопы надо массировать от пальцев к пятке; полезно использовать специальные резиновые коврики и массажные валики.



# Как подобрать обувь при плоскостопии



- Обязательно - кожаный верх. Желательно и кожаная подошва;
- каблук невысокий, у детской обуви он должен занимать по длине не менее трети подошвы, чтобы поддерживать пятку и задний сегмент свода; носок широкий;
- хорошее качество кожи;
- подошва гибкая, никаких платформ
- также можно использовать специальные ортопедические стельки и супинаторы (ортезы)





# Источники информации

- Разумов В.П. Учебник анатомии и физиологии человека. М. «Госуд. медич. изд-во». – 1933 г.
- Сафьянникова Е.Б. Анатомия и физиология. – М. «Медицина». – 1975 г.
- Сапин М.Р., Брыксина З.Г. Анатомия человека. М.: «Просвещение». – 1995 г.
- Общий курс физиологии человека и животных. Ред. А.Д. Ноздрачев. М.: «Высшая школа», т.1. 1985 г.
- Харрисон Д., Уайнер Д., Таннер Д., Барникот Н. Биология человека. Пер. с английского. М.: «Мир». 1968 г.
- Хрипкова А.Г. Анатомия, физиология и гигиена человека. М.: «Просвещение». 1975 г.
- Домашняя медицинская энциклопедия. Ред. В.И. Покровский. М.: «Медицинская энциклопедия». 1993 г.
- Биология. Справочные материалы. Ред. Трайтак Д.И. М.: «Просвещение». 1994 г.
- Беляева Л.Т. и соавторы. Биология. М.: «Просвещение». 1975 г.
- CD-диск «Мое тело. Анатомия и физиология человека. Интерактивная энциклопедия», (электронное учебное издание), Фирма «Новый диск», Издательский центр «Новый диск», 2006 г.
- 2 CD-диска «Анатомия. 9 класс. Образовательный комплекс», (электронное учебное издание), Фирма «1С», Издательский центр «Вентана-Граф», 2007 г.
- CD-диск «Лабораторный практикум. Биология 6-11 класс» (учебное электронное издание), Республиканский мультимедиа центр, 2004 г.
- [www.nature.ru](http://www.nature.ru)
- [www.ru.wikipedia.org](http://www.ru.wikipedia.org)
- [www.cnsnb.ru](http://www.cnsnb.ru)

