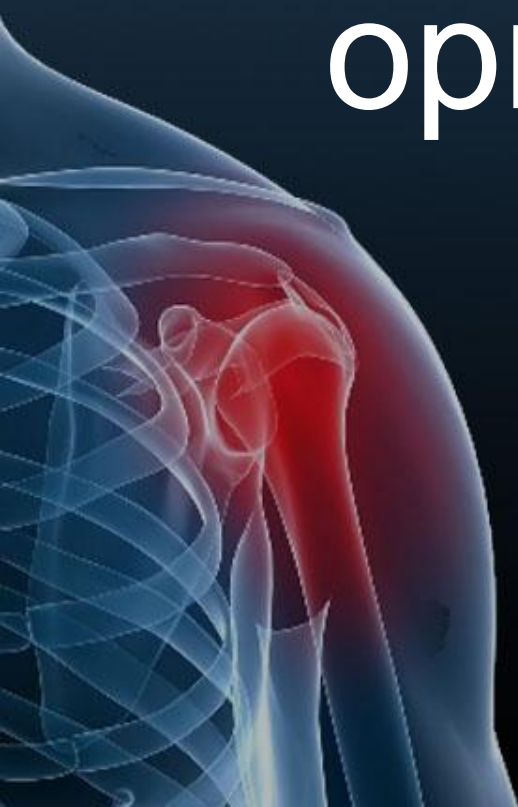

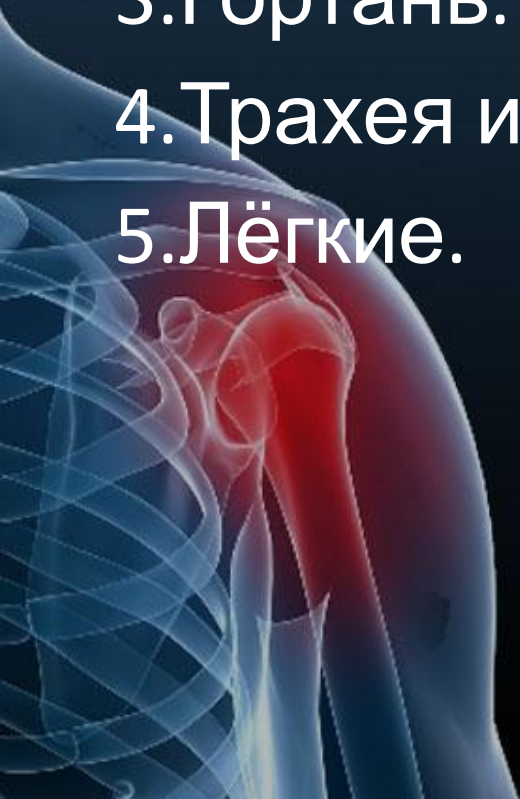Презентация на тему:
«Строение и
функции
органов дыхания»



Подготовила
учащаяся 9«Б»
класс
Пишнеха Кристина

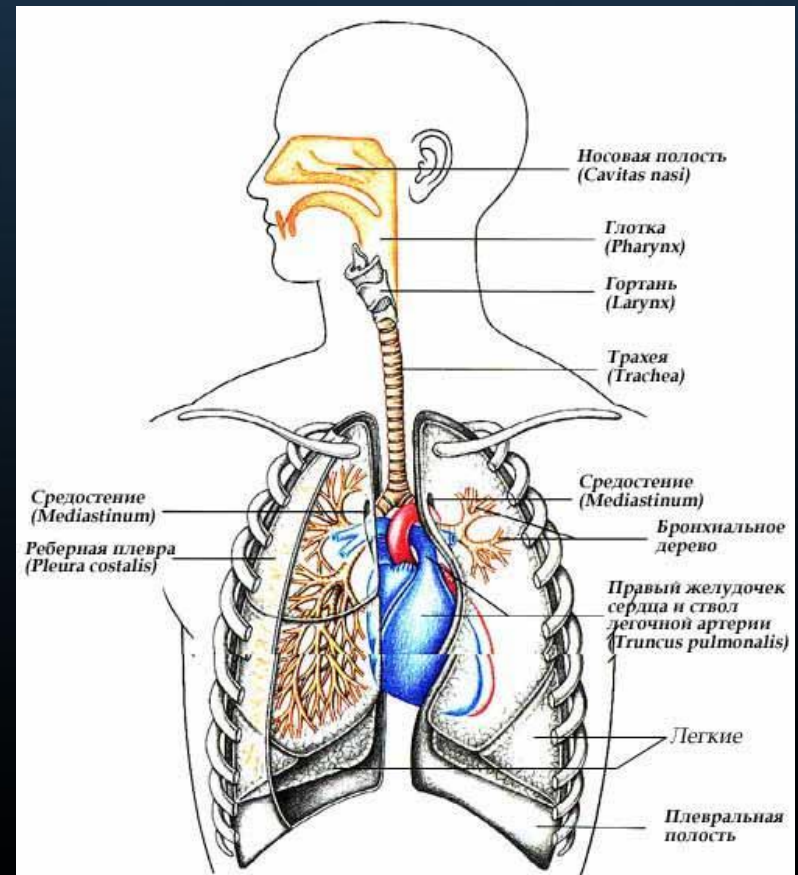
Содержание

1. Система органов дыхания.
2. Носовая полость.
3. Гортань. Строение гортани.
4. Трахея и бронхи.
5. Лёгкие.



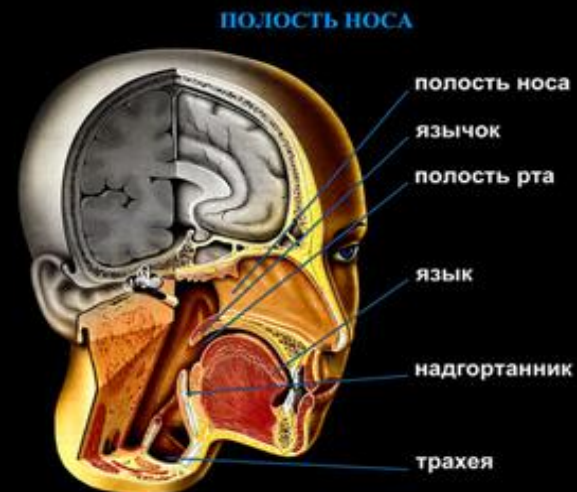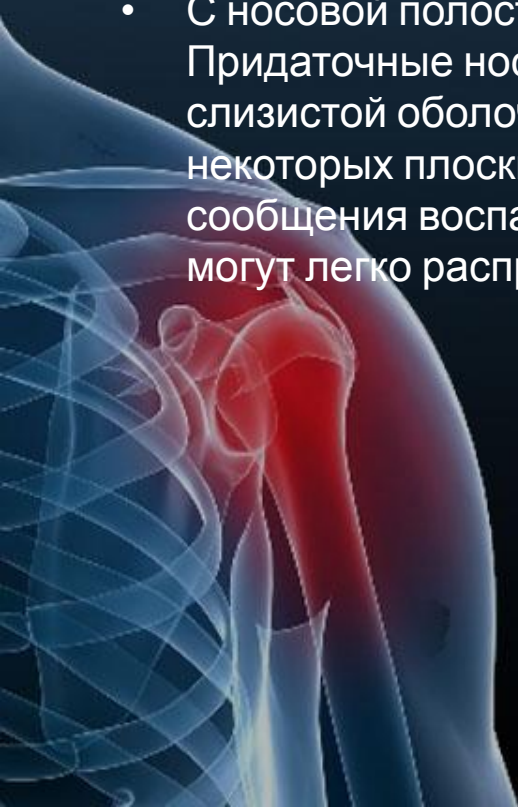
Система органов дыхания

- Система органов дыхания состоит из воздухоносных путей и лёгких. По воздухоносным путям перемещается вдыхаемый и выдыхаемый воздух, а в лёгких совершается газообмен между воздухом и кровью.



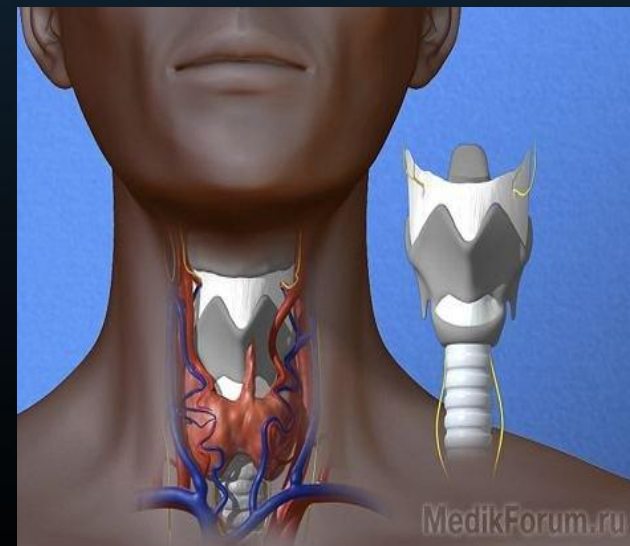
Носовая полость и носовая полость

- Воздухоносные пути начинаются *носовой полостью*, которая делится сплошной перегородкой на правую и левую половины, содержащие по три *носовых хода*.
- Воздух в носовую полость проникает через парные отверстия - *ноздри*. От полости рта носовая полость спереди отделена *твёрдым*, а сзади - *мягким нёбом*.
- С носовой полостью сообщаются околоносовые придаточные пазухи. Придаточные носовые пазухи - это заполненные воздухом и выстланные слизистой оболочкой полости между наружными и внутренними пластинками некоторых плоских костей черепа (например, лобной кости). Из-за этого сообщения воспалительные процессы со слизистой оболочки носовой полости могут легко распространяться на пазухи,



- *Гортань* - это отдел дыхательной трубки, который расположен между глоткой и трахеей.
- Гортань выполняет функции дыхания, голосообразования и защиты нижних дыхательных путей от попадания в них инородных частиц.

Гортань. Строение гортани.



Гортань занимает срединное положение в передней области шеи образует едва заметное (у женщин) или сильно выступающее вперед (у мужчин) возвышение — это выступ гортани. У взрослого человека гортань располагается на уровне от 4 до 6—7 шейного позвонка. Гортань вверху подвешена к подъязычной кости, внизу соединяется с трахеей.

Спереди она прикрыта поверхностной и пред трахеальной пластинками шейной фасции и подъязычными мышцами.

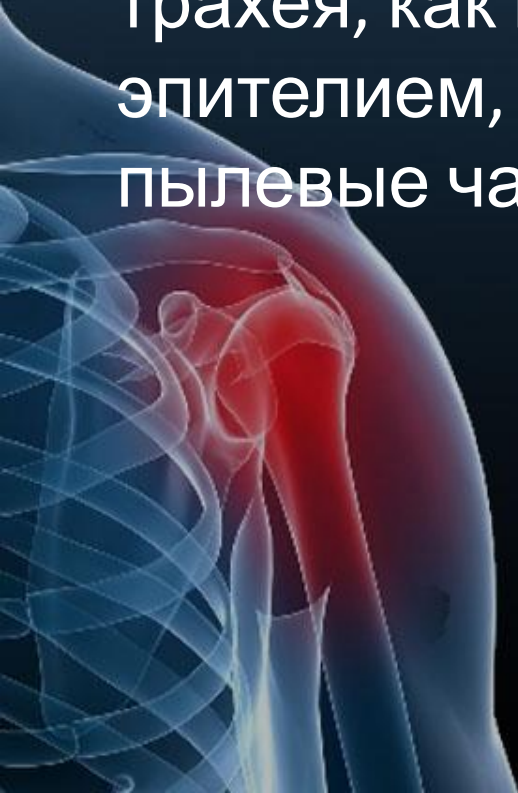
Спереди и с боков гортань охватывают правая и левая доли щитовидной железы. Позади гортани располагается гортанная часть глотки.

Связь данных органов объясняется развитием дыхательной системы из вентральной стенки глоточной кишки. В глотке происходит перекрест пищеварительного и дыхательного путей. Воздух из глотки попадает в полость гортани через вход в гортань, который ограничен спереди надгортанником, с боков — черпало над гортанными складками, на каждой из которых имеется клиновидный бугорок, и сзади — черпаловидными хрящами с расположенными на их вершине рожковыми бугорками. Можно условно разделить на три отдела: Полость гортани, преддверие гортани, межжелудочковый

отдел и под голосовую полость

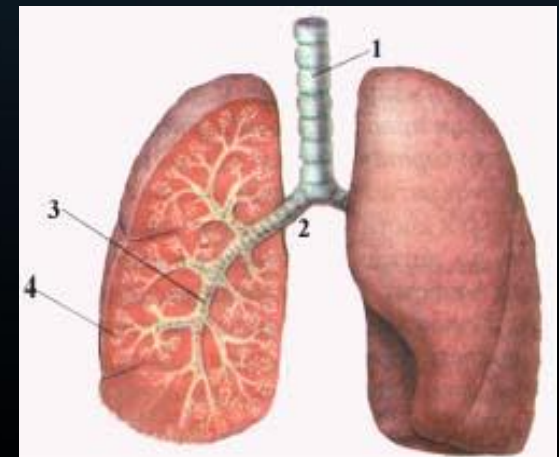
Трахея

Трахея (дыхательное горло) имеет длину 10-13 см и диаметр 15-18 мм. Её образуют 16-20 хрящевых полуколец, несомкнутая часть которых обращена к пищеводу. Изнутри трахея, как и полость носа, выстлана эпителием, реснички которого выводят пылевые частицы из лёгких в глотку.



Бронхи

- *Бронхи* — ветви дыхательного горла у высших позвоночных (амниот) и человека. Дыхательное горло, или трахея, у большинства животных делится на два главных бронха. Бронхи в отличие от трахеи состоят из цельных хрящевых колец. В лёгких бронхи последовательно ветвятся на трубки все меньшего диаметра, образуют *бронхиальное дерево*.



Лёгкие

Это главные органы дыхания, непосредственно в которых происходит газообмен между вдыхаемым воздухом и кровью через разделяющую их тонкую стенку. Для обеспечения газообмена необходима большая площадь соприкосновения между воздухоносными и кровеносными руслами. В соответствии с этим воздухоносные пути легких - бронхи - подобно дереву многократно ветвятся до бронхиол (мелких бронхов) и оканчиваются многочисленными мелкими легочными пузырьками - альвеолами, которые образуют паренхиму легких (паренхима - это специфическая часть органа, выполняющая его основную функцию).

Кровеносные сосуды ветвятся параллельно бронхам и густой капиллярной сетью оплетают альвеолы, где и осуществляется газообмен. Таким образом, основными компонентами легких являются воздухоносные пути и кровеносные сосуды.

Соединительная ткань объединяет их в парный компактный орган - правое и левое легкое. Правое легкое несколько больше левого, так как влево смещено сердце, расположенное между легкими (рис.). Относительная масса легких - 1,7% по отношению к массе тела.

Легкие расположены в грудной полости, прилегая к ее стенкам. Вследствие этого они имеют форму усеченного конуса, несколько сдавленного с боков. Каждое легкое глубокими междолевыми щелями делится на доли: левое - на три, правое - на четыре.

