**ЗАПАДНО-КАЗАХСТАНСКИЙ ГОСУДАРСТВЕННЫЙ УНИВЕРСИТЕТ ИМ. М. ОСПАНОВА.**

# *Самостоятельная Работа Студента.*

*Кафедра:*

*Факультет:* ***Стоматология.***

*Группа:* ***105-106.***

Тема: ***Зубочелюстные сегменты. Сегменты нижней челюсти.***

*Выполнили:* ***Кайрбаев Е. и Карымсаков А.***

*Проверил(а):*_____

***Актобе 2011г.***

# План:

1. Зубочелюстные сегменты.
2. Строение зубочелюстного сегмента.
3. Зубочелюстные сегменты нижней челюсти.
4. Резцово-челюстный сегмент.
5. Клыково-челюстный сегмент.
6. Премоляро-челюстный сегмент.
7. Моляро-челюстный сегмент.

# Зубочелюстные сегменты.

*В состав зубочелюстного сегмента входит участок челюсти и зуб с периодонтом . Выделяют 9 зубочелюстных сегмента: сегменты 1-го и 2-го резцов, клыка; 1-го и 2-го премоляров; 1-го, 2-го и 3-го моляров. Плоскость, проведенная через середину межальвеолярной перегородки, является границей между сегментами.*

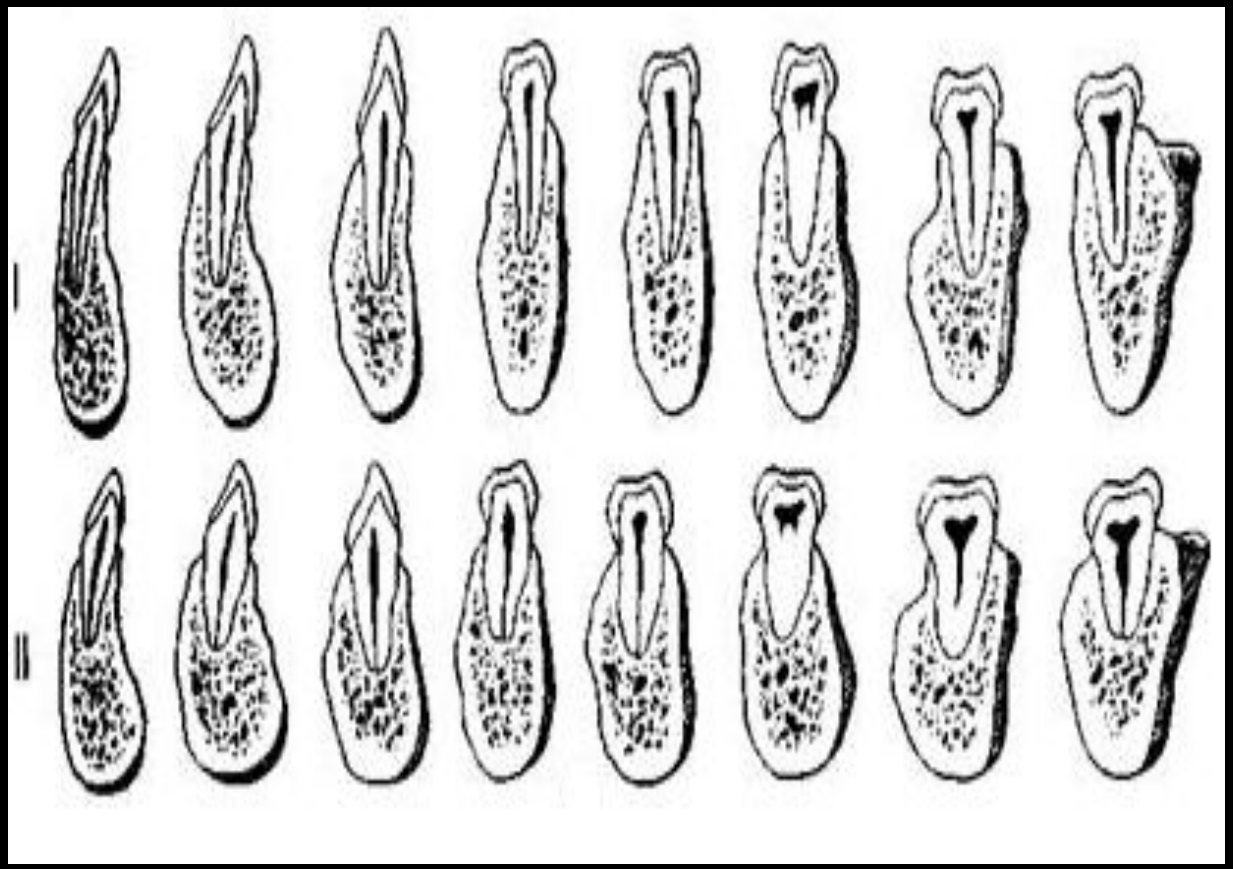


*I-сегменты узкой длинной челюсти;*

*II-сегменты широкой короткой челюсти.*

# Зубочелюстные сегменты.

- В зависимости от расположения, зубочелюстные сегменты верхней и нижней челюстей включают различные компоненты. Например, в состав резцовых сегментов верхней челюсти входят альвеолярный и небный отростки. Если же рассмотреть зубочелюстные сегменты премоляров и моляров, то увидим, что в них заключаются отростки верхней челюсти с нижней стенкой верхнечелюстной пазухи. Для верхней челюсти основа каждого сегмента является альвеолярный отросток, для нижней альвеолярная часть челюсти.

# Строение зубочелюстного сегмента:



1 – зубо-десневые волокна: 2 – стенка альвеолы; 3 – зубо-альвеолярные волокна; 4 – альвеолярно-десневая ветвь; 5 – сосуды периодонта; 6 – артерия и вены челюсти; 7 – зубная ветвь нерва; 8 – дно альвеолы; 9 – корень зуба; 10 – шейка зуба; 11 – коронка зуба.

# Зубочелюстные сегменты нижней челюсти.

## «Segmenta detnomandibulares».

- Толщина компактного вещества альвеолярной части нижней челюсти и альвеол различна не только в разных сегментах, но и в пределах каждого из них. В области моляро-челюстных сегментов компактное вещество наружной стенки альвеолы имеет наибольшую толщину, наименьшая толщина наблюдается в области подбородочного отверстия. Толщина компактного вещества внутренней стенки альвеолы наибольшая в области клыковых сегментов, наименьшая – в области моляро-челюстных.
- Различают 4 вида сегментов нижней челюсти:
- 1)Резцово-челюстные сегменты.
- 2)Клыково-челюстный сегменты.
- 3)Премолярно-челюстные сегменты.
- 4)Молярно-челюстные сегменты.

# *Зубочелюстные сегменты верхней и нижней челюсти.*

## «Segmenta dentomaxillares et Segmenta dentomandibulares».

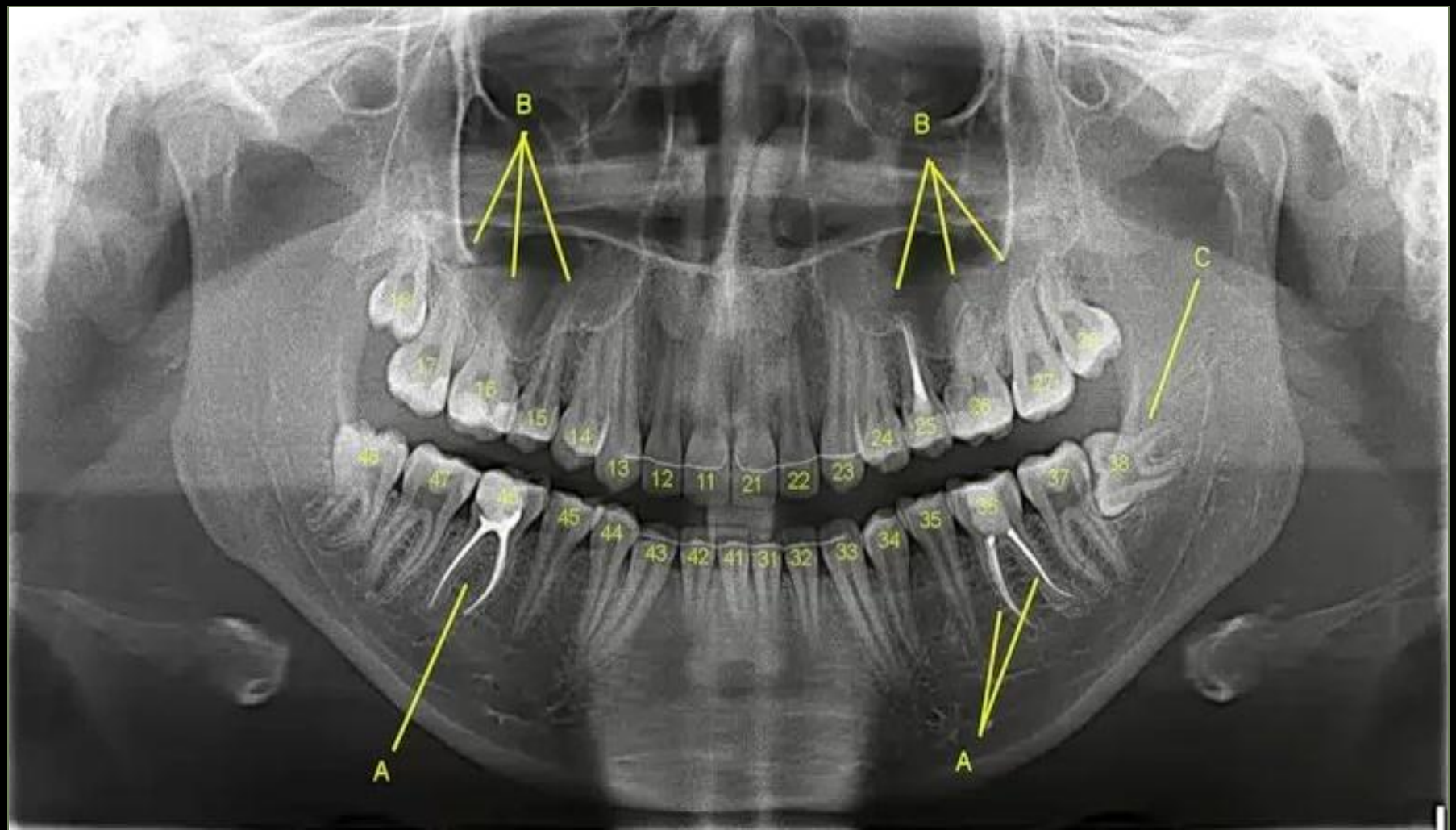

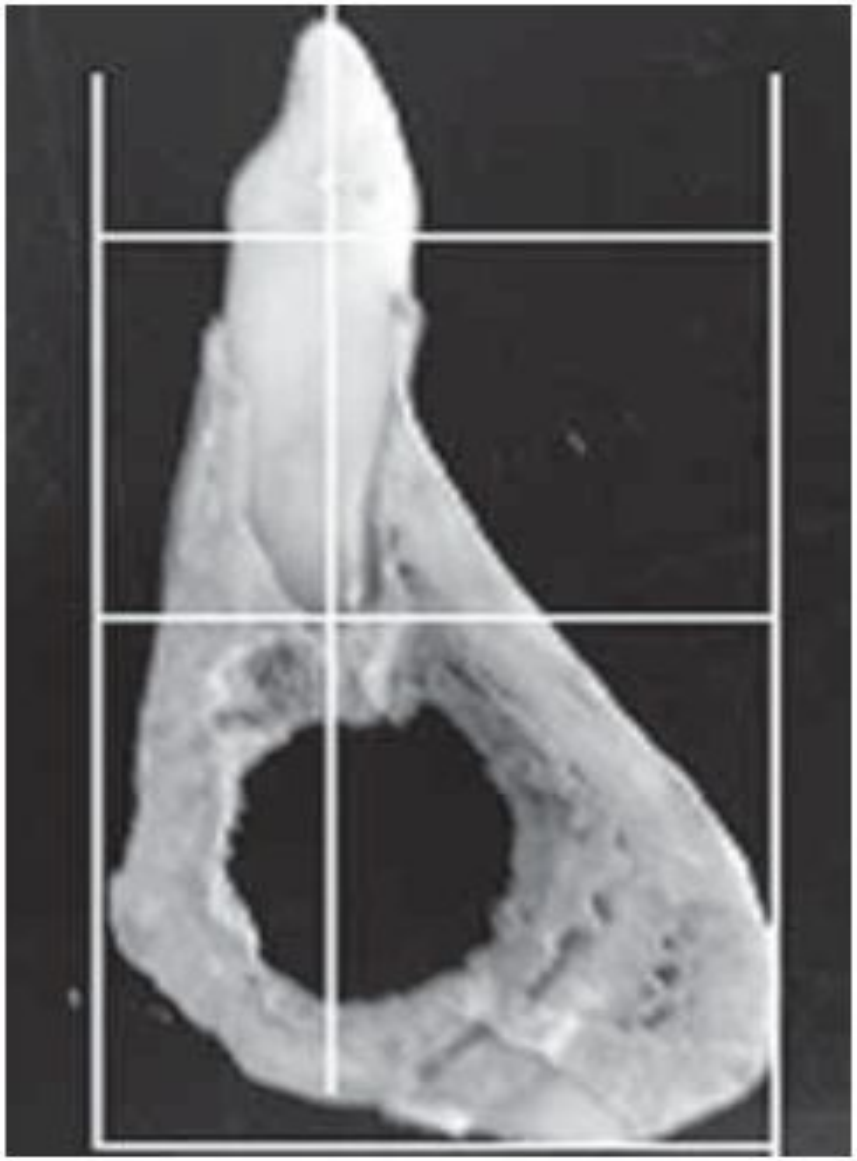

***Рис. 2.*** **Фотография сегмента медиального резца нижней челюсти с нанесенными реперными линиями.**

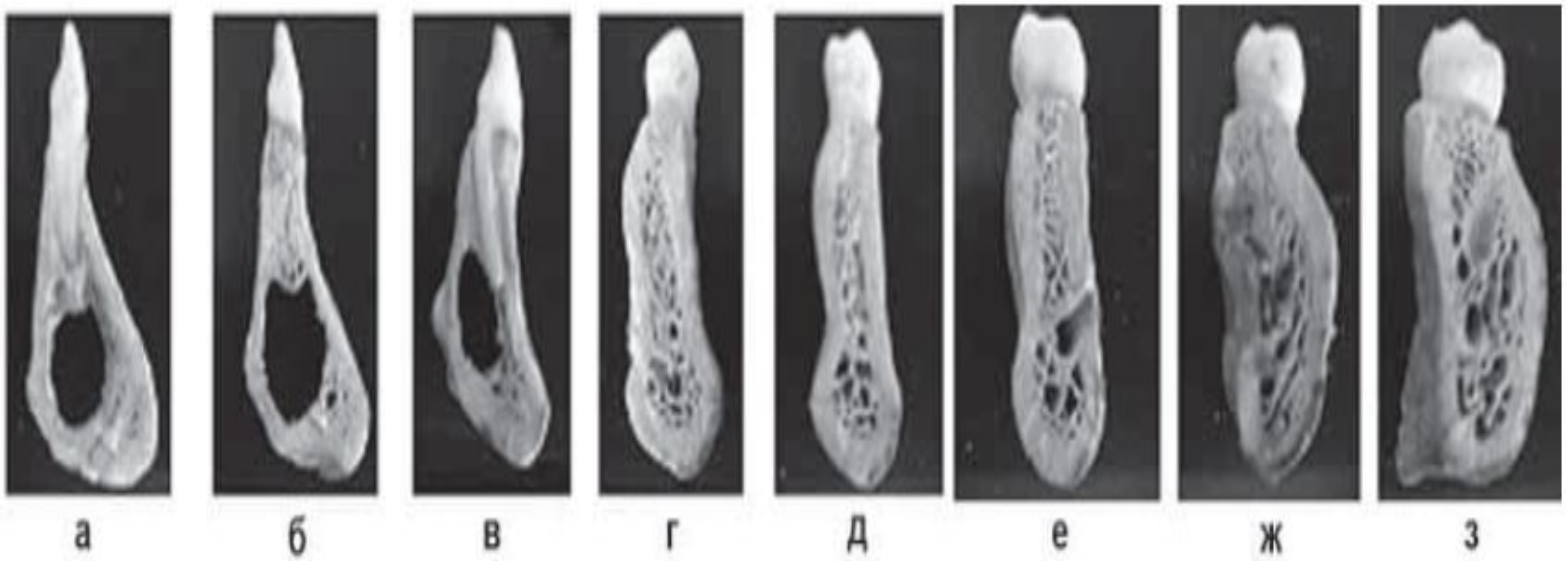


***Рис. 1.*** **Фотографии зубочелюстных сегментов нижней челюсти в мезиальной норме.**

а – медиальный резец; б – латеральный резец; в – клык; г – первый премоляр; д – второй премоляр; е – первый моляр; ж – второй моляр; з – третий моляр.

- **Резцово-челюстные сегмент.** *При узкой и длинной нижней челюсти вытянуты по высоте ее тела. Толщина наружной компактной пластинки на середине высоты сегмента 2 мм, внутренней – 2,5 мм. Костные балки устремлены по высоте сегмента от стенок лунки, ограничивая ячейки овальной формы размером 1-2 мм. В случае короткой и широкой нижней челюсти сегменты короткие с расширенным основанием. Толщина наружной лунки 1,5 мм, внутренней – 2 мм. Губчатое вещество характеризуется тонкими короткими костными балками, ограничивающими ячейки округлой формы, размером 1-1,5 мм.*

- **Высота альвеолярной части челюсти в зоне I сегмента** *составляет от 12,51 до 16 мм, а во II сегменте 13-15 мм. Толщина пластинок компактного вещества альвеолярной части челюсти на вестибулярной поверхности 0,4-0,6 мм, а на оральной 0,6-1,3 мм, на внутренней поверхности альвеолы 0,1 – 0,4 мм; толщина межальвеолярной перегородки 0,2-3,0 мм. Ширина периодонтальной щели 0,2-0,45 мм, толщина десны 0,5 – 1,85мм; глубина десневой борозды 0,1-0,25.*

- ***Клыково-челюстные сегмент***. *При длинной и узкой челюсти имеют прямоугольную форму, Толщина наружной стенки лунки сегмента – 1,5 мм, внутренней – 3 мм. При широкой и короткой нижне челюсти сегменты короче и имеют более тонкие стенки. В губчатом веществе можно выделить групп балок, которая, начинаясь от нижней стенки сегмент направляется к вершине лунки. Высота альвеолярной части челюсти 15-17 мм, толщина пластинок компактного вещества на вестибулярной поверхности сегмента составляет 0,5 – 1,2 мм, на оральной – 0,5 – 1,35 мм, губчатого вещества – 0,2 – 3,0 мм, компактного слоя альвеолы – 0,2-0,4 мм. Ширина периодонтальной щели 0,2-0,5 мм. Толщина десны до 6 мм. Глубина десневой борозды 0,1 – 0,5 мм.*

- **Премоляро-челюстные сегмент**. Имеет прямоугольную форму при узкой и длинной челюсти. Толщина наружной и внутренней стенок лунок – 2 мм. При короткой и широко челюсти форма сегментов близка к овальной, толщина компактного вещества несколько меньше, чем при узкой и длинной челюсти. Высота альвеолярной части челюсти 15-17 мм, толщина пластинок компактного вещества на вестибулярной поверхности сегмента составляет 0,5 – 1,2 мм, на оральной – 0,5 – 1,35 мм, губчатого вещества – 0,2 – 3,0 мм, компактного слоя альвеолы – 0,2-0,4 мм. Ширина периодонтальной щели 0,2-0,5 мм. Толщина десны до 6 мм. Глубина десневой борозды 0,1 – 0,5 мм.

- **Моляро-челюстный сегмент**. В случае узкой и длинной челюсти 1-й и 2-й сегменты имеют неправильную округлую форму, а 3-й сегмент – треугольную форму. Толщина компактного вещества наружной стенки лунки – 3,5 мм, внутренней – 1,5-2 мм. Губчатое вещество характеризуется крупноячеистым строением. Высота альвеолярной части I сегмента составляет 14,0 – 16,7 мм, II сегмента - 12-15,5 мм, и III сегмента - 10,5-11,0 мм. Толщина пластинок компактного вещества на оральной поверхности до 3,5 мм, на вестибулярной – до 4,5 мм, альвеолы – до 3 мм. Ширина периодонтальной щели у верхушки корня зуба 0,25 – 0,55 мм, толщина десны до 6 мм.

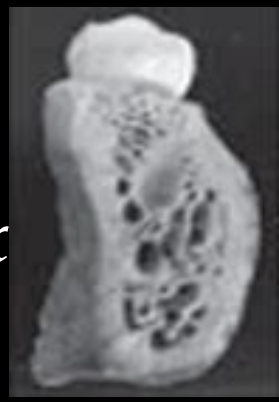

*Таблица 2*. Высота зубочелюстных сегментов нижней челюсти (*M±m*)

| Зубочелюстной сегмент | Высота, мм | | |
|---|---|---|---|
| | сегмента | альвеолярной части | тела челюсти |
| Медиальные резцы | | 13,82±0,83 | 19,53±1,47 |
| Латеральные резцы | | 15,69±0,87 | 17,39±1,78 |
| Клыки | 38,46±1,74 | 18,42±0,83 | 10,83±1,47 |
| Первые премоляры | 39,76±1,32 | 15,39±1,73 | 13,67±1,47 |
| Вторые премоляры | 38,53±1,26 | 14,96±0,92 | 13,39±0,72 |
| Первые моляры | 38,07±0,82 | 14,69±0,83 | 14,31±1,78 |
| Вторые моляры | 35,18±1,23 | 13,53±1,42 | 13,23±1,49 |

*Таблица 1.* Высота зубов нижней челюсти (*M±m*)

| Зуб | Высота, мм | | |
|---|---|---|---|
| | зуба | коронки | корня |
| Медиальные резцы | 23,16±0,30 | 8,86±0,12 | 14,30±0,25 |
| Латеральные резцы | 24,73±0,50 | 8,81±0,16 | 15,92±0,37 |
| Клыки | 28,03±0,51 | 10,19±0,19 | 18,57±0,33 |
| Первые премоляры | 22,96±0,35 | 8,03±0,12 | 14,93±0,31 |
| Вторые премоляры | 22,51±0,39 | 8,16±0,23 | 14,35±0,24 |
| Первые моляры | 22,01±0,18 | 8,26±0,09 | 13,75±0,19 |
| Вторые моляры | 21,16±0,21 | 7,76±0,08 | 13,40±0,18 |

# СПАСИБО ЗА ВНИМАНИЕ!