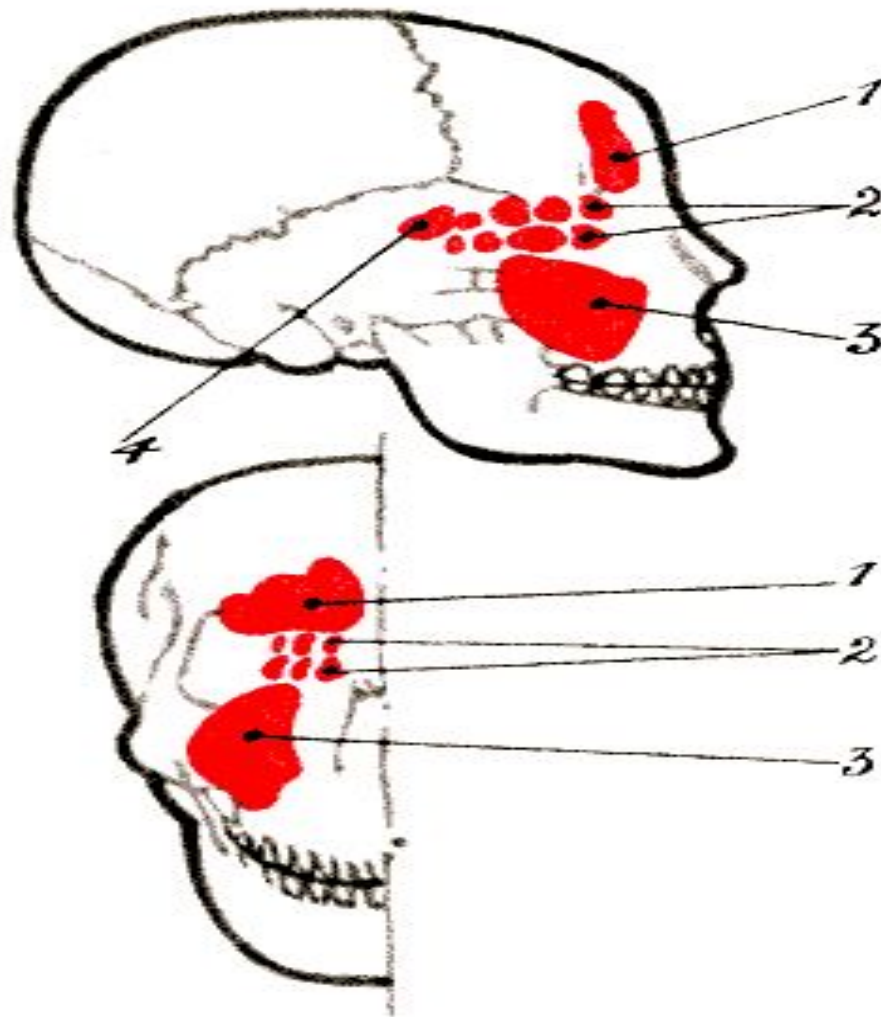


Гайморит

# Классификация гайморита

- В зависимости от проникновения инфекции в синус различают:
  - риногенный** (ринит, грипп);
  - гематогенный** (пневмония, дефтерия, тиф);
  - травматический** (проникающие ранения верхнечелюстной пазухи);
  - одонтогенный** (распространение инфекции от причинного зуба);
  - перфоративный** (при удалении зубов).
- По локализации:
  - пристеночный;**
  - диффузный;**
  - односторонний;**
  - двусторонний.**

# Локализация околоносовых пазух



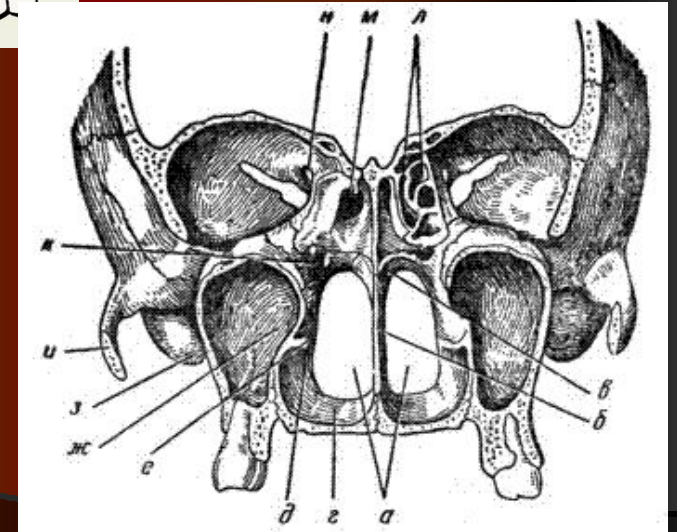
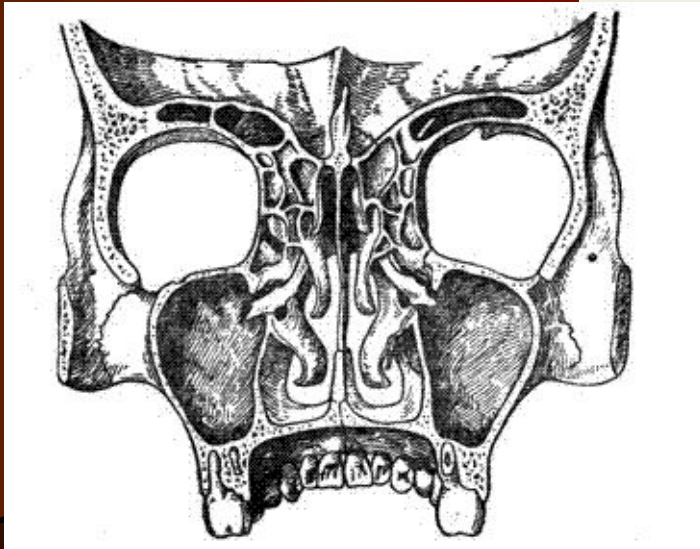
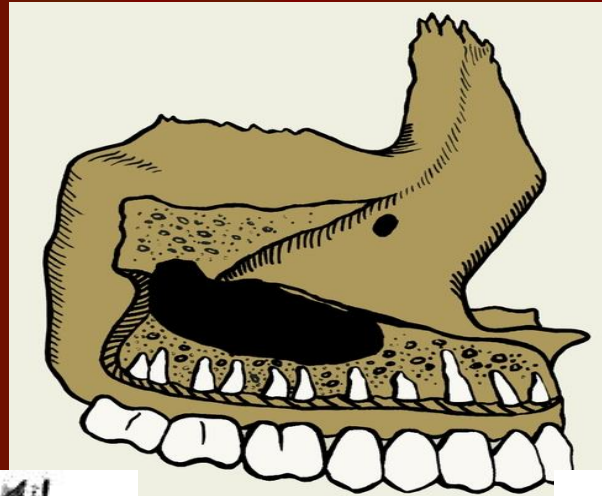
1 – лобный синус

2 – клетки решетчатого лабиринта

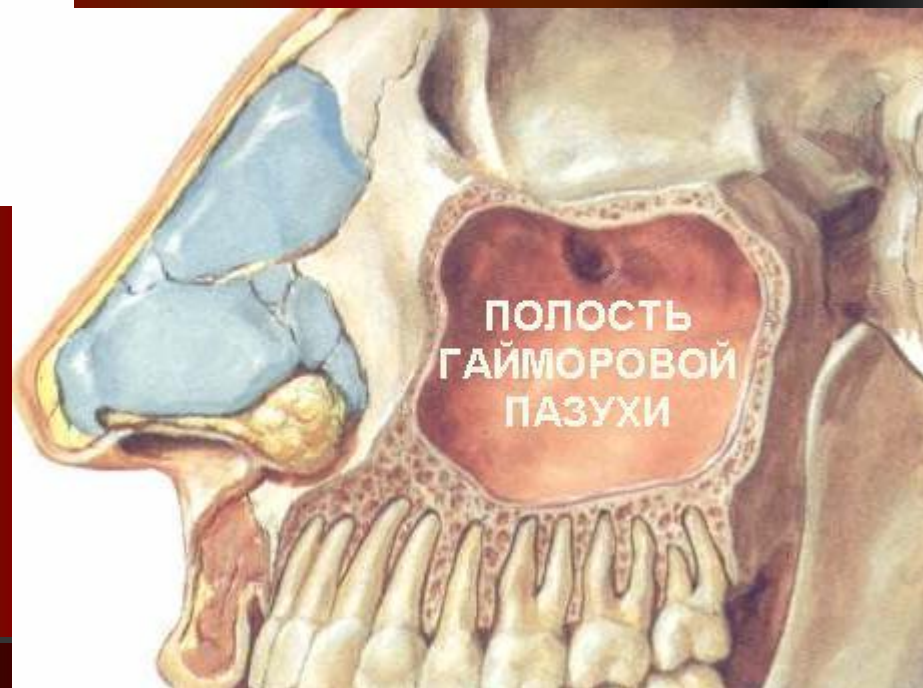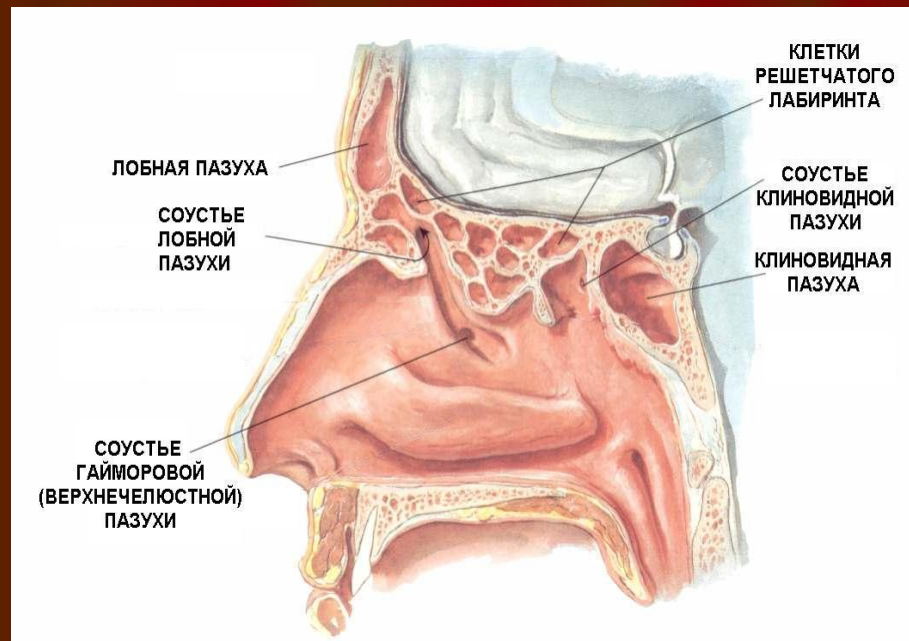
3 – верхнечелюстной синус

3 – основной синус

# Особенности расположения вершечек корней зубов верхней челюсти по отношению к гайморовой пазухе

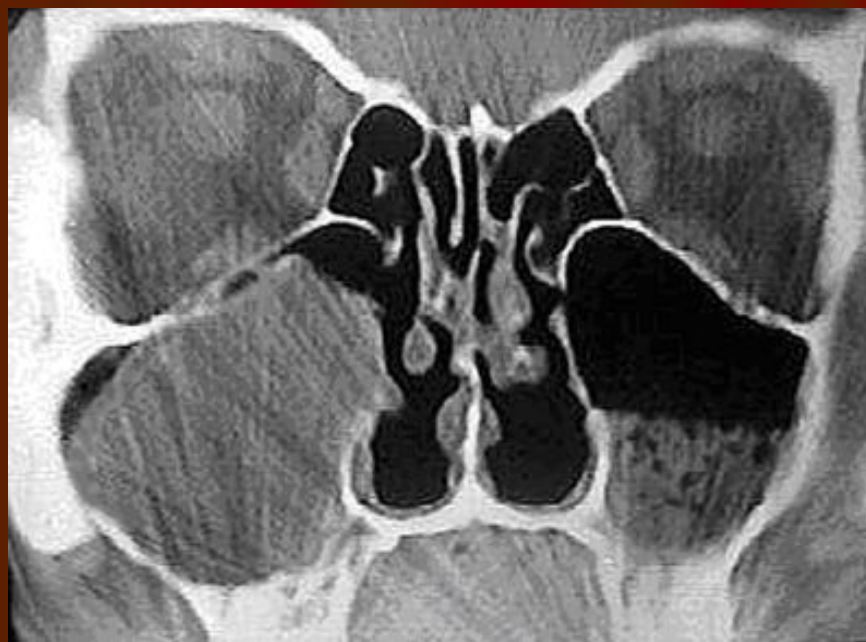

# Анатомическое строение верхнечелюстной пазухи

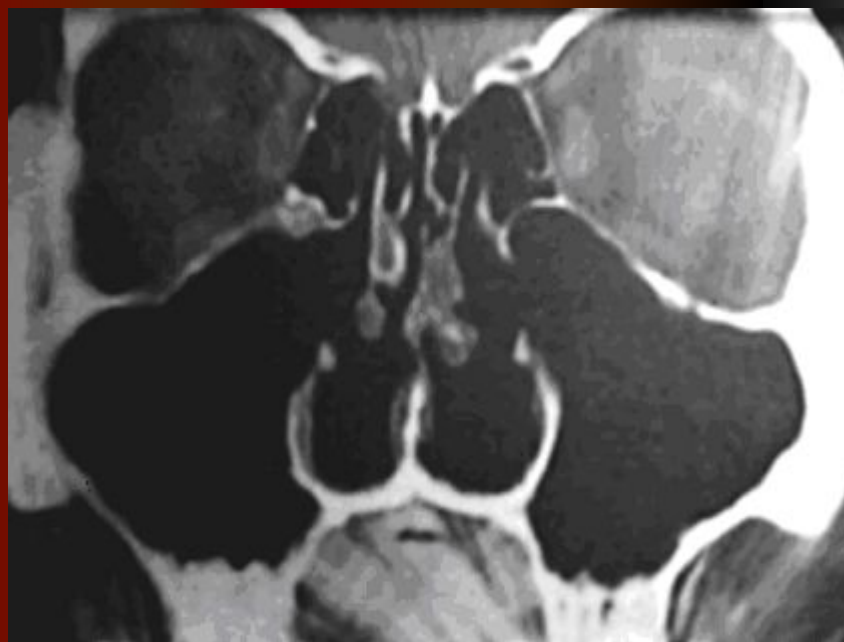

# Компьютерная томография верхнечелюстных пазух

до операции



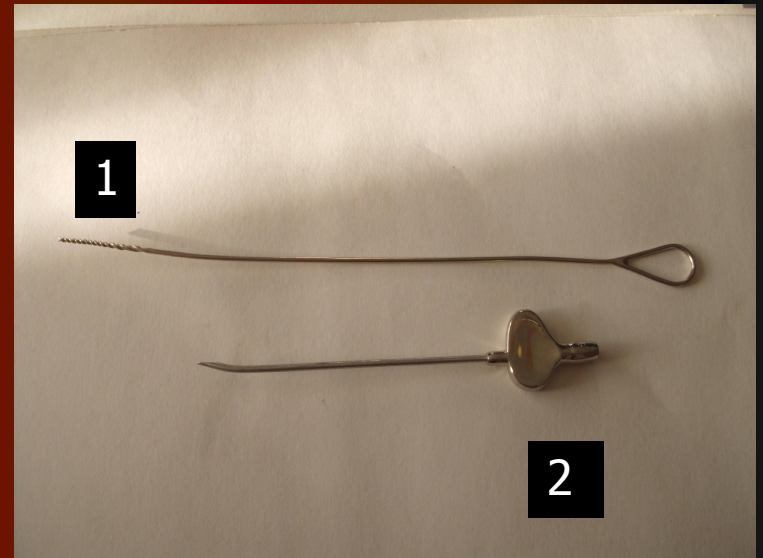
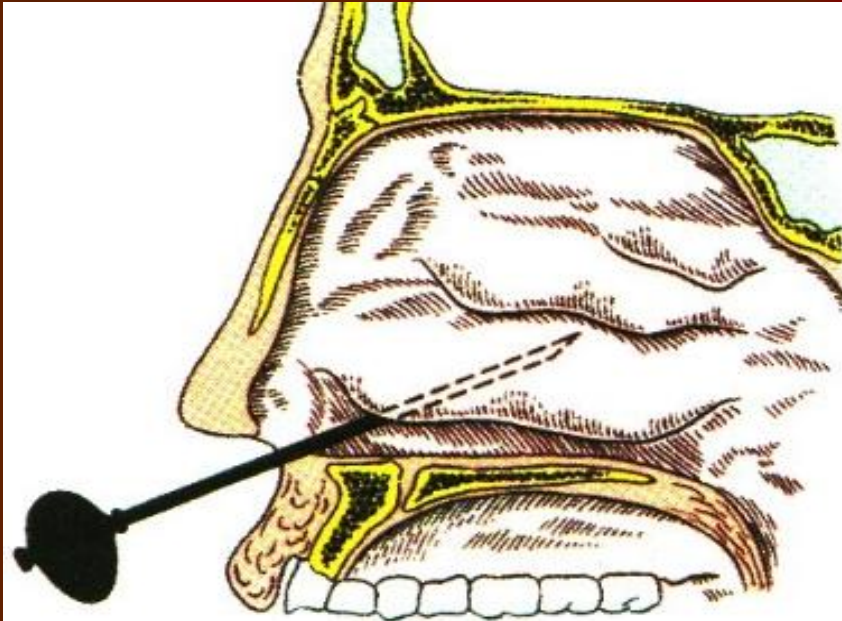
после операции






# Пункция верхнечелюстной пазухи

Место прокола медиальной  
стенки

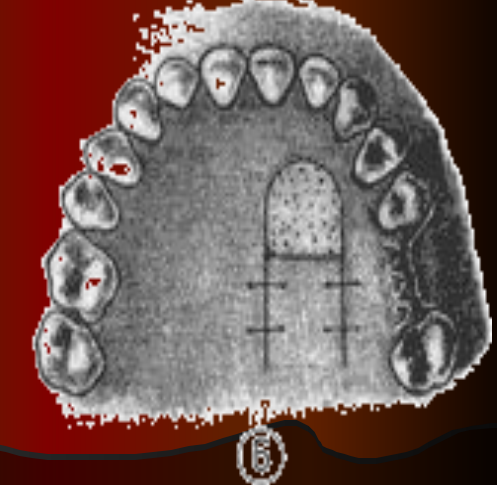
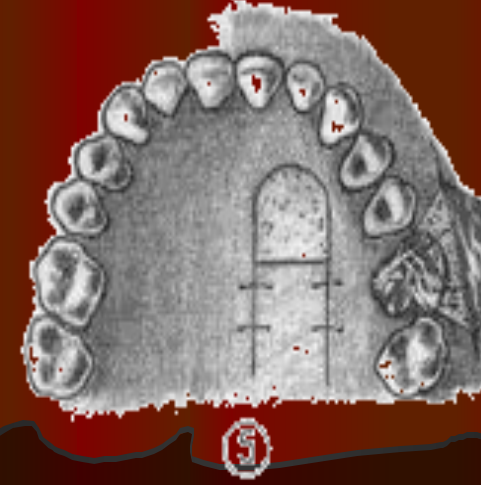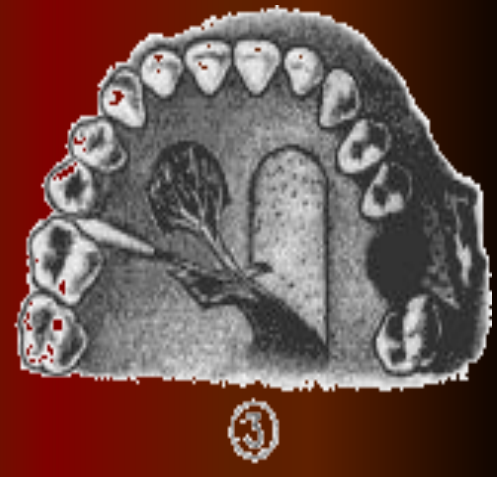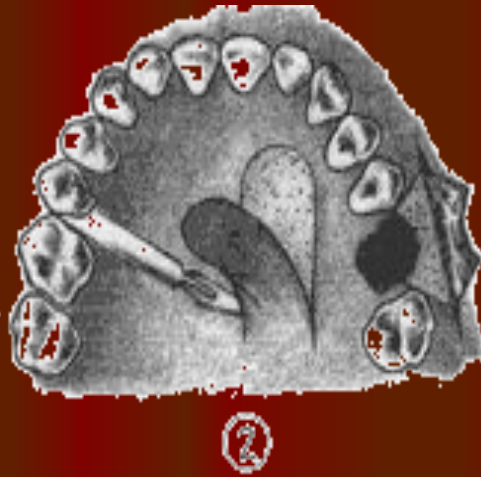
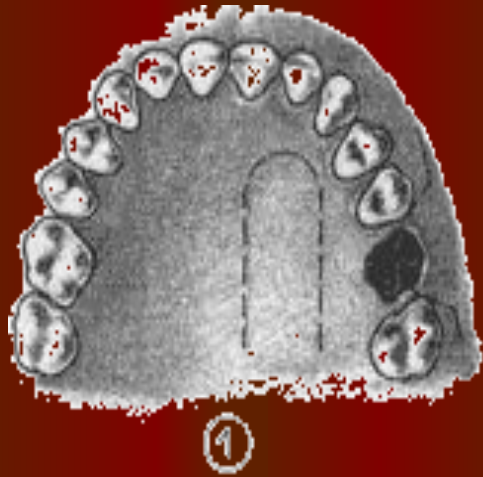


1 – зонд; 2 – игла Куликовского

Синус - катетер

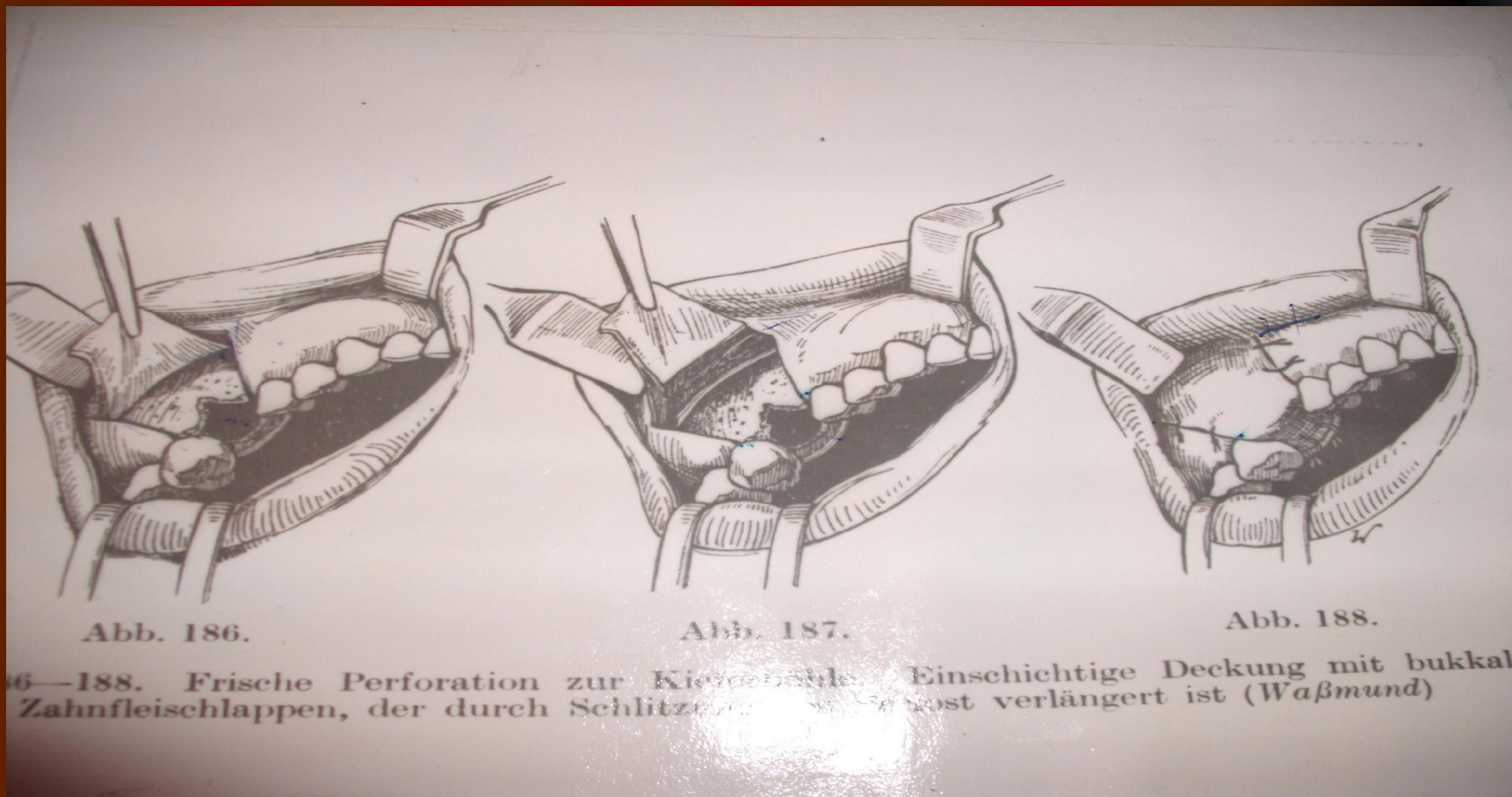


# Операция закрытия ороантрального сообщения небным лоскутом по Васмунду





# Операция закрытия ороантрального сообщения щечно – десневым лоскутом по Васмунду



- 1 –выкраивание слизисто – надкостничного лоскута;
- 2 – отпрепаровывание лоскута;
- 3 – укладывание лоскута на дефект и ушивание.

# Лимфаденит

# Классификация

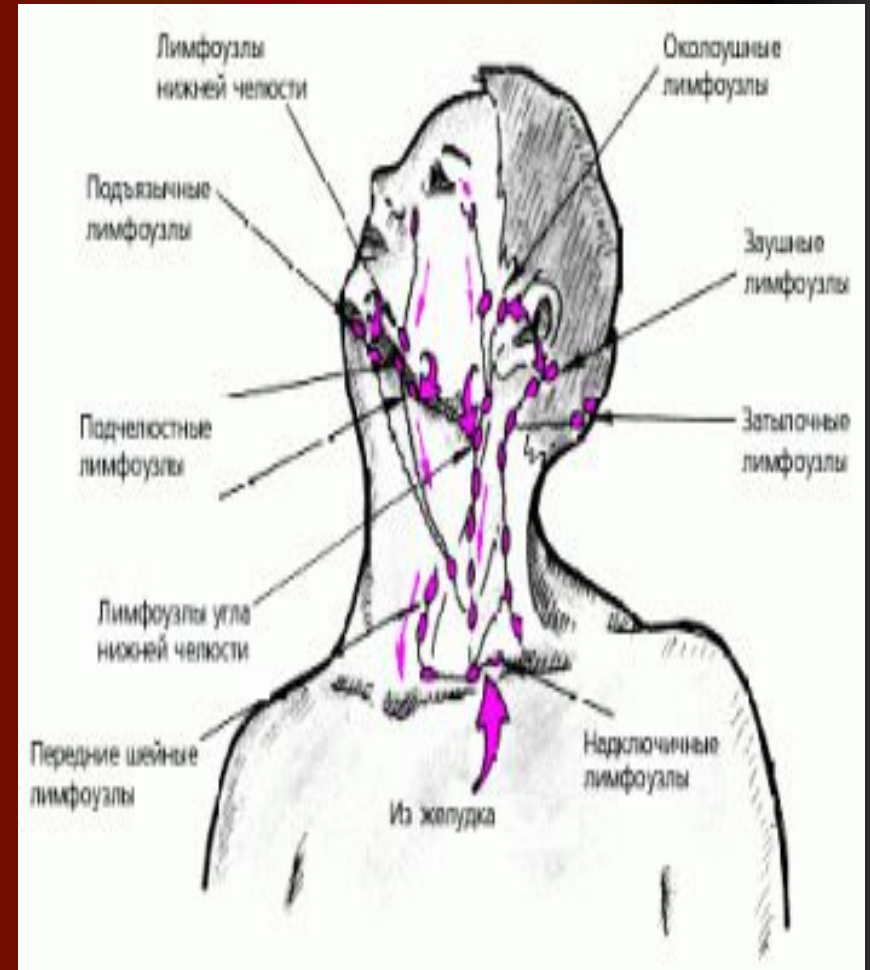
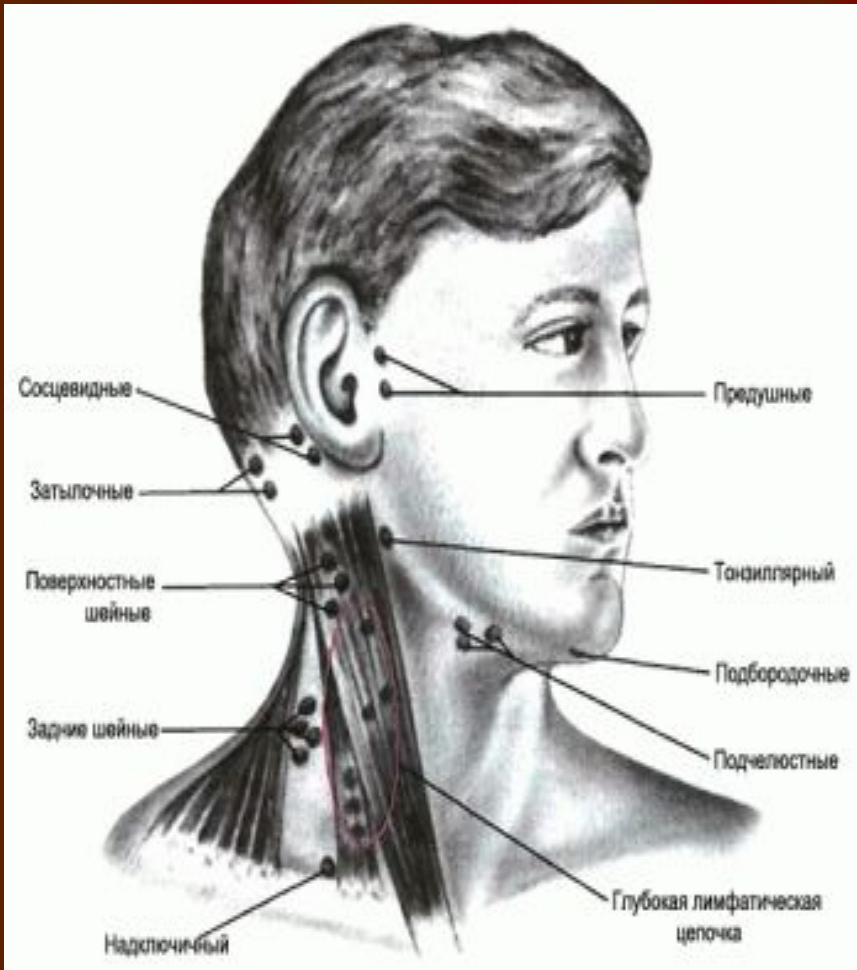
## I. По течению

- Острый лимфаденит
  - серозный
  - гнойный
- Хронический лимфаденит
  - экссудативный
  - продуктивный
- Абсцесс лимфатического узла
- Аденофлегмона

## II. По этиологическому признаку

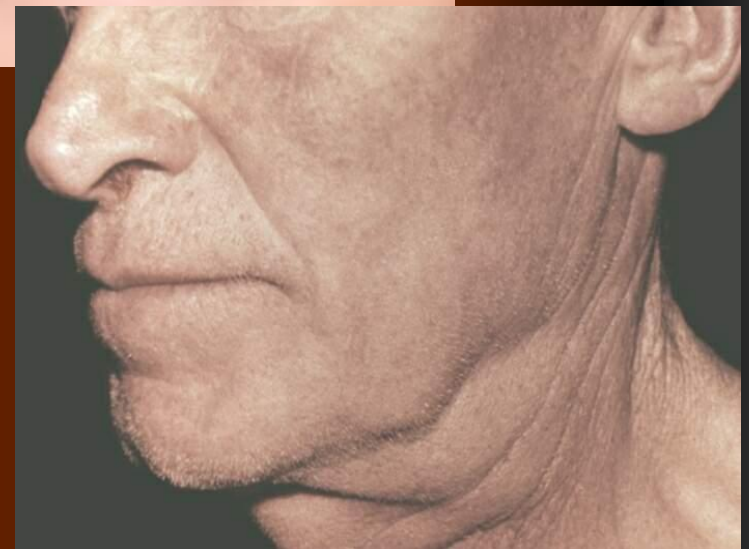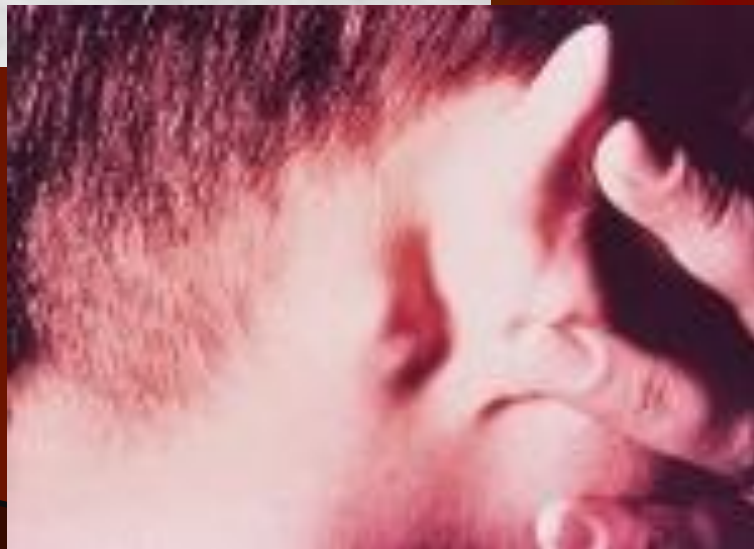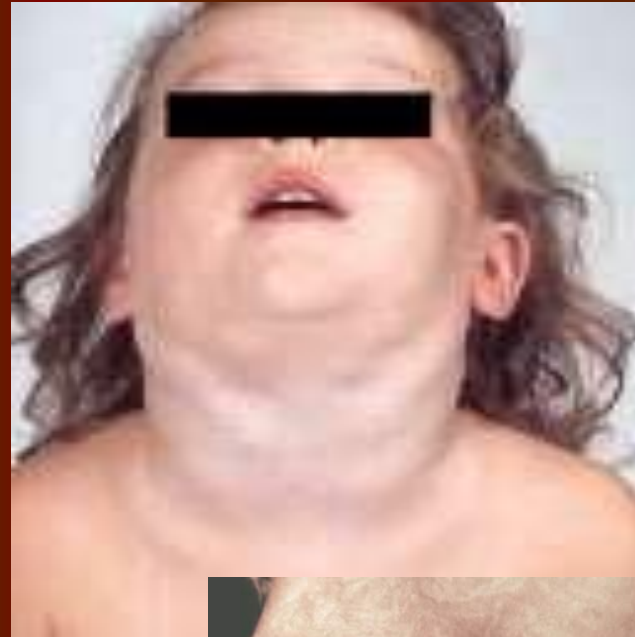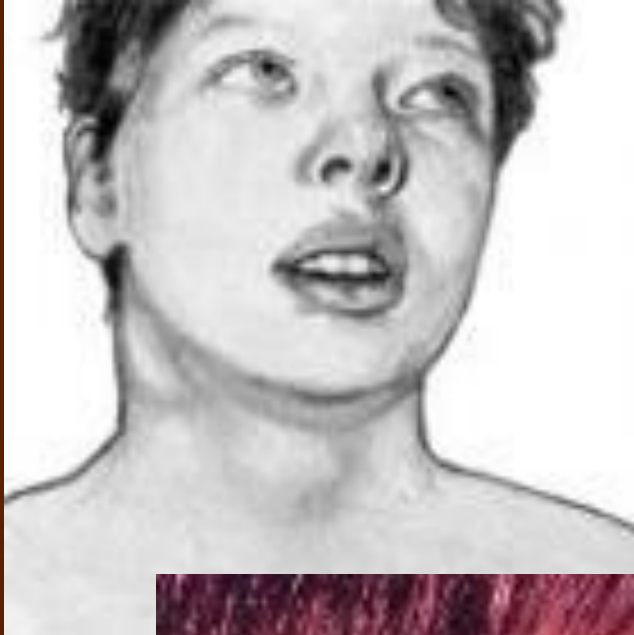
- Инфекционные
  - неспецифические (одонтогенные, неодонтогенные)
  - специфические (туберкулезные, сифилитические, актиномикотические и т.д.)
- Травматические

# Локализация основных лимфатических узлов шеи

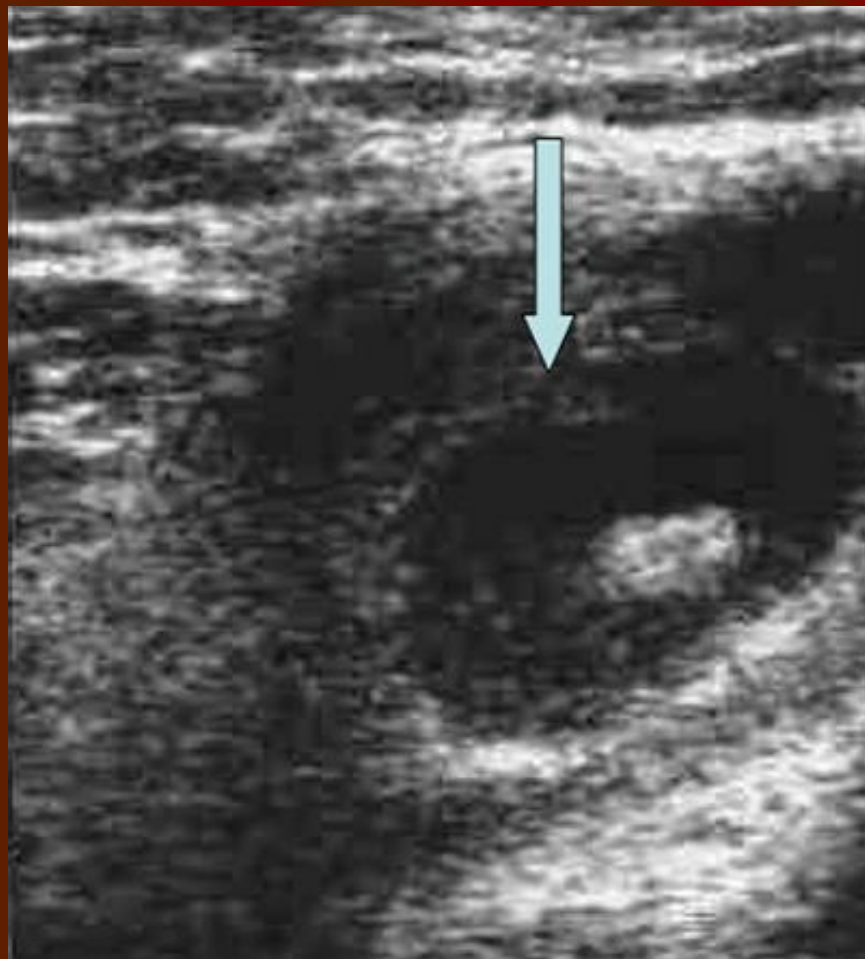




# Клиническая картина лимфаденита



# УЗИ подчелюстного лимфатического узла



Стрелка указывает на лимфатический узел

Стрелками показан очаг размягчения в центре лимфатического узла

