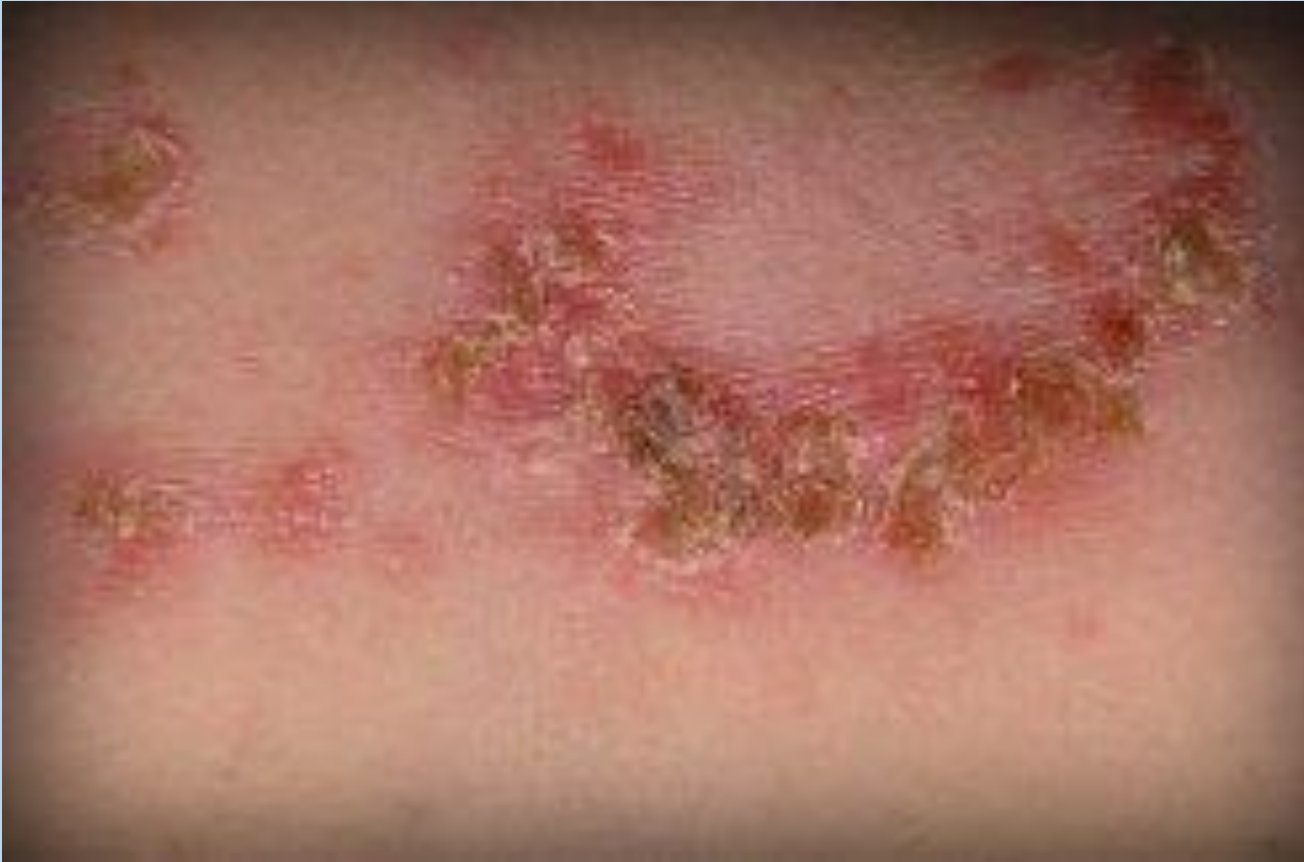

Псевдофурункулез Фингера



Псевдофурункулез (pseudofurunculosis)
(синоним: множественные абсцессы у детей)
представляет собой гнойное воспаление
экринных потовых желез у детей.
Возбудитель заболевания –
золотистый или белый стафилококк.

Предрасполагающие факторы

1) иммунодефицитные состояния,

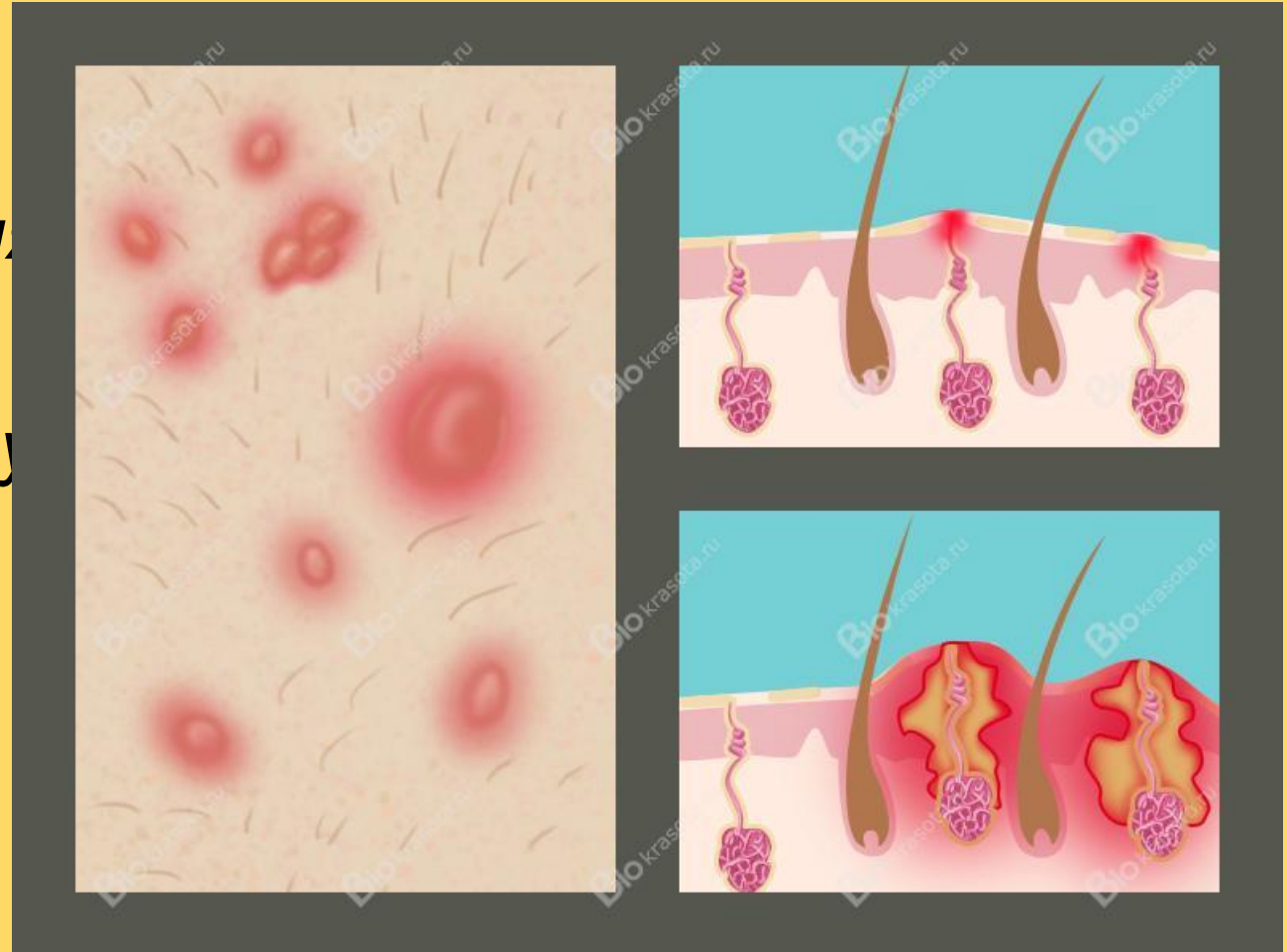
2) парентеральная диспепсия,

3) нерациональный режим питания,

4) недостаточный гигиенический уход,

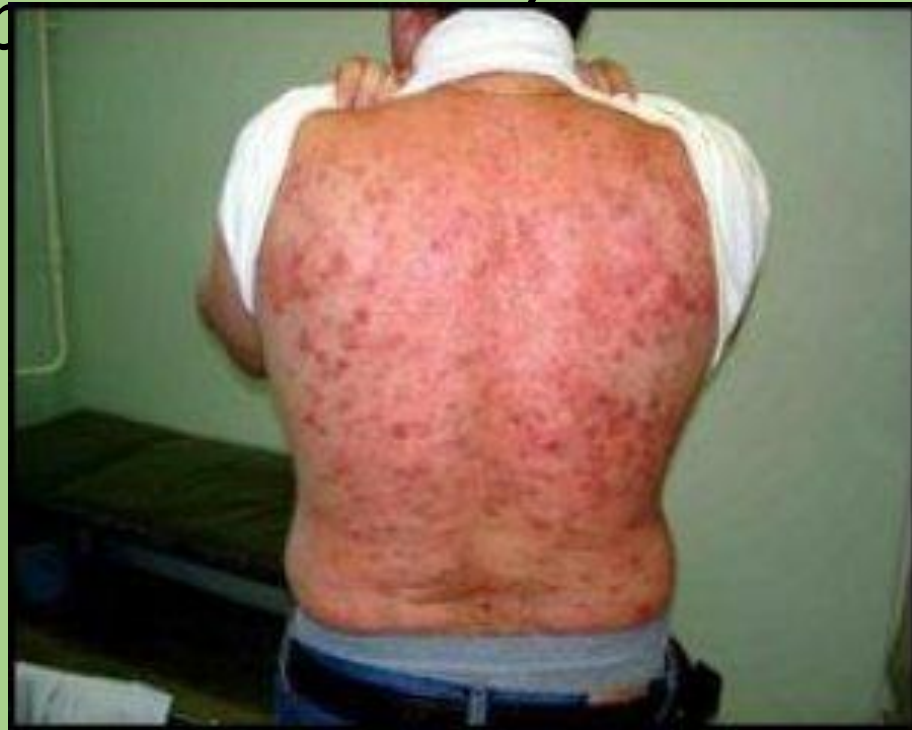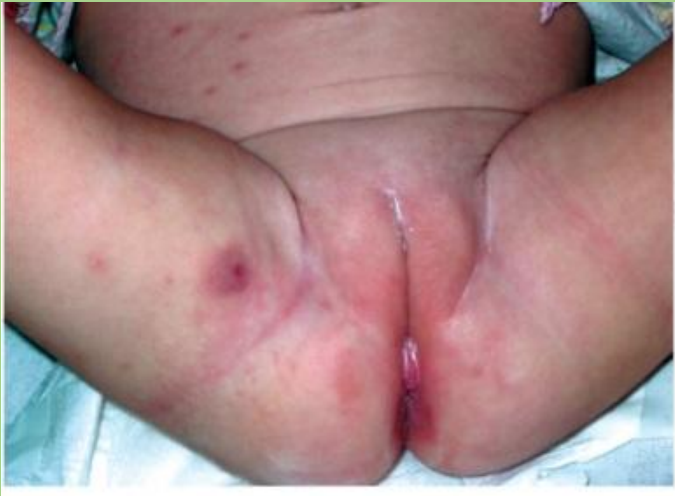5) рахит,

6) повышенная потливость.



Клиника

заболевания характеризуется появлением на коже спины, ягодиц, затылка, задней поверхности бедер воспалительных уплотнений размером с горошину застойно-красного цвета, постепенно увеличивающихся в размере, нагноением и обр...



Гнойнички увеличиваются, вскрываются с выделением сливкообразного желто-зеленого гноя. Заболевание протекает приступообразно с распространением высыпаний по всему кожному покрову. Псевдофурункулез сопровождается повышением температуры, общей слабостью; при отсутствии лечения может привести к летальному исходу.

Заболевание во многом сходно с фурункулами, глубокими фолликулитами, но отличается от них отсутствием некротического стержня, расположением в устьях выводных протоков потовых желез (а не в устье фолликул) и тем, что формируется у детей до 1 года.

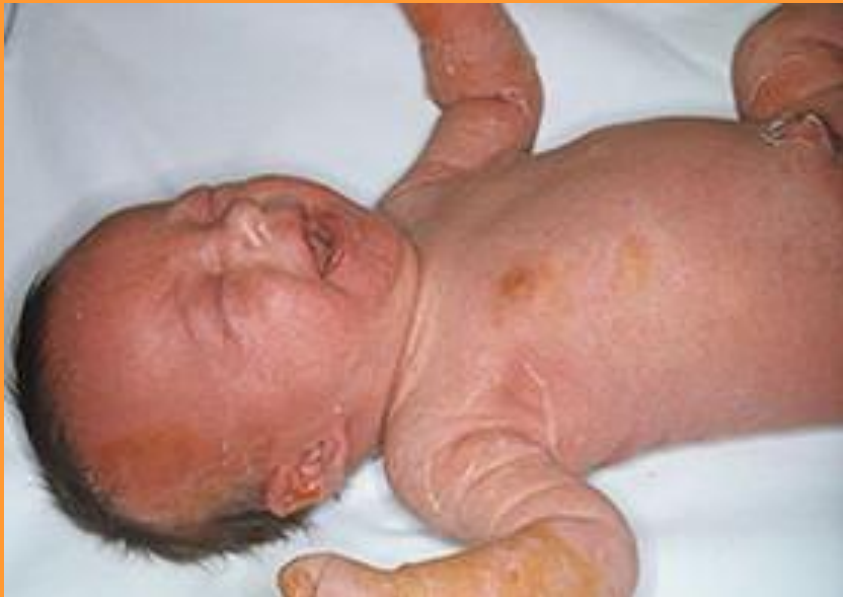Лечение Псевдофурункулеза Фингера у детей:

Абсцессы лечатся наложением на них чистого ихтиола в виде лепешки. Иногда абсцессы вскрывают хирургическим путем. Кожу вокруг очагов протирают камфорным спиртом. Водные процедуры в острый период запрещаются. Применяют антибиотики, сульфаниламиды, при необходимости вводится γ -глобулин. Хороший эффект оказывают общеукрепляющие средства.

Профилактика — хороший уход и проведение всех оздоровительно-воспитательных мероприятий.



ЭКСФОЛИАТИВНЫЙ ДЕРМАТИТ НОВОРОЖДЕННЫХ (дерматит Риттера)



- тяжелое стафилококковое заболевание ослабленных новорожденных, являющееся злокачественной формой эпидемической пузырчатки

Клиническая картина

Выделяют три стадии болезни:

- эритематозную,
- эксфолиативную
- регенеративную.

Начинается с возникновения эритемы с трещинами и крупнопластинчатым шелушением вокруг рта и пупка, быстро распространяющейся от верхней части туловища к нижней, с последующим образованием вялых пузырей и отторжением эпидермиса.

Положителен краевой симптом Никольского.

Общее состояние ребенка тяжелое. Возможен летальный исход вследствие развития септических осложнений. При благоприятном течении процесс переходит в

Дифференциальный диагноз проводят с сифилитической пузырчаткой.

