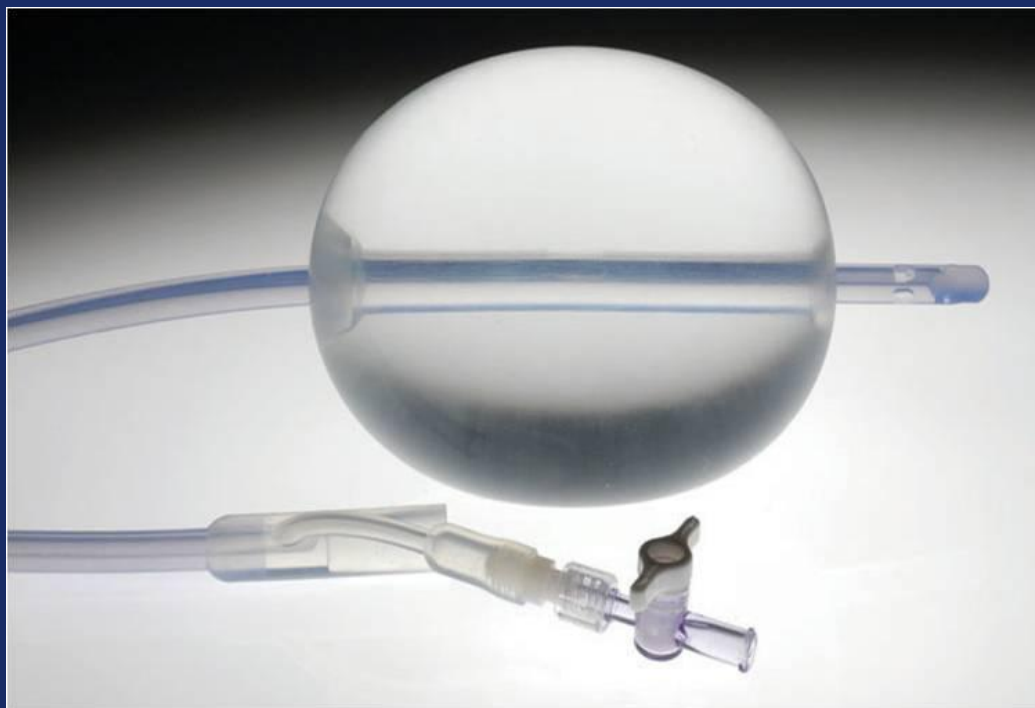


# Послеродовой баллон Бакри

Простое решение послеродовых кровотечений



# Послеродовой баллон Бакри

Использование данного метода показано как для контроля послеродового маточного кровотечения так и для его остановки при неэффективности консервативного лечения

# Послеродовой баллон Бакри

- Экономия времени; простота установки и наблюдения
- Легкий способ контроля кровотечения для предотвращения потенциальной гистерэктомии.
- Достижение быстрой тампонады полости матки.
- 100 % силикон.

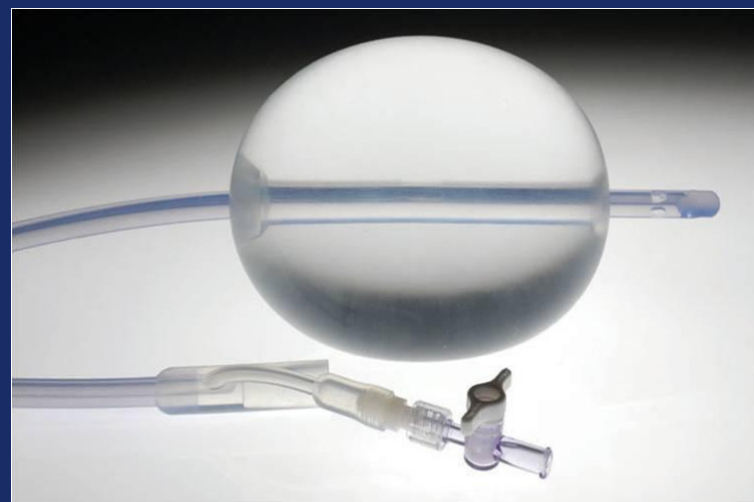
# Послеродовый баллон Бакри

24 Fr.

54 cm

Максимальная емкость

500 ml



# Послеродовой баллон Бакри

- Возможность использования после естественных родов и кесарева сечения.
- Время нахождения в полости матки до 24 часов.
- Постоянное наблюдение за пациентами.

# Тактика ведения послеродового кровотечения

## Естественные роды

Показаны утеротоники

Произведение тампонады

Эмболизация маточных артерий

## Кесарево сечение

Показаны утеротоники

Произведение тампонады

Компрессионный шов

Эмболизация маточных артерий

Баллон Бакри

(Использование баллона на данном этапе может предотвратить гистэрактомию)

Лапаротомия с наложением компрессионных швов

# Чрезвлагалищная постановка

- Ручная ревизия полости матки или УЗИ-контроль.
- Под контролем УЗИ ввести часть катетера с баллоном в полость матки, проверив, чтобы баллон находился в самой полости, а оставшаяся часть катетера проходила через цервикальный канал.

# Чрезвлагалищная постановка

Контроль установки: Подтянуть с незначительным усилием для убеждения, что баллонная часть находится в полости матки, а нижняя его часть перед внутренним зевом.

На данном этапе поставить в мочевого пузырь катетер Фолея, если это не было сделано ранее, для контроля мочи.



# Трансабдоминальная установка после кесарево сечения

- Ручная ревизия полости матки или УЗИ контроль
- Установить баллон сверху вниз: сначала в область дна матки установить часть катетера с баллоном, послецервикальный канал и шейку матки.
  - *Данная техника предотвращает попадание влагалищной микрофлоры в брюшную полость.*

# Трансабдоминальная установка после кесарево сечения

- Просить ассистента подтянуть за влагалищную часть катетера, чтобы спущенная нижняя часть баллона находилась перед внутренним зевом.
- Закончить кесарево сечение согласно обычному протоколу; баллон должен быть спущен. Баллон можно раздуть после ушивания.

# Раздувание баллона

- На данном этапе поставить мочевого катетер Фолея, если это не было сделано ранее, для контроля мочи.
- Используя 60 мл шприц, начать наполнение баллона через канюлю катетера до преддетерминантного объема.

# Раздувание баллона

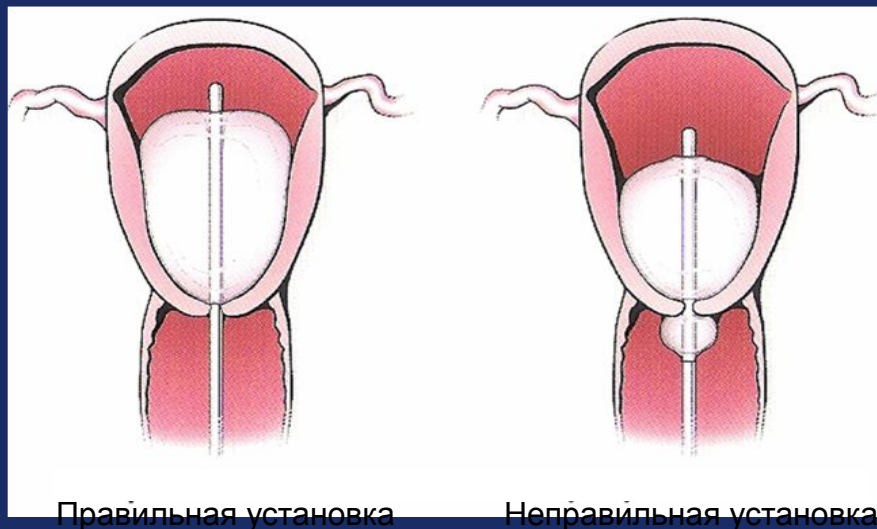
Внимание: Всегда наполняйте баллон стерильной жидкостью. Никогда не наполняйте его воздухом, газом.

Внимание: Не перенаполнять баллон.  
Максимальный объем 500мл.

# Раздувание баллона

Важно: Для убеждение, что баллон раздут до желаемого объема, необходимо до заполнения его шприцом стерильной жидкостью набрать жидкость в определенный резервуар.

# Раздувание баллона



Ремарка: Для улучшения максимального тампонадного эффекта, противодействие должно быть направлено на уплотнение вагинального канала марлей пропитанной йодом или

# Раздувание баллона

Потяните легонько за кончик от баллона, чтобы убедиться, что баллон соприкасается с внутренним слоем ткани. Для предотвращения натяжения, фиксируйте баллон к ноге пациента или же к грузу весом до 500гр.

# Раздувание баллона

Опустите дренаж в карман для контроля жидкости в качестве наблюдения за гемостазом.

Важно: В качестве адекватного наблюдения за гемостазом извлеките заглушку от дренажа баллона и промойте его стерильным физиологическим изотоническим раствором.



# Наблюдение за пациентом

Постоянное наблюдение за пациентом.

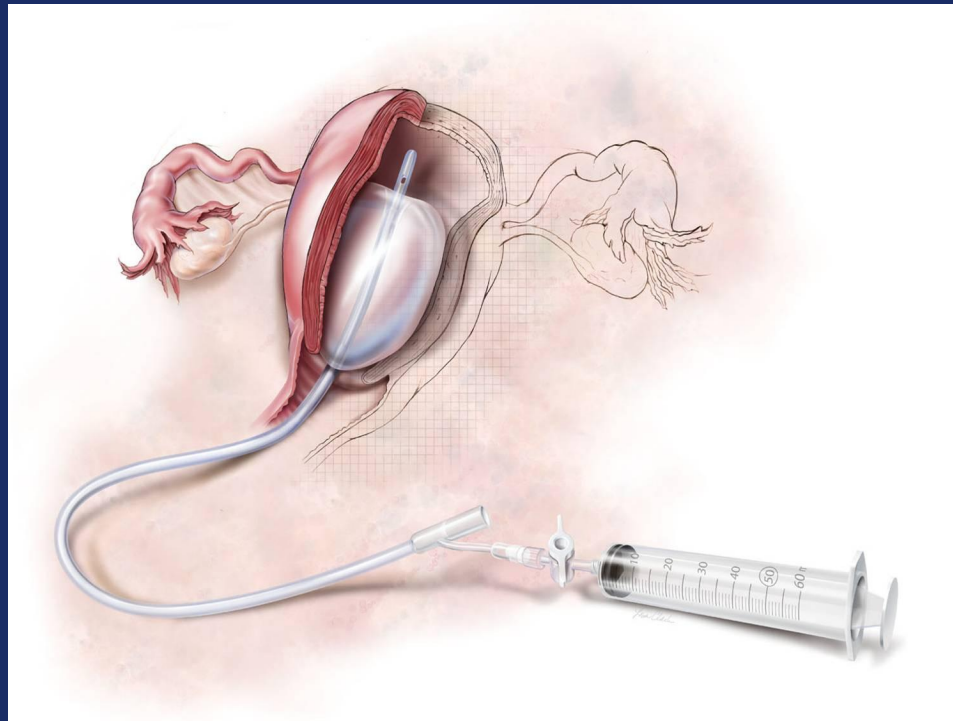
Внимание: Наблюдение за пациентом является очень важным моментом в предотвращении послеродового кровотечения. Если признаки кровотечения продолжаются, усиливаются, необходимо предпринять более радикальные методы лечения.

# Противопоказания к использованию баллона:

- Артериальное кровотечение, нуждающееся в ангиографической эмболизации.
- Случаи в которых показана только гистерэктомия.
- Аномалии матки, не подлежащие лечению
- Рак шейки матки или тела матки
- ДВС-синдром

# Послеродовой баллон Бакри

Простое и эффективное решение в консервативном лечении послеродового кровотечения.



## Источники:

Bakri YN, Amri A, Abdul Jabbar F. Tamponade-balloon for obstetrical bleeding. *Int J of Gynaecol and Obstet.* 2001; 74:139-142.

Condous GS, Arulkumaran S, Symonds I, Chapman R, Sinha A, Razvi K. The “tamponade test” in the management of massive postpartum hemorrhage. *Obstet & Gynaecol.* 2003; 101:767-772.

Lalonde A, Daviss BA, Acosta A, Herschderfer K. Postpartum hemorrhage today. ICM/FIGO initiative 2004-2006. *Int J Gynaecol Obstet.* 2006; 94:243-253

American College of Obstetricians and Gynecologists. ACOG Practice Bulletin No. 76. Postpartum hemorrhage. American College of Obstetricians and Gynecologists. *Obstet Gynecol* 2006; 108:1039-1047