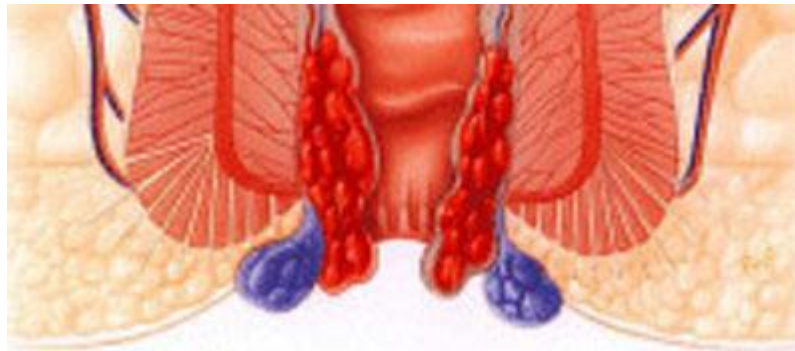

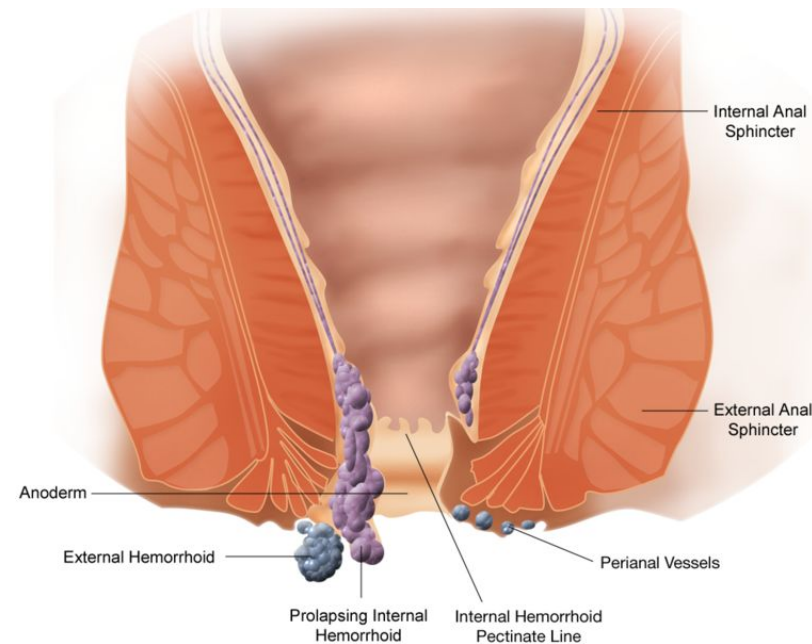
**ГБОУ СПО Медицинское училище
Департамента здравоохранения города Москвы
Внеаудиторная Самостоятельная Работа
по дисциплине: Основы общей и клинической патологии
Презентация на тему: «Геморрой»**



**Выполнил студент группы 41тл9
Бичикова Анастасия
Проверил преподаватель:
Сайдаков М.В.**

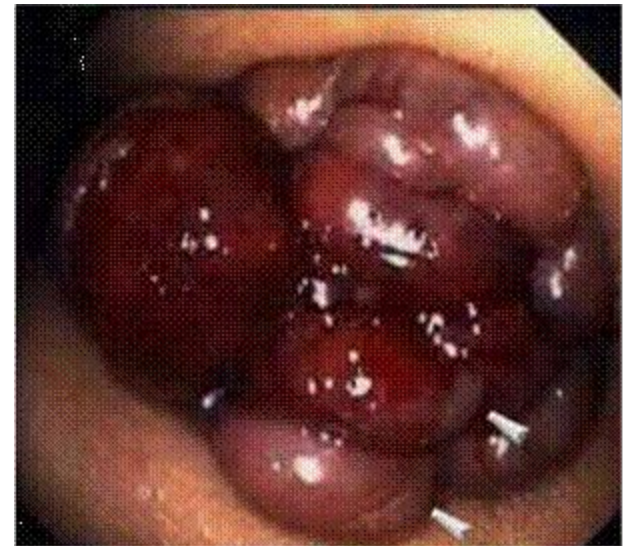Геморрой Haemorrhoids

Геморрой – заболевание, связанное с тромбозом, воспалением, патологическим расширением и извитостью геморроидальных вен, образующих узлы вокруг прямой кишки.



Этиология

заболевание сосудов прямой кишки, при котором происходит увеличение, вплоть до выпадения, геморроидальных узлов. В нормальном состоянии геморроидальные узлы обязательно существуют в анальном канале каждого человека, ненормальным считается лишь их увеличение, выпадение, болезненность, кровотечение из них. Вообще, геморрой относят к заболеваниям системы кровообращения (Болезни вен, лимфатических сосудов и лимфатических узлов).



Патогенез

Различают наружный и внутренний геморрой.

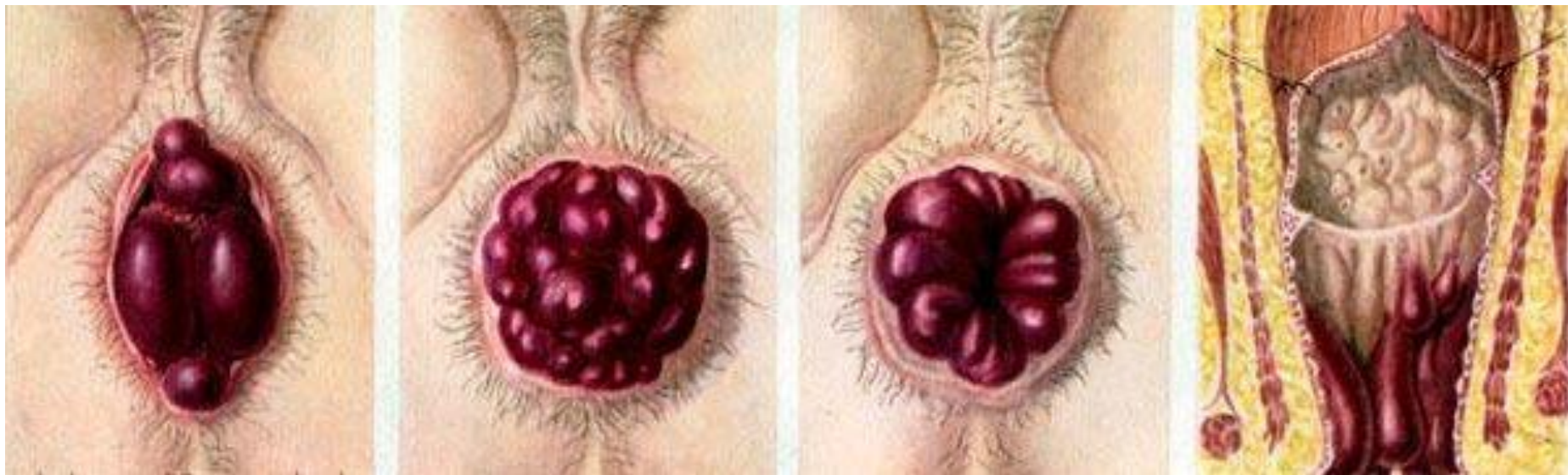
Наружный-варикозное расширение подкожных кавернозных телец около заднего прохода, ниже зубчатой линии.

Внутренний-варикозное расширение подслизистых кавернозных телец анального канала, выше зубчатой линии.

Бывает также комбинированный геморрой-сочетание внутреннего и наружного.

У подавляющего числа больных бывает внутренний геморрой.

Геморроидальные узлы бывают одиночными и множественными.





Клиническая картина геморроя

Кровотечение из заднего прохода

Выпадение узлов

Боль в области заднего прохода

Зуд, экзема кожных покровов в области ануса

Выделения



Осложнения геморроя

Длительно непрекращающееся
кровотечение

Тромбоз геморроидальных узлов

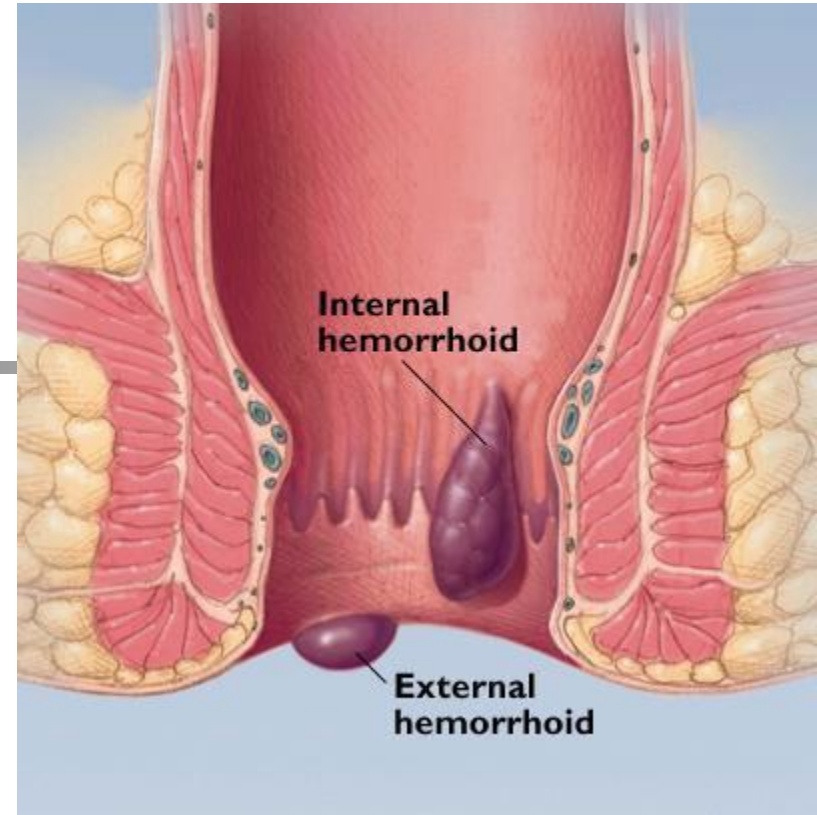
Ущемление выпавших внутренних узлов

Классификация геморроя

первичный; вторичный

острый; хронический

внутренний; наружный; смешанный





Степени острого геморроя

Первая (легкая) – тромбоз, иногда кровотечение, болевой синдром, стул болезненный, выпавшие узлы вправляются самостоятельно

Вторая (средняя степень) – выраженный отек и воспаление узлов, тромбоз и кровотечения из узлов, запоры, выпавшие узлы самостоятельно не вправляются. Общие проявления.

Третья (тяжелая) – ущемление узлов, некроз их, гнойное воспаление, отек перианальной области, боли в животе, дизурические расстройства у мужчин, самостоятельный стул невозможен. Выражены общие явления.

Четвертая по В.Л. Ривкину – расплавление тканей промежности, выраженная общая интоксикация (до сепсиса).

Стадии хронического геморроя

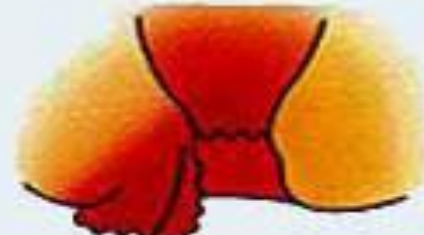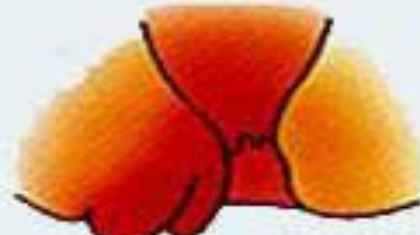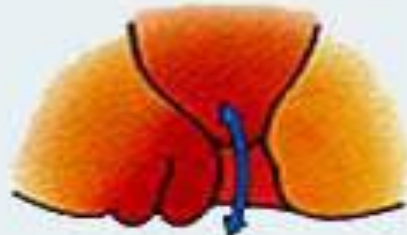
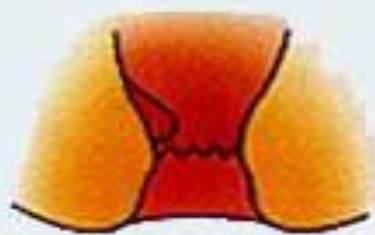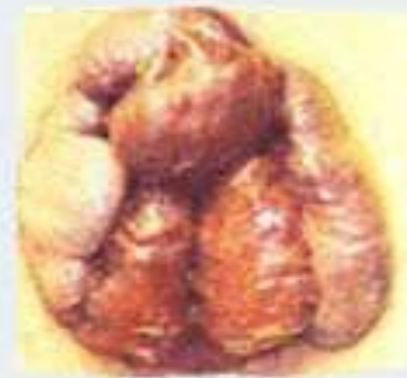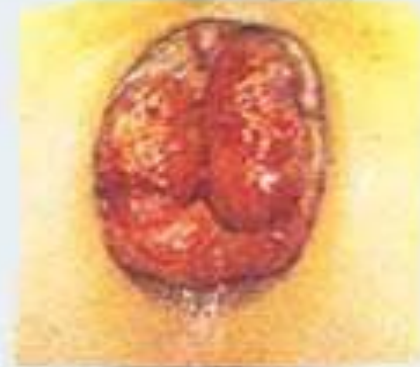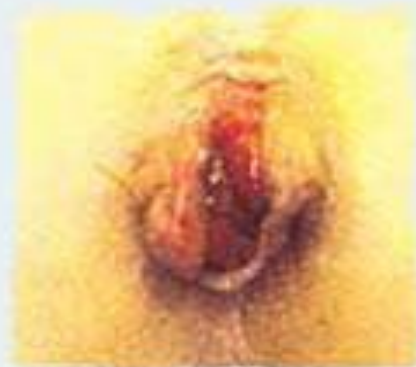Первая – кровотечение в виде прожилок крови, анальный зуд
Узлы не выпадают, замыкательная функция
сфинктера сохранена, эпизоды воспаления 2-3 раза в год

Вторая – узлы выпадают во время дефекации, самостоятельно
не вправляются. Ежемесячные обострения. Выражен
анальный зуд. Тонус анального сфинктера снижен

Третья - выпадение узлов при легком натуживании,
физическом труде, кашле. Характерна анемия. Часты обострения
и ущемление узлов. Частичное недержание
каловых масс и газов. Страдает эмоционально-психическая
сфера.

Четвертая - выпадением узлов в покое, вместе со
слизистой оболочкой прямой кишки невозможностью их
вправления либо выпадением сразу после вправления.
Часты тромбоз, обильные кровотечения

Четыре стадии геморроя:



I стадия

II стадия

III стадия

IV стадия

I стадия. Характерны взбухание узлов и периодические кровотечения.

II стадия. Узлы увеличиваются. Добавляются выпадения, но узлы вправляются самостоятельно.

III стадия. То же самое, но узлы при выпадении сами уже не вправляются.

IV стадия. Постоянное выпадение кровоточащих узлов.



Причины

нарушения функции кишечника (*запоры, поносы*)

трудности с опорожнением прямой кишки

беременность, роды

сидячий образ жизни

занятия определенными видами спорта (*тяжелая атлетика, верховая езда*)

некоторые профессии (*шофер, пилот*)



Диагностика геморроя

Анамнез

Осмотр анальной области

Пальцевое исследование
(при остром геморрое не показано!)

Ректоскопия

Инструментальное исследование
(*колоноскопия, ирригоскопия, -графия*)
по показаниям