



Зубочелюстные аномалии, принципы их лечения

Иметь представление:

- об аномалиях развития зубов;
- об аномалиях развития деформации зубных рядов;
- об аномалиях развития и деформации челюстей;
- о принципах лечения аномалий зубочелюстной системы.

Зубочелюстные аномалии можно разделить на три группы: наследственные, врожденные и появившиеся после рождения ребенка.

К наследственным аномалиям относятся сверхкомплектные зубы, диастема (увеличение межзубного промежутка между центральными резцами).

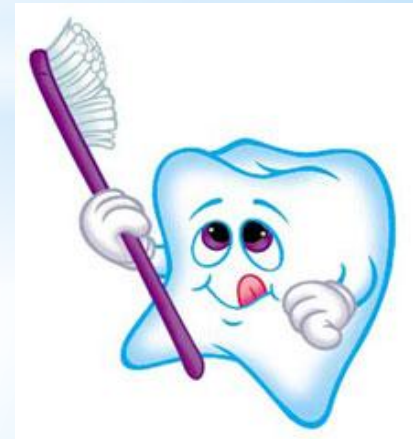К врожденным аномалиям относятся: расщелины верхней губы, альвеолярного отростка, твердого и мягкого неба.

Деформации зубных рядов и челюстей – это аномалии, которые могут возникнуть после рождения ребенка в результате искусственного вскармливания, вредных привычек и нарушения функции дыхания.

Зубочелюстные аномалии делятся на: аномалии развития зубов, аномалии развития и деформации зубных рядов и аномалии развития и деформации челюстей.

К аномалии развития зубов относятся нарушения:

- формы зубов;
- размера зубов;
- количества зубов;
- сроков прорезывания;
- положения и структуры твердых тканей зуба.



# АНОМАЛИИ РАЗВИТИЯ ЗУБОВ

## Аномалии формы зубов

Аномалии формы зубов возникают в эмбриональном периоде. Они выявляются при обследовании (осмотре, рентгенологическом исследовании).

Неправильную форму может иметь как коронка зуба, так и корень или коронка и корень одновременно. Зубы, которые имеют неправильную форму, чаще встречаются в постоянном прикусе. Форма коронки может быть шиповидной, кубовидной, как колышек и т.д. Неправильная форма зубов чаще всего бывает в верхних боковых резцах и сверхкомплектных зубах.

Шиповидная форма коронки зуба встречается при врожденной первичной адентии, обусловленной различными заболеваниями.

### *Лечение*

После окончания формирования корней зубов необходимо протезирование.

## Аномалии размера зубов

В зубе может изменяться ширина, высота, толщина зубов. К аномалии размера зубов относятся: макрогения и микрогения. Резко увеличенные в размерах зубы (гигантские) могут формироваться при смыкании зачатков двух рядом расположенных зубов (комплектного или сверхкомплектного).

Гигантские зубы часто являются ранним признаком нейрофиброматоза. Корни зубов могут быть слившимися или отдельными. Чаще это касается резцов и премоляров.

*Макродентия* на одной челюсти приводит к нарушению соотношения зубных рядов. Формы и размеры коронок могут изменяться под воздействием заболеваний твердых тканей (патологической стираемости, врожденного несовершенства эмали и дентина).

Общая *микродентия* характерна для наследственных аномалий. Встречаются аномалии отдельных зубов. Чаще это касается боковых верхних резцов и зубов мудрости верхней челюсти. Нередко аномалии размера зубов сочетаются с аномалией формы зубов. Отклонение от размеров может быть в пределах 1–2 мм до 6 мм.

### *Лечение*

Диастема, возникшая вследствие микродентии боковых резцов, устраняется перемещением центральных резцов к центру с помощью базисных пластинок с петлей для лечения диастемы, рукообразными пружинами. Также можно изготовить ортодонтические коронки на центральные резцы с крючками, между которыми имеется резиновая тяга.

После нормализации положения центральных резцов, боковые резцы протезируются. Целесообразно сближать зубы до прорезывания постоянных клыков (9–10 лет).

### Аномалии количества зубов

Аномалии количества зубов — это увеличение или уменьшение количества зубов.

Увеличение количества объясняется прорезыванием сверхкомплектных зубов, которые локализуются в области верхних резцов, среди нижних резцов, премоляров и моляров. Наличие зачатка сверхкомплектного зуба между корнями центральных резцов приводит к возникновению диастемы.

Сверхкомплектные зубы могут прорезываться в полость носа, у края орбиты. Коронки этих зубов чаще всего аномальной формы и размера. Сроки их формирования отличаются от сроков формирования нормальных зубов.

### *Лечение*

План лечения составляется индивидуально. Обычно сверхкомплектные зубы удаляются. После удаления этих зубов показано ортодонтическое лечение.

Гипоадентия (адентия) - это уменьшение количества зубов или их отсутствие. Эта аномалия выявляется при осмотре и подтверждается при рентгенологическом исследовании.

Гипоадентия может быть врожденной или первичной и приобретенной или вторичной.

При врожденной адентии могут отсутствовать отдельные зубы или группа зубов. Чаще отсутствуют вторые резцы верхней челюсти, вторые премоляры. Врожденная множественная адентия в основном является симптомом врожденных синдромов. Адентия приводит к неправильному положению зубов в зубном ряду, к деформации зубного ряда и нарушению прикуса.

### *Лечение*

Лечение данной аномалии зависит от возраста ребенка и клинической картины.

Основной задачей является восстановление целостности и формы зубных рядов, восстановление прикуса, предупреждение развития вторичных деформаций.

Проводят ортопедическое лечение или сначала аппаратное лечение (ортодонтическое), затем протезирование. Если нет верхних боковых резцов, то их место занимают клыки. Достигается этот результат с помощью ортодонтического лечения.

### Аномалии прорезывания зубов

Аномалией прорезывания зубов считается значительное отклонение сроков прорезывания зубов от средних возрастных сроков прорезывания.

Ускорение сроков прорезывания зубов может быть на фоне системных заболеваний (нейрофиброматоза) или патогенетической терапии (при рахите, эндокринных заболеваниях).

#### *Ретенция зубов*

Ретенция зубов - это длительная задержка прорезывания одного или множества зубов.

К причинам этой аномалии относятся:

- неправильная закладка зачатка зуба;
  - сверхкомплектные зубы;
  - недостаток места в зубном ряду;
  - травма зачатка зуба;
  - воспалительные корневые, фолликулярные кисты.
- Множественная ретенция обычно носит семейный характер или является следствием тяжелых заболеваний.



Окончательный диагноз ставится после проведения рентгенологического исследования.

Ретенция отдельных зубов оказывает влияние на смещение смежных зубов, уменьшение размера зубных дуг и нарушение прикуса. Ретенция верхних центральных резцов нарушает эстетический вид.

### *Лечение*

Лечение данной аномалии зависит от причин задержки прорезывания зубов. Единичные зубы можно переместить на место аппаратным методом. Поэтому сначала создают место для этого зуба, удаляя молочный. Процесс прорезывания стимулируется ношением съемного протеза. Хирургическое обнажение коронки зуба также способствует прорезыванию зуба. После чего применяют ортодонтические препараты. Все эти мероприятия можно проводить, если ретинированный зуб с сформированными корнями. Когда ретинированный постоянный зуб лежит горизонтально, то его удаляют.

### Аномалии положения зубов (дистопия)

Причинами аномалий положения зубов могут быть: связь с другими аномалиями, врожденное неправильное положение зачатка зубов, вредные привычки, травмы, ранняя потеря зубов.

Диагностику проводят путем осмотра, анализа диагностических моделей с использованием метода Хаулея – Герб-ста. Этот метод позволяет четко определить направление смещения каждого зуба.

Выделяют семь видов данной аномалии. В горизонтальном направлении зубы смещаются вестибулярно, орально, мезиально, вперед, назад. В вертикальном направлении - выше окклюзионной плоскости, ниже окклюзионной плоскости. Может быть также поворот зуба вокруг своей оси.

### *Лечение*

Лечение проводят в основном аппаратурным методом, реже в сочетании с хирургическим удалением отдельных зубов. Для лечения каждой аномалии индивидуально составляется план лечения.

## **АНОМАЛИИ РАЗВИТИЯ И ДЕФОРМАЦИИ ЗУБНЫХ РЯДОВ**

Зубоальвеолярная дуга - это понятие, которое включает: зубы, пародонт и альвеолярные отростки челюстей, представляющие единое целое.

У ребенка при полном числе молочных зубов альвеолярные дуги имеют форму полукруга с большой величиной радиуса на верхней челюсти. У взрослого человека форма зубоальвеолярной дуги верхней челюсти приближается к полуэллипсу, а на нижней челюсти напоминает параболу.

Нарушение размера и формы зубоальвеолярной дуги клинически проявляется в трех направлениях: вперед — назад (сагитальном), вверх — вниз (вертикальном), латерально и медиально (трансверсальном).

Форма и размеры зубоальвеолярных дуг зависят от числа, величины и положения в зубном ряду, формы и размеров зубного ряда и челюстей. В свою очередь форма и размеры каждой зубоальвеолярной дуги определяют характер



смыкания зубных рядов, т.е. прикуса. Нарушение размеров зубоальвеолярной дуги в сагитальном направлении (вперед - назад) приводит к ее удлинению или укорочению.

Удлинение размеров зубоальвеолярной дуги происходит в результате:

- увеличения продольных размеров альвеолярного отростка;
- при множественной макродентии;
- при наличии сверхкомплектных зубов. Причиной укорочения размеров зубоальвеолярной дуги являются:

- недоразвитие продольных размеров альвеолярного отростка (при этом имеется скученность зубов);
- врожденная адентия (одного или нескольких зубов);
- раннее удаление молочных моляров (до срока прорезывания первого постоянного зуба, что нарушает положение премоляров).

Вертикальные размеры зубоальвеолярных дуг изменяются в результате:

- нарушения высоты коронок зуба и альвеолярного отростка;
- отсутствия контакта между зубными рядами вследствие функциональной недогрузки (происходит удлинение вертикальных размеров);
- первичной адентии, удаления зубов, разрушения коронок зубов, патологической стираемости (происходит укорочение вертикальных размеров).

Нарушение формы зубоальвеолярной дуги в трансверсальном направлении (медиально и латерально) проявляется изменением расстояния между двумя половинами альвеолярной дуг. При этом зубной ряд суживается или расширяется. Причиной такой аномалии является:

- затруднение носового дыхания;
- вредные привычки (сосание пальца, сосание нижней губы);
- нарушение функционального равновесия мимических мышц, мышц языка.

Диагноз устанавливается на основании осмотра, анализа диагностических моделей. Проводят также дополнительное исследование (антропометрическое, телерентгенологическое).

### *Лечение*

Лечение зависит от степени деформации зубной дуги и ее характера.

Основным методом лечения является аппаратный в сочетании с лечебной гимнастикой. По показаниям проводят хирургическое лечение.

## **АНОМАЛИИ РАЗВИТИЯ**

### Нарушение размера челюстных костей

Размер челюсти может увеличиваться или уменьшаться в продольном, вертикальном, поперечном направлениях.

Увеличение размеров верхней и нижней челюсти является одним из симптомов акромегалии и проявляется в основном у взрослых. Увеличение всех отделов нижней челюсти встречается при семейной патологии и обычно сопровождается недоразвитием размеров верхней челюсти. Симметричное, пропорциональное недоразвитие всех отделов верхней и нижней челюсти наблюдается при заболеваниях: синдром Робена, болезнь Крузона.

Недоразвитие продольных и поперечных размеров половины нижней челюсти наблюдается при патологии височно-нижне-челюстного сустава, а именно мышцелкового отростка. Недоразвитие челюстей в вертикальном размере выявляется при врожденной адентии и после раннего удаления молочных зубов.

### Нарушение формы челюсти

Нарушение формы верхней челюсти наблюдается у новорожденных с врожденными расщелинами неба, при костных опухолях, хроническом гиперпластическом периостите, остеомиелите. Выделяют «рахитическую» нижнюю челюсть, форма которой (форма тела челюсти) характеризуется изгибом подбородочного отдела вниз.

Могут быть сочетанные нарушения.

### Нарушение положений челюстей

Челюстные кости могут занимать различное положение по отношению к основанию черепа. Верхняя челюсть может занимать неправильное положение в сагинальном направлении, вертикальном и трансверсальном.

Положение нижней челюсти зависит от формы основания черепа. Рост нижней челюсти влияет на формирование костей черепа.

Нижняя челюсть может занимать принужденное положение в нижнечелюстной ямке височной кости. Она может быть смещена вперед (медиально) и назад (дистально).

Такой прикус называется, соответственно, медиальным и дистальным.

Диагностика аномалий развития и деформаций производится путем сопоставления данных, полученных при анализе анамнеза, осмотра ребенка, диагностических моделей, рентгенограммы, телерентгенограммы.

## *Лечение*

Лечение данных аномалий должно быть комплексным, сочетающее хирургическое лечение, аппаратное, лечебную гимнастику. При многих клинических формах аномалий хирургическое лечение является ведущим.

## Аномалии прикуса

Соотношение зубных рядов верхней и нижней челюстей называется прикусом. Характеристика патологического прикуса создается на основе оценки типа смыкания зубных рядов по анатомо-функциональным группам зубов: типа смыкания моляров и передних групп зубов с обеих сторон челюсти. Виды нарушений прикуса рассматриваются в сагинальном, вертикальном, трансверсальном направлении.

Все виды патологического прикуса сопровождаются нарушением функции жевательных мышц и отдельных групп мимических мышц.

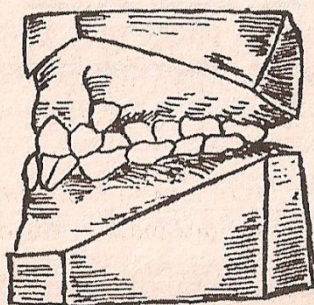
## Нарушение прикуса в сагинальном направлении

### *Прогенический прикус (медиальный) (а).*

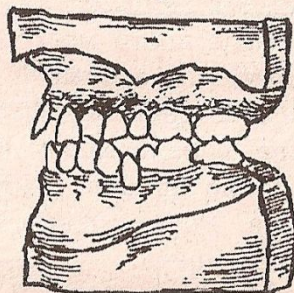
Морфологические признаки прогении:

- контакт верхнего первого моляра с одноименным зубом нижней челюсти и с позади стоящим;
- передние бугорки верхнего первого моляра расположены кзади от поперечной

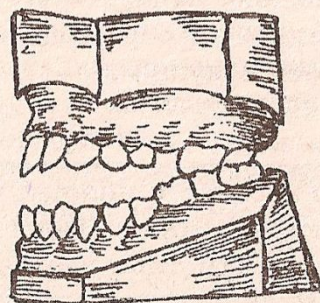
# Внешнее проявление аномалий прикуса (по В.Ю. Курляндскому)



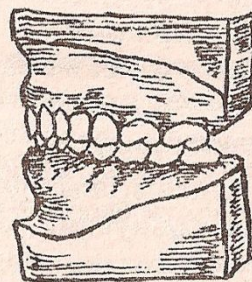
а



б



в



г

фиссуры нижнего первого моляра;

— передние зубы нижней челюсти расположены впереди верхних.

В клинике чаще встречается прогеническое смыкание только передних зубов, а в области боковых - определяется нормальное смыкание.

При прогеническом прикусе нарушаются:

— функция откусывания пищи;

— функция жевания;

— артикуляция звуков речи;

— изменяется форма глотания;

— облик ребенка в профиль.

Диагноз устанавливается на основании сопоставления данных в семейном анамнезе, анамнезе заболевания, осмотре ребенка, их родителей, анализа диагностических моделей, антропометрических исследований и телерентгенограммы.

**Лечение.** План лечения составляется в зависимости от клинικο-морфологической патологии и возраста ребенка. В период молочных зубов необходимо:

— отучить ребенка от вредных привычек;

— лечить рахит;

— проводить санацию полости рта;

— проводить санацию носоглотки;

— тренировать внешнее дыхание;

— применять (по показаниям) ортодонтические аппараты, задерживающие рост нижней челюсти и стимулирующие рост верхней челюсти.

В период смены зубов для лечения прогении используют регуляторы функции — активаторы различных конструкций.

При установлении постоянного прикуса аппаратурное лечение прогении проходит с большим трудом. Не ранее, чем в 16—17 лет делают реконструктивные операции, а затем проводят аппаратурное лечение и назначают лечебную гимнастику.

### *Прогнатический прикус (дистальный) (б).*

Данный прикус характеризуется расположением кпереди зубов верхней челюсти по отношению к зубам нижней челюсти.

Морфологические признаки прогнатии:

- шестой зуб верхней челюсти контактирует с одноименным и впереди стоящим;
- передние щечные бугорки шестого верхнего моляра располагаются впереди от поперечной фиссуры первого нижнего моляра (шестого зуба нижней челюсти);
- передние верхние зубы выступают вперед и не контактируют с нижними;
- образуется сагинальная щель между зубными рядами верхней и нижней челюсти.

Прогнатический прикус сопровождается нарушением функции откусывания и разжевывания пищи, звуков речи, внешнего дыхания.

Во время еды и разговора мягкие ткани нижней губы попадают под выступающие передние зубы верхней челюсти.

При этом они травмируются. На передние зубы верхней челюсти создается повышенная нагрузка, они выдвигаются вперед, а нижние – назад, происходят изменения в тканях пародонта (возникают пародонтиты).

Внешний облик человека при такой аномалии характерен: в профиль заметно выступает верхняя губа, зубы, а в тяжелых случаях вся верхняя челюсть. Подбородок смещен кзади, губы не смыкаются.

Диагностика прикуса проводится при осмотре больного, после анализа диагностических моделей, телерентгенограммы.

Показанием к лечению являются морфологические и функциональные нарушения.

**Лечение.** Лечение прогнатии планируется с учетом возраста ребенка. В период молочного прикуса устраняют факторы, мешающие нормальному росту и развитию челюстных костей. Для чего проводят санацию полости рта, носоглотки, отучают от вредных привычек, назначают лечебную гимнастику. Одновременно с этим начинают аппаратное лечение прогнатии, которое у большинства детей является ведущим.

В конце процесса смены молочных зубов на постоянные, у детей более старшего возраста лечение усложняется в связи с тем, что замедляется рост лицевого скелета. У подростков с постоянным прикусом при отдельных формах прогнатического прикуса аппаратное лечение комбинируют с хирургическим.



## Открытый прикус (в)

К морфологическим признакам открытого прикуса относятся отсутствие контакта между зубными рядами и наличие между ними вертикальной щели при сомкнутых зубных рядах в центральной окклюзии.

При открытом прикусе нарушаются:

- функция жевания;
- артикуляция звуков речи;
- вырабатывается ротовой тип дыхания;
- состояние слизистой оболочки полости рта (сухость, воспаление);
- состояние пародонта (пародонтит).

Причинами развития открытого прикуса являются:

- длительное сосание соски (пальца);
- нарушение носового дыхания;
- новообразование языка.

Диагноз ставится на основе анализа осмотра и диагностических моделей.

**Лечение.** Лечение необходимо начинать в раннем детском возрасте. Ребенка необходимо отучить от вредных привычек, проводят санацию полости рта и носоглотки, лечение новообразований, рахита. Такой ребенок нуждается в консультации эндокринолога и психоневролога. Для тренировки круговой мышцы рта, языка, мягкого неба и глотки, ему назначают лечебную гимнастику. Показаны

занятия с логопедом. В период молочного прикуса назначают аппаратное лечение. Цель аппаратного лечения – это коррекция роста альвеолярного отростка и подбородочного отдела нижней челюсти.

Для лечения используют функциональные аппараты с накусочной площадкой, которые способствуют внедрению зубов и задержке увеличения вертикальных размеров альвеолярного отростка.

Назначают также ношение подбородочной пращи с вертикальной или вертикально-косой тягой.

В дошкольном возрасте такое лечение бывает достаточным. Когда смена прикуса уже произошла, то лечение усложняется и может комбинироваться с хирургическим.

### **Глубокий прикус (г)**

Различают два вида глубокого прикуса. Первый вид глубокого прикуса характеризуется смыканием групп передних зубов, когда верхние передние зубы перекрывают нижние больше, чем на  $1/3$  коронки зуба. При этом режущие поверхности нижних зубов могут контактировать с шейками верхних зубов или соприкасаться с десневым краем слизистой оболочки. Моляры челюстей (в/ч и н/ч) смыкаются нормально!

Второй тип глубокого прикуса характеризуется тем, что верхняя дуга имеет большой радиус и полностью перекрывает зубную дугу нижней челюсти. При этом зубы верхней челюсти травмируют слизистую оболочку переходной складки нижней челюсти, а зубы нижней челюсти – слизистую оболочку неба.

Глубокий прикус часто сочетается с прогнатическим, прогеническим или перекрестным прикусом. При этом развиваются пародонтиты, снижается нижняя треть лица, проявляются патологические складки мягких тканей в области углов рта и нижней губы. Глубокий прикус всегда сопровождается нарушением функционального равновесия в жевательных мышцах за счет перегрузки отдельных групп мышц. При этом нарушается функция височно-нижнечелюстного сустава, может развиваться хронический артрит.

Диагноз ставится по тем же принципам, что и при других аномалиях челюсти.

**Лечение.** Лечение рекомендуют начинать в раннем возрасте, хороший эффект дает аппаратное лечение.

### *Нарушение смыкания челюстей в трансверсальном направлении*

Основой этих прикусов является тип смыкания моляров. При этом передние зубы смещены латерально от средней линии, центральные резцы контактируют между собой перекрестно. Такой прикус называется перекрестным.

При данной патологии прикуса латерально смещены нижние моляры, их язычные бугорки смыкаются с верхними молярами в области фиссуры или щечных бугров.

**Лечение.** Лечение основано на характере патологии. При наличии заболевания нижне-челюстного сустава используется хирургический метод лечения, затем ортодонтическое лечение.

Ортодонтическое вмешательство является частью комплексной стоматологической терапии и направлено на своевременное предупреждение и исправление функциональных и косметических нарушений зубочелюстной системы и нормализации общего развития ребенка.

Зубочелюстные аномалии должны устраняться комплексно – проведением профилактических мероприятий, хирургической коррекцией, проведением миогимнастики и наложением ортодонтических и профилактических ортопедических аппаратов.

## **МИОГИМНАСТИЧЕСКИЕ УПРАЖНЕНИЯ ПРИ АНОМАЛИЯХ И ДЕФОРМАЦИЯХ ЗУБОВ И ЧЕЛЮСТНЫХ КОСТЕЙ**

1. При оральном положении отдельных зубов: давление кончиком языка на аномально расположенный зуб, прикусывание деревянной палочки.
2. При вестибулярном положении отдельных зубов: пальцевой массаж – давление пальцев на вестибулярно расположенный зуб в оральном направлении.
3. При прогнатическом прикусе нарушается функция круговой мышцы рта и мышц, выдвигающих нижнюю челюсть. Для их тренировки предлагается комплекс упражнений.

Упражнения для тренировки круговой мышцы рта:  
– вставленными в углы рта пальцами (мизинцами) ребенок старается растянуть губы, преодолевая их сопротивление при напряжении в сомкнутом виде;  
– струей воздуха, направляемой через губы, сложенные трубкой, необходимо заставить ритмично, в такт выдыхаемому воздуху, колебаться подвешенный на нитке комочек ватки или бумаги.

4. При прогенетическом прикусе, обусловленном мези-альным положением нижней челюсти, назначают упражнения для тренировки мышц, поднимающих и смещающих ее латерально. При широко открытом рте ребенок кончиком языка касается твердого неба в месте перехода его в мягкое, затем медленно закрывает рот, максимально стремясь сместить челюсть сзади. Упражнение повторять 5-6 раз.

5. При открытом прикусе необходимо вызвать зубоальвеолярное укорочение в области боковых зубов. С этой целью ребенку рекомендуется 5-6 раз в день прикусывать с максимальным усилием жевательными зубами деревянную палочку.

Ортодонтические аппараты делятся на группы: функциональные и механические — в зависимости от источника силы, которая приводит их в действие.

По способу фиксации в полости рта они могут быть съёмными, несъёмными, комбинированными.

По месту крепления — внутриротовые и неротовые.

Для расширения зубных дуг, исправления аномалии положения зубов, коррекции прикуса и др. применяют механический универсальный аппарат Энгля (дуга Энгля). Для расширения зубного ряда можно применять другие аппараты (дугу Эйнсворта, аппарат Мершона), расширяющие пластинки Шварца, съёмные пластинки Коффина, аппараты Калвелеса и т.д. Во всех названных аппаратах действующей силой является дуга, ортодонтический винт и пружина (рис. 56).

К функциональным аппаратам относятся аппараты Кат-ца, Бынина, Шварца, Курлядского, Френкеля, Крауса и др. Эти аппараты не обладают активной силой.

функционирования зубочелюстной системы с этими аппаратами используется сила жевательной и мимической мускулатуры.

В результате лечения ортодонтическими аппаратами происходит:

- перемещение отдельных зубов;
- коррекция зубных рядов;
- коррекция положения нижней челюсти;
- расширение челюстей.

При этом возникает новое положение органов зубочелюстной системы.

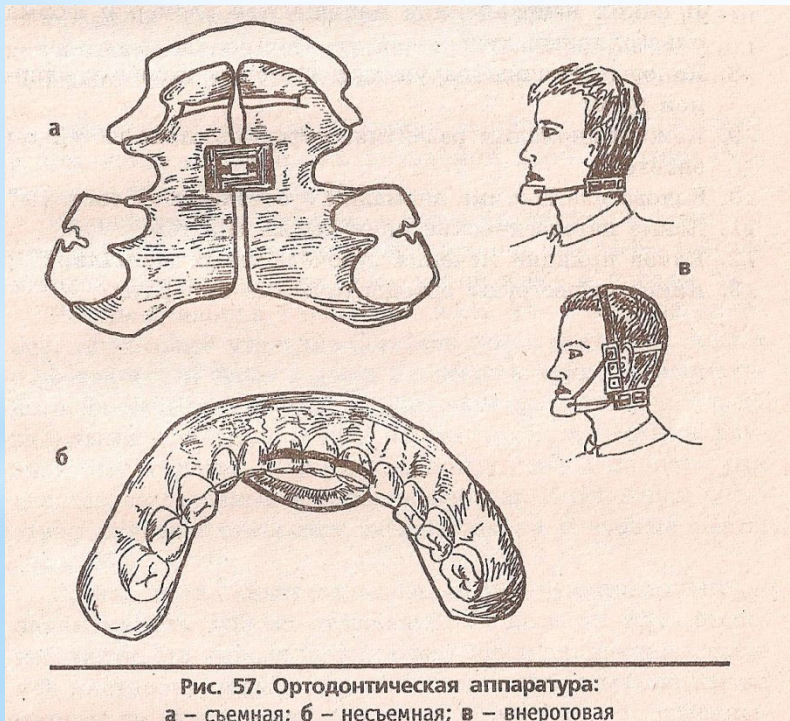

Рис. 57. Ортодонтическая аппаратура:  
а - съемная; б - несъемная; в - внеротовая

## По способу действия

ортодонтические аппараты делятся на механически действующие, функционально действующие и сочетанного действия. Для закрепления достигнутых результатов ортодонтического лечения применяют ретенционные аппараты.

1. Механически действующие аппараты характеризуются тем, что в их конструкции заложено активно действующее начало в виде резиновой тяги, пружины, винта, лигатуры. Сила, развиваемая такими аппаратами, регулируется (дозировается) врачом, ориентирующимся на ощущения больного. Эти аппараты действуют непрерывно. Такими аппаратами являются скользящая проволочная дуга с резиновой тягой (рис. 208, а), стандартная дуга Энгля (рис. 208, б), небная пластинка

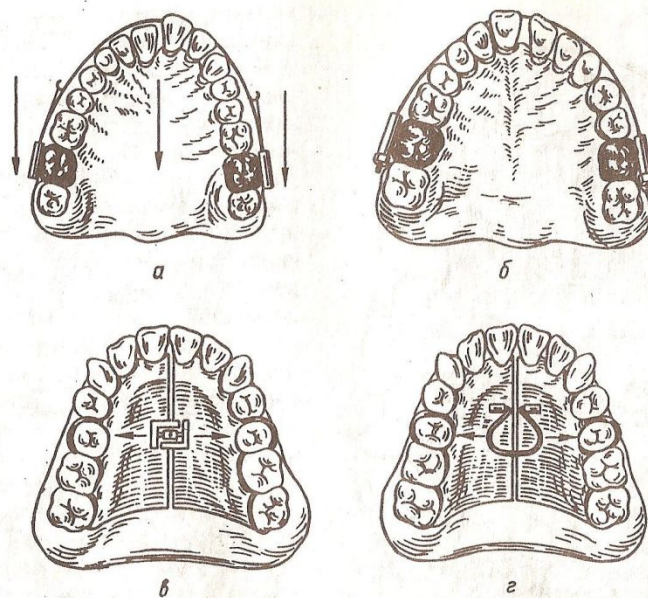


Рис. 208. Ортодонтические аппараты механического действия.

а — скользящая дуга с резиновой тягой; б — стандартная дуга Энгля; в — расширяющая пластинка с винтом; г — расширяющая небная пластинка с пружиной Коффина.

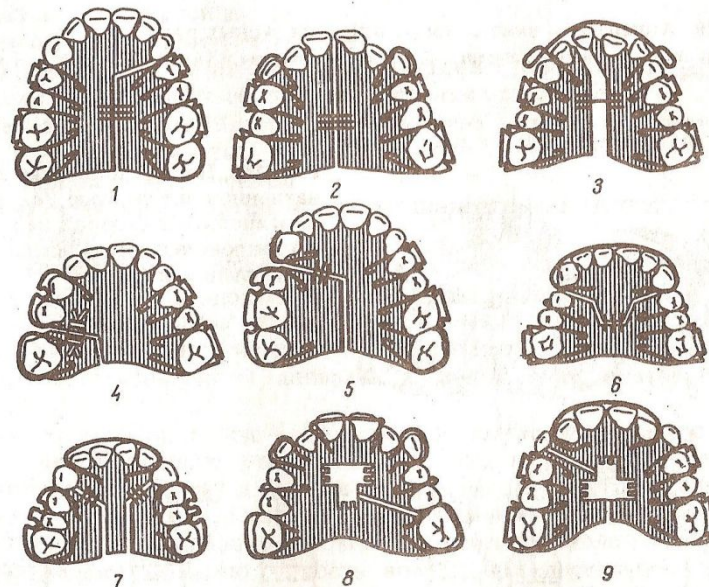


Рис. 209. Разновидности съемных пластиночных аппаратов с винтами.

1-3 — расширяющие; 4-6 — удлиняющие; 7-9 — расширяющие и удлиняющие.

с расширяющим винтом (рис. 208, в), небная пластинка с пружиной Коффина (рис. 208, г), аппарат Каламкарова, пластинка с рукообразными пружинами Калвелиса, расширяющие пластиночные аппараты, пластинки с сегментарными распилами (рис. 209, 210) и др.

2. К функционально действующим ортодонтическим аппаратам относятся аппараты, в конструкции которых нет активно действующих элементов. Эти аппараты оказывают действие на зубы, зубные ряды и положение нижней челюсти при смыкании зубов, т. е. во время функции, силой сокращения жевательных мышц или при перетренировке с их помощью мимических мышц около ротовой области. К таким аппаратам относятся направляющие коронки Катца, небная пластинка с наклонной плоскостью и перекидными кламмерами, пластинки с накусочной площадкой и окклюзионными накладками (рис. 211), небная пластинка Шварца с наклонной плоскостью и вестибулярной ретракционной

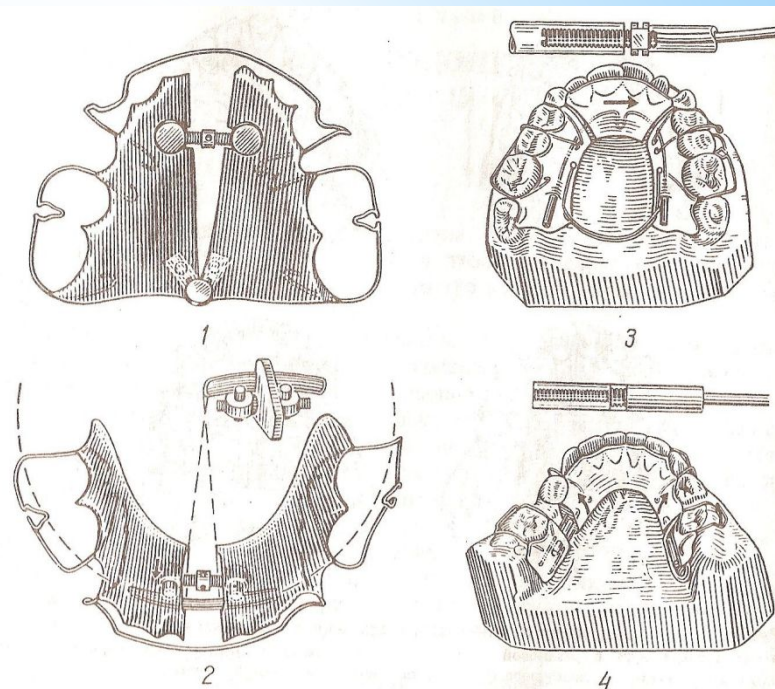


Рис. 210. Аппараты и винты для расширения зубных рядов. 1, 2 — для неравномерного расширения; 3, 4 — для расширения и удлинения зубной дуги комбинированным винтом Клея.

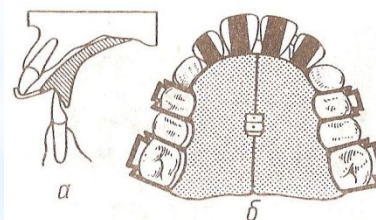
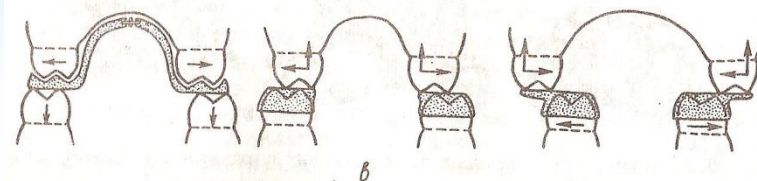


Рис. 211. Небная пластинка Катца с наклонной плоскостью (а), аппарат Хургиной (б), пластинка на верхнюю и нижнюю челюсти с окклюзионными накладками (в).





(оттягивающей кзади) дугой, каппа Бынина, аппарат Врюкля и другие конструкции.

Так же действуют двучелюстные вестибулярные, вестибулооральные и внутриротовые ортодонтические аппараты. Опираясь на одну из челюстей, двучелюстные аппараты оказывают действие на другую челюсть за счет силы сокращения жевательных и мимических мышц, в связи с изготовлением аппарата в положении конструктивного прикуса.

**Конструктивный прикус** — это искомый прикус, т. е. то соотношение челюстей, которое стремятся получить в результате лечения. Конструктивный прикус определяется врачом. Для этого на гипсовую модель верхней челюсти изготавливают базис из воска с окклюзионным валиком, покрывающим зубной ряд. Под контролем врача больной перемещает нижнюю челюсть вперед при дистальном прикусе или назад при мезиальном смещении нижней челюсти до фиссурно-бугоркового (нейтрального) соотношения первых постоянных моляров.

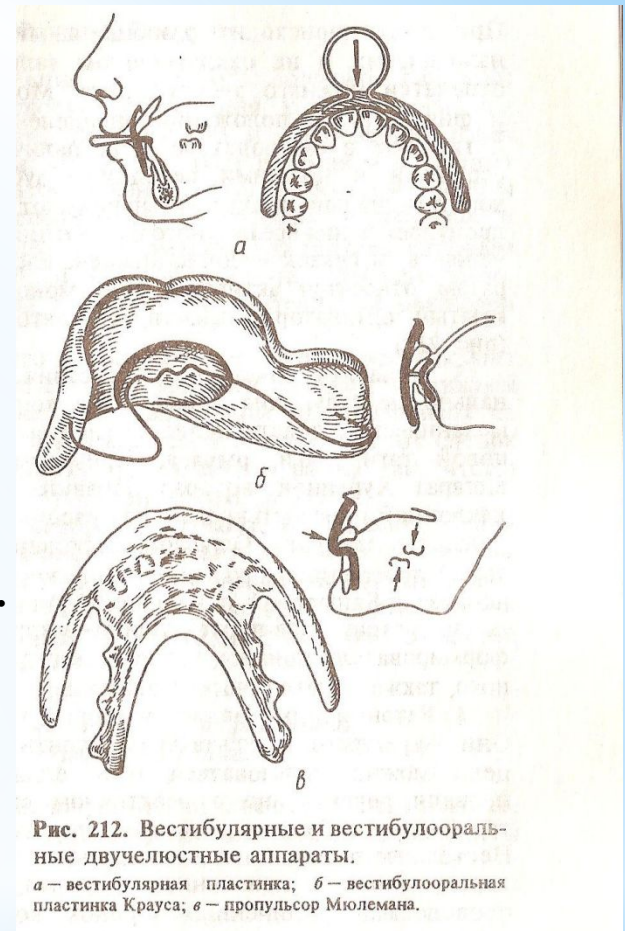


Рис. 212. Вестибулярные и вестибулооральные двучелюстные аппараты.

*a* — вестибулярная пластинка; *б* — вестибулооральная пластинка Крауса; *в* — пропульсор Мюлемана.

При этом происходит разобщение боковых зубов в вертикальном направлении и на окклюзионном валике базиса из воска остаются отпечатки нижнего зубного ряда. Модели челюстей устанавливаются и фиксируются в положении определенного конструктивного прикуса и гипсуют в окклюдаторе. При наличии сагиттальной щели между верхними и нижними передними зубами, превышающей 3—4 мм, конструктивный прикус устанавливают постепенно, в 2—3 этапа, для предупреждения чрезмерного напряжения мышц, выдвигающих нижнюю челюсть, и связок височно-нижнечелюстных суставов. К таким аппаратам относятся активатор или моноблок Андресена — Гойпля, открытый активатор Кламмта, регуляторы функции Френкеля и др. (рис. 212).

3. Аппараты сочетанного действия представляют собой функционально действующие аппараты, в конструкцию которых введены и механически действующие элементы в виде винта, пружины, резиновой тяги, дуги, рычага. Примерами таких аппаратов являются аппарат Хургиной, которая добавила в небную пластинку Катца с наклонной плоскостью винт для расширения зубного ряда или верхней челюсти; аппарат Гуляевой, состоящий из скользящей дуги, к которой присоединена наклонная плоскость из металла или пластмассы; аппараты Башаровой с наклонной плоскостью из металлических полосок (ретракторов-протракторов — затягивателей-выталкивателей) и ее формирователи прикуса, которые могут оказывать, кроме функционального, также и механическое действие.

4. Ретенционные аппараты могут быть несъемными и съемными. Они закрепляют результаты ортодонтического лечения. Для этой же цели можно пользоваться теми аппаратами, с помощью которых провели лечение', но в неактивном состоянии, если они. не очень громоздки, либо изготавливают специальный ретенционный аппарат. Несъемные ретенционные аппараты имеют вид спаянных между собой колец, кольца с припаянными дугами, крючками или касательными проволоками, удлиненных коронок, колец с вестибулярными и небными дугами. Съемные представляют собой базисные пластинки с необходимыми ретенционными деталями, как и в несъемных аппаратах.

**По способу фиксации** ортодонтические аппараты могут быть съемными и несъемными. Съемные аппараты имеют значительные преимущества перед несъемными. Они более гигиеничны, так как их можно снимать и чистить, легче вносить изменения в их конструкцию в процессе лечения, их можно снимать днем на время еды, учебы или работы.

**По месту расположения** ортодонтические аппараты могут быть вестибулярные, внутриротовые, внеротовые и сочетанные. Внутри-ротовые аппараты бывают одночелюстными и двухчелюстными.

Применяя различные ортодонтические аппараты, можно повернуть отдельные зубы вокруг вертикальной и горизонтальной осей, наклонить или переместить зубы, расширить или сузить зубные ряды, придать нужное направление росту челюстей, удержать достигнутые результаты лечения.