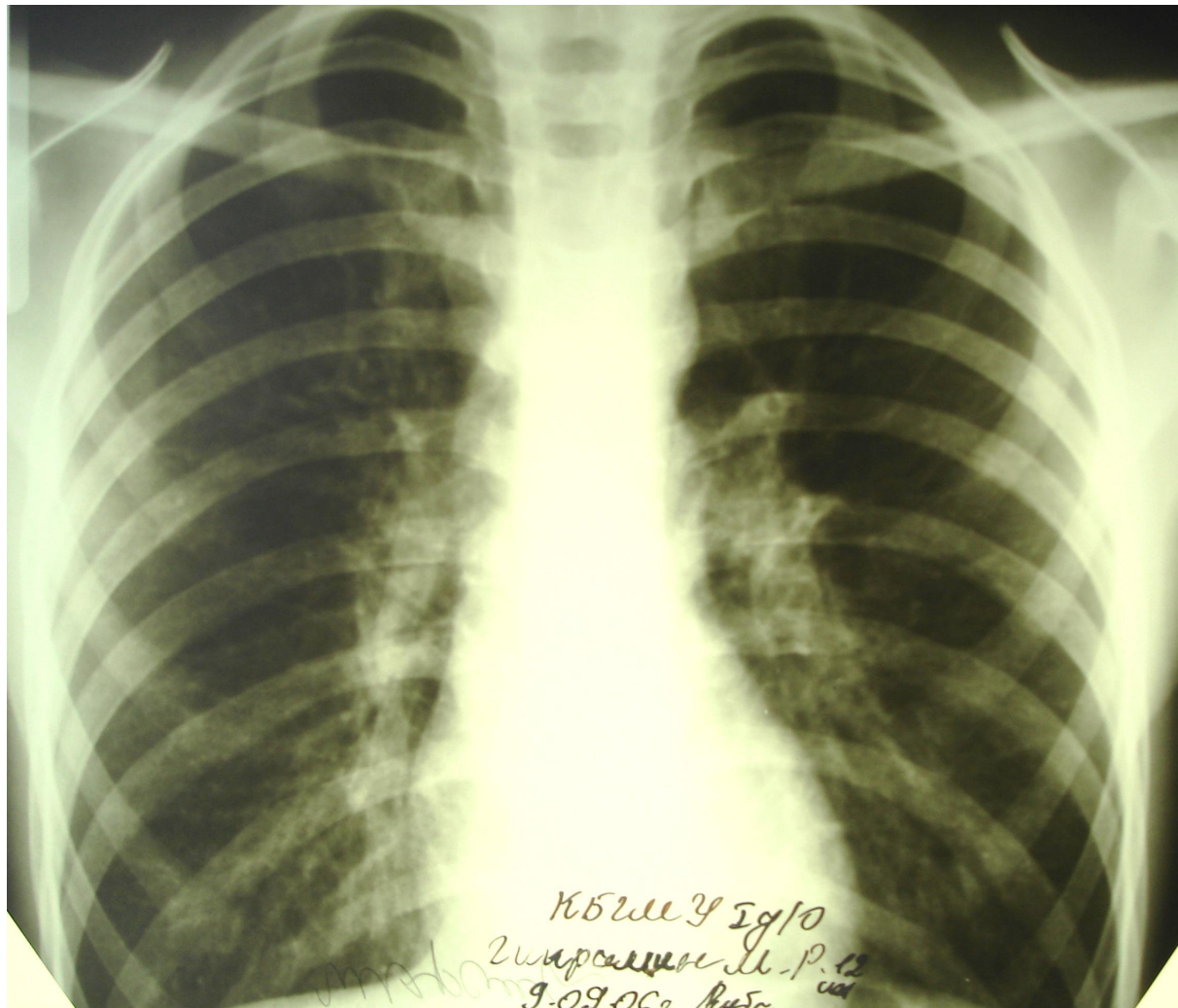
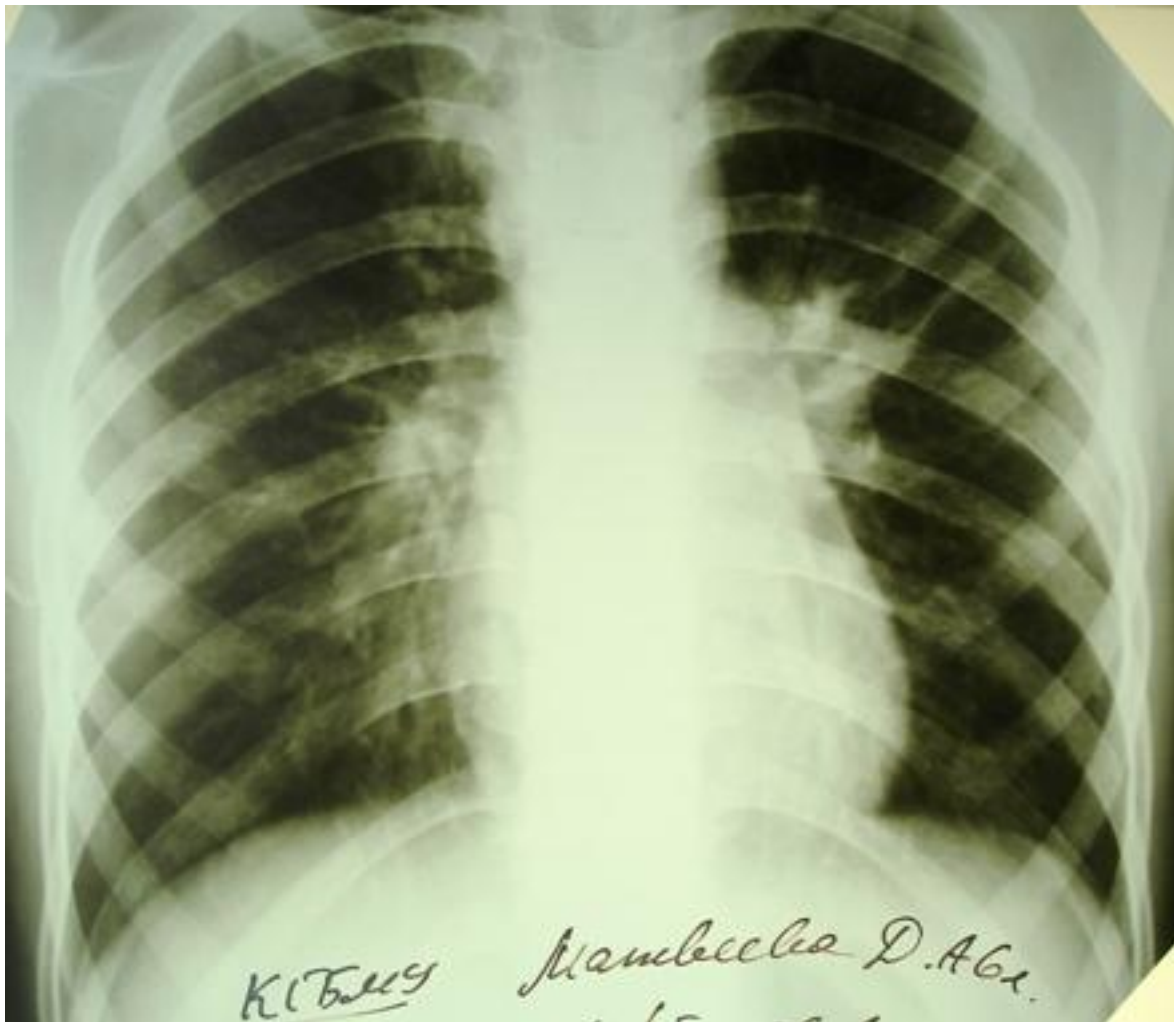
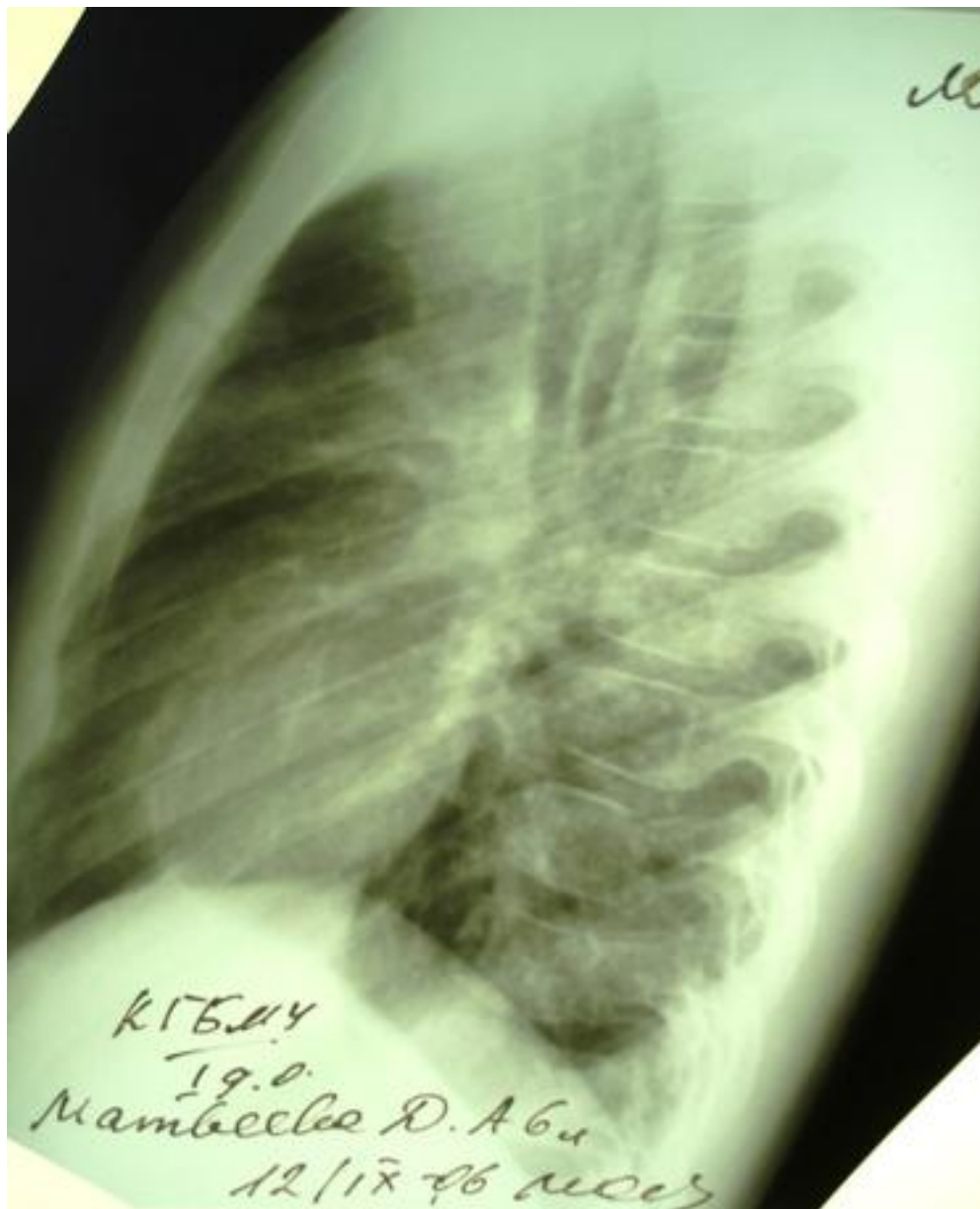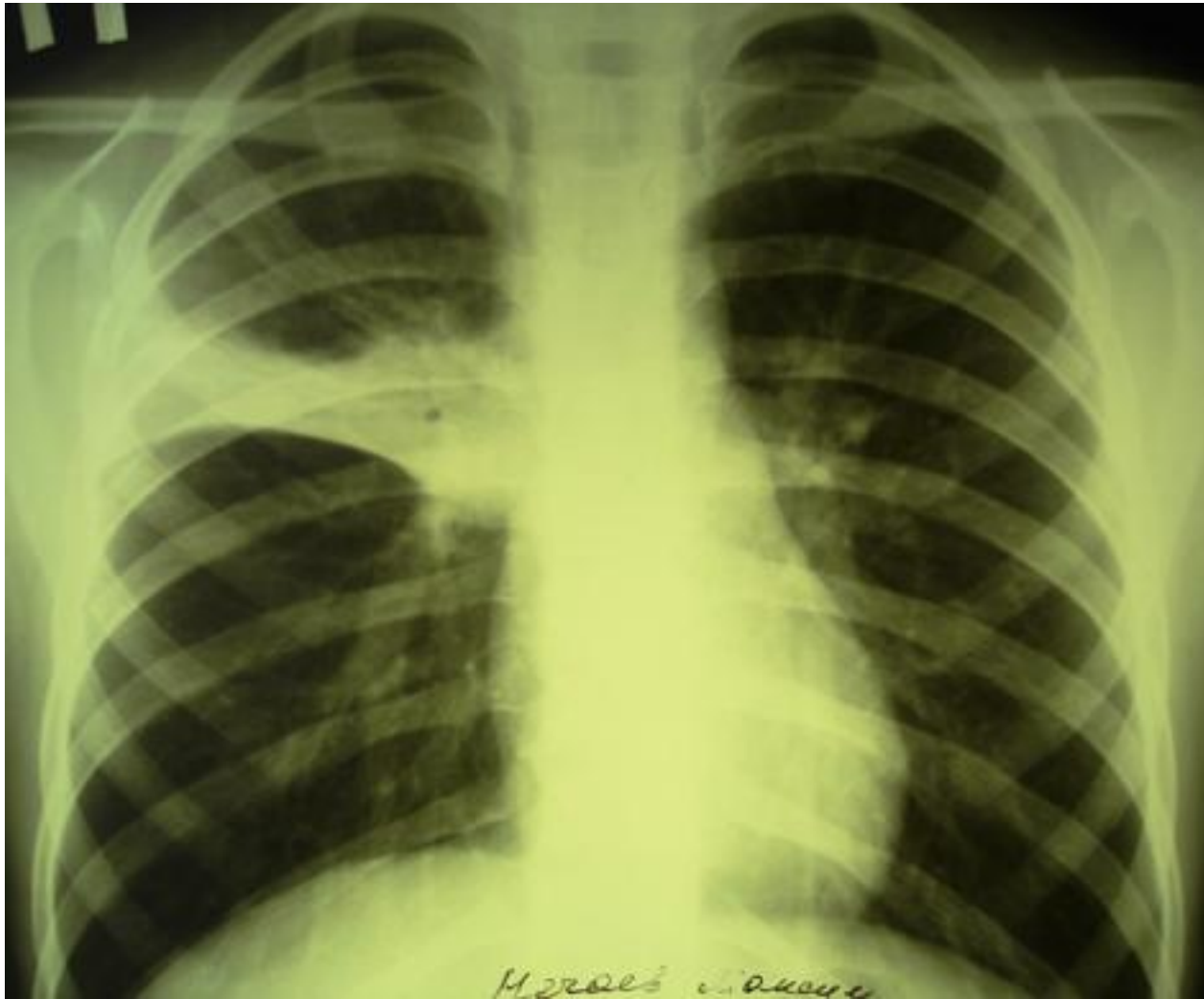
1. Бронхит
2. Двусторонняя **очаговая** бронхопневмония



- Бронхит, левосторонняя  $D_1$  пневмония ( $S_3$ )



Бронхит, левосторонняя  
D<sub>1</sub> пневмония (S<sub>3</sub>)



- Правосторонняя пневмония (D<sub>1</sub>) с ателектазом аксиллярного субсегмента

