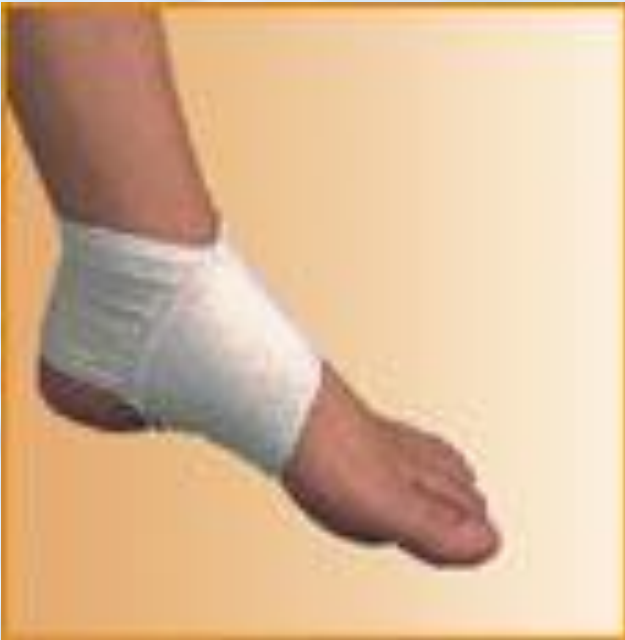

Травмы при занятиях Физической культурой



ВИДЫ

ТРАВМ

Виды травм

Открытые — повреждаются покровы организма

Закрытые — кожа и слизистые оболочки остаются целыми

Ушиб мягких тканей — представляют собой повреждение мягких тканей, которые развиваются при резком сжатии тканей между двумя твердыми поверхностями.

Растяжения — это ограниченное повреждение связочного аппарата сустава, при котором под воздействием внешней силы, происходит чрезмерное растяжение связок сустава, при этом, обычно, часть волокон связок разрывается.

Вывих

Разрыв связок

Перелом кости

Электротравма

Черепно-мозговая травма

Спинально-мозговая травма

ВЫВИХ

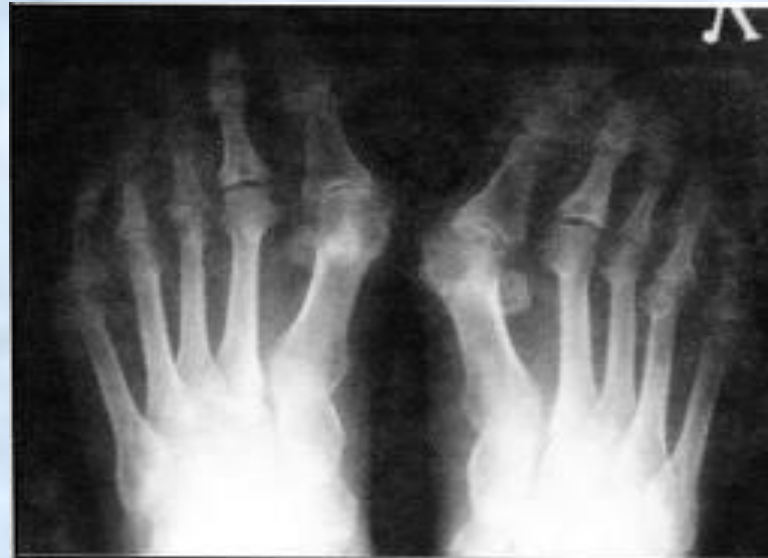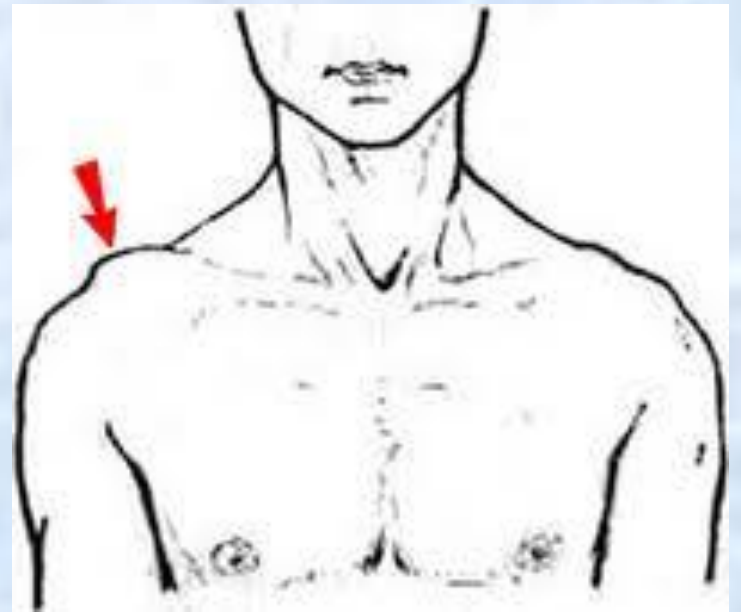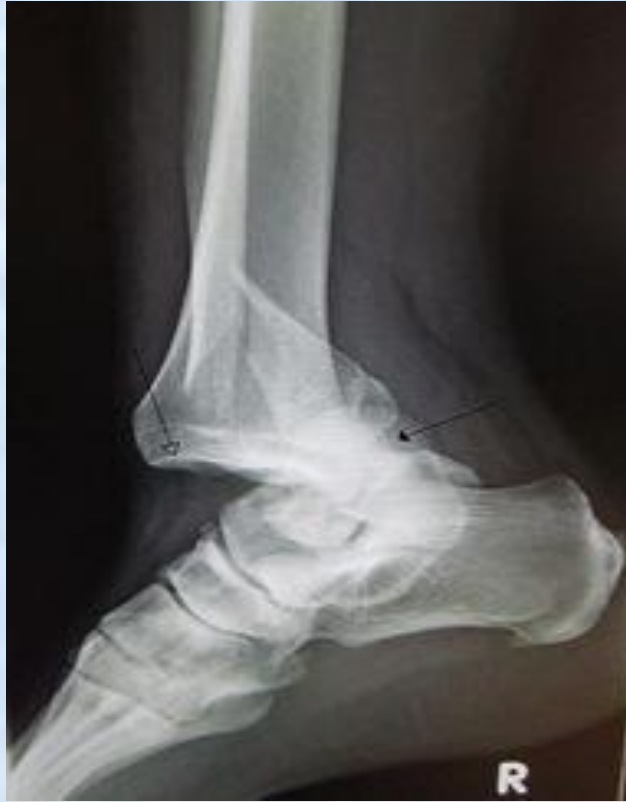Вывих — нарушение [конгруэнтности](#) — нарушение конгруэнтности суставных поверхностей костей, как с нарушением целостности суставной капсулы, так и без нарушения, под действием механических сил ([травма](#) —

Постепенный смещения
нарушение конгруэнтности суставных поверхностей костей, как с нарушением целостности суставной капсулы, так и без нарушения, под действием механических сил (травма) либо деструктивных процессов в суставе ([артрозы](#) — подвывих (суставные поверхности остаются в частичном соприкосновении). Вывих может быть полным (полное расхождение суставных концов) и неполным — нарушение конгруэнтности суставных поверхностей костей, как с нарушением целостности суставной капсулы, так и без нарушения, под действием механических сил (травма) либо деструктивных процессов в суставе (артрозы, [артриты](#)).

Первая помощь
Фиксация поврежденной конечности косынкой, шиной и т. п. ([иммобилизация](#)).

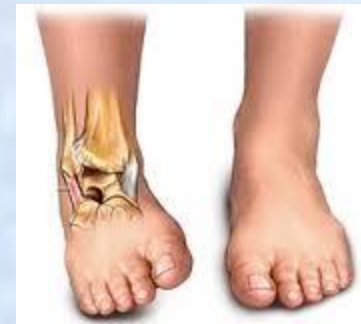(иммобилизация) Фиксация поврежденной конечности косынкой, шиной и т. п. (иммобилизация). Холод на область поражения. Небольшие вывихи могут быть вправлены самостоятельно, если есть уверенность в отсутствии повреждения костей. Вправление осуществляется обратным механизму травмы. Вправление суставных концов производится только врачом во избежание дополнительной травматизации тканей сразу же после установления диагноза с последующей иммобилизацией; в дальнейшем — функциональное лечение ([гимнастика](#) Фиксация поврежденной конечности косынкой, шиной и т. п. (иммобилизация). Холод на область поражения. Небольшие вывихи могут быть вправлены самостоятельно, если есть уверенность в отсутствии повреждения костей. Вправление осуществляется обратным механизму травмы. Вправление суставных концов

ВЫВИХ



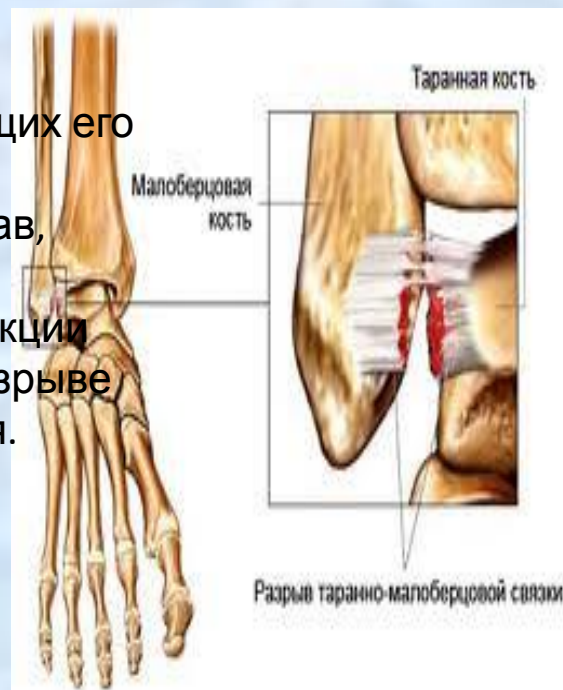РАСТЯЖЕНИЕ

Растяжение и разрыв [суставных связок](#) Растяжение и разрыв суставных связок возникают при резких движениях в суставе, превышающих его нормальную амплитуду и не совпадающих с его нормальным направлением. Чаще всего повреждается [голеностопный сустав](#) Растяжение и разрыв суставных связок возникают при резких движениях в суставе, превышающих его нормальную амплитуду и не совпадающих с его нормальным



направлением. Чаще всего повреждается голеностопный сустав, В первые минуты после травмы наложите лед на реде коленный. Для разрыва связок характерны постоянная поврежденный сустав, затем зафиксируйте боль, [кровоизлияние](#) Растяжение и разрыв суставных сустав [эластичным бинтом](#) В первые минуты после связок возникают при резких движениях в суставе, превышающих его травмы наложите лед на поврежденный сустав, затем нормальную амплитуду и не совпадающих с его нормальным фиксируйте сустав эластичным бинтом, но не направлением. Чаще всего повреждается голеностопный сустав, заматывайте слишком туго, чтобы не реде коленный. Для разрыва связок характерны постоянная нарушить [кровообращение](#) В первые минуты после боль, кровоизлияние в месте травмы, резкое ограничение функции травмы наложите лед на поврежденный сустав, затем сустава и болезненность при [пальпации](#). При растяжении и разрыве зафиксируйте сустав эластичным бинтом, но не связок конечность, в отличие от переломов, не деформируется. заматывайте слишком туго, чтобы не

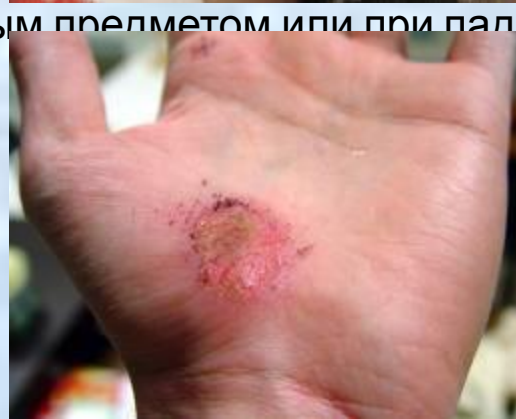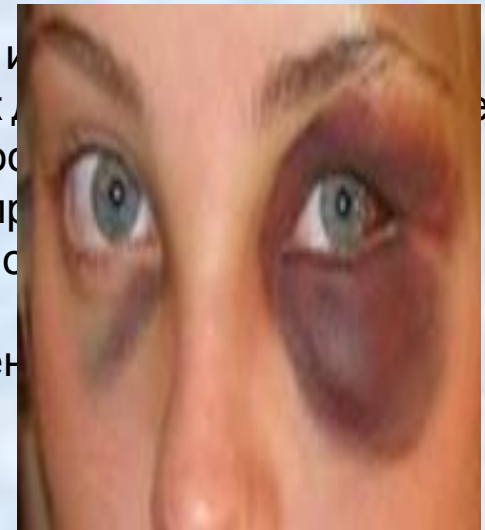
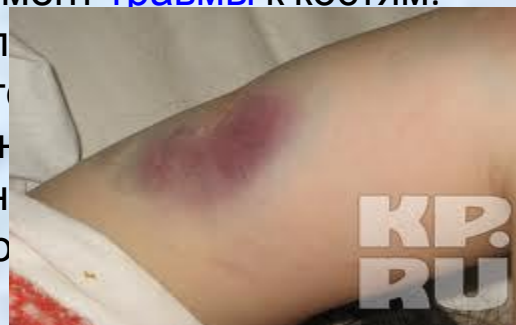нарушить кровообращение. [Голеностопный сустав](#) при этом сгибают под углом 90°. На голеностопный сустав повязку накладывают следующим образом: делают тур вокруг нижней части голени, затем крестовый виток от внутренней лодыжки к подушечке мизинца стопы, виток вокруг стопы на уровне подушечек пальцев, затем крестовый



Ушиб

Ушиб (лат. *contusio*) — закрытое повреждение тканей и органов без существенного нарушения их структуры. Чаще повреждаются поверхностно расположенные ткани (**кожа**) — закрытое повреждение тканей и органов без существенного нарушения их структуры. Чаще повреждаются поверхностно расположенные ткани (кожа, подкожная клетчатка, **мышцы**) — закрытое повреждение тканей и органов без существенного нарушения их структуры. Чаще повреждаются поверхностно расположенные ткани (кожа, подкожная клетчатка, мышцы и **надкостница**) — закрытое повреждение тканей и органов без существенного нарушения их структуры. Чаще повреждаются поверхностно расположенные ткани (кожа, подкожная клетчатка, мышцы и надкостница). Особенно страдают при сильном ударе мягкие ткани, придавливаемые в момент **травмы** к костям.

Как правило, при ушибе пострадавшие испытывают боль, которая может продолжаться в глубине тканей кровотока. При ушибе надо наложить что-то холодное, через ткань подложить и нарушить функцию. Кровоизлияния сопровождаются синяком, онемением. Место накладывается только в первые 24 часа. Применяются местно-раздражающие средства непосредственно после травмы нельзя, это вызовет ещё больший отёк повреждённых тканей.



Последствия ушибов

В результате ушиба голени в области передневнутренней её поверхности, где кожа и подкожная клетчатка прилежат к кости, возможно омертвение кожи и её последующее отторжение.

При ударах по мало защищённым мягкими тканями костям наступают не только очень болезненные ушибы надкостницы с её отслоением, но и повреждения костей (трещины и переломы).

Удар в косом по отношению к поверхности кожи направлении может вызвать её отслойку вместе с подкожной клетчаткой.

При ушибе мягких тканей в месте повреждения нарастает кровоизлияние и образуется более или менее выраженная припухлость. Кровь постепенно пропитывает ткани, может скапливаться ([гемартроз](#)).

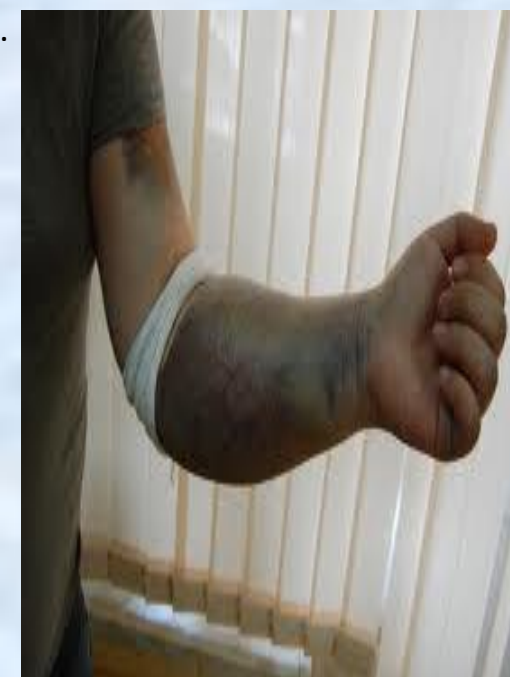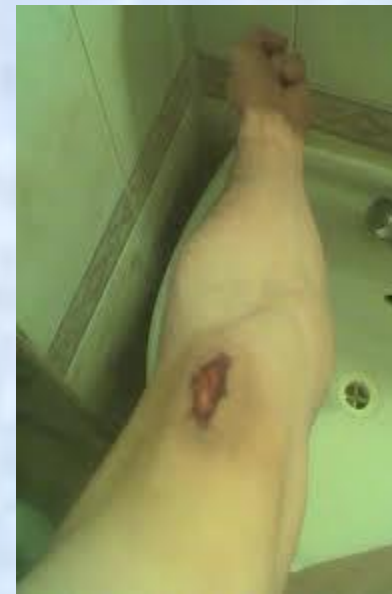При ушибе сустава (например, коленного) через несколько часов после травмы его объём увеличивается, нарушается функция, усиливается боль (особенно при движениях). Нога в этом случае слегка согнута, её разгибание резко болезненно.

При ушибе головы может отмечаться лишь незначительная припухлость («шишка»), которая не причиняет много хлопот. Однако, если травма сопровождалась потерей сознания, слабостью, тошнотой, рвотой и т. п., то скорее всего, произошло [сотрясение](#). При ушибе головы может отмечаться лишь незначительная припухлость («шишка»), которая не причиняет много хлопот. Однако, если травма сопровождалась потерей сознания, слабостью, тошнотой, рвотой и т. п., то скорее всего, произошло сотрясение или даже [ушиб головного мозга](#).

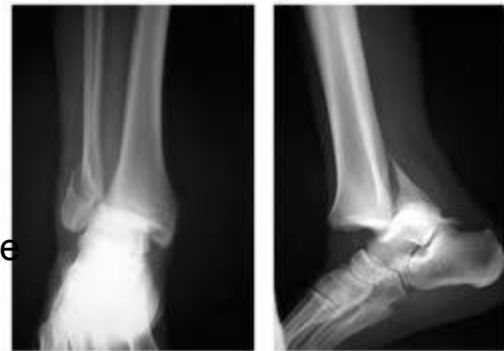При ушибе шеи, кроме повреждения мягких тканей, может вторично нарушаться кровоток в проходящих здесь сосудах, что нарушает кровоснабжение головного мозга.

При ушибе спины (позвоночника) может нарушаться кровообращение спинного мозга (отмечается снижение чувствительности в конечностях, нарушение функции мышц и т. п.).

При ушибе грудной клетки могут отмечаться только местные изменения в поверхностных мягких тканях, но при сильном ударе, например в результате падения, может нарушаться дыхание, при ударах в область сердца возможна его



Перелом



Перелом кости — полное или частичное нарушение целостности [кости](#) — полное или частичное нарушение целостности кости при [нагрузке](#) — полное или частичное нарушение целостности кости при нагрузке, превышающей прочность травмируемого участка [скелета](#) — полное или частичное нарушение целостности кости при нагрузке, превышающей прочность травмируемого участка скелета. Переломы могут возникать как вследствие [травмы](#), так и в результате различных заболеваний, сопровождающихся изменениями в прочностных характеристиках костной ткани.

Тяжесть состояния при переломах обусловлена размерами повреждённых

[После действия травмы](#). Множественные переломы крупных [трубчатых](#)

[костей](#) в зависимости от перелома могут обуславливать размерности кости,

возникнувшие [повреждения](#). Последствием является нарушение целостности кости,

разрыв [крупных артерий](#) и [крупных вен](#), сильная боль. При полных переломах

[крупных трубчатых костей](#) происходит нарушение целостности кости,

разрыв [крупных артерий](#) и [крупных вен](#), сильная боль. При полных переломах

[крупных трубчатых костей](#) происходит нарушение целостности кости,

разрыв [крупных артерий](#) и [крупных вен](#), сильная боль. При полных переломах

[крупных трубчатых костей](#) происходит нарушение целостности кости,

разрыв [крупных артерий](#) и [крупных вен](#), сильная боль. При полных переломах

[крупных трубчатых костей](#) происходит нарушение целостности кости,

разрыв [крупных артерий](#) и [крупных вен](#), сильная боль. При полных переломах

[крупных трубчатых костей](#) происходит нарушение целостности кости,

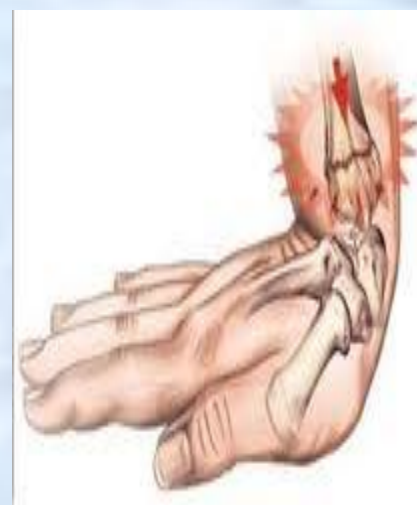разрыв [крупных артерий](#) и [крупных вен](#), сильная боль. При полных переломах

[крупных трубчатых костей](#) происходит нарушение целостности кости,

разрыв [крупных артерий](#) и [крупных вен](#), сильная боль. При полных переломах

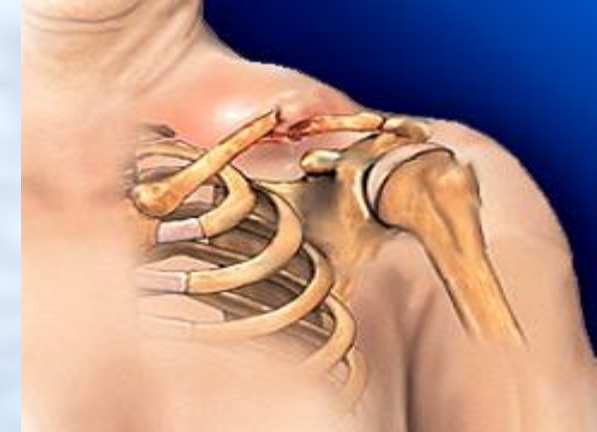[крупных трубчатых костей](#) происходит нарушение целостности кости,

разрыв [крупных артерий](#) и [крупных вен](#), сильная боль. При полных переломах

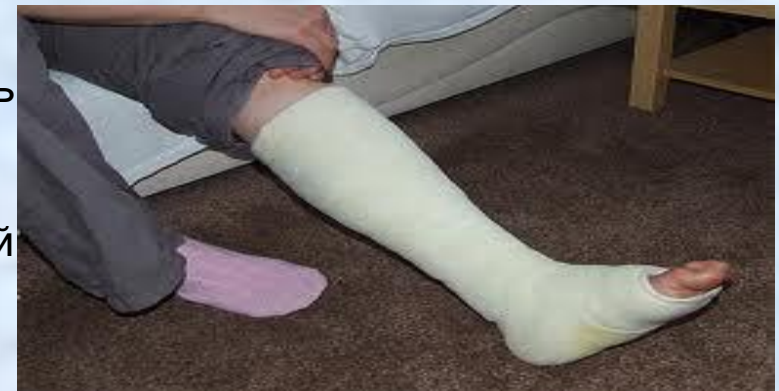

Лечение

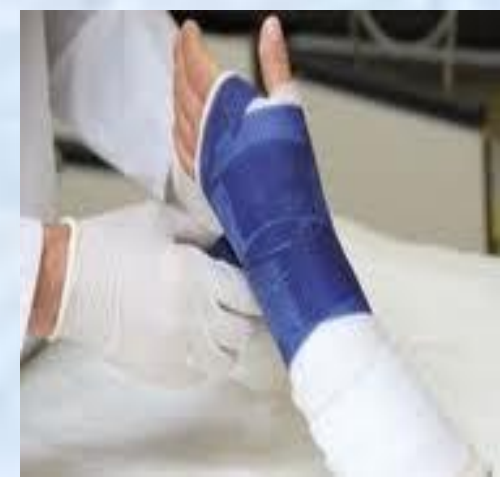В случае перелома очень важно своевременное оказание медицинской помощи. Вовремя оказанная медицинская помощь может спасти жизнь пострадавшему и предотвратить развитие серьёзных осложнений. Зачастую опасны не сами переломы, а сопровождающие их патологические состояния, такие как [травматический шок](#)



Первая врачебная помощь оказание медицинской помощи. Вовремя оказанная медицинская помощь может спасти жизнь пострадавшему и предотвратить развитие серьёзных осложнений. Зачастую опасны не сами переломы, а сопровождающие их патологические состояния, такие как [травматический шок](#) и [кровотечение](#). В этот момент важно оценить тяжесть состояния



пострадавшего, предотвратить или облегчить осложнениями травмы, определить объём **Относительные признаки перелома** [Боль](#) — усиливается в месте перелома при имитации осевой нагрузки. Например, при постукивании по пятке резко усилится боль при переломе голени.



[Отёк](#) — возникает в области повреждения, как правило, не сразу. Несёт относительно мало диагностической информации.

[Гематома](#) — появляется в области перелома (чаще не сразу). Пульсирующая гематома свидетельствует о продолжающемся интенсивном кровотечении.

Нарушение функции повреждённой конечности — подразумевается невозможность нагрузки на повреждённую часть тела и значительное ограничение подвижности.

КАК ИЗБЕЖАТЬ ТРАВМ ПРИ ЗАНЯТИЯХ ФИЗИЧЕСКОЙ КУЛЬТУРЫ

Сделайте тренировку максимально безопасной

Большинство спортивных травм происходят во время игры в футбол или баскетбол, катания на велосипеде или занятиях бегом. Как их избежать?

Даже если на улице тепло, необходимо разогреться перед началом занятий

До начала тренировки хорошо разогрейтесь и потяните мышцы. Потратьте 10-15 минут и подготовьте тело к физическим упражнениям. Начинайте с небольшой нагрузки, постепенно увеличивая ее. Например, сначала - быстрая ходьба, а затем бег. Вы должны разогреть все группы мышц, используемые при беге.

Во время разминки мышцы и суставы становятся более гибкими, пульс учащается, благодаря чему сердце посылает больше крови и кислорода мышцам. Если вы слегка вспотели, это признак готовности к тренировке.

Разминка уменьшает риск получения травмы и повышает эффективность занятий. Не забудьте расслабиться и остыть после тренировки.



**БУДЬТЕ
ЗДОРОВЫ!!!**