

Острая сердечная недостаточность.

В естественной науке принципы должны подтверждаться наблюдениями.

Карл Линней.

Досуточная летальность при сердечной астме и отеке легких 40 пациентов

Диагноз СМП:

- Инфаркт миокарда – 33
- Нестабильная стенокардия – 3
- ИБС - 4

Диагноз при аутопсии:

- Инфаркт миокарда – 25
- *Отек легких при отсутствии ИМ - 4*
- *Рак – 4*
- *Пиелонефрит – 2*
- *Инсульт - 1*
- *ТЭЛА – 1*
- *Алкоголизм – 1*
- *ЖКК – 1*
- *Гангрена н/к – 1*

ОПРЕДЕЛЕНИЕ.

Острая сердечная недостаточность, являющаяся следствием нарушения сократительной способности миокарда, уменьшения систолического и минутного объема сердца, проявляется несколькими крайне тяжелыми клиническими синдромами: кардиогенным шоком, отеком легких и острым легочным сердцем.

Классификация

**Клиническая классификация
острой сердечной недостаточности
в зависимости от типа гемодинамики**

А) Застойный тип гемодинамики

Б) С гипокинетическим типом гемодинамики

**Классификация
острой сердечной недостаточности
при инфаркте миокарда
(на основе Killip T. & Kimball J., 1967)**

I, II, III, IV класс

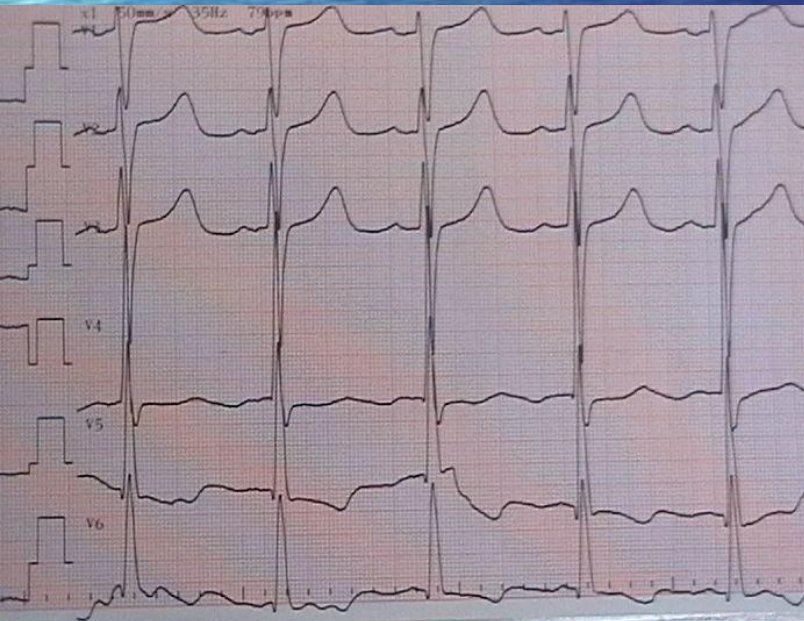
Клиническая картина

Диагноз при направлении смор. пом., неотл. пом.,
и клиники, консульт. (подчеркнуть и вписать
диагноз).

Дилатация крово
отек легких, послеоперационный
кардиосклероз МК = 1

Диагноз приемного отделения _____

Е 3 А



ОСНОВЫ КЛИНИЧЕСКОЙ ДИАГНОСТИКИ

под ред. А.М.Левина и Д.Д.Плетнева, 1922 год.

- Дать точное определение понятию одышка затруднительно. Затруднительно потому, что здесь одновременно смешаны двоякого рода явления: объективные и субъективные. В одних случаях больной жалуется на одышку, между тем как врач не находит никаких симптомов ее за исключением жалоб пациента, и обратно. Могут быть налицо объективные симптомы одышки (учащение, или урежение и углубление дыхания, цианоз), в то время, как больной не жалуется на одышку.
- Имея ввиду, главным образом, объективные симптомы одышки, мы будем понимать под этим термином затрудненное дыхание, сопровождающееся часто субъективными ощущениями и выражающееся объективными изменениями дыхания, кровообращения, нервными симптомами.

Одышка*

*Более редкие причины – анемия, инфекция, интерстициальные заболевания легких.

ХОБЛ

ТЭЛА

Декомпенсация
СН

ОКС

«Удушье, свист в груди»

Жалобы

«Боль, страх, слабость»

«Легочный»

Анамнез

«Сердечный»

«Сухие хрипы»

Клиника

«Влажные хрипы»

«Все вправо»

ЭКГ

«Все влево»

«Помогает эуфиллин»

Диагностика ex juvantibus

«Помогает нитроглицерин»

ДИАГНОСТИЧЕСКИЕ КРИТЕРИИ.

Одним из наиболее постоянных признаков острой сердечной недостаточности служит синусовая тахикардия (при отсутствии слабости синусового узла, полной AV блокады или рефлексорной синусовой брадикардии); характерны расширение границ сердца влево или вправо и появление третьего тона на верхушке или над мечевидным отростком.

Диагностика острой правожелудочковой СН.

Набухание шейных вен и печени,

Симптом Куссмауля (набухание яремных вен на вдохе),

Интенсивные боли в правом подреберье,

ЭКГ признаки острой перегрузки правого желудочка (тип SI–QIII, возрастание зубца R в отведениях V1,2 и формирование глубокого зубца S в отведениях V4-6, депрессия STI,II,aVL и подъем STIII,aVF, а также в отведениях V1,2; возможно формирование блокады правой ножки пучка Гиса, отрицательных зубцов T в отведениях III, aVF, V1-4) и признаки перегрузки правого предсердия (высокие остроконечные зубцы PII,III).

Диагностика острой левожелудочковой СН

Одышка разной выраженности вплоть до удушья

Приступообразный кашель, сухой или с пенистой мокротой, выделение пены изо рта и носа

Положение ортопноэ

Наличие влажных хрипов, выслушивающихся над площадью от задне-нижних отделов до всей поверхности грудной клетки; локальные мелкопузырчатые хрипы характерны для сердечной астмы, при развернутом отеке легких выслушиваются крупнопузырчатые хрипы над всей поверхностью легких и на расстоянии (клокочущее дыхание).

Диагностика кардиогенного шока

- снижение систолического артериального давления менее 90-80 мм рт. ст. (или на 30 мм рт. ст. ниже "рабочего" уровня у лиц с артериальной гипертензией)
- уменьшение пульсового давления - менее 25-20 мм рт.ст.
- признаки нарушения микроциркуляции и перфузии тканей - падение диуреза менее 20 мл в час, холодная кожа, покрытая липким потом, бледность, мраморный рисунок кожи, в ряде случаев - спавшиеся периферические вены.

ЛЕЧЕНИЯ ОСТРОЙ СЕРДЕЧНОЙ НЕДОСТАТОЧНОСТИ

Диагноз СМП: Постинфарктный
кардиосклероз. Отек легких.

Лечение по СМП: фуросемид 60 мг в/в
коргликон 1,0 в/в

При поступлении: Состояние тяжелое.
Положение ортопноэ.
ЧД – 26 в 1 мин.
Клокочущее дыхание. Ритм сердца
правильный.
ЧСС – 120 в 1 мин. АД – 130/80 мм.рт.ст

ЛЕЧЕНИЯ ОСТРОЙ СЕРДЕЧНОЙ НЕДОСТАТОЧНОСТИ

При любом клиническом варианте острой сердечной недостаточности показана скорейшая коррекция состояния, приведшего к развитию столь грозного осложнения

При любом варианте определенную роль в
борьбе
с гипоксемией играет
оксигенотерапия – ингаляция увлажненного
кислорода
через носовой катетер со скоростью 6-8 л/мин.

Лечение острой правожелудочковой сердечной недостаточности.

Лечение основной причины, приведшей к правожелудочковой недостаточности

Устранение гипоксии

Воздействие на кровоток в русле ЛА

Лечение острой левожелудочковой сердечной недостаточности.

- Купирование «дыхательной паники» (**опиоиды**).
- Уменьшение преднагрузки (**диуретики, нитраты, опиоиды**).
- Уменьшение постнагрузки (**нитраты, вазодилататоры**).
- Инотропная стимуляция сердца (**катехоламины, сердечные гликозиды, негликозидные инотропные препараты**).
- Уменьшение давления в системе легочной артерии (**нитраты, фуросемид, опиоиды**).
- Пеногашение (**пары этилового спирта, синтетические пеногасители**).
- Кислородотерапия.
- ИВЛ с ПДКВ.

Показания к инотропной терапии при острой левожелудочковой недостаточности.

- Неэффективность стандартной терапии (диуретики, нитраты, опиоиды).
- Ограничение возможностей наращивания дозы мочегонных и в большей степени нитратов в связи с пограничным артериальным давлением.
- Артериальная гипотензия.
- Клинически обоснованное подозрение на наличие гибернирующего миокарда.

Терапия острой левожелудочковой недостаточности.

Отек легких на фоне повышенного АД.

Морфин
Нитраты
Фуросемид
Ингаляция паров спирта

Отек легких нормальном АД.

Морфин
Нитраты
Фуросемид
Добутамин
Ингаляция паров спирта

Отек легких при сниженном АД.

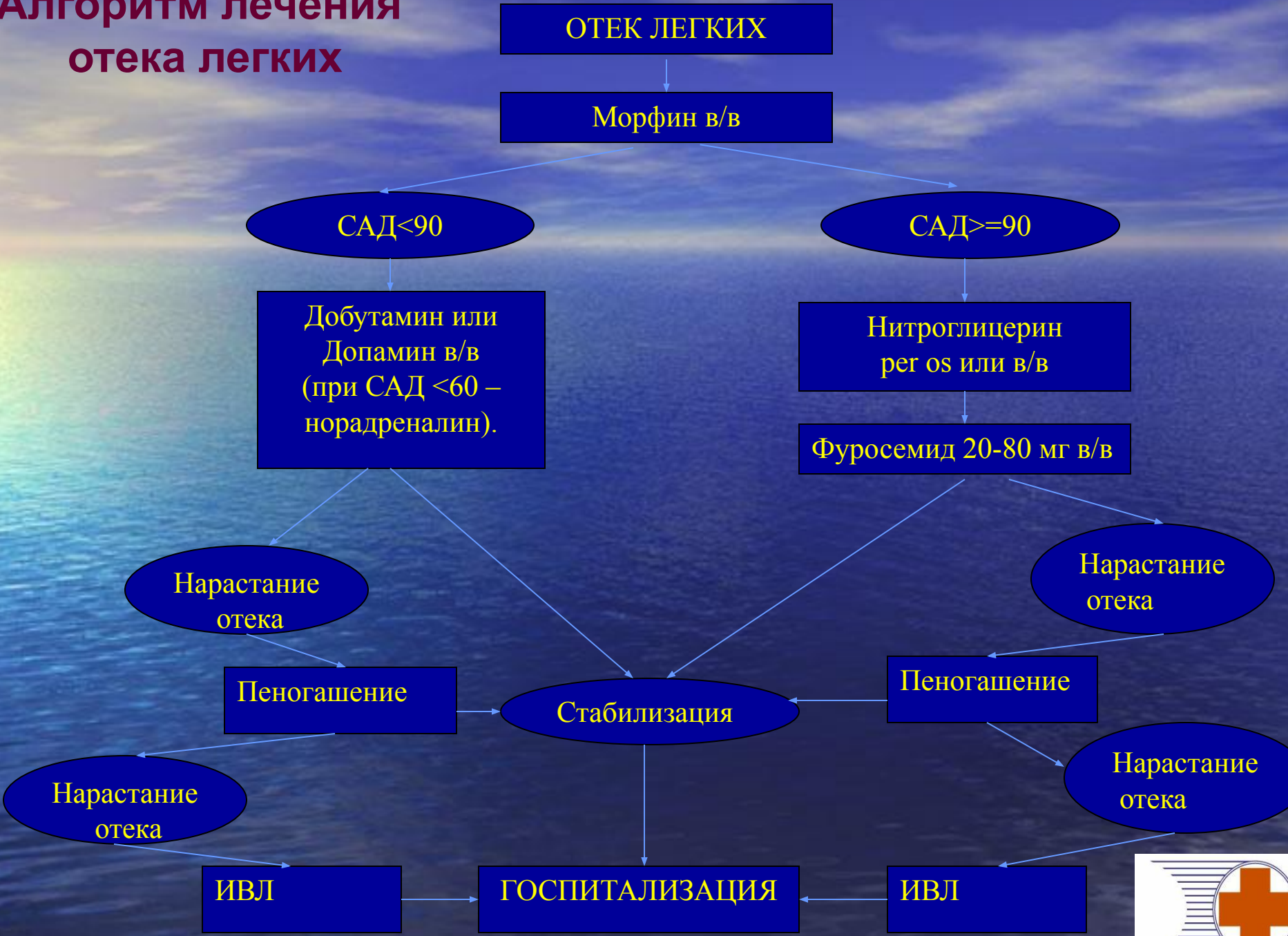- Морфин
- Добутамин
- Допамин или Норэпинефрин
- Ингаляция паров спирта

Рефрактерный к терапии отек легких.

- Терапия сообразно уровню артериального давления
- Перевод пациента на ИВЛ с ПДКВ

Применение дигоксина показано только при сочетании СН с тахисистолическим мерцанием предсердий.

Алгоритм лечения отека легких



Диагноз СМП: ИБС. Отек легких. Коллапс

Лечение СМП: изокет спрей

кордиамин 2,0 п/к

преднизолон 60 мг в/в

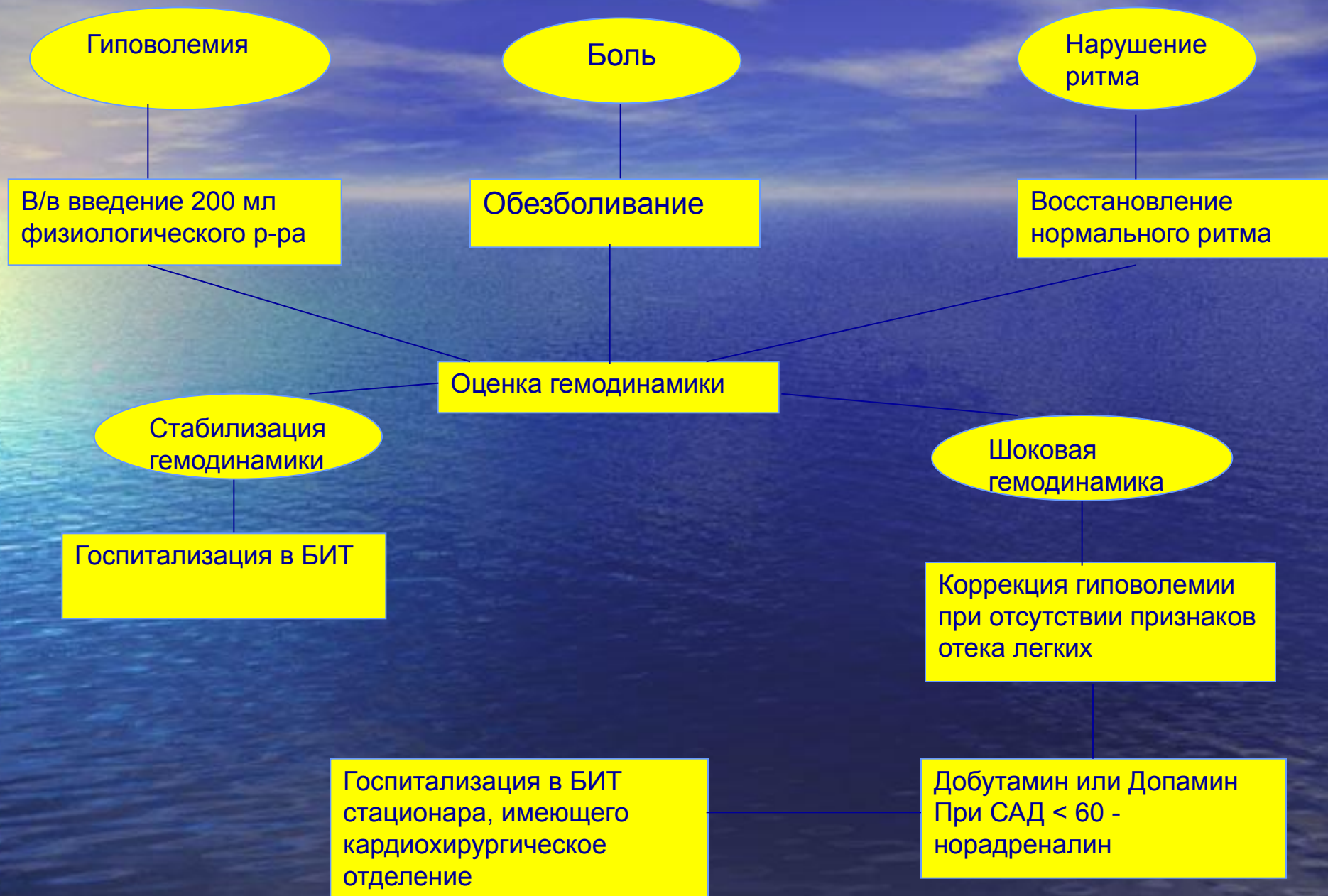фуросемид 60 мг в/в

коргликон 1,0 в/в

**Ритм синусовый,
ЭОС влево,
выраженная гипертрофия
ЛЖ с признаками его
систолической перегрузки.**

При поступлении: В сознании. Лежит с высоко приподнятым головным концом.
А/Д – 90/60 мм.рт.ст
Ритм сердца правильный.
ЧСС – 108 в 1 мин. ЧД – 24 в 1 мин
В легких множество влажных хрипов. В сердце – грубый систолический шум во всех точках проводящийся в межлопаточную область и на сосуды шеи.

Алгоритм лечения кардиогенного шока



Показания к госпитализации

- ❖ Острая недостаточность кровообращения является прямым показанием к госпитализации в отделение (блок) интенсивной терапии или кардиореанимации.
- ❖ При выраженной левожелудочковой недостаточности госпитализация возможна после купирования ее проявлений или специализированными бригадами.
- ❖ По возможности пациентов с кардиогенным шоком следует госпитализировать в стационар, имеющий кардиохирургическое отделение, так как современные представления о лечении этого состояния связаны с проведением аортальной баллонной контрпульсации и ранним хирургическим вмешательством.
- ❖ Транспортировка осуществляется на носилках в горизонтальном положении при кардиогенном шоке и правожелудочковой недостаточности и в сидячем положении при застойной левожелудочковой недостаточности.