

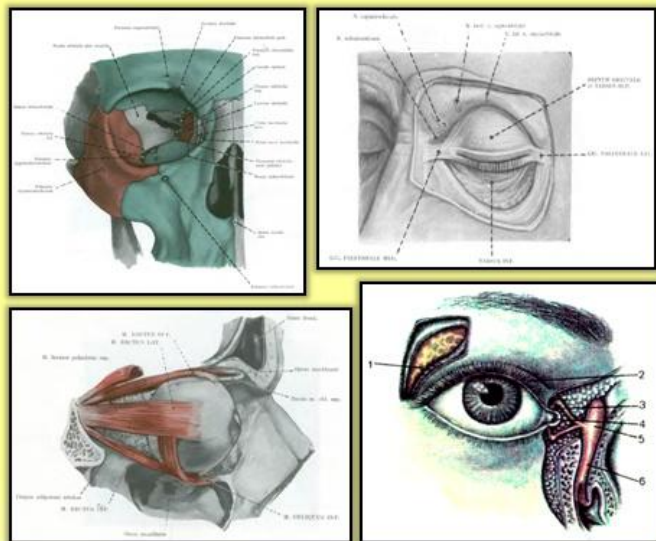
ГРОДНЕНСКИЙ ГОСУДАРСТВЕННЫЙ МЕДИЦИНСКИЙ УНИВЕРСИТЕТ

КАФЕДРА глазных болезней

---

## ЛЕКЦИЯ №2

# Заболевания придатков глаза, роговицы и склеры.



Лектор: ассистент Кринец  
Ж.М.

# ПАТОЛОГИЯ ВЕК

## I. ВОСПАЛИТЕЛЬНЫЕ ЗАБОЛЕВАНИЯ

1. БЛЕФАРИТ (ПРОСТОЙ, ЧЕШУЙЧАТЫЙ, ЯЗВЕННЫЙ)
2. ЯЧМЕНЬ (НАРУЖНЫЙ, ВНУТРЕННИЙ)
3. ХАЛАЗИОН
4. ГЕРПЕС
5. КОНТАГИОЗНЫЙ МОЛЛЮСК

## II. ДИСТРОФИЧЕСКИЕ ЗАБОЛЕВАНИЯ

1. БЛЕФАРОХАЛЯЗИС
2. КСАНТЕЛАЗМА

## III. НОВООБРАЗОВАНИЯ

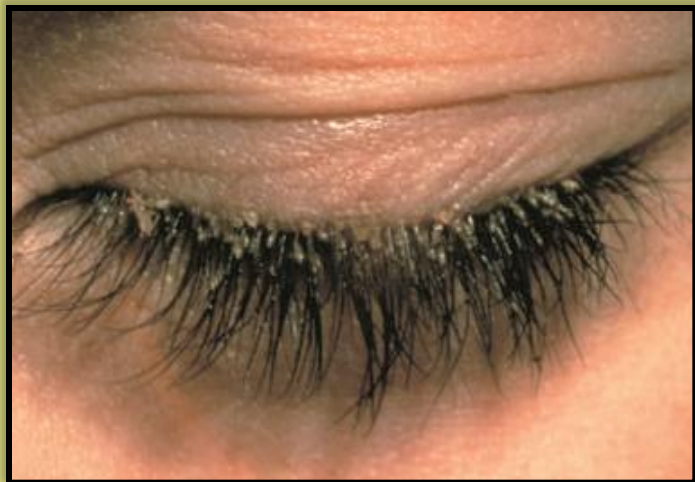1. ДОБРОКАЧЕСТВЕННЫЕ (ФИБРОМА, ГЕАНГИОМА)
2. ЗЛОКАЧЕСТВЕННЫЕ (БАЗАЛЬНО-КЛЕТОЧНЫЙ, ПЛОСКО-КЛЕТОЧНЫЙ, АДЕНОКАРЦИНОМА)

## IV. АНОМАЛИИ ФОРМЫ И ПОЛОЖЕНИЯ

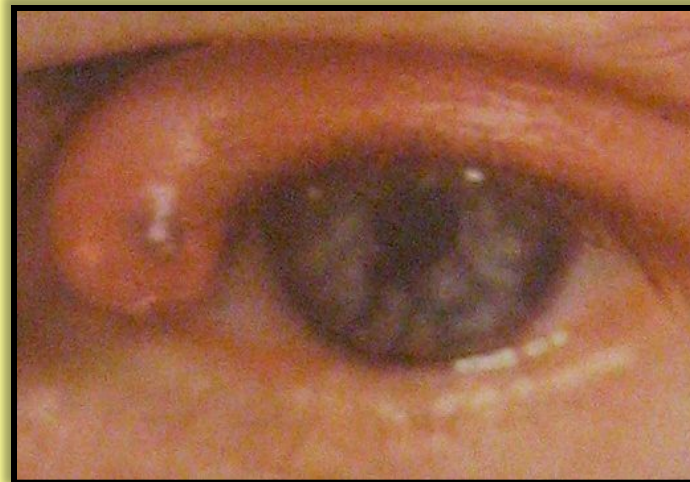1. ЗАВОРОТ, 2. ВЫВОРОТ, 3. ПТОЗ (ПОЛНЫЙ, ЧАСТИЧНЫЙ),
4. ЭПИКАНТУС, 5. БЛЕФАРОФИМОЗ, 6. БЛЕФАРОСПАЗМ, 7. ЛАГОФТАЛЬМ, 8. КОЛОБОМА, 9. АНКИЛОБЛЕФАРОН, 10. МИКРОБЛЕФАРОН.

## V. ТРАВМЫ

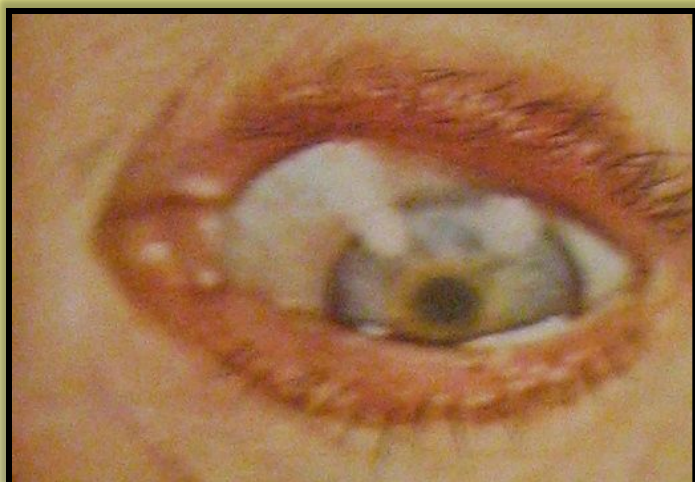# ВОСПАЛИТЕЛЬНЫЕ ЗАБОЛЕВАНИЯ



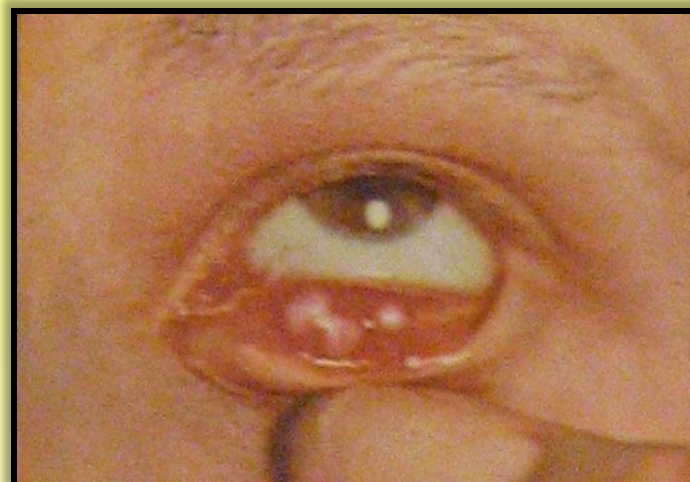**ЧЕШУЙЧАТЫЙ БЛЕФАРИТ**



**НАРУЖНЫЙ ЯЧМЕНЬ**

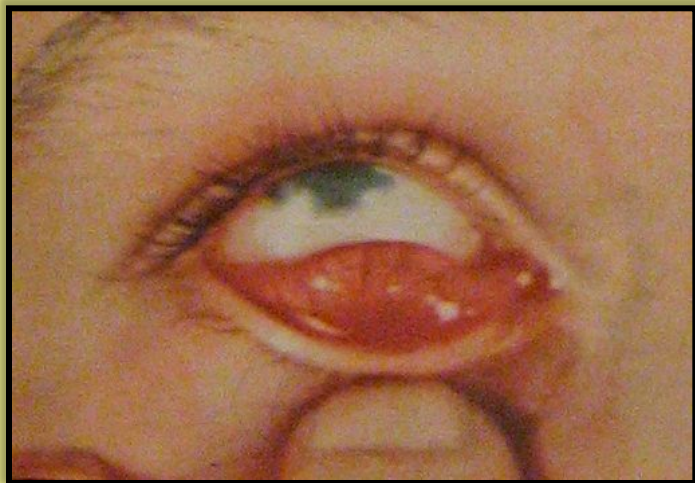

**ЯЗВЕННЫЙ БЛЕФАРИТ**

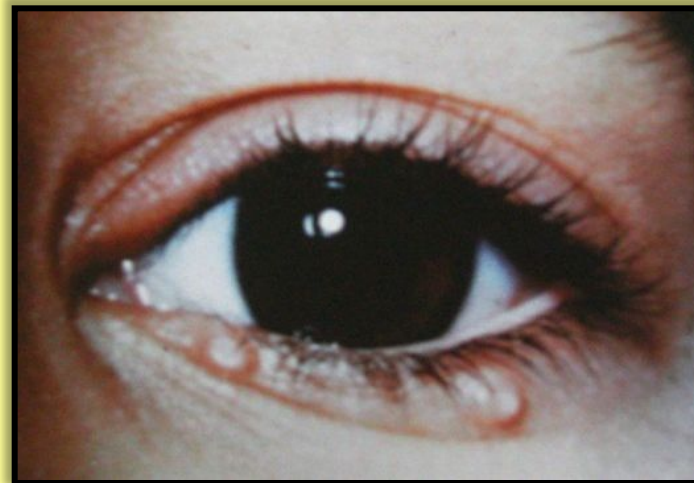


**ВНУТРЕННИЙ ЯЧМЕНЬ**

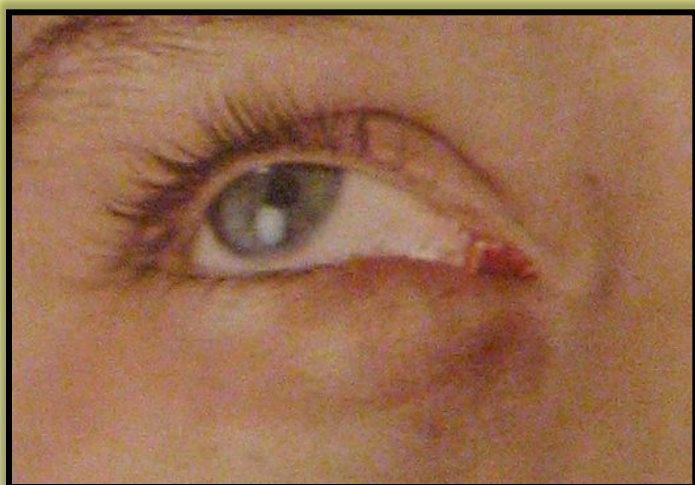# ВОСПАЛИТЕЛЬНЫЕ ЗАБОЛЕВАНИЯ



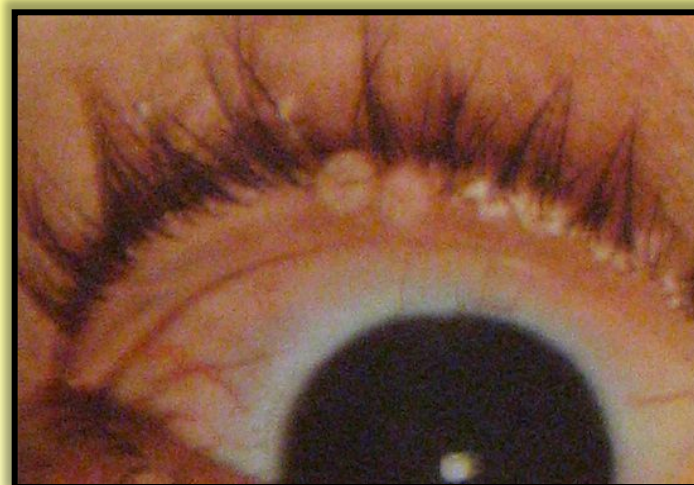**ХАЛАЗИОН**



**КОНТАГИОЗЫЙ МОЛЛЮСК**



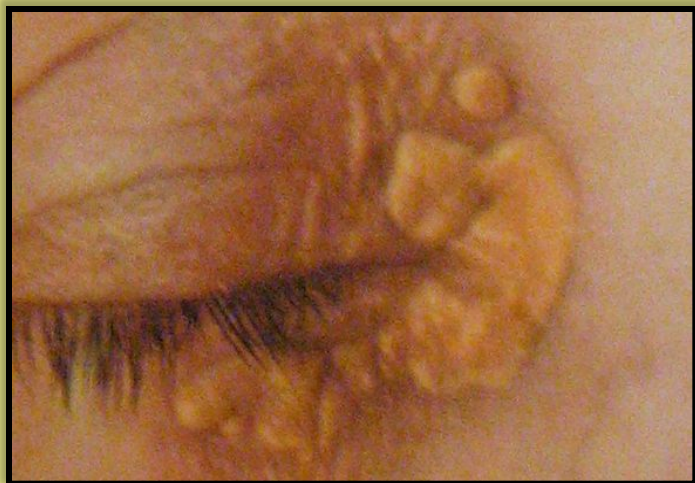**ХАЛАЗИОН**



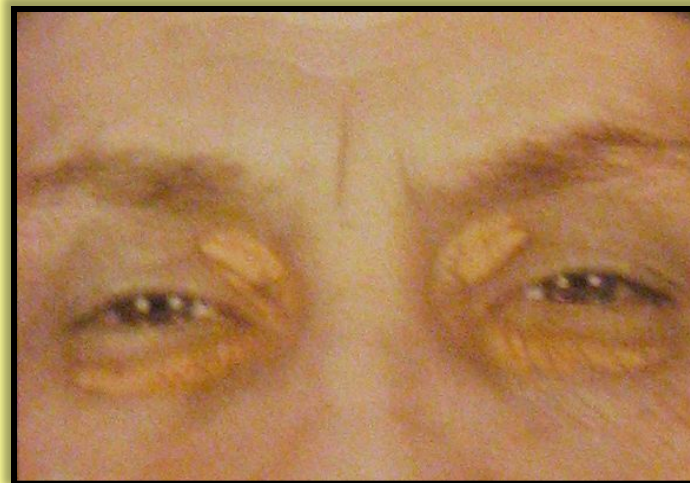**КОНТАГИОЗЫЙ МОЛЛЮСК**



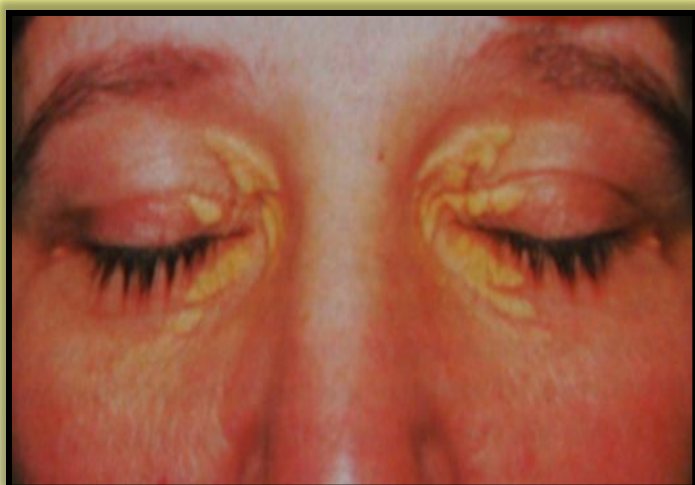# ДИСТРОФИЧЕСКИЕ ЗАБОЛЕВАНИЯ



**КСАНТЕЛАЗМА**

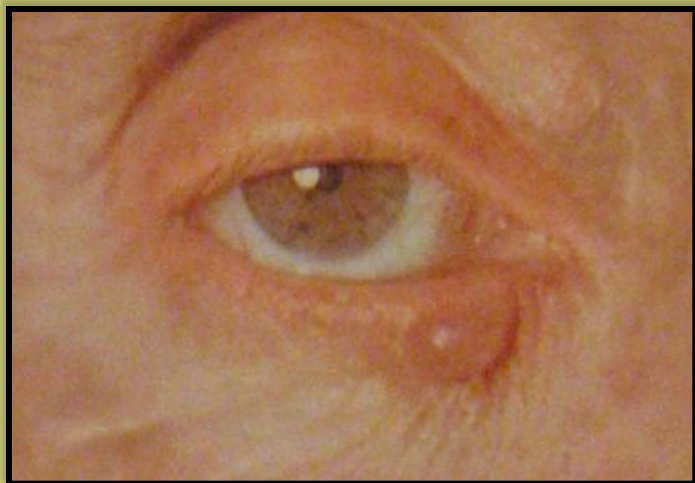

**КСАНТЕЛАЗМА**

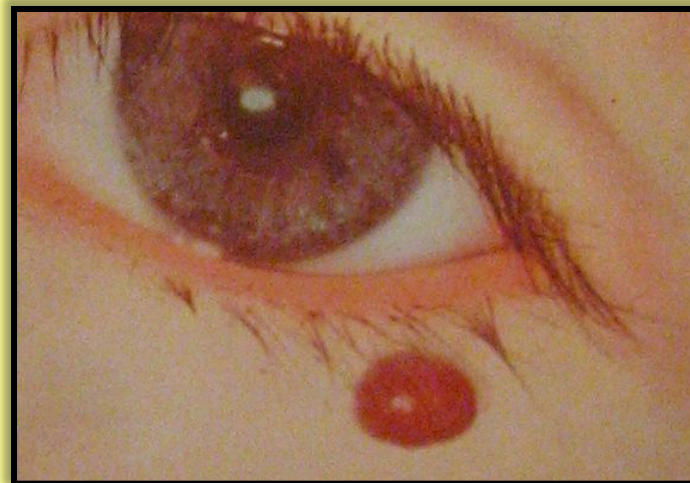


**КСАНТЕЛАЗМА**

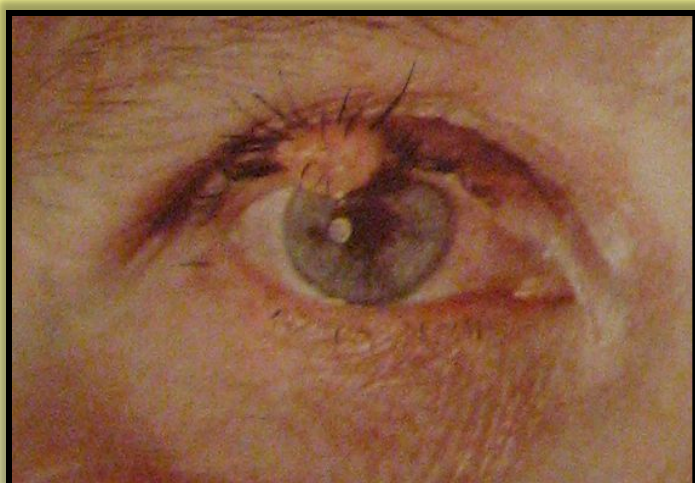# НОВООБРАЗОВАНИЯ ВЕК



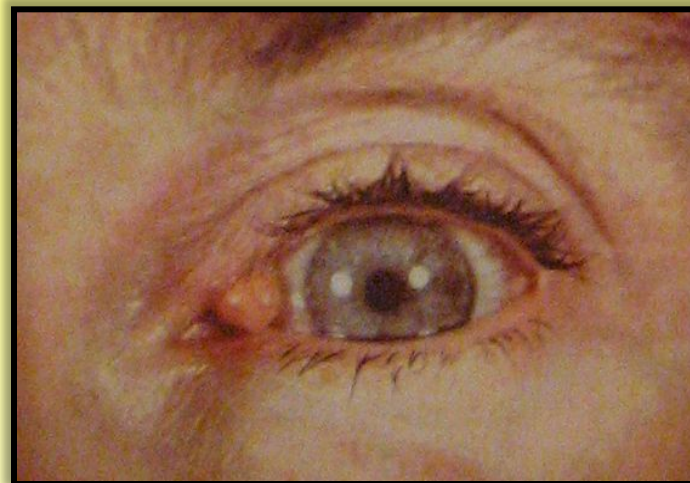**КИСТА**



**ГЕМАНГИОМА**

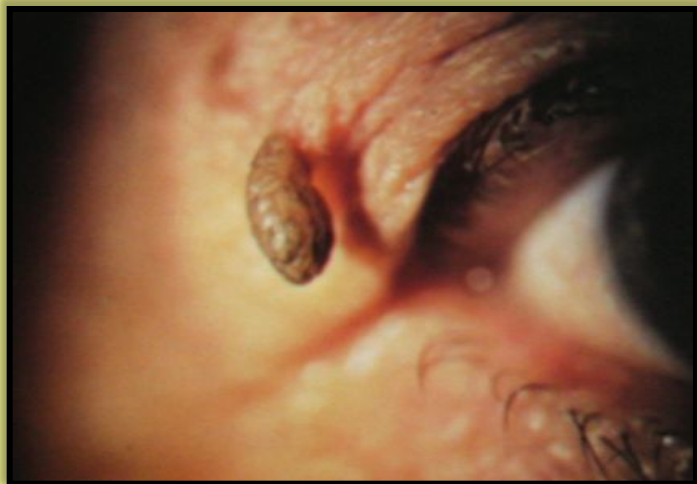

**ПАПИЛЛОМА**

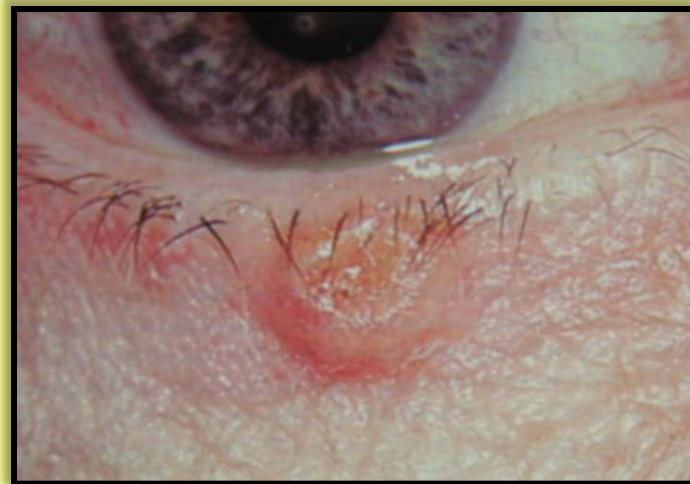

**ФИБРОМА**

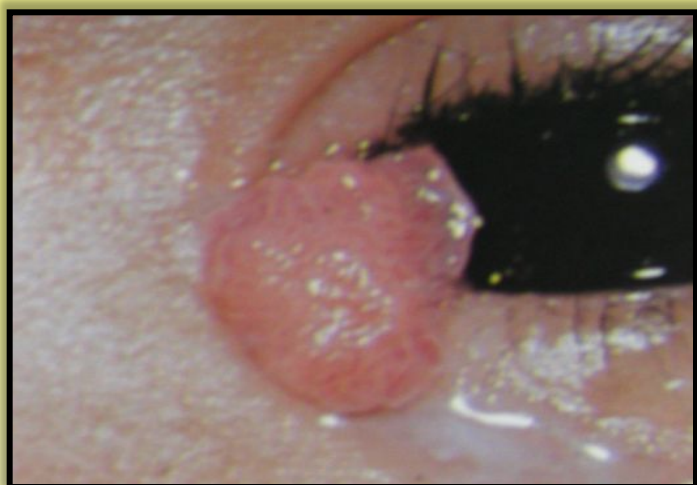# НОВООБРАЗОВАНИЯ ВЕК



**КОЖНЫЙ РОГ**



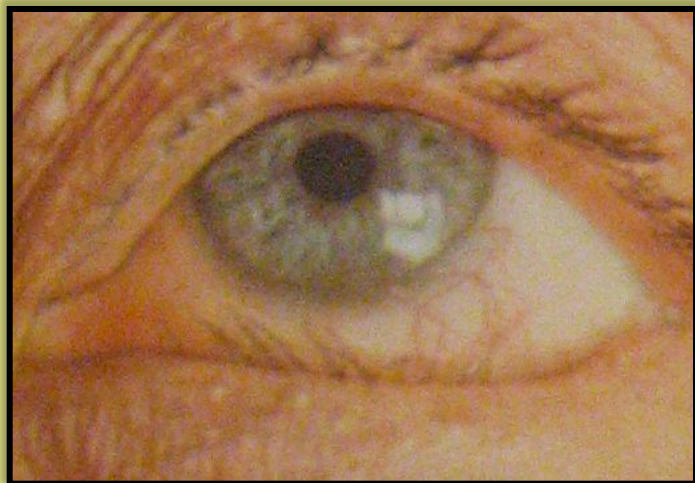**БАЗАЛЬНО-КЛЕТОЧНЫЙ РАК**



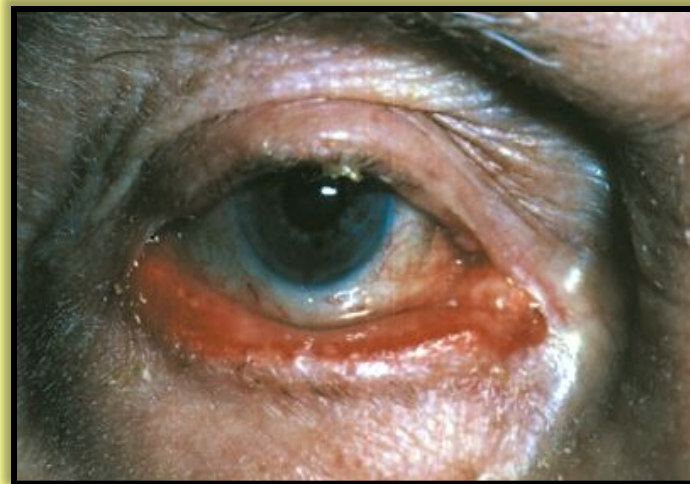**ПАПИЛЛОМА**



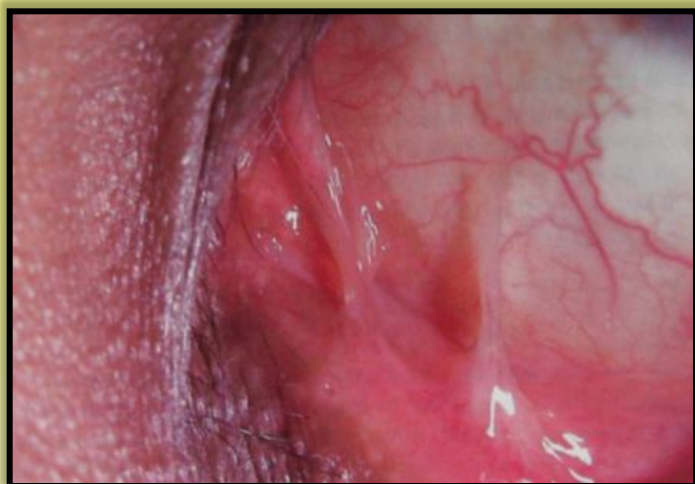
# АНОМАЛИИ ФОРМЫ И ПОЛОЖЕНИЯ



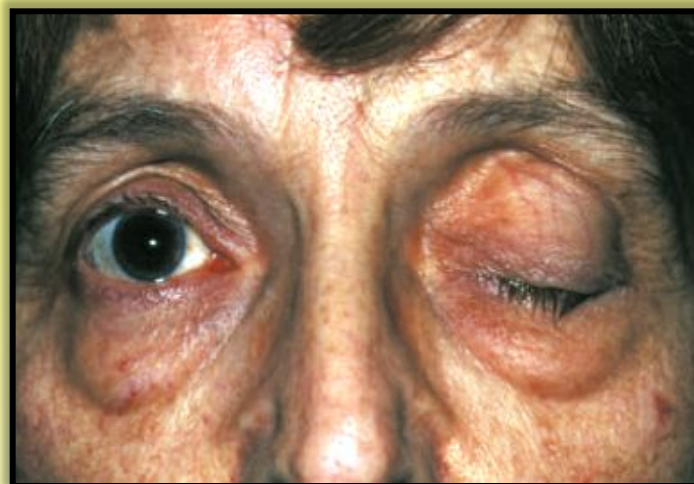**ЗАВОРОТ**



**ВЫВОРОТ**



**СИМБЛЕФАРОН**



**ПТОЗ**



# ПАТОЛОГИЯ СЛЁЗНЫХ ОРГАНОВ

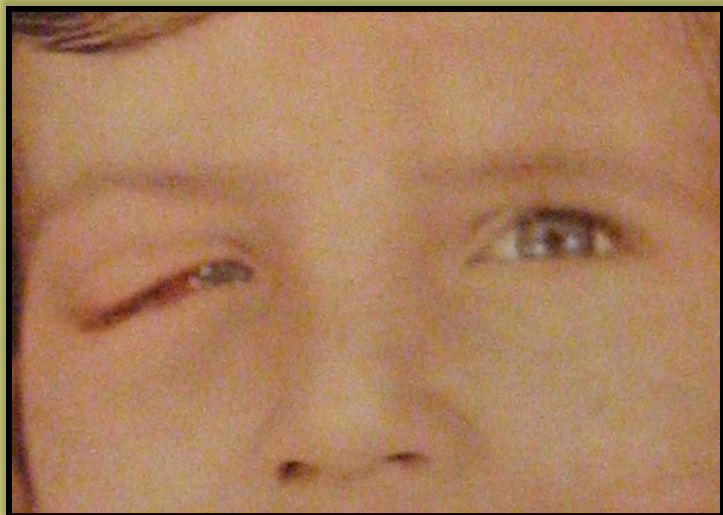## **I. ПАТОЛОГИЯ СЛЁЗОПРОДУЦИРУЮЩЕГО АППАРАТА**

- 1. ВОСПАЛИТЕЛЬНЫЕ ЗАБОЛЕВАНИЯ СЛЁЗНОЙ ЖЕЛЕЗЫ (ДАКРИОАДЕНИТ)**
- 2. ДИСТРОФИЧЕСКИЕ ЗАБОЛЕВАНИЯ (СИНДРОМ ШЕГРЕНА)**
- 3. НОВООБРАЗОВАНИЯ СЛЁЗНОЙ ЖЕЛЕЗЫ (ДОБРОКАЧЕСТВЕННЫЕ И ЗЛОКАЧЕСТВЕННЫЕ)**
- 4. АНОМАЛИИ ФОРМЫ И ПОЛОЖЕНИЯ СЛЁЗНОЙ ЖЕЛЕЗЫ**
- 5. ТРАВМЫ СЛЁЗНОЙ ЖЕЛЕЗЫ**

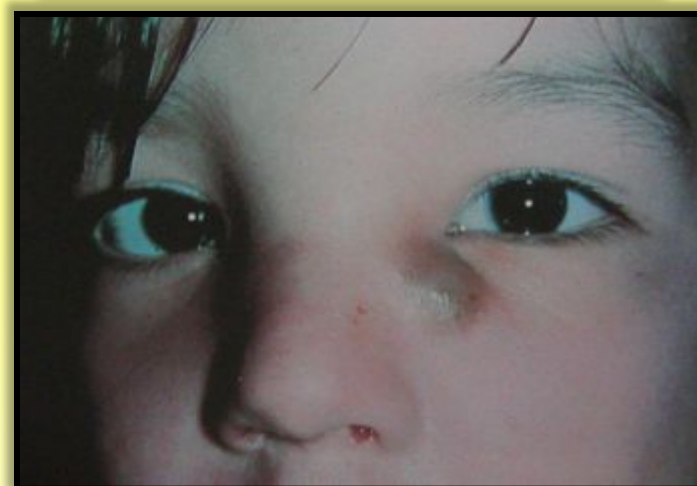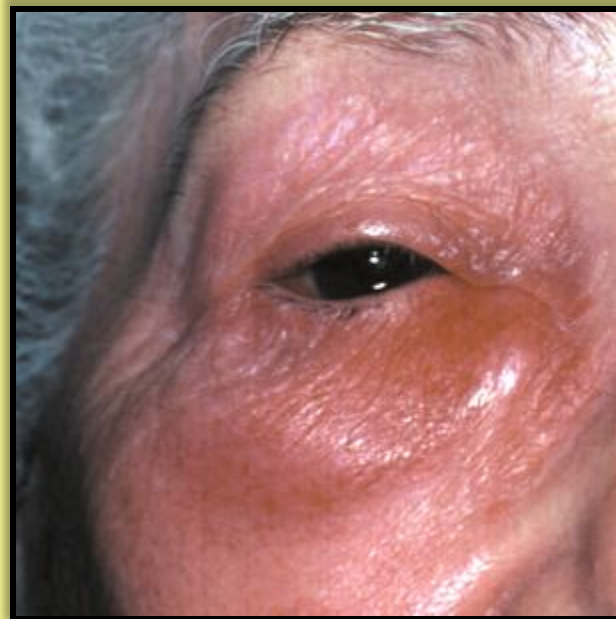
## **II. ПАТОЛОГИЯ СЛЁЗОПРОВОДЯЩЕГО АППАРАТА**

- 1. ВОСПАЛИТЕЛЬНЫЕ ЗАБОЛЕВАНИЯ (ДАКРИОЦИСТИТ)**
- 2. АНОМАЛИИ ФОРМЫ И ПОЛОЖЕНИЯ (СУЖЕНИЕ СЛЁЗНОЙ ТОЧКИ, ВЫВОРОТ СЛЁЗНОЙ ТОЧКИ, СТРИКТУРЫ СЛЕЗНЫХ КАНАЛЬЦЕВ, АТРЕЗИЯ СЛЁЗНЫХ ТОЧЕК)**
- 3. ТРАВМЫ**

# ВОСПАЛИТЕЛЬНЫЕ ЗАБОЛЕВАНИЯ



**ДАКРИОАДЕНИТ**



**ФЛЕГМОНА СЛЕЗНОГО  
МЕШКА**

# ПАТОЛОГИЯ КОНЪЮНКТИВЫ

## I. ВОСПАЛИТЕЛЬНЫЕ ЗАБОЛЕВАНИЯ (К-ТЫ)

### 1. ИНФЕКЦИОННЫЕ

- БАКТЕРИАЛЬНЫЕ (ПРОСТОЙ, ПНЕВМОКОККОВЫЙ, ДИФТЕРИЙНЫЙ, БЛЕННОРЕЙНЫЙ)
- ВИРУСНЫЕ (ГЕРПЕТИЧЕСКИЙ, АДЕНОВИРУСНЫЙ, ЭПИДЕМИЧЕСКИЙ)
- ХЛАМИДИЙНЫЕ (ТРАХОМА, ПАРАТРАХОМА)
- ГРИБКОВЫЕ
- ПАРАЗИТАРНЫЕ

### 2. АЛЛЕРГИЧЕСКИЕ ЭКЗОГЕННЫЕ И АУТОАЛЛЕРГИЧЕСКИЕ

### 3. КОНЪЮНКТИВИТЫ ПРИ ОБЩИХ ЗАБОЛЕВАНИЯХ

### 4. КОНЪЮНКТИВИТЫ, ВЫЗЫВАЕМЫЕ ФИЗИЧЕСКИМИ И ХИМИЧЕСКИМИ ФАКТОРАМИ

## II. ДИСТРОФИЧЕСКИЕ ЗАБОЛЕВАНИЯ

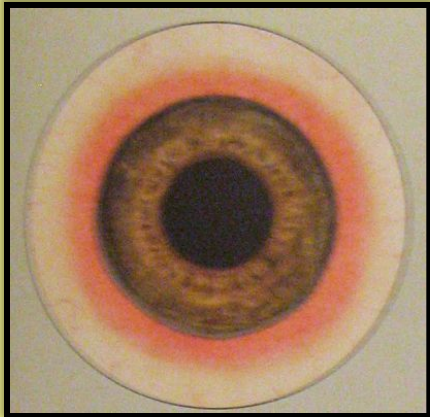
## III. НОВООБРАЗОВАНИЯ



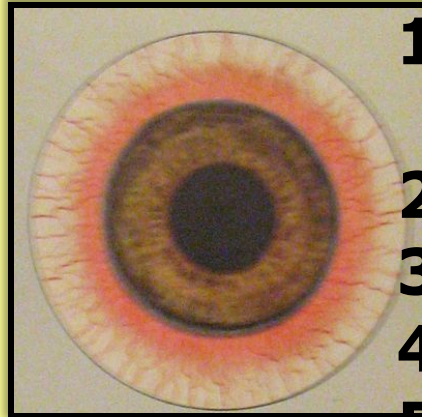
# ДИАГНОСТИКА КОНЪЮНКТИВИТОВ

## ЖАЛОБЫ:

- 1) ЧУВСТВО ИНОРОДНОГО ТЕЛА
- 2) ЗУД
- 3) ГИПЕРЕМИЯ
- 4) СЛЕЗОТЕЧЕНИЕ
- 5) СЛИЗИСТО-ГНОЙНОЕ ОТДЕЛЯЕМОЕ



РЕСНИЧНАЯ  
ИНЪЕКЦИЯ



СМЕШАННАЯ  
ИНЪЕКЦИЯ

МЕТОДЫ ДИАГНОСТИКИ: ОСМОТР, БИО-  
МИКРОСКОПИЯ, БАКТЕРИОЛОГИЧЕСКИЙ МЕТОД,  
БАКТЕРИОСКОПИЧЕСКИЙ, ЦИТОЛОГИЧЕСКИЙ  
(СОСКОБ).

# ЛЕЧЕНИЕ КОНЪЮНКТИВИТОВ

## ЛЕЧЕНИЕ БАКТЕРИАЛЬНЫХ КОНЪЮНКТИВИТОВ:

1) ПРОМЫВАНИЕ РАСТВОРАМИ (ЧАЙ, РОМАШКА И ДР.)

2) АНТИБИОТИКИ, СУЛЬФАНИЛАМИДЫ (АЛЬБУЦИД, ЛЕВОМИЦЕТИН, ЦИПРОЛЕТ, ТОБРЕКС, ТОБРЕКС 2х, ОФТАКВИКС, ВИГАМОКС), ДО 8 РАЗ/СУТ.

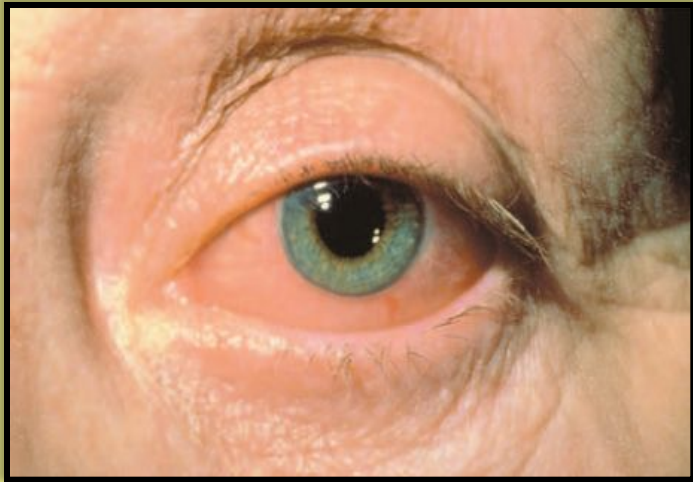
3) МАЗЬ ЭРИТРОМИЦИНОВАЯ, ТЕТРАЦИКЛИНОВАЯ НА НОЧЬ.

## ЛЕЧЕНИЕ ВИРУСНЫХ КОНЪЮНКТИВИТОВ:

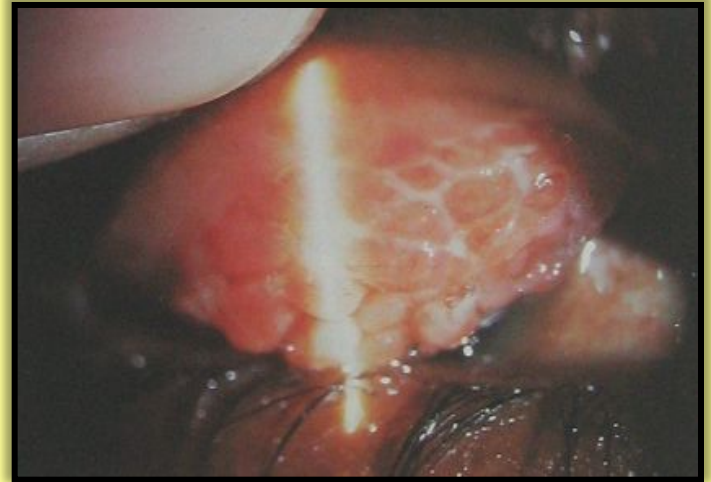
ПРОТИВОВИРУСНЫЕ КАПЛИ: ИНТЕРФЕРОН, ОФТАЛЬМОФЕРОН, ПОЛУДАН

ПРОТИВОВИРУСНЫЕ МАЗИ (ОКСОЛИНОВАЯ, БОНАФТОНОВАЯ, ВИРОЛЕКС, ЗОВИРАКС, АЦИКЛОВИР, ВИРГАН)

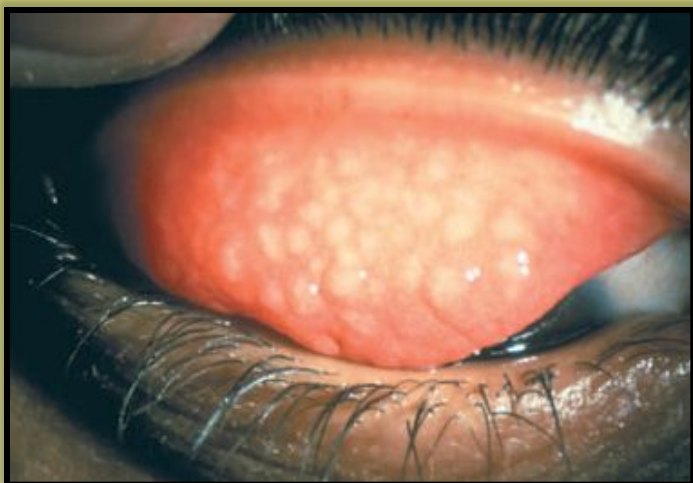# ВОСПАЛИТЕЛЬНЫЕ ЗАБОЛЕВАНИЯ



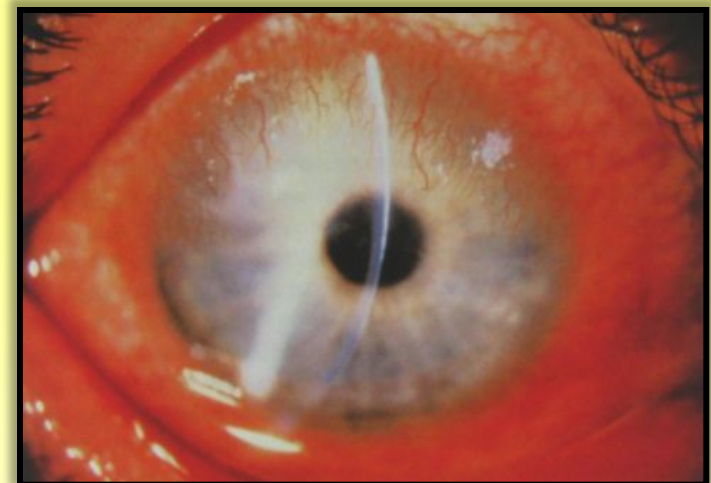**КОНЪЮНКТИВИТ**



**КОНЪЮНКТИВИТ**



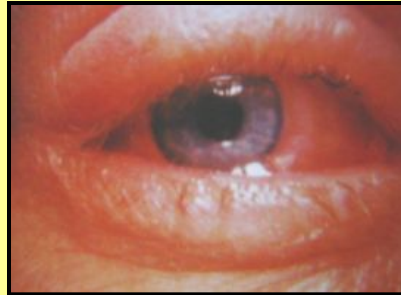
**КОНЪЮНКТИВИТ**



**ПАННУС**

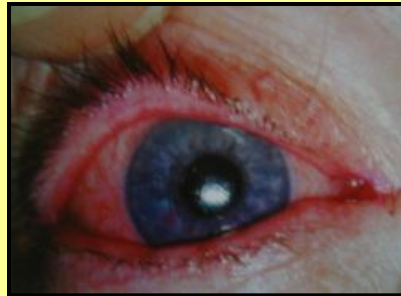

# АЛГОРИТМ ДИАГНОСТИКИ



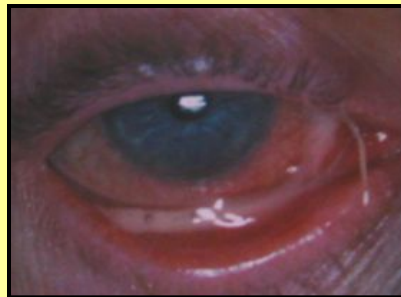**ЗУД!  
ГИПЕРЕМИЯ  
СЛЁЗОТЕЧЕНИЕ**

**АЛЛЕРГИЯ**



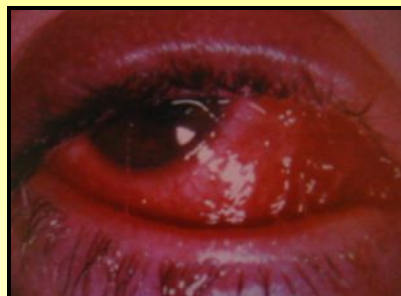**! СУХОСТЬ  
ЖЖЕНИЕ  
ОЩУЩЕНИЕ ПЕСКА  
ОЩУЩЕНИЕ "СТОЯНИЯ СЛЕЗЫ"  
БОЛЬ  
СВЕТОБОЯЗНЬ**

**НАРУШ.  
СТАБ-ТИ  
СЛЕЗНОЙ  
ПЛЁНКИ**



**! ОТДЕЛЯЕМОЕ  
ГИПЕРЕМИЯ  
РЕЗЬ  
БЛЕФАРОСПАЗМ  
БОЛЬ  
СВЕТОБОЯЗНЬ**

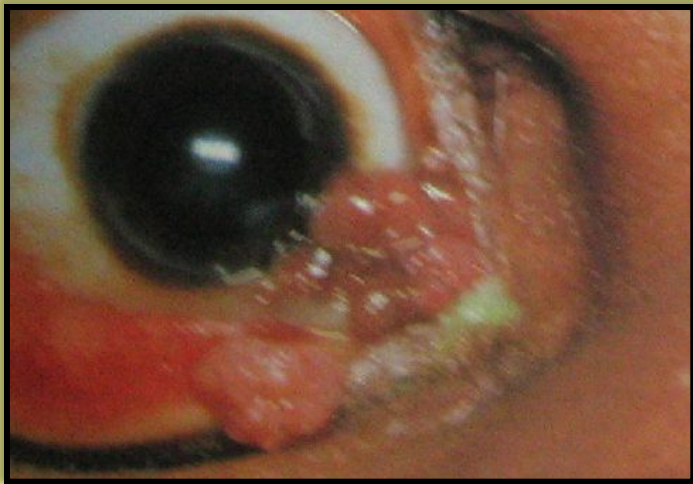**БАКТ. ИНФ.**



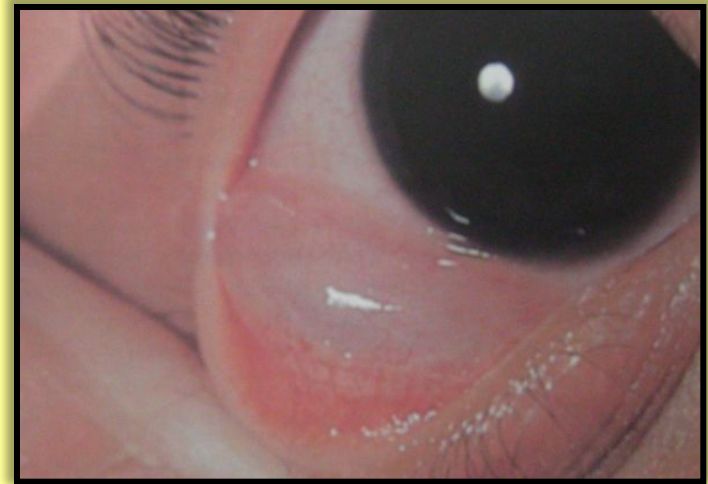**! ДИФФУЗНАЯ ГИПЕРЕМИЯ  
ЖЖЕНИЕ  
СКУДНОЕ ОТДЕЛЯЕМОЕ  
ОЩУЩЕНИЕ "СТОЯНИЯ СЛЕЗЫ"**

**ВИР. ИНФ.**

# НОВООБРАЗОВАНИЯ КОНЪЮНКТИВЫ



**ПАПИЛЛОМА**



**КИСТА КОНЪЮНКТИВЫ**

# ПАТОЛОГИЯ РОГОВОЙ ОБОЛОЧКИ

## I. ВОСПАЛИТЕЛЬНЫЕ ЗАБОЛЕВАНИЯ

### A. ЭКЗОГЕННЫЕ КЕРАТИТЫ

1. ЭРОЗИЯ РОГОВИЦЫ

2. ТРАВМАТИЧЕСКИЕ КЕРАТИТЫ

3. ИНФЕКЦИОННЫЕ КЕРАТИТЫ

4. КЕРАТИТЫ, ВЫЗВАННЫЕ ЗАБОЛЕВАНИЕМ

КОНЪЮНКТИВЫ, ВЕК, МЕЙБОМИЕВЫХ ЖЕЛЕЗ

5. КЕРАТОМИКОЗЫ

### B. ЭНДОГЕННЫЕ КЕРАТИТЫ

1. ИНФЕКЦИОННЫЕ (ГЕРПЕС, ТУБЕРКУЛЁЗ, И ДР.)

2. НЕЙРОПАРАЛИТИЧЕСКИЕ

3. АВИТАМИНОЗНЫЕ

### B. КЕРАТИТЫ НЕВЫЯСНЕННОЙ ПАТОЛОГИИ

II. НАСЛЕДСТВЕННЫЕ ДИСТРОФИИ

III. АНОМАЛИИ ФОРМЫ И ВЕЛИЧИНЫ

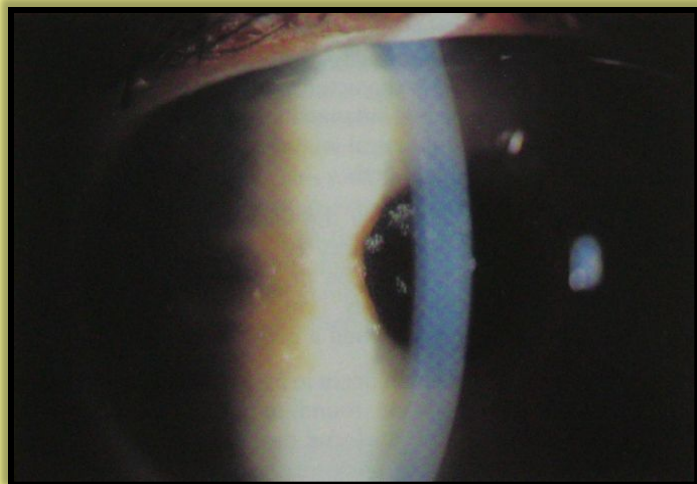

# ДИАГНОСТИКА КЕРАТИТОВ

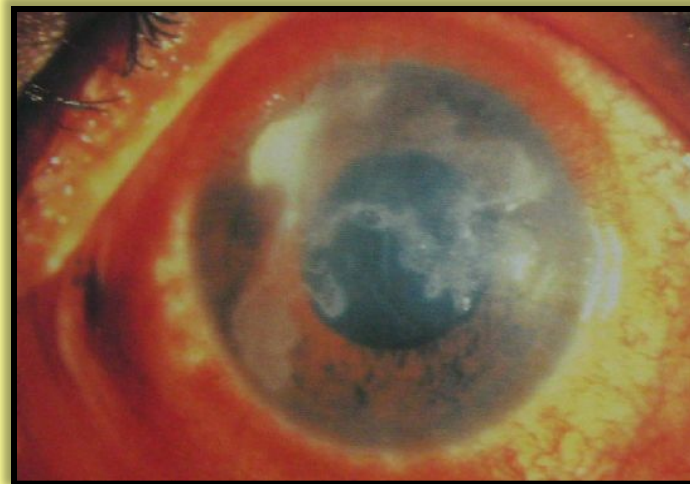
## ОБЪЕКТИВНЫЕ ПРИЗНАКИ:

1. РОГОВИЧНЫЙ СИНДРОМ (БЛЕФАРСПАЗМ, СЛЕЗОТЕЧЕНИЕ, СВЕТОБОЯЗНЬ)
2. ПЕРИКОРНЕАЛЬНАЯ ИЛИ СМЕШАННАЯ ИНЪЕКЦИЯ
3. НАРУШЕНИЕ ПРОЗРАЧНОСТИ РОГОВИЦЫ, НАЛИЧИЕ ИНФИЛЬТРАТА, ЯЗВЫ
4. НОВООБРАЗОВАНИЕ СОСУДОВ В РОГОВИЦЕ
5. РАССТРОЙСТВО ЧУВСТВИТЕЛЬНОСТИ (ПРИ ВИРУСНОЙ ЭТИОЛОГИИ ЗАБОЛЕВАНИЯ)
6. ФЛЮОРЕСЦЕИНОВАЯ ПРОБА

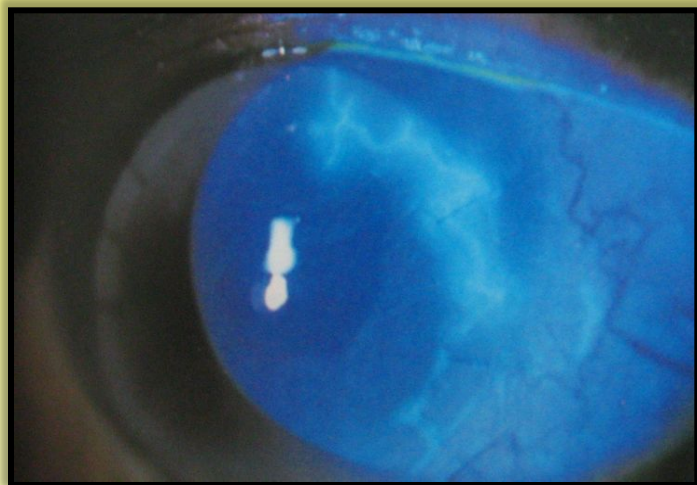
# ВОСПАЛИТЕЛЬНЫЕ ЗАБОЛЕВАНИЯ



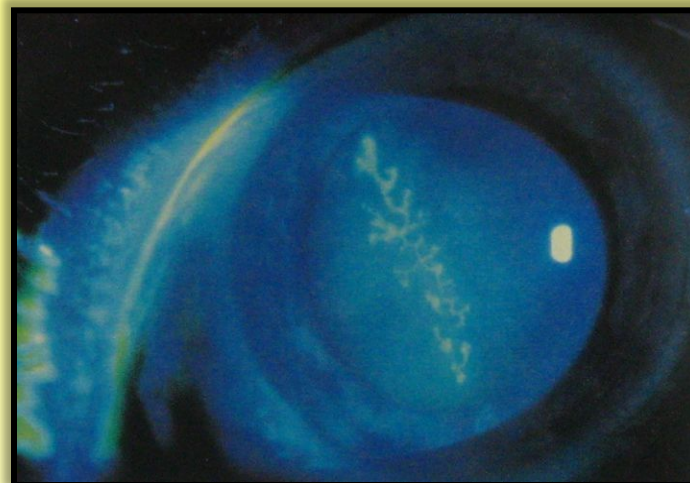
**ЭПИТЕЛИАЛЬНЫЙ КЕРАТИТ**



**ГЕРПЕТИЧЕСКИЙ  
ЭПИТЕЛИАЛЬНЫЙ КЕРАТИТ**

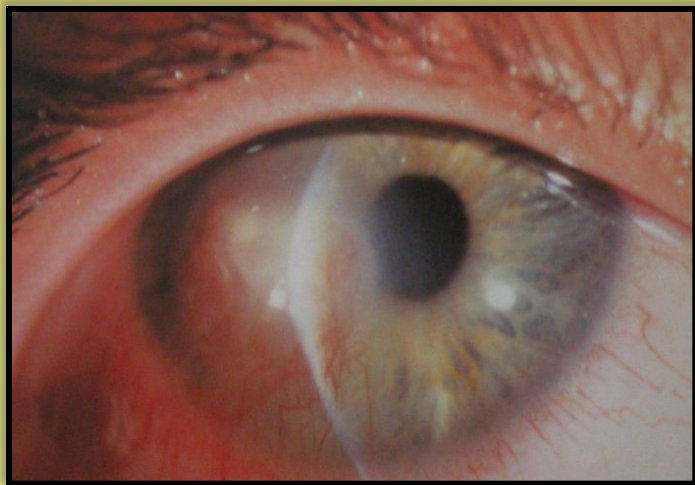


**ДРЕВОВИДНЫЙ  
ГЕРПЕТИЧЕСКИЙ КЕРАТИТ**

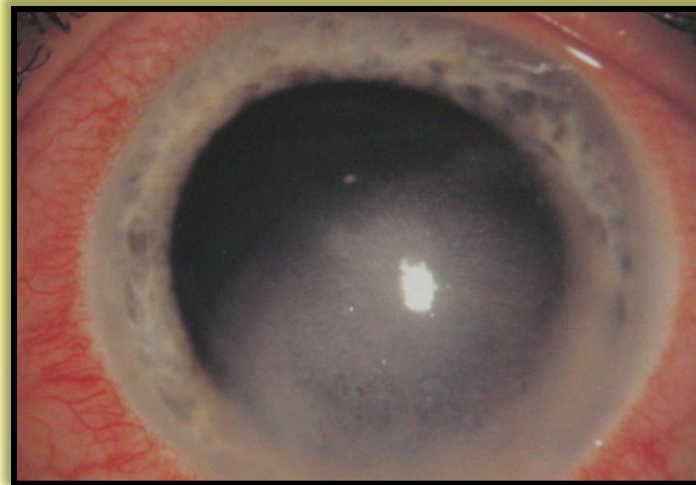
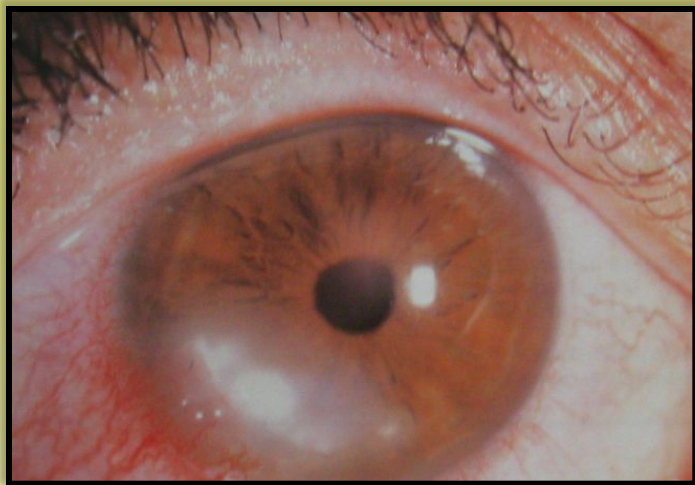


**ДРЕВОВИДНЫЙ  
ГЕРПЕТИЧЕСКИЙ КЕРАТИТ**

# ВОСПАЛИТЕЛЬНЫЕ ЗАБОЛЕВАНИЯ

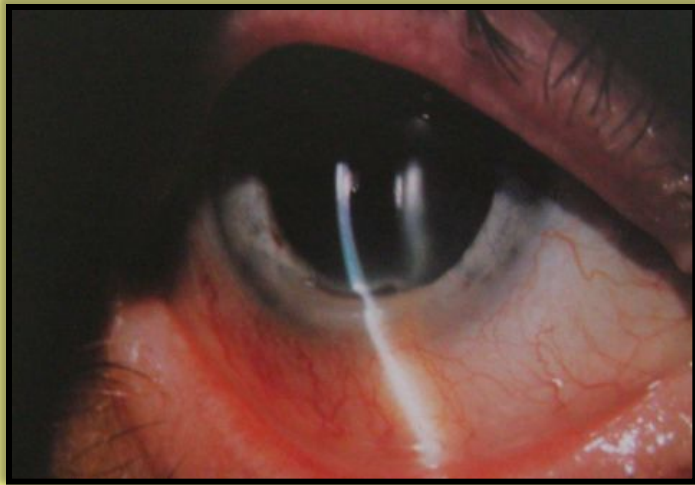

**ГЕРПЕТИЧЕСКИЙ  
СТРОМАЛЬНЫЙ  
НЕКРОТИЗИРУЮЩИЙ  
КЕРАТИТ**

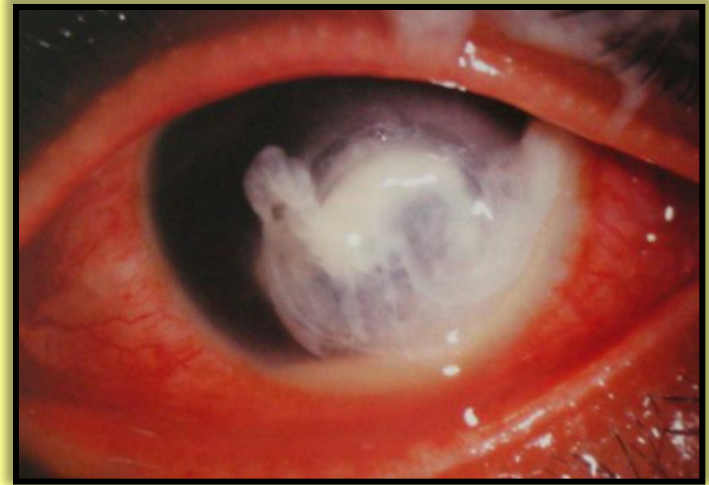




# ВОСПАЛИТЕЛЬНЫЕ ЗАБОЛЕВАНИЯ



**ПЕРИФЕРИЧЕСКИЙ  
ЯЗВЕННЫЙ КЕРАТИТ**



**ЯЗВА РОГОВИЦЫ**

# ПРИНЦИПЫ ЛЕЧЕНИЯ КЕРАТИТОВ

- 1.ПРОМЫВАНИЕ СЛЕЗНЫХ ПУТЕЙ
- 2.ТУШИРОВАНИЕ ДЕФЕКТА В РОГОВИЦЕ 1% БРИЛЛИАНТОВЫМ ЗЕЛЕНЫМ
- 3.НАЗНАЧЕНИЕ КАПЕЛЬ 6-8 РАЗ В СУТКИ
4. НАЗНАЧЕНИЕ МАЗЕЙ 4 РАЗА В СУТКИ
- 5.ОБЩАЯ ТЕРАПИЯ(АНТИБАКТЕРИАЛЬНАЯ, ПРОТИВОВИРУСНАЯ И ДР.)
- 6.ДЕСЕНСИБИЛИЗИРУЮЩАЯ ТЕРАПИЯ
7. ПРЕПАРАТЫ УЛУЧШАЮЩИЕ РЕГЕНЕРАЦИЮ РОГОВИЦЫ

**СПАСИБО ЗА  
ВНИМАНИЕ**

