

Некариозные поражения

Классификация:

- Поражения твердых тканей зуба, возникающие в период его развития:

А. ГИПОПЛАЗИЯ

Б. ГИПЕРПЛАЗИЯ

В. ФЛЮОРОЗ

Г. НАСЛЕДСТВЕННЫЕ ПОРАЖЕНИЯ ЗУБОВ

Классификация:

- Поражения твердых тканей зуба, возникающие после его прорезывания:

А. ПАТОЛОГИЧЕСКОЕ СТИРАНИЕ

Б. КЛИНОВИДНЫЙ ДЕФЕКТ

В. ЭРОЗИЯ ЗУБОВ

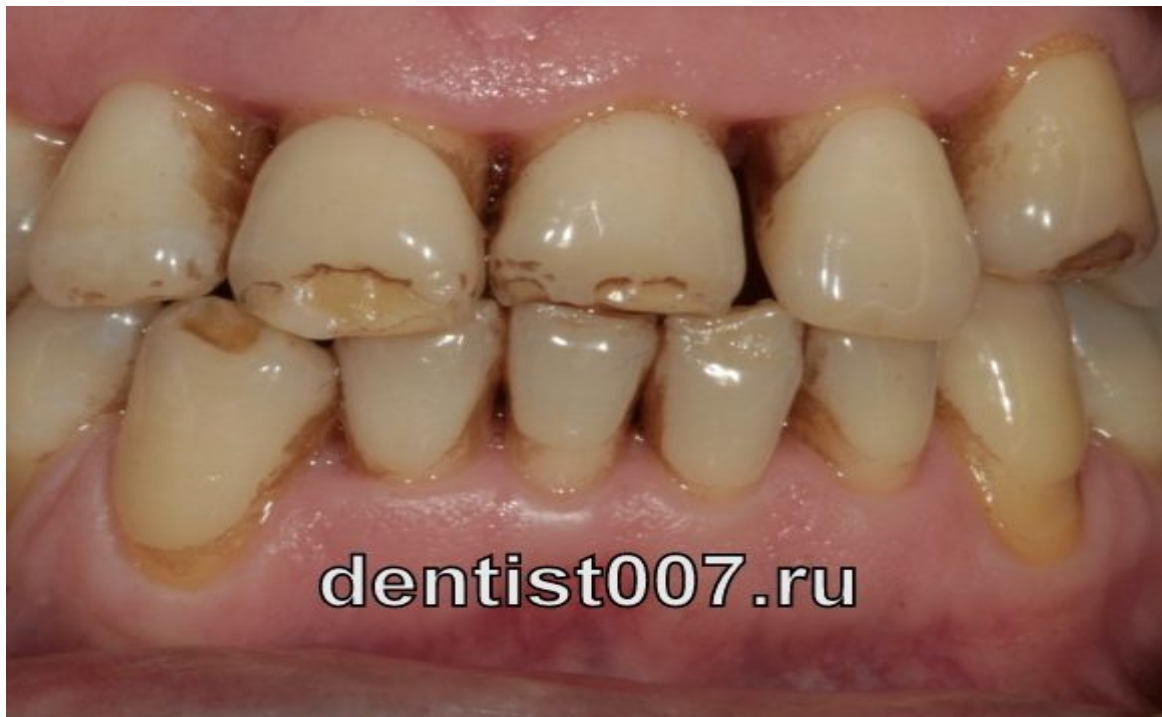Г. НЕКРОЗ

Д. ТРАВМЫ

Е. ГИПЕРЕСТЕЗИЯ

Гипоплазия эмали.

Гипоплазия эмали - является пороком ее развития, возникает в результате тяжелых нарушений обмена веществ, минерального и белкового, в организме ребенка в период формирования зуба.



dentist007.ru

ЭТИОЛОГИ

Острые
инфекционные
заболевания

Несовершенный
амелогенез

Сифилис

Гипоавитаминоз

КЛАССИФИКАЦИЯ

Системная

Я

Местная

Очаговая

ВИДЫ

пятнистая

волнистая

чашеобразная

бородавчатая

истощение эмали

КЛИНИКА

Пятна меловидные
или
пигментирование

Чашеобразные
углубления

Бороздки

Эмаль гладкая,
блестящая

ЛЕЧЕНИЕ

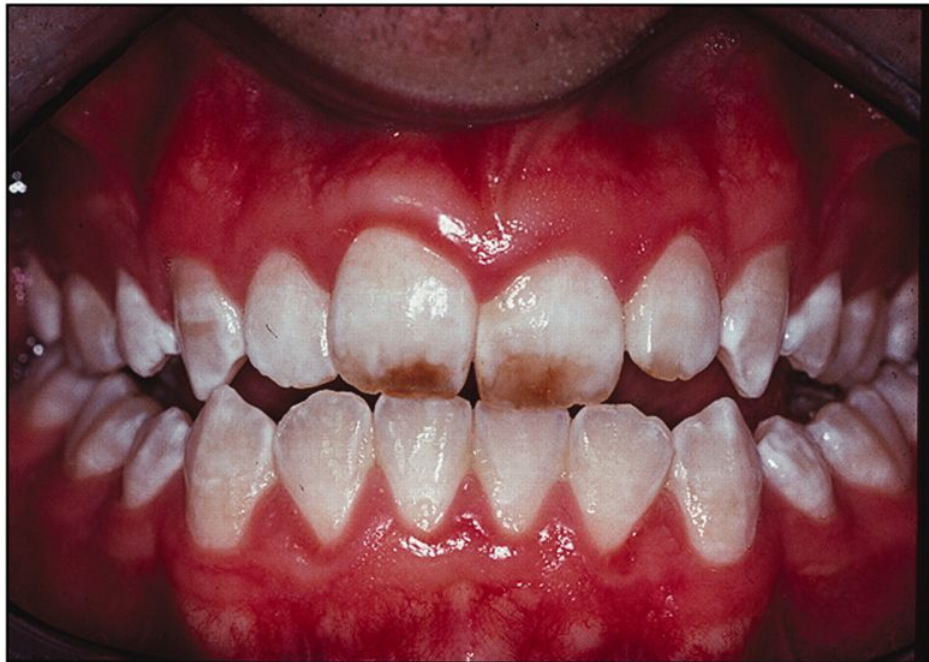Препарирование

Пломбирование

Протезирование

ФЛЮОРОЗ

Флюороз — это заболевание связано с поступлением в организм человека с питьевой водой и пищей избыточного содержания микроэлемента фтора



КЛАССИФИКАЦИЯ

штриховидная

пятнистая

Меловидно-
крапчатая

эрозивная

деструктивная

КЛИНИКА

Меловидные
полоски

Изменение
формы коронки

Меловидные
пятна

Пигментированные
пятна

Эрозия

ПО СТЕПЕНИ ПОРАЖЕНИЯ

1-я степень слабое
1\3 поражение
коронки

2-я степень пятна
охватывают до
половины коронки

3-я степень слабое
поражение многих
зубов в виде
крупных пятен,
охватывают большую
часть коронки

4-я пятна
охватывают
поражения,
мелкие эрозии ,
нарушена
форма

ЛЕЧЕНИЕ

Отбеливание
зубов

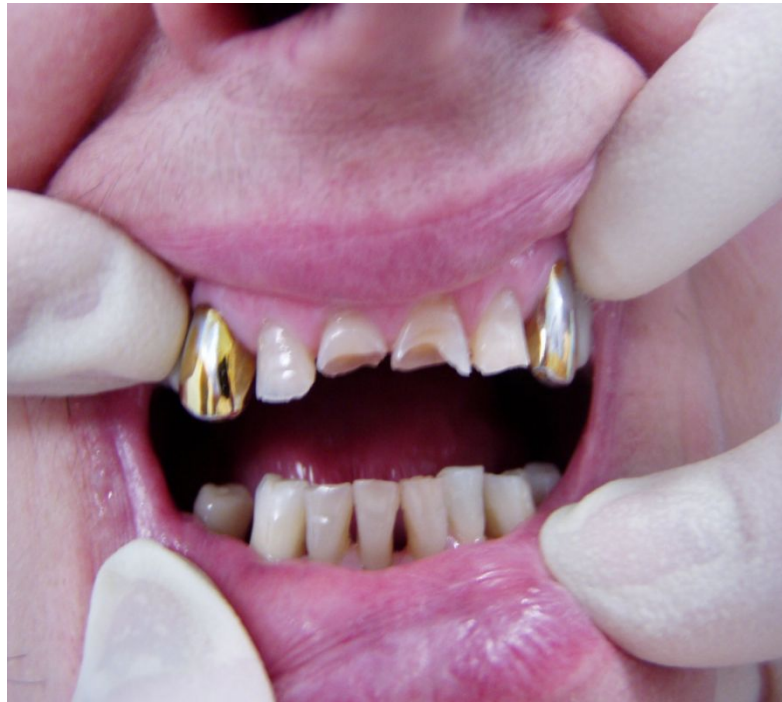Протезирование

Электрофорез
хлоридом кальция

Реминерализирующая
терапия

СТИРАНИЕ ТВЕРДЫХ ТКАНЕЙ ЗУБА

- **Стирание твердых тканей зубов** происходит у каждого человека в результате функции жевания.



Классификация патологической стираемости

1) Физиологическая

2) Патологическая

I степень – стирание эмали бугров и режущего края.

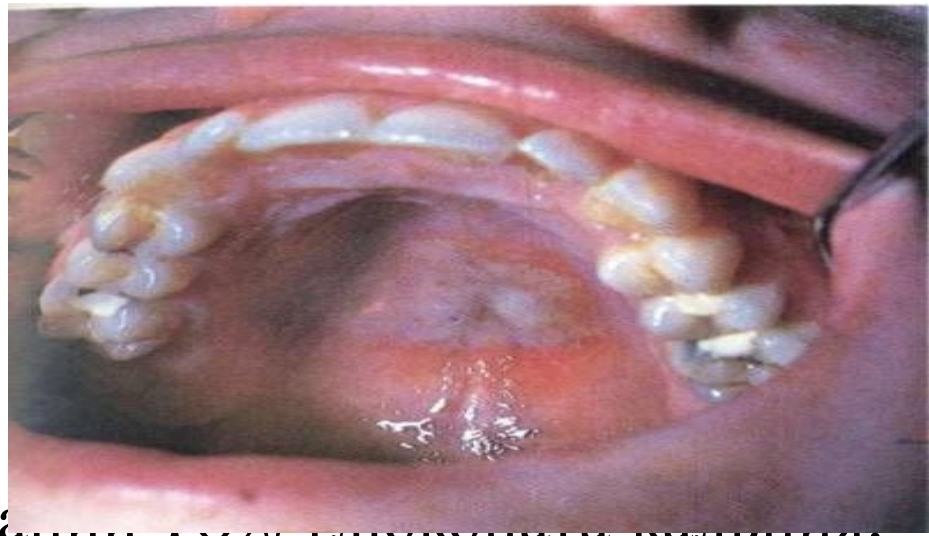II степень – обнажение дентина вследствие стирания эмали на буграх и режущего края.

III степень – стирание эмали и дентина до уровня полости зуба

- Лечение: ортопедическое с восстановлением высоты прикуса

НЕКРОЗ ТВЕРДЫХ ТКАНЕЙ ЗУБА

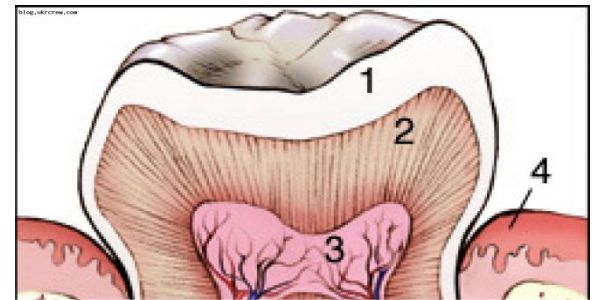
- **Клиническое проявление некроза** – это потеря блеска эмали и появление меловидных пятен, которые затем становятся темно-коричневым.



- Лечение – аппликация 10% глюконата кальция.

КИСЛОТНЫЙ НЕКРОЗ

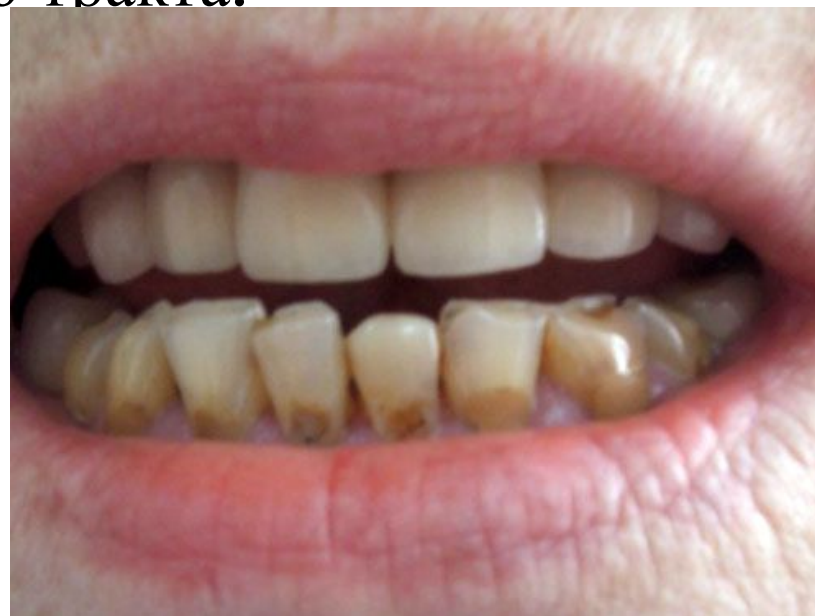- **Кислотный некроз** возникает у лиц, длительно работающих на производстве азотной, серной, хлористоводородной кислоты.



- Лечение - протезирование

КЛИНОВИДНЫЙ ДЕФЕКТ

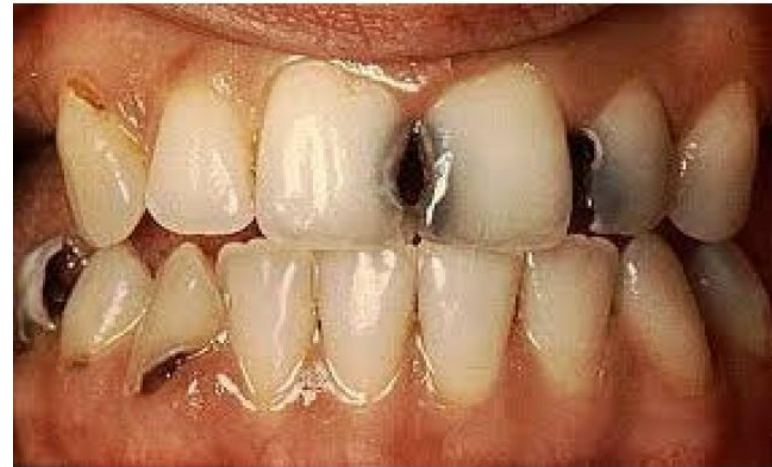Клиновидный дефект - это роль эндокринных нарушений, заболеваний нервной системы и желудочно-кишечного тракта.



Лечение – аппликация 2% глюконата кальция

ЭРОЗИЯ ТВЕРДЫХ ТКАНЕЙ ЗУБА

- **Эрозия зуба** – это прогрессирующая чашеобразная убыль эмали и дентина на его вестибулярной поверхности.



- Лечение- раствор 3% ремодента, курс лечения 15-20 процедур.

ГИПЕРЕСТЕЗИЯ ТВЕРДЫХ ТКАНЕЙ ЗУБА

- **Гиперестезия** – это повышенная чувствительность твердых тканей зуба к механическим, химическим и температурным раздражителям.
- Лечение – 1-2% раствор фторида натрия. 7-10 процедур.