Гнойные заболевания кожи и подкожной клетчатки

Признаки воспаления

Аулус Корнелиус Сельсус (1 век н. э.)

- Rubor (краснота);
- Tumor (опухоль);
- Calor (тепло);
- Dolor (боль).
- Functio laesa (нарушение функции)

Принципы лечения гнойных ран

- Адекватное хирургическое вмешательство;
- Полноценная и массивная антибиотикотерапия;
- Детоксикация организма;
- Стимуляция защитных сил организма;
- Нормализация функций жизненно важных органов;
- Применение средств, ускоряющих очищение раны и стимулирующих регенерацию;
- Улучшение микроциркуляции в зоне воспаления.

Фазы раневого процесса

- Фаза гидратации;
- Фаза дегидратации > регенерации.

Локализация гнойных процессов в коже и клетчатке

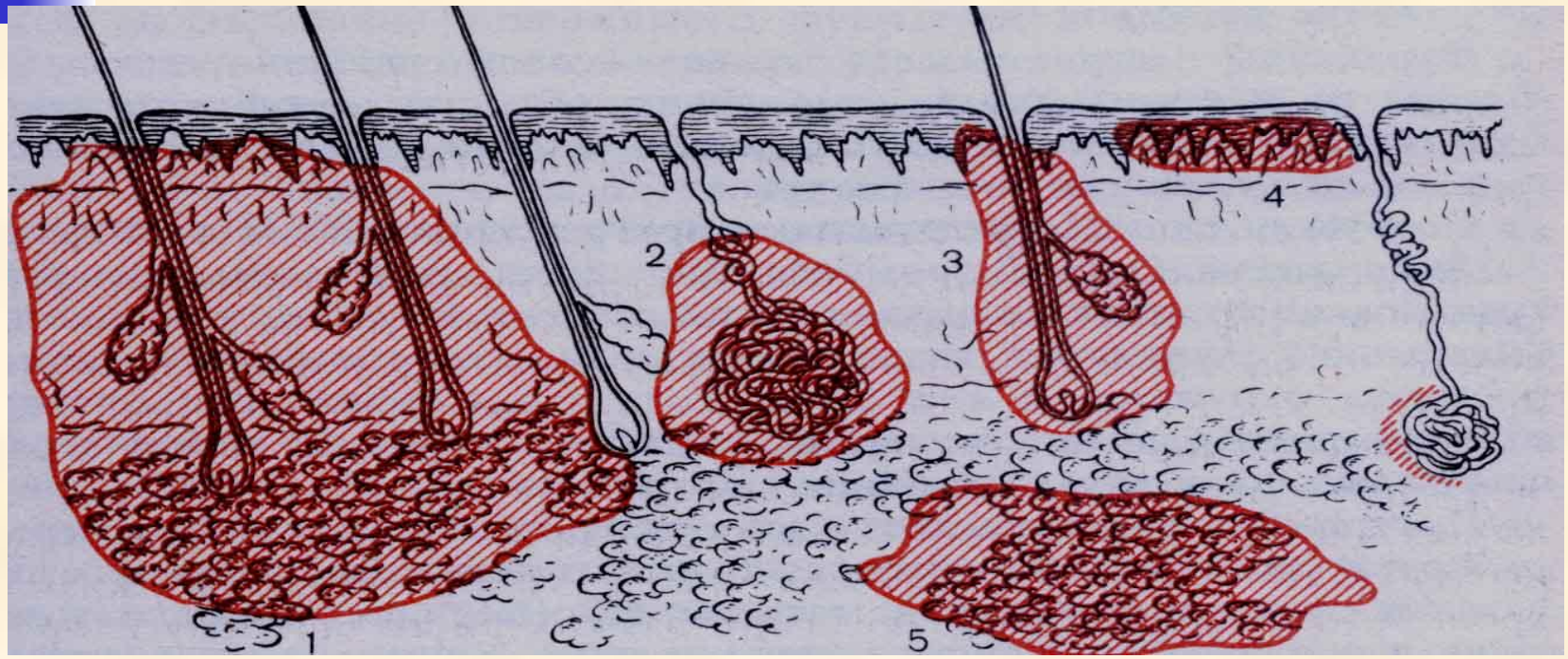

1.карбункул; 2.гидраденит; 3.фурункул; 4. рожистое воспаление; 5.флегмона подкожной клетчатки.

Фурункул бедра

Карбункул заушной области

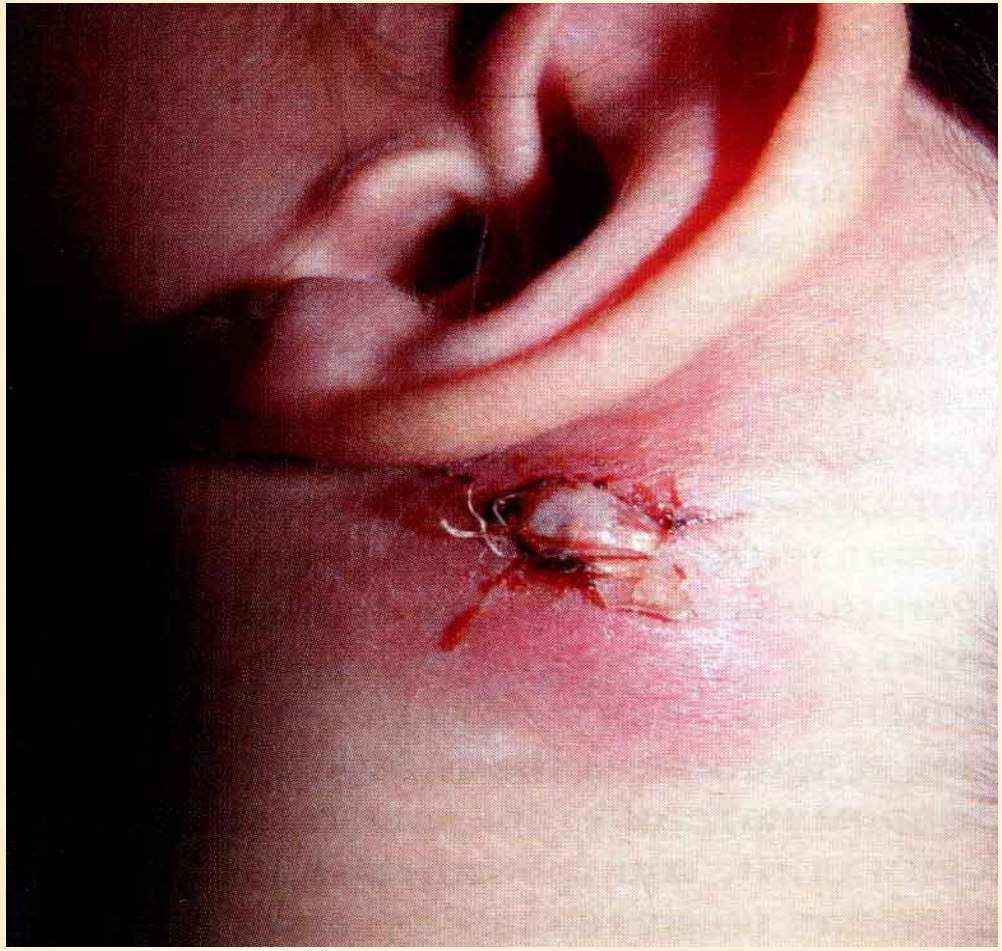

Подмышечный лимфаденит

Виды инфекций

- Для пиогенной инфекции бактерий Pseudomonas характерен сине-зеленый гной со сладковатым запахом.

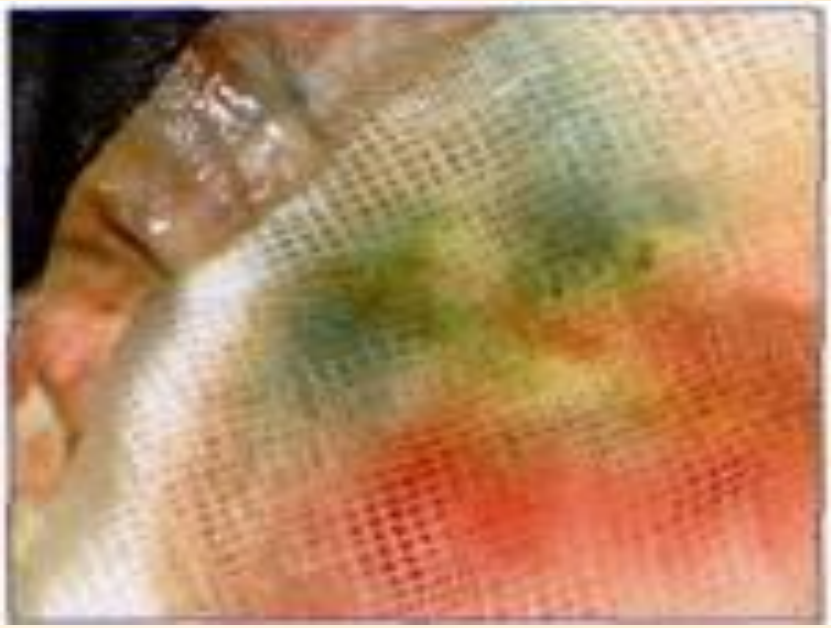

Пиогенная инфекция

- Возбудителями пиогенных, т. е. гнойных инфекций являются прежде всего так называемые «банальные гноеродные микроорганизмы», такие как грамположительные стафилококки и стрептококки, а также грамотрицательные Pseudomonas и Escherichia coli. Уже по характеру и запаху экссудата опытный клиницист может определить преобладающий тип возбудителя. Тем не менее не следует пренебрегать взятием мазка с антибиограммой, которая служит основой для выбора адекватного антибиотика для лечения.
  • Стафилококки: сливочно-желтый гной без запаха.
  • Стрептококки: жидкий, желто-серый гной.
  • Pseudomonas: сине-зеленый гной со сладковатым запахом.
  • Escherichia coii: коричневатый гной с фекальным запахом.

Гнилостная инфекция

- Газовая гангрена с уже черными некрозами мягких тканей. Типичным симптомом является крепитация при пальпации

Газовая гангрена

- возбудители газовой гангреныявляются облигатными анаэробами

- Clostridium perfringens,
- Clostridium novyi
- Clostridium septicum

Рожа

- Рожа на голени с типичной резкой границей между здоровой и пораженной кожей (вверху): далеко зашедшая, уже некротизирующая рожа голени (внизу).