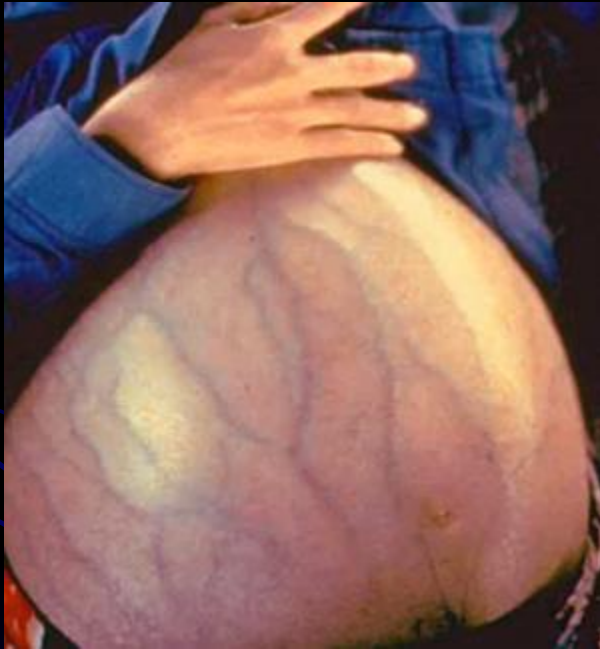

Операции при портальной гипертензии.

Выполнила: студентка 407 группы Михелёва Н.В.
Проверил: доц.Лященко С.Н.

г.Оренбург,2011г.

Портальная гипертензия



- синдром повышенного давления в системе воротной вены (больше 12 мм рт. ст.), вызванного нарушением кровотока в портальных сосудах, печёночных венах и нижней поллой вене.

Основные виды хирургических вмешательств.


- 1. Операции, направленные на создание новых путей оттока из сосудов портальной системы
- 2. Операции, направленные на отведение асцитической жидкости из брюшной полости .
- 3. Операции, направленные на уменьшение притока крови в сосуды портальной системы
- 4. Операции, направленные на декомпрессию, лимфоотток

Показания для хирургического лечения

- 1. Кровотечение из варикозно расширенных вен пищевода и кардиального отдела желудка.
- 2. Асцит, резистентный к консервативной терапии.
- 3. Проявления гиперспленизма с критической панцитопенией, не поддающиеся лечению консервативными методами.
- 4. Резкое расширение вен желудка на фоне выраженной портальной гипертензии

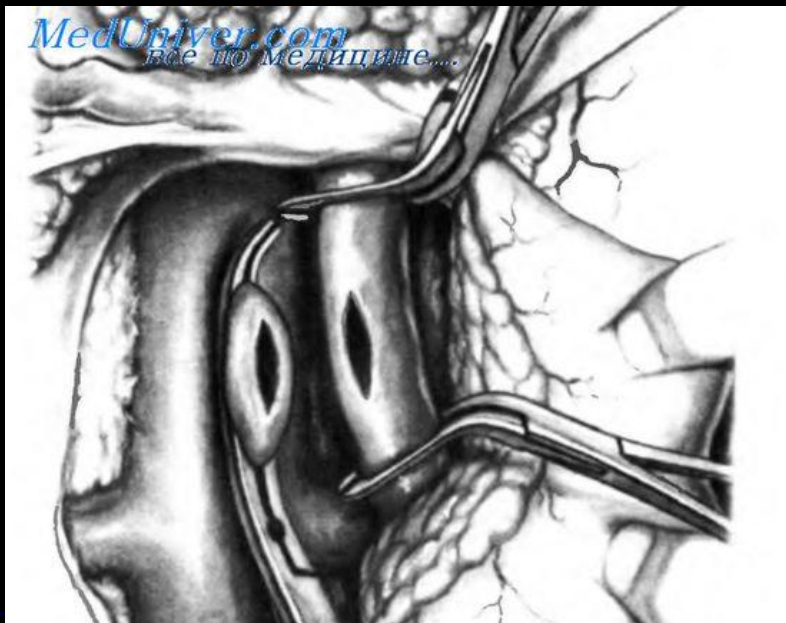


Противопоказания.



- 1. Декомпенсированная портальная гипертензия.
- 2. Активность воспалительного процесса в печени.
- 3. Выраженные проявления печеночноклеточной недостаточности (желтуха, печеночная энцефалопатия).

Портокавальные анастомозы




- А) «бок в бок»

Б) «конец в бок»

Омепариетопексия.

- создание обходных сосудистых коллатералей путем подшивания большого сальника к передней брюшной стенке.

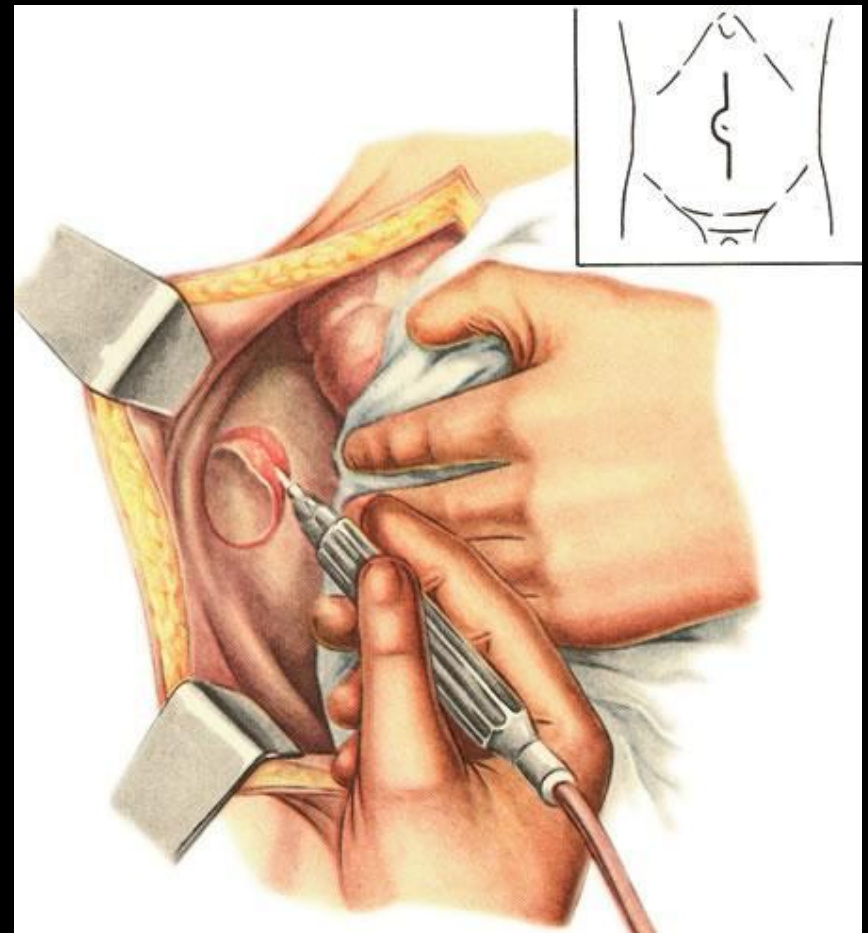


Дренирование брюшной ПОЛОСТИ.

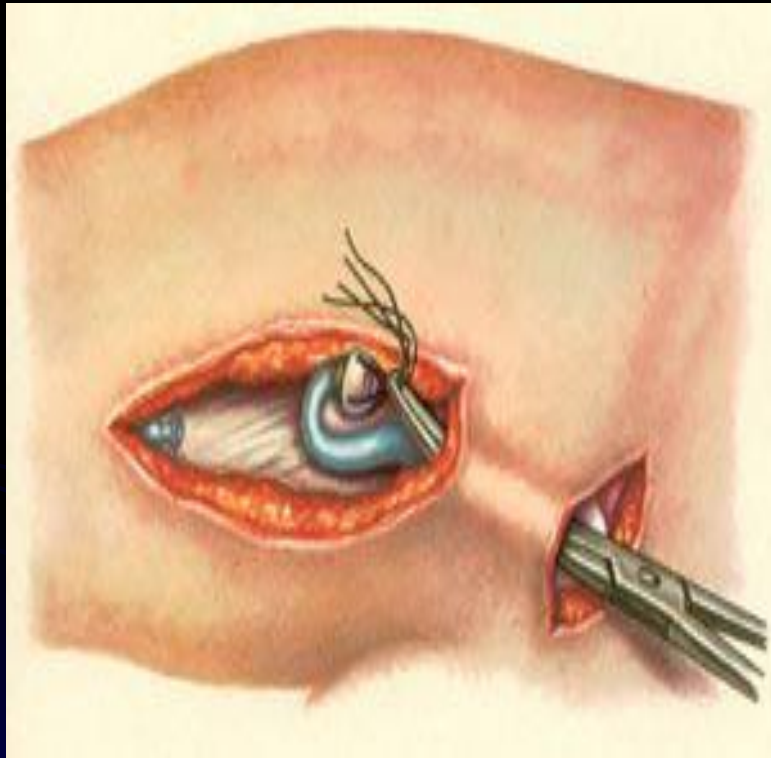
- Операция Кальба (1916) .

В области бедренных треугольников иссекают участки париетальной брюшины и мышц диаметром до 3—4 см.

Лапаротомный разрез ушивают наглухо
=>асцитическая жидкость всасывается подкожной клетчаткой



Дренирование брюшной полости.

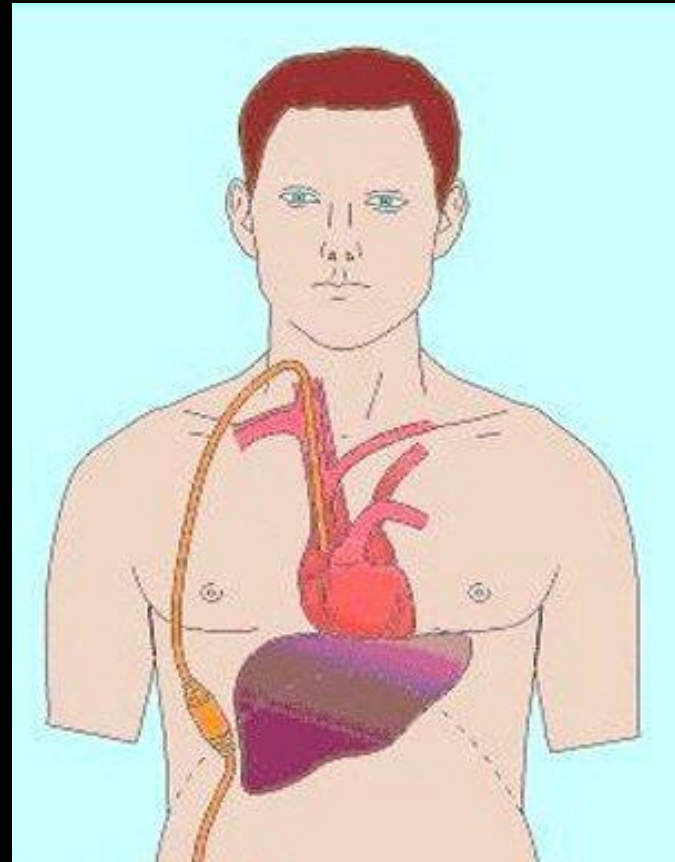


- Ронте (отведение жидкости в сосудистое русло).
- Большую подкожную вену выделяют на протяжении 10—15 см и пересекают, периферический конец ее перевязывают, а центральный заворачивают кверху и вшивают в отверстие брюшины над паховой связкой.

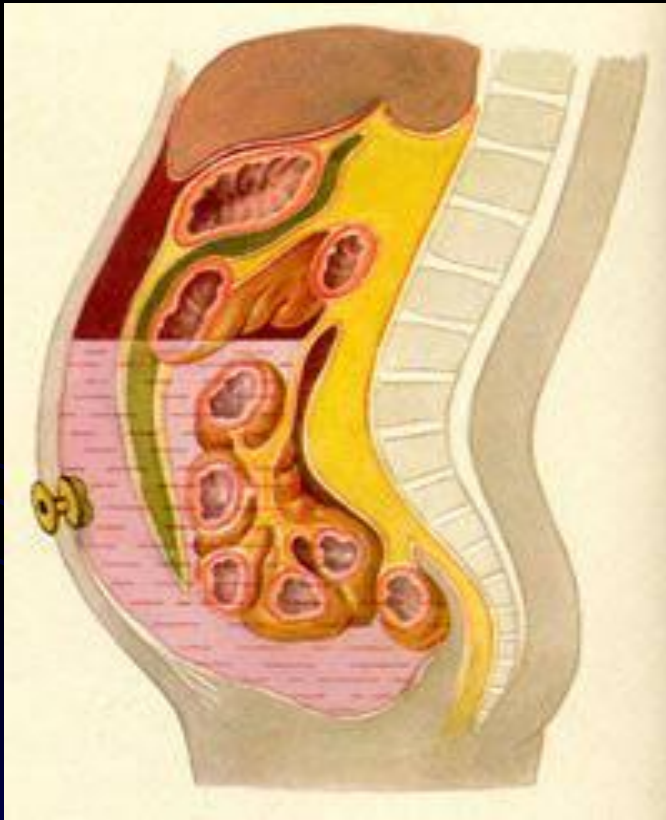
Перитонеовенозное шунтирование

- На брюшину накладывают кисетный шов, в центре которого делают отверстие и через него вводят заборную трубку в брюшную полость. Под кожей живота и грудной клетки делают туннель до правой ключицы. В туннеле проводят шунт, выполняя дополнительный разрез кожи над ключицей.

Выделяют внутреннюю или наружную яремную вену и в нее вводят отводящий катетер.



Парацентез.



- Операция Крюсби.

Удаляется механически асцитическая жидкость из брюшной полости через прокол кожи в области пупка. Специальный клапан позволяет осуществлять процедуру многократно.

Уменьшение притока крови в сосуды портальной системы

- Операция Таннера.


Рассечение пищевода и прошивание варикозно расширенных вен отдельными кетгутовыми швами

- Эндоскопическое лигирование вен.

Вены перевязывают с помощью небольших эластических колец или специальных нейлоновых петель.

На каждую варикозно расширенную вену накладывают от 1 до 3 колец.

Целью данной манипуляции является полное спадение вен с дальнейшим их склерозированием.



Декомпрессию, лимфоотток


- Дренирование грудного лимфатического протока.

Вскрывают просвет грудного лимфатического протока. В имеющееся отверстие проводится тонкая дренажная трубка на глубину 5-10мм. Дренаж выводится из раны через контрапертуру, фиксируется к коже.

- Лимфовенозные анастомозы между подключичной веной и грудным лимфатическим протоком.

Заключение.

- Таким образом, оперативная хирургия продолжает развиваться и искать новые способы устранения портальной гипертензии с как можно меньшим развитием осложнений.



Спасибо за внимание!

