

Острый живот



Боль в животе

Внезапное начало (секунды)

- Перфорированная пептическая язва
- Разрыв аневризмы аорты
- Разрыв абсцесса или гематомы
- Разрыв пищевода
- Разрыв внематочной беременности
- Инфаркт брыжейки
- Острый инфаркт миокарда.

Боль в животе

Быстрое прогрессирование боли (1-2 часа)

- Желчная колика
- Холецистит
- Почечная колика
- Проксимальная обструкция тонкого кишечника
- О. Панкреатит
- Дивертикулит
- Аппендицит
- Ишемия брыжейки.

Боль в животе

Постепенное усиление боли

- Аппендицит
- Холецистит
- О.панкреатит
- Дивертикулит
- Сальпингит
- Пептическая язва
- Эктопическая беременность (до разрыва)
- Пиелонефрит

Боль в животе.

Постепенное начало. Продолжение

- Интра-абдоминальный абсцесс
- Дистальная обструкция тонкого кишечника
- Ущемленная грыжа
- Неоплазма
- Воспалительные заболевания кишечника.

Расспрос больных с болью в животе

1. Является ли боль острой или хронической?
2. Началась ли боль внезапно?
3. Как долго продолжалась (продолжается) боль?
4. Насколько сильна боль?
5. Где болит? (локализация)

Расспрос больных с болью в животе

6. Куда иррадиирует боль?
7. Что приносит облегчение?
8. Что ухудшает боль?
9. Есть ли другие симптомы?
10. Принимал ли пациент лекарство и помогло ли оно?

Дополнительная информация

- **Анамнез предшествующих симптомов**
- **Лекарственный анамнез**
- **Семейный анамнез**

Острый аппендицит



СИМПТОМЫ

- Внезапная боль в эпигастральной области или вокруг пупка
- Последующая кратковременная тошнота и рвота
- Перемещение боли в нижний правый квадрант $\frac{1}{3}$ несколько часов

Клинические признаки

- боль непосредственно в области правого нижнего квадранта (ПНК)
- См Щеткина-Блюмберга
- Локализованная боль при кашле в ПНК
- Субфебрильная температура (37,7-38,3)

Клинические признаки

- болезненность в точке Мак-Бернея
- См Ровзинга
- Псоас -симптом
- Аддукторная боль

Демонстрация


Особенности у грудных и маленьких детей

- боль может быть не локализованной
- Выявляется при ректальном и тазовом исследовании
- В редких случаях боль вообще отсутствует
- Моторика кишечника ослаблена или отсутствует
- Если понос- ретроцекальное расположение

Диагноз и тактика

- характерная клиника
- Лейкоцитоз (выше 12 тыс)
- Срочно –госпитализация в хирургическое отделение
- оперативное лечение-удаление червеобразного отростка.

Кишечная непроходимость



Кишечная непроходимость

- Механическая :
 - 12пк
 - Тонкого кишечника
 - Толстого кишечника
- Паралитическая

Механическая обструкция тонкого кишечника

- Послеоперационные спайки и рубцы
- Врожденные аномалии (атрезии, заворот кишок)
- Наружные и внутренние грыжи
- Инвагинация
- Стриктуры (б-нь Крона, радиация, травмы)
- Камни желчного пузыря
- Инородные тела
- Гематомы (травмы, антикоагулянты)
- Аскаридоз и др. гельминты

Клиника обструкции тонкого кишечника:

- проксимальная
 - Боль в верхнем отделе живота
 - Профузная рвота (ранняя)
- Дистальная
 - Спазмы или колики в около пупочной области или диффузная боль в животе
 - Вздутие живота
 - Эпизодическая рвота, связанная с усилением боли(поздняя)

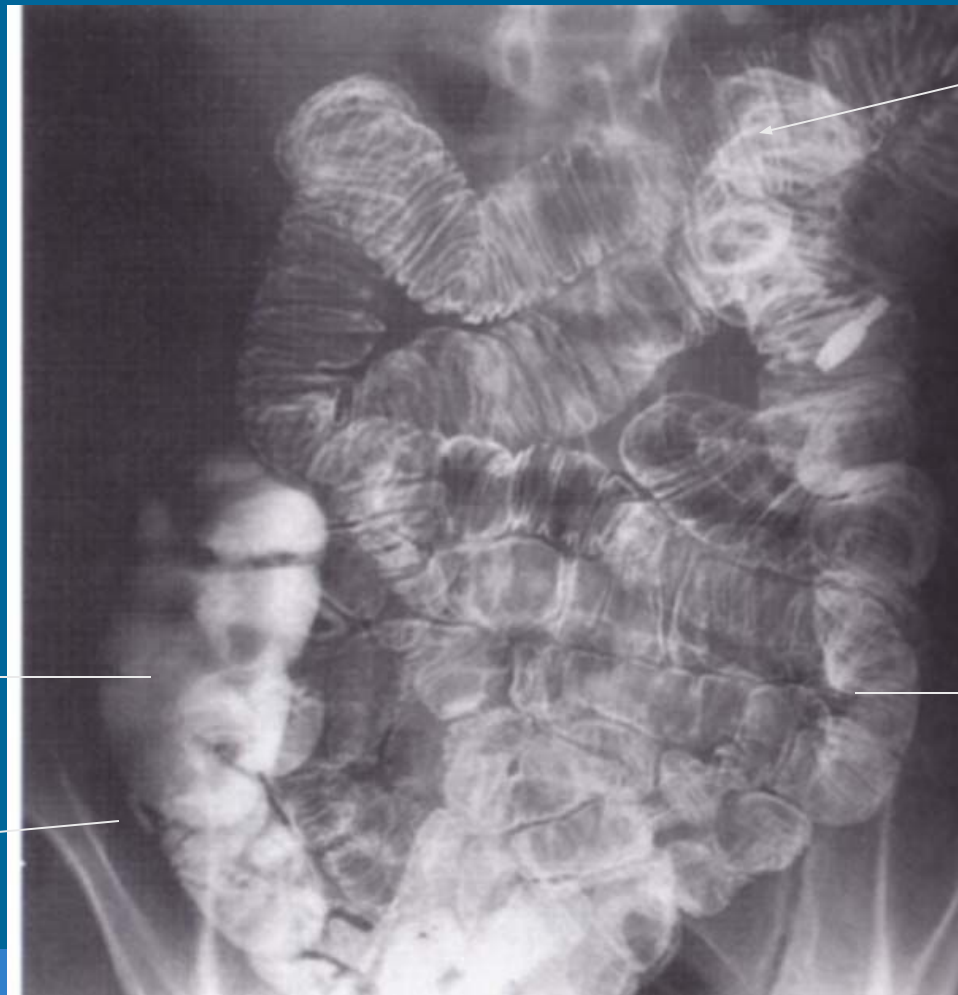Клиника обструкции тонкого кишечника:

- Чем более дистальнее обструкция, тем более выражено вздутие живота и тем больше каловых масс содержится в рвотных массах и дренаже через назогастральный зонд.
- При полной обструкции тонкого кишечника - запор

Осмотр

- Наличие шрамов, рубцов, грыжевых ворот
- Изменение пульса и АД вследствие гиповолемии и дегидратации
- Осмотр живота –умеренная диффузная напряженность
- Пронзительные кишечные звуки при аускультации («колокольчик») и усиленная перистальтика
- При ущемлении –отсутствие перистальтики и кишечных звуков.

Тонкий кишечник

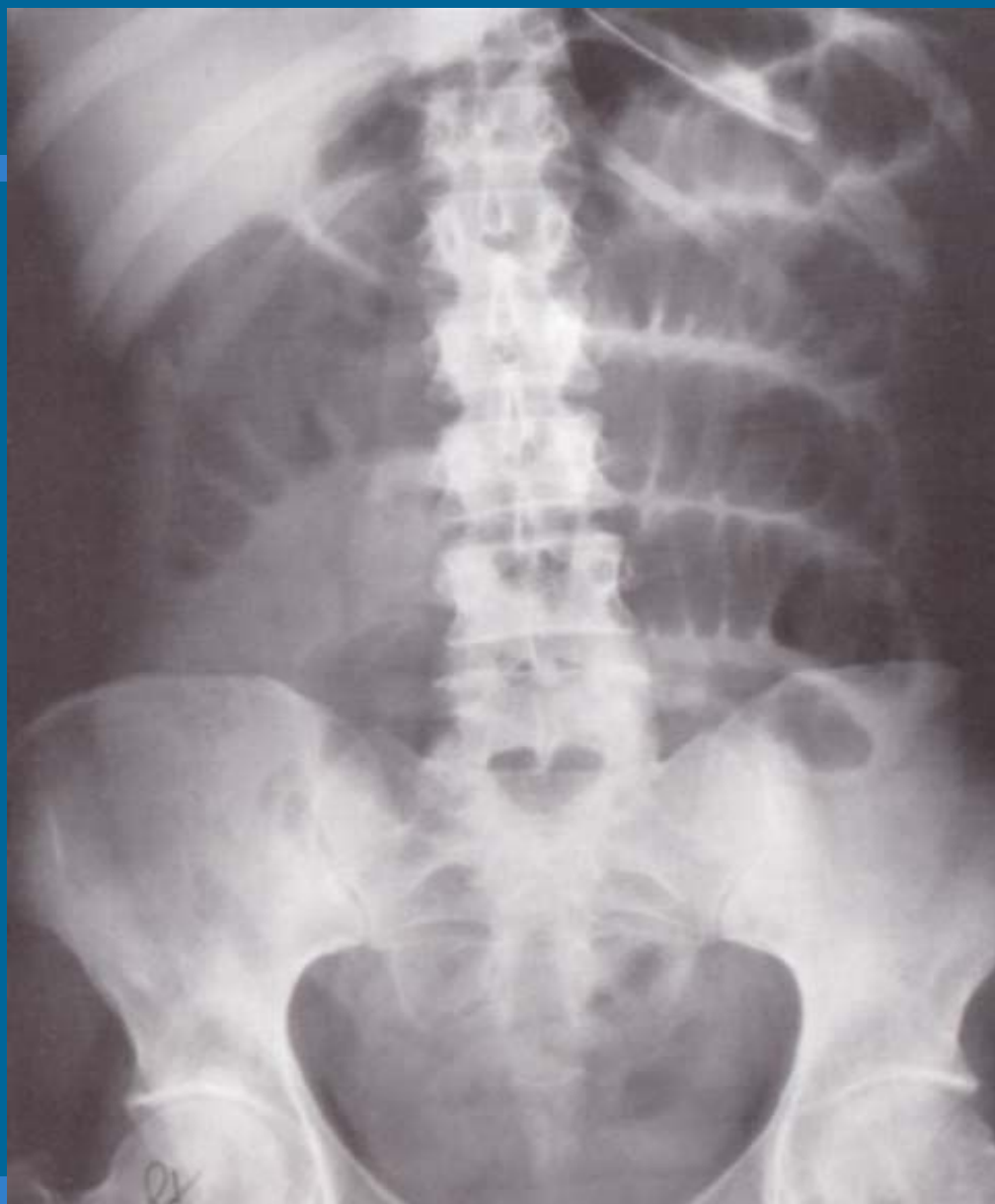

Тощая
кишка

Слепая к-
ка

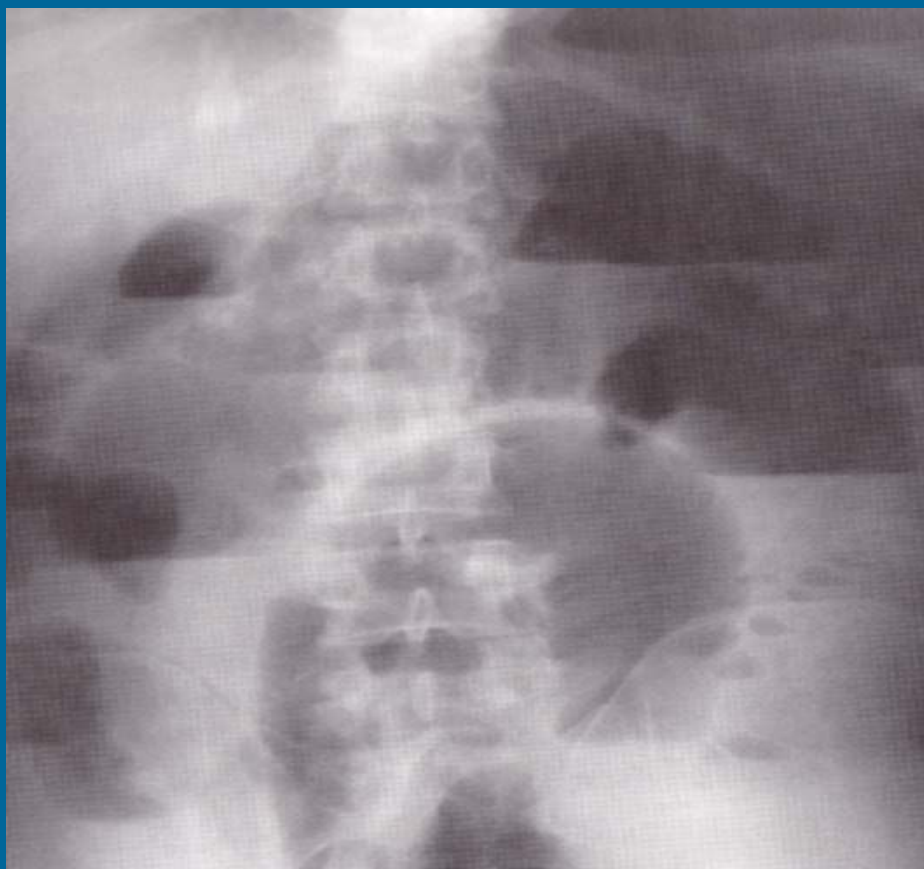
Подвздошная
кишка

аппендикс

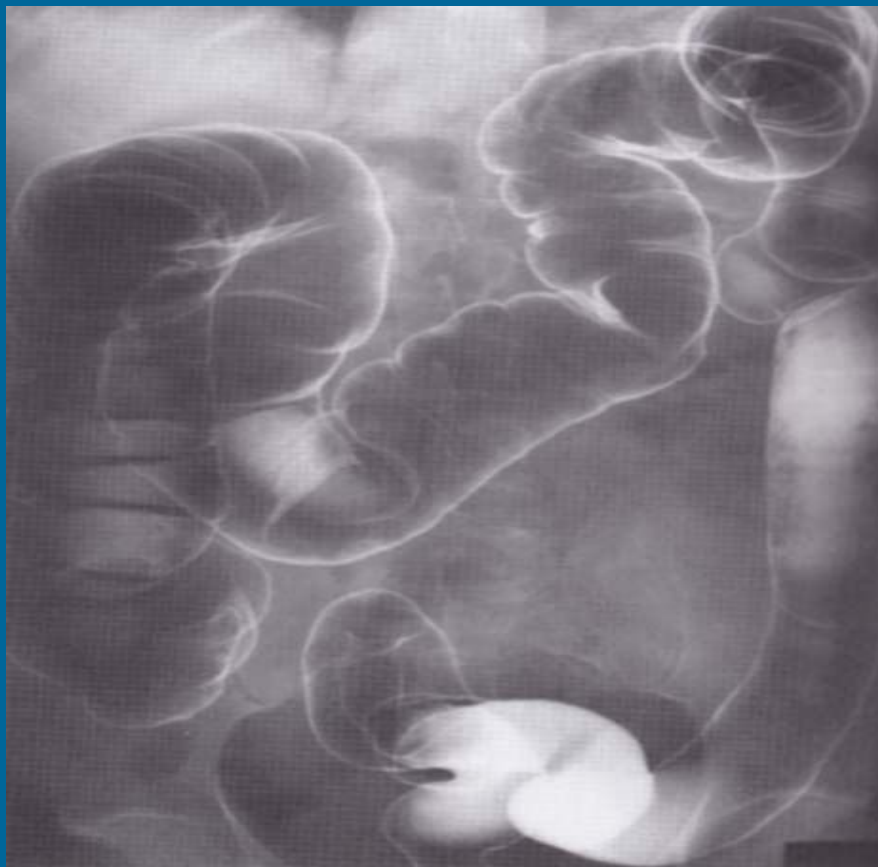


Раздутые петли
тонкого
кишечника

Уровни жидкости при кишечной непроходимости



Толстый кишечник



Механическая непроходимость толстого кишечника

- Медленно развивающаяся симптоматика:
 - Усиливающийся запор, который переходит в стойкий запор
 - Вздутие живота
 - Рвота (поздняя, ч/з несколько часов)
 - Спазмы внизу живота, не сопровождающиеся стулом

Осмотр

- Живот – безболезненный при пальпации
- Вздутие
- Громкое урчание

Тактика

- в\в жидкости
- Назогастральный зонд для отсасывания содержимого желудка
- Следить за жизненно важными функциями :ЧСС,АД
- Постоянный катетер в мочевой пузырь
- Срочно -в стационар
- Рентген
- Операция

Тромбоз мезентериальных сосудов.



ОСНОВЫ ДИАГНОСТИКИ

- Острая форма: абдоминальная боль, сочетанная с предрасполагающими состояниями (гиперкоагуляция)
- Хронические формы: обычно без симптомов
- Возраст старше 50 лет
- Хроническая кардиоваскулярная патология

Анамнез

- Гиперкоагуляция (дефицит антитромбина, и С-протеина)
- Неоплазма
- Беременность
- Прием КОК
- Портальная гипертензия
- состояния : панкреатит, перитонит, и воспалительные заболевания кишечника
- Тромбоз глубоких вен ниж.конечностей

Симптомы и признаки

- Абдоминальная боль -90%
- Начинается за 1-2 недели (иногда за 1 месяц)
- Тошнота, рвота и скрытое кровотечение у более чем 50% больных
- Рвота кровью и гематокезия -15% и говорит об интестинальном инфаркте

Симптомы и признаки

- Напряженность в животе
- Вздутие и растяжение живота
- Гипо активные кишечные шумы у 80%
- Температура выше 38% - у почти 50%
- Гипотензия с САД ниже 90 ммртст- у 25%
- Симптом защиты –в поздние стадии и говорит об инфаркте кишечника.

Тактика

- нет специфического лабораторного теста, подтверждающего тромбоз мезентериальных сосудов(ТМС).
- У 2\3 больных- м.б. Лейкоцитоз более 12 тыс.
- При подозрении на ТМС – отправить к хирургу для решения вопроса о КТ

Лечение

- Если есть ТМС, но нет инфаркта тонкого кишечника -гепарин, стрептокиназа
- Если есть признаки инфаркта (+см Щеткина -Блюмберга, защитное напряжение мышц живота) - лапаротомия.