Массаж при сколиозе

Сколиоз **- это боковое искривление позвоночника во фронтальной плоскости.** Реберный горб, который при этом наблюдается, образует деформацию с выпуклостью вбок и сзади - кифосколиоз.

Сколиоз может быть простым, или частичным, с одной боковой дугой искривления, и сложным - при наличии нескольких дуг искривления в разные стороны

Сколиоз I степени

Сколиоз II степени

Сколиоз III степени

Сколиоз IV степени

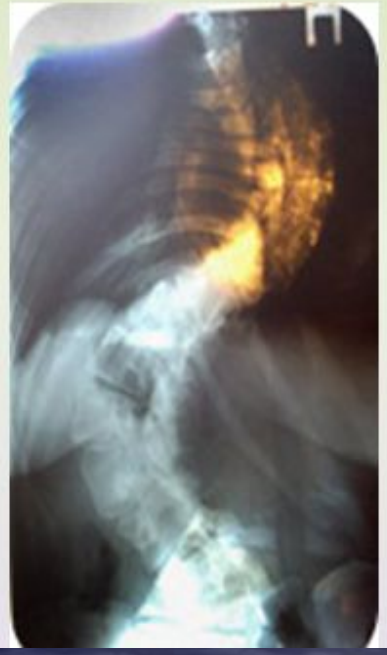

Причины возникновения сколиоза:

а)врожденные

отклонения в развитии позвоночника

1. *ревматические*, возникающие обычно внезапно и обуславливающиеся мышечной контрактурой на здоровой стороне при наличии явлений миозита или спондилоартрита;
2. *рахитические*, которые очень рано проявляются различными деформациями опорно-двигательного аппарата.
3. *паралитические*, чаще возникающие после детского паралича, при одностороннем мышечном поражении, но могут наблюдаться и при других нервных заболеваниях;
4. *привычные*, на почве привычной плохой осанки (часто их называют "школьными", так как в этом возрасте они получают наибольшее выражение). Непосредственной причиной их могут быть неправильно устроенные парты, рассаживание школьников без учета их роста и номеров парт, ношение портфелей с первых классов, держание ребенка во время прогулки за одну руку и т.д.

Причины возникновения:
б) приобретенные
Нарушение осанки

Положение позвоночника при правильной осанке и при ее нарушении

Привычное положение тела при стоянии и ходьбе называется осанкой.

Она зависит от формы позвоночного столба, положения головы, плечевого пояса и грудной клетки. Естественные изгибы позвоночника возникают за счет роста межпозвоночных дисков. Неправильное положение костей может привести к смещению и сдавливанию внутренних органов, нарушению их кровоснабжения. Привычка горбиться, неправильно сидеть за столом может привести к неравномерной нагрузке на отдельные позвонки, деформации и смещению межпозвоночных дисков. Нерв, выходящий из спинного мозга, может быть защемлен позвонками. Это очень болезненное состояние, которое может привести к нарушению работы спинного мозга и сколиозу.

Последствия сколиоза

Тяжелые искривления позвоночника и грудной клетки значительно влияют на функции внутренних органов: уменьшают объем плевральных полостей,нарушают механику дыхания, что в свою очередь ухудшает функцию внешнего дыхания, снижает насыщение артериальной крови кислородом, изменяет характер тканевого дыхания, вызывает гипертензию в малом кругу кровообращения, гипертрофию миокарда правой половины сердца – развитие симптомокомплекса легочно сердечной недостаточности, объединенного названием "кифосколиотическое сердце"

Коррекция сколиоза

* лечебную гимнастику;
* упражнения в воде;
* массаж;
* коррекцию положением;
* элементы спорта.



Пластинчатые конструкции позволяют начать хирургическое лечение сколиоза у детей до или во время бурного роста ребёнка и избежать развития трудно исправимых деформаций.

Предупреждение искривления позвоночника

Чтобы избежать нарушения осанки, необходимо:

1. Равномерно упражнять и гармонически развивать все мышечные группы своего организма.
2. Очень полезно выполнять ежедневно комплекс упражнений утренней гимнастики.
3. Важно также подобрать правильную мебель, чтобы обеспечить правильную осанку во время занятий.
4. При переносе тяжестей нужно равномерно нагружать обе руки.

Сколиозом называется искривление позвоночника вправо или влево (во фронтальной плоскости). Существует два вида сколиоза: С-образный, или простой сколиоз (позвоночник имеет один изгиб) и S-образный, или сложный сколиоз (позвоночник имеет два или три изгиба в разные стороны).

Сколиозы имеют 4 степени тяжести

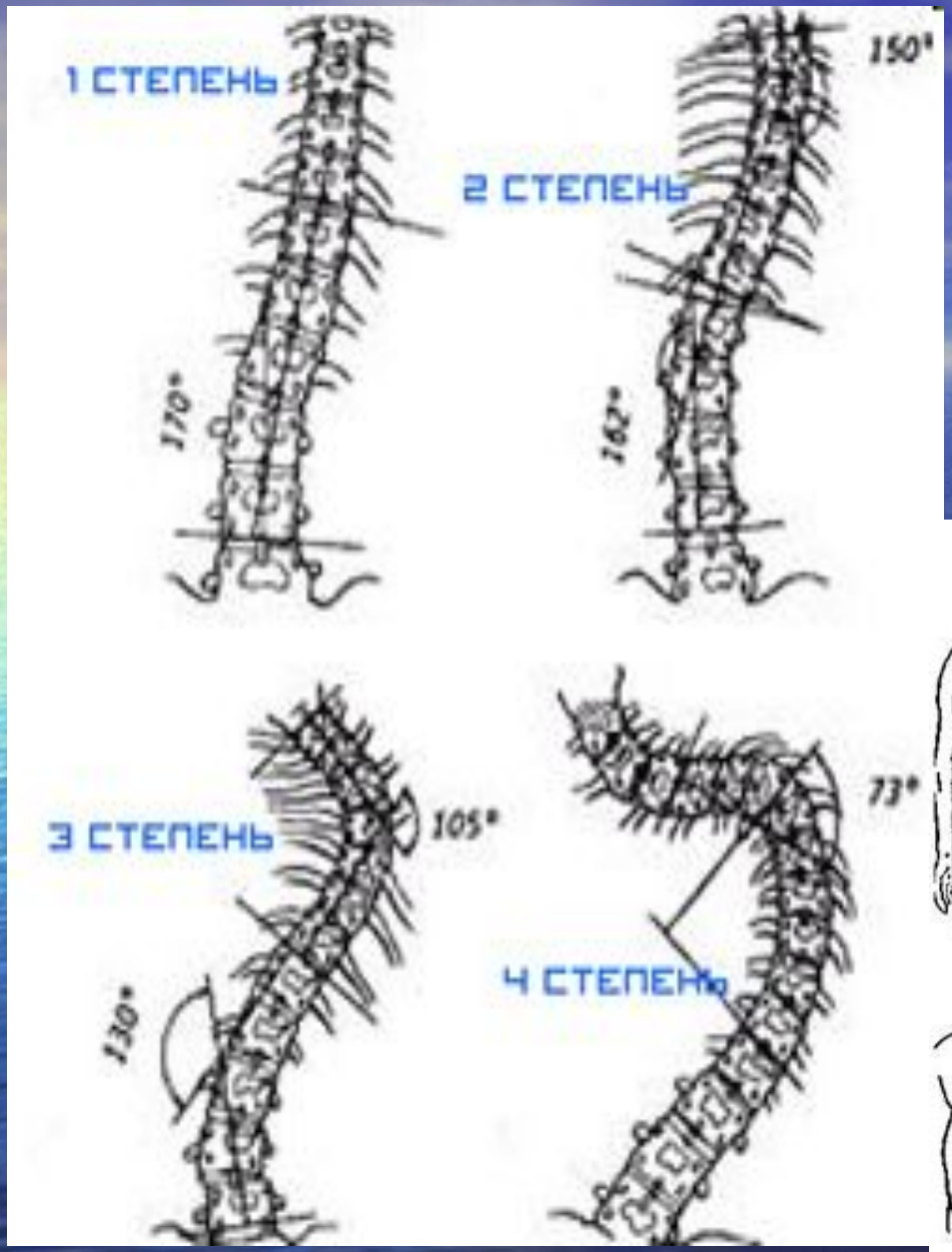

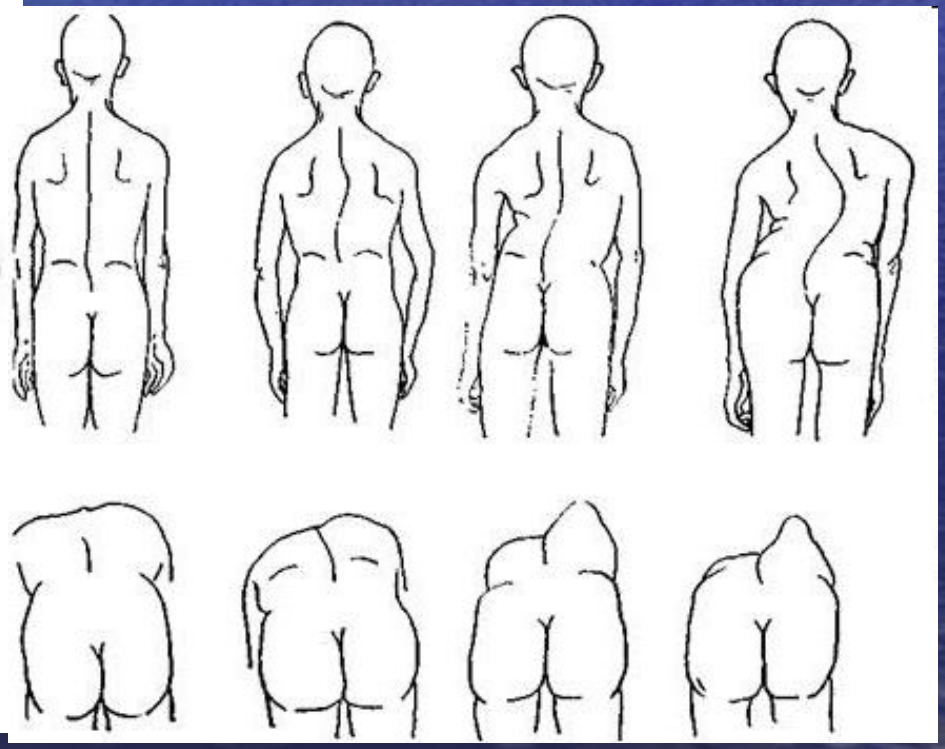

Сколиоз I степени

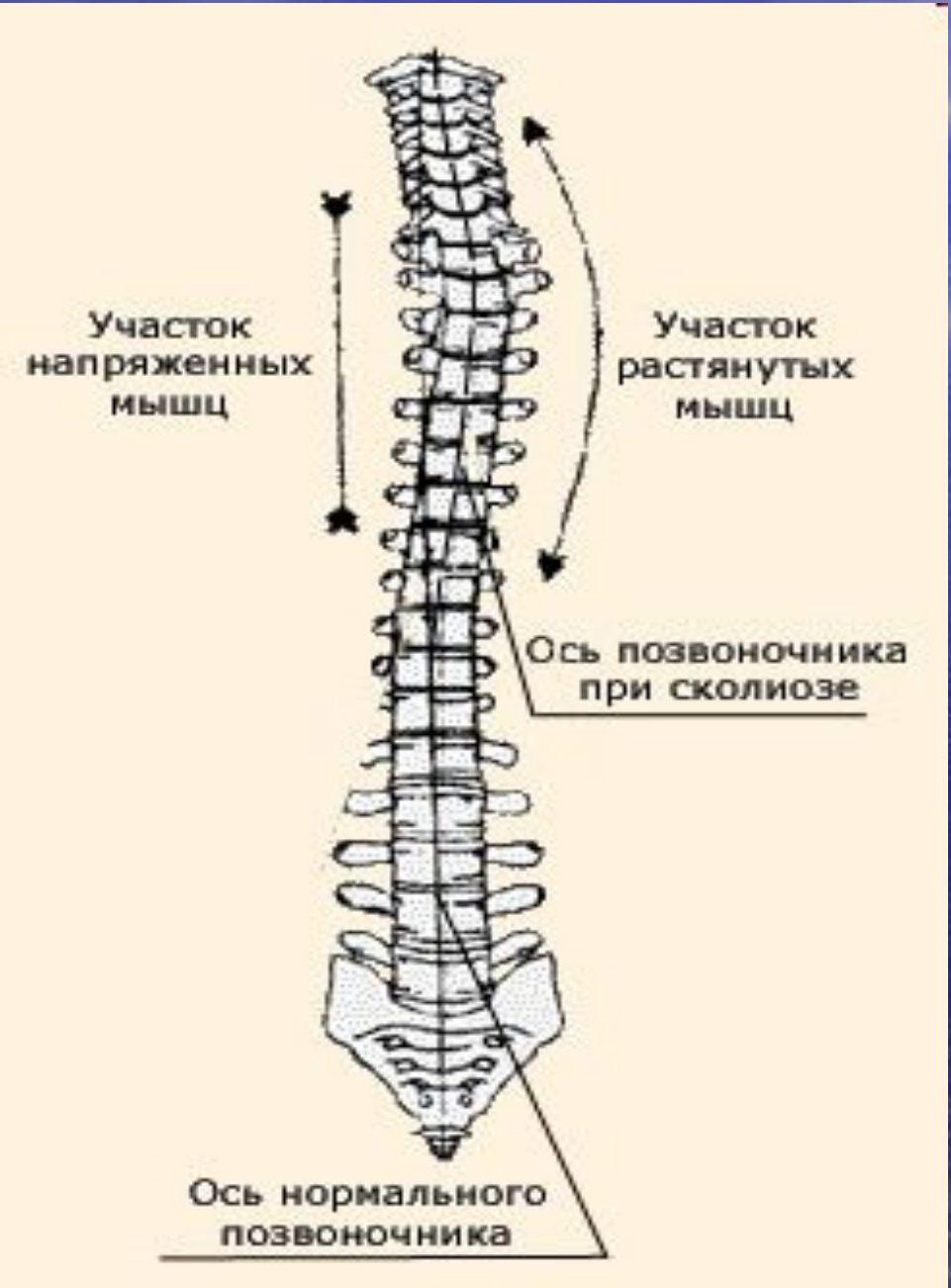

Сколиоз I степени

можно определить по следующим признакам:

1. Опущенное положение головы.
2. Сведенные плечи.
3. Сутуловатость.
4. Надплечье на стороне искривления выше другого.
5. Асимметрия талии.
6. Намечается поворот позвонков вокруг вертикальной оси.

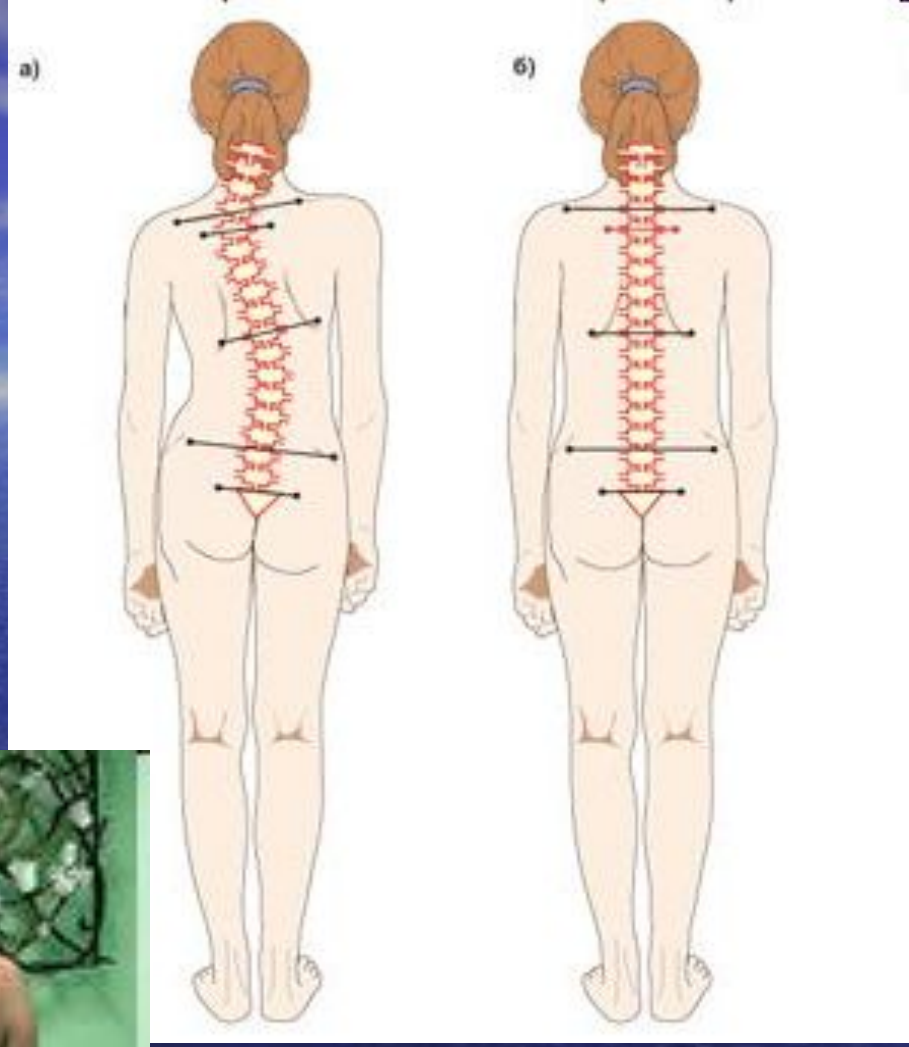

Сколиоз II степени

характеризуется наличием таких признаков:
1. Торсия (поворот позвонков вокруг вертикальной оси).
2. Асимметрия контуров шеи и треугольника талии.
3. Таз на стороне искривления опущен.
4. На стороне искривления в поясничном отделе имеется мышечный валик, а в грудном — выпячивание.
5. Кривизна наблюдается в любом положении тела.

Рентгенограмма фиксирует угол

искривления 10-20 градусов

Сколиоз III степени

определяется по признакам:
1. Сильно выраженная торсия.
2. Наличие всех признаков сколиоза II степени.
3. Хорошо очерченный реберный горб.
4. Западание ребра.
5. Мышечные контрактуры.
6. Ослабление мышц живота.
7. Выпирание передних реберных дуг.
8. Мышцы западают, дуга ребр сближается с подвздошной костью на стороне вогнутости.

Рентгенограмма демонстрирует угол искривления 20-30 градусов.

Сколиоз IV степени
отличается сильной деформацией позвоночника. Вышеописанные симптомы сколиоза усиливаются. Мышцы в области искривления значительно растянуты. Отмечается западание ребер в области вогнутости грудного сколиоза, наличие реберного горба.
Рентгенограмма показывает угол искривления 30 и более градусов.

Массаж

1 степень. Симметричный. Массируется спина, ягодицы, грудь, живот.

2 степень. Асимметричный.

«+» - интенсивные приемы растирания, разминания, вибрации. Затем поглаживание и расслабление.

«-» - расслабление и растягивание мышц.

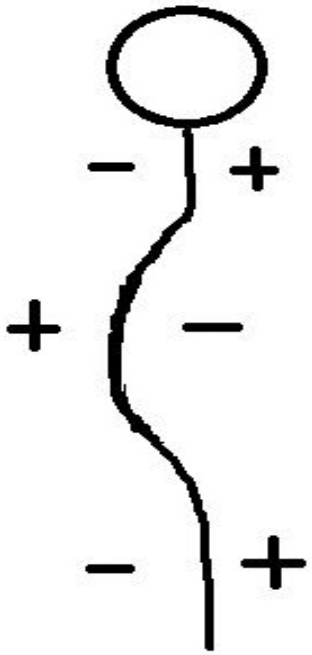

Зоны стимуляции , расслабления и оттягивания при массаже

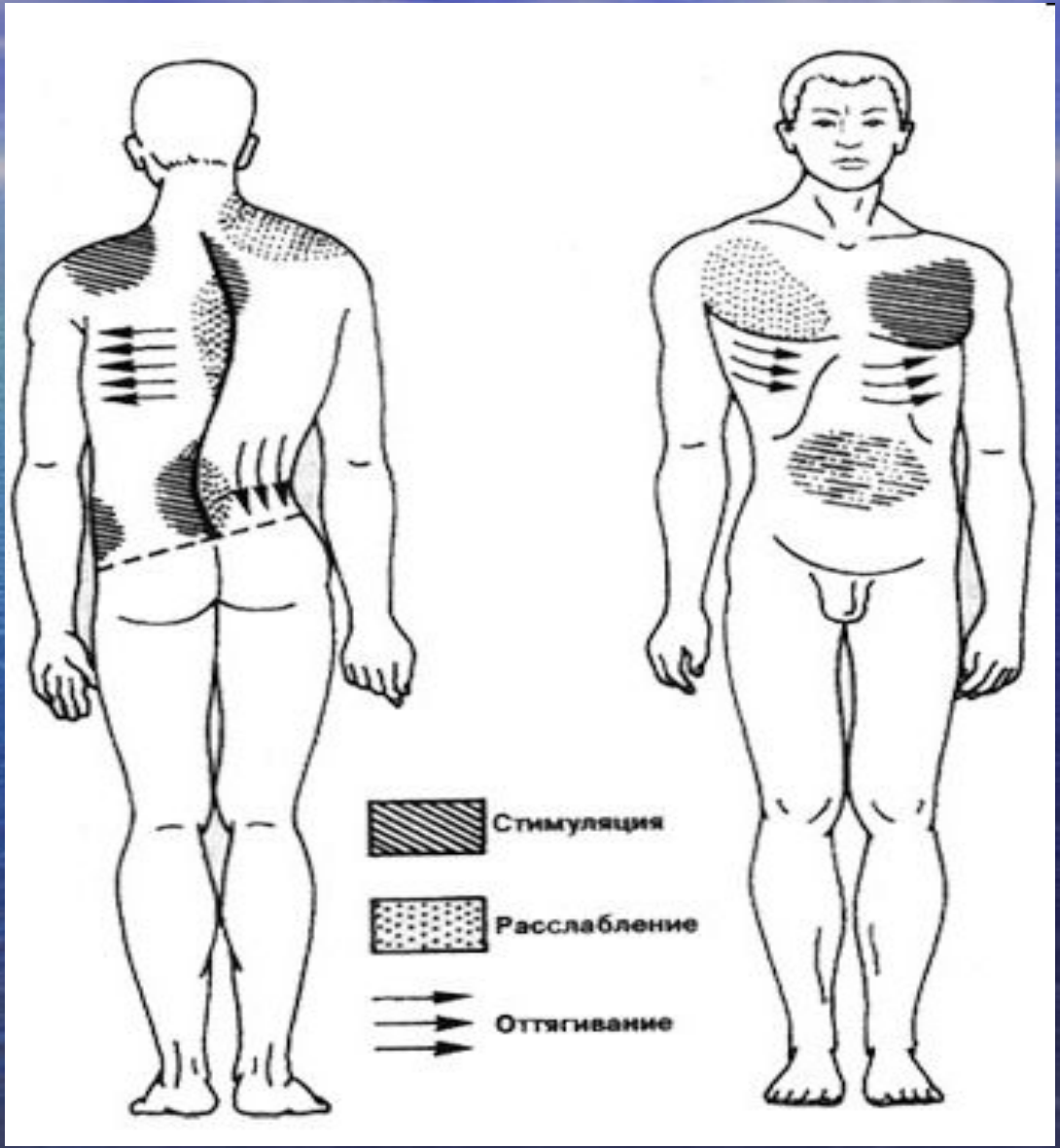

Общепризнаны некоторые принципы проведения массажа при сколиозе:

— дифференцированное воздействие на мышцы спины: укороченные, напряженные мышцы на стороне вогнутости дуг искривления позвоночника растягивают и расслабляют, а на стороне выпуклости выполняют тонизирующие, стимулирующие приемы на растянутых мышцах;

— дифференцированное воздействие на укороченные и растянутые мышцы груди, живота, ягодиц, конечностей;

— выявление гиперальгических зон, локальных мышечных гипер-тонусов, уплотнений в виде тяжей, узелков в тканях и воздействие на эти образования методиками сегментарно-рефлекторного и точечного массажа.

Укладывают пациента на живот, руки вдоль тела, голова повернута в сторону, противоположную ротации шейного отдела позвоночника, обусловленной сколиотической деформацией. Под голеностопные суставы подкладывают валик. Массажист встает слева от стола под углом 45 градусов к нему на уровне таза пациента; ноги слегка согнуты и широко расставлены — левая впереди, правая сзади. Начинают с продольного поглаживания одновременно обеих половин спины — движения плавные, ритмичные, длинные — вдоль всего позвоночника выполняются за счет слаженного движения рук, корпуса и ног (рис. 5-6). Постепенно переходят от поверхностного к более глубокому поглаживанию, используя плоскостной и обхватывающий варианты. Особое внимание уделяется массажу паравертебраных областей.

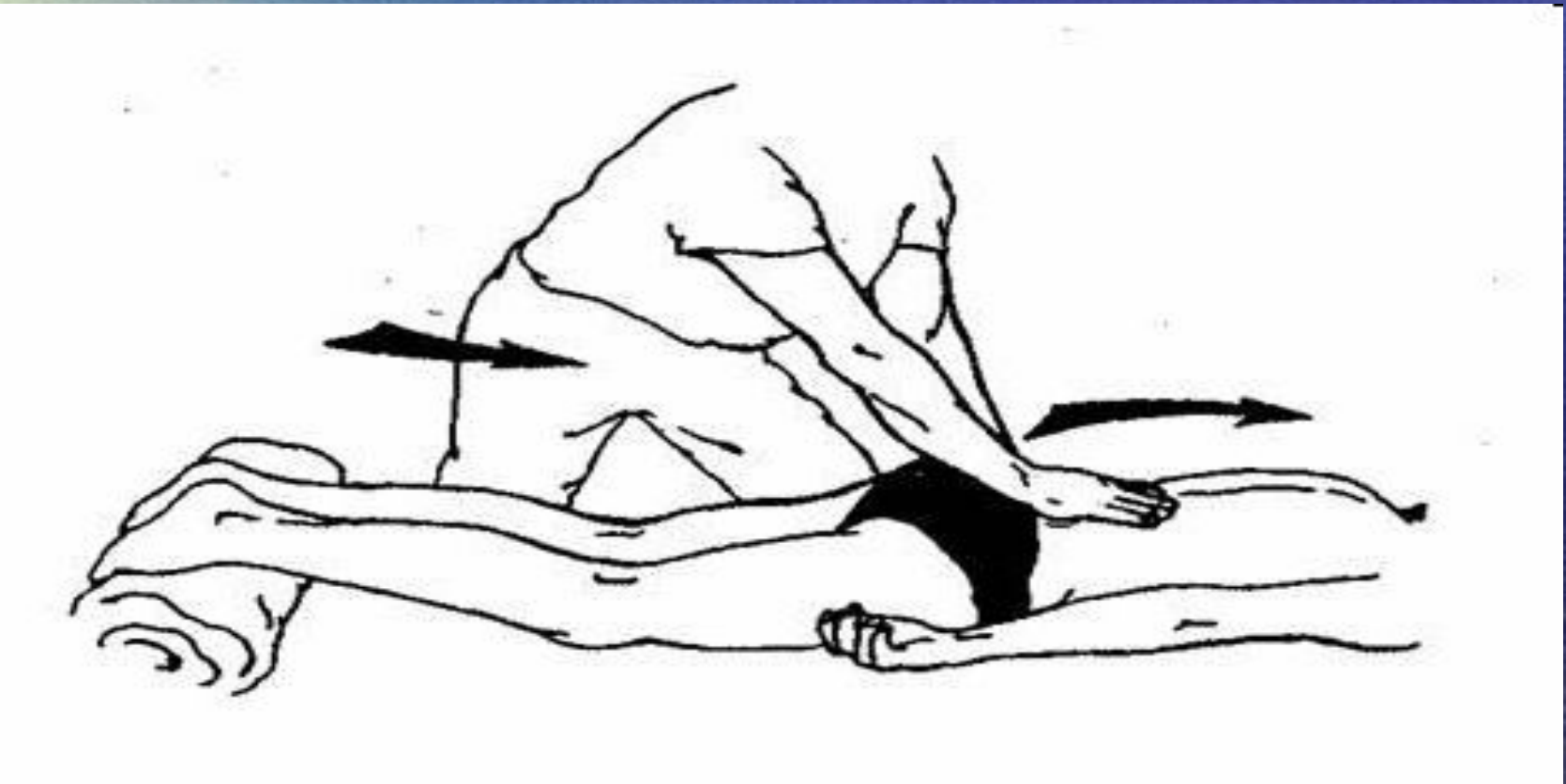

Затем выполняют глубокое трение ребром ладони с отягощением — длинными движениями вдоль позвоночника в темпе — одно движение за 1—1,5 секунды, поочередно слева и справа, по 10—12 движений с каждой стороны (рис. 7). (Недопустимо жесткое давление на костные выступы).

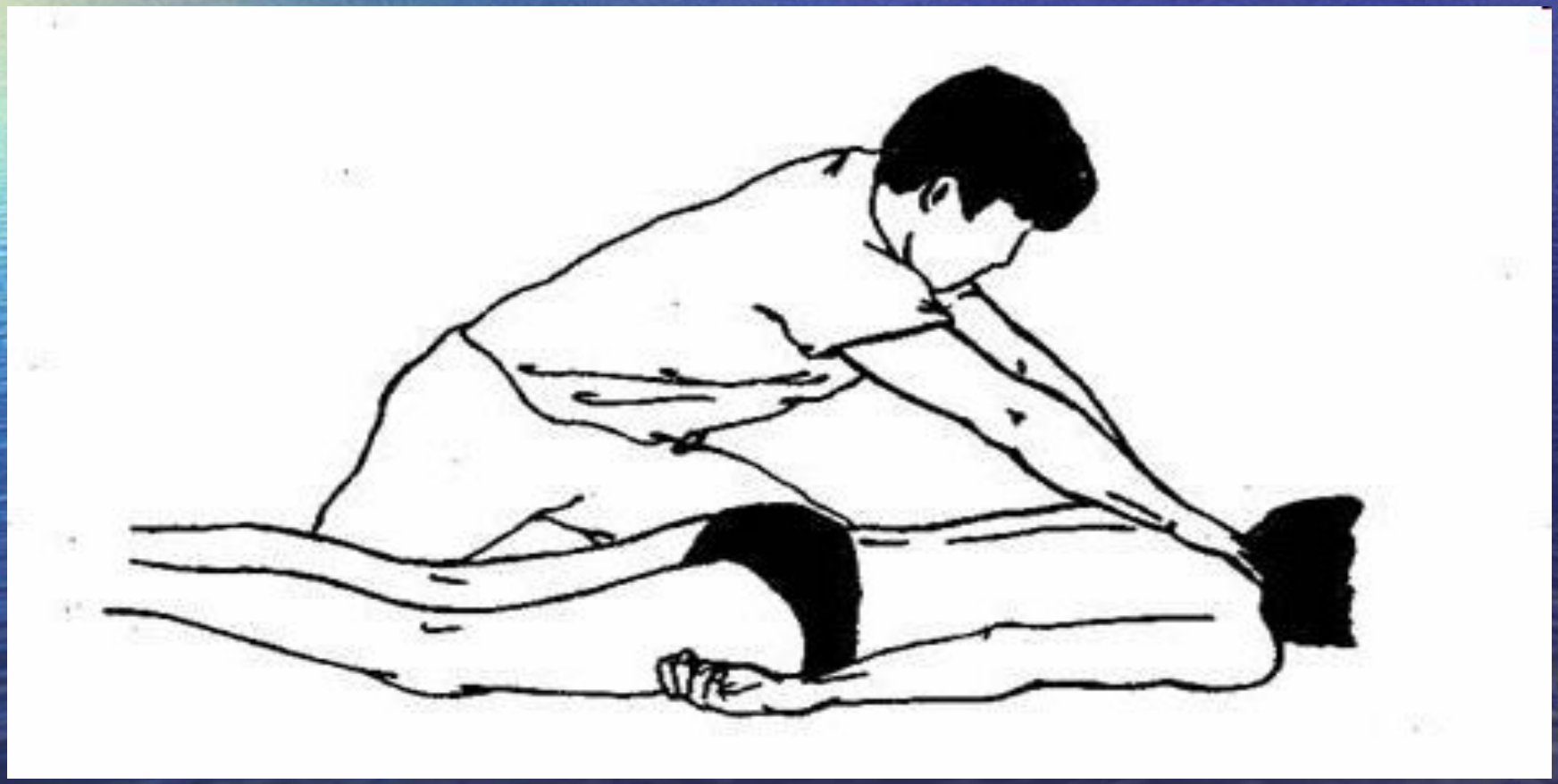

Затем массажист встает перпендикулярно к столу, ноги слегка согнуты, расставлены на расстояние двойной ширины плеч. Основанием правой и ребром левой ладони захватывают кожно-подкожную складку возможно большей толщины и встречными круговыми движениями — правая к себе, левая — от себя, растирают складку между ладонями (рис. 8); правая ладонь одновременно осуществляет разминание подлежащих мышц скользящим давлением. Движения должны быть плавными, ритмичными, контакт массирующих ладоней с тканями — постоянным. Перемещение возможно как в каудальном так и в краниальном направлении, поэтому начинать выполнение приема можно и с поясничного, и с верхне-грудного отдела позвоночника. Выполняют по 3—4 «прохода» с каждой стороны. После каждого прохода выполняется 1—2 продольных гребнеобразных поглаживания. Ближняя и дальняя сторона обрабатываются из одного положения. Более жесткий вариант приема: с использованием вместо основания правой ладони проксимальных межфаланговых суставов, как в гребнеобразном приеме (рис. 9). На этот прием уходит 6—8 минут.

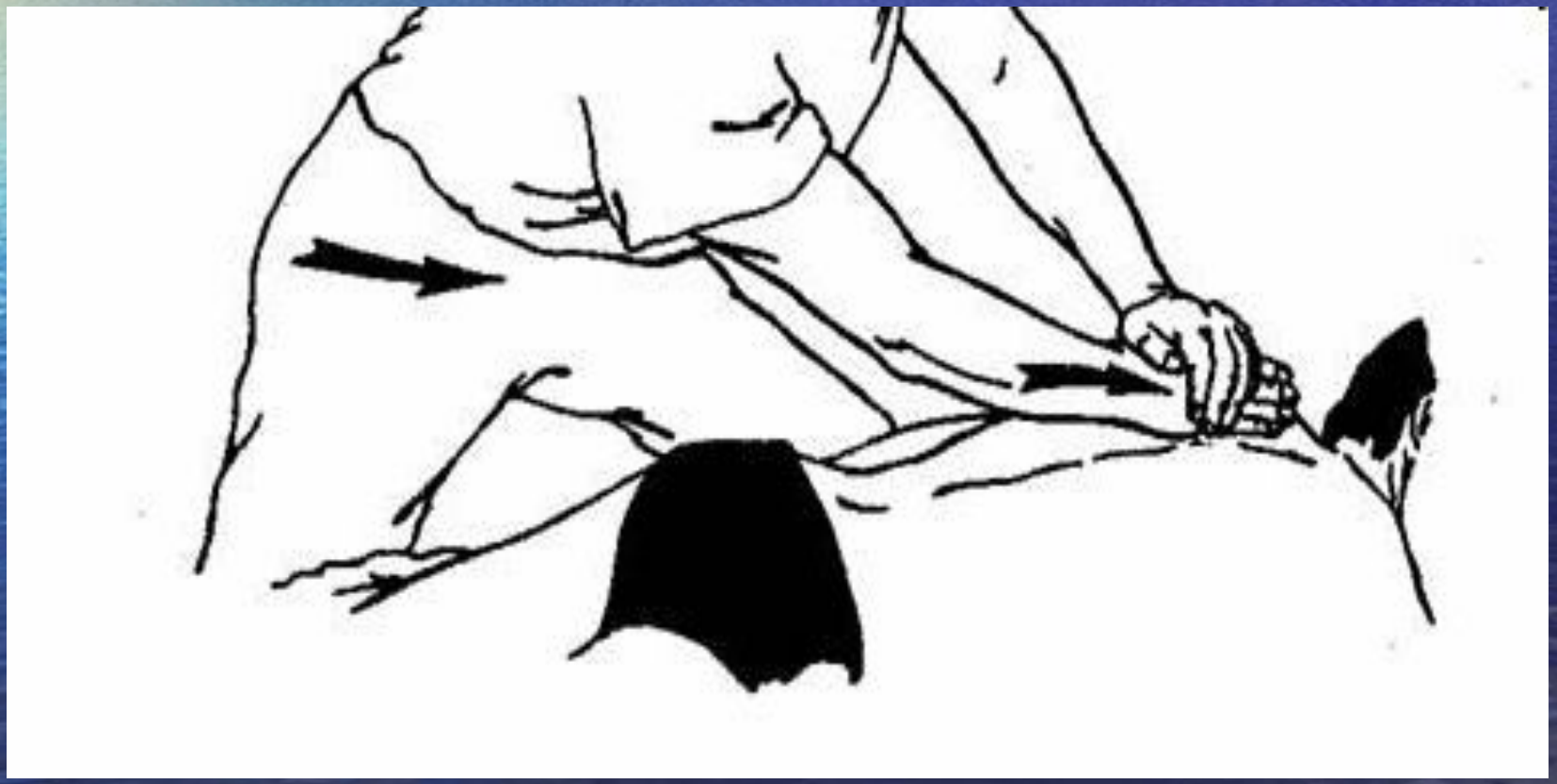

Если выявляется асимметрия тонуса верхней порции трапециевидных мышц, укороченную напряженную мышцу растягивают, выполняют приемы мягкого плавного разминания, а расслабленную — разминают резкими отрывистыми надавливаниями, оттягиваниями, пощипываниями.

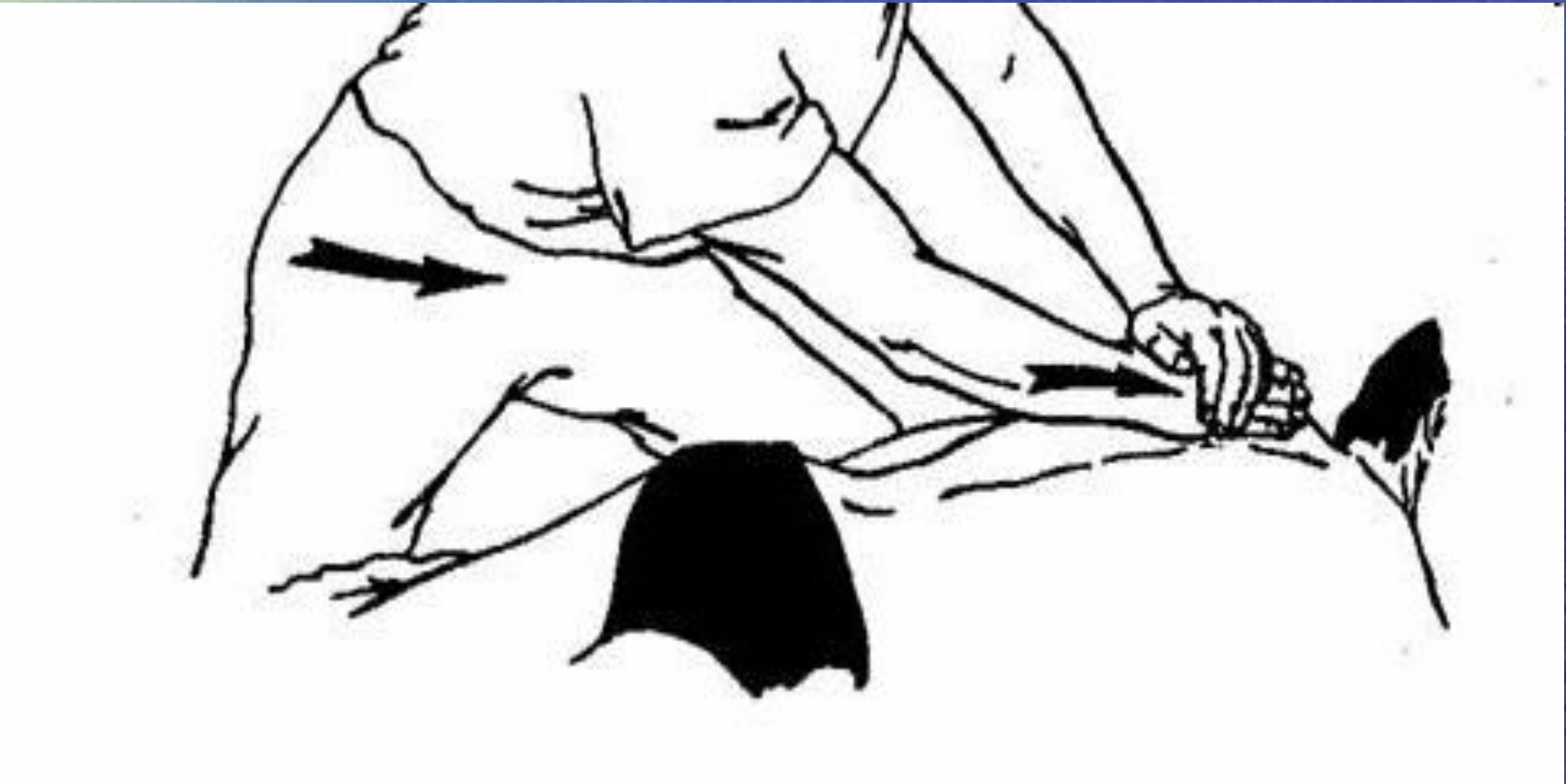

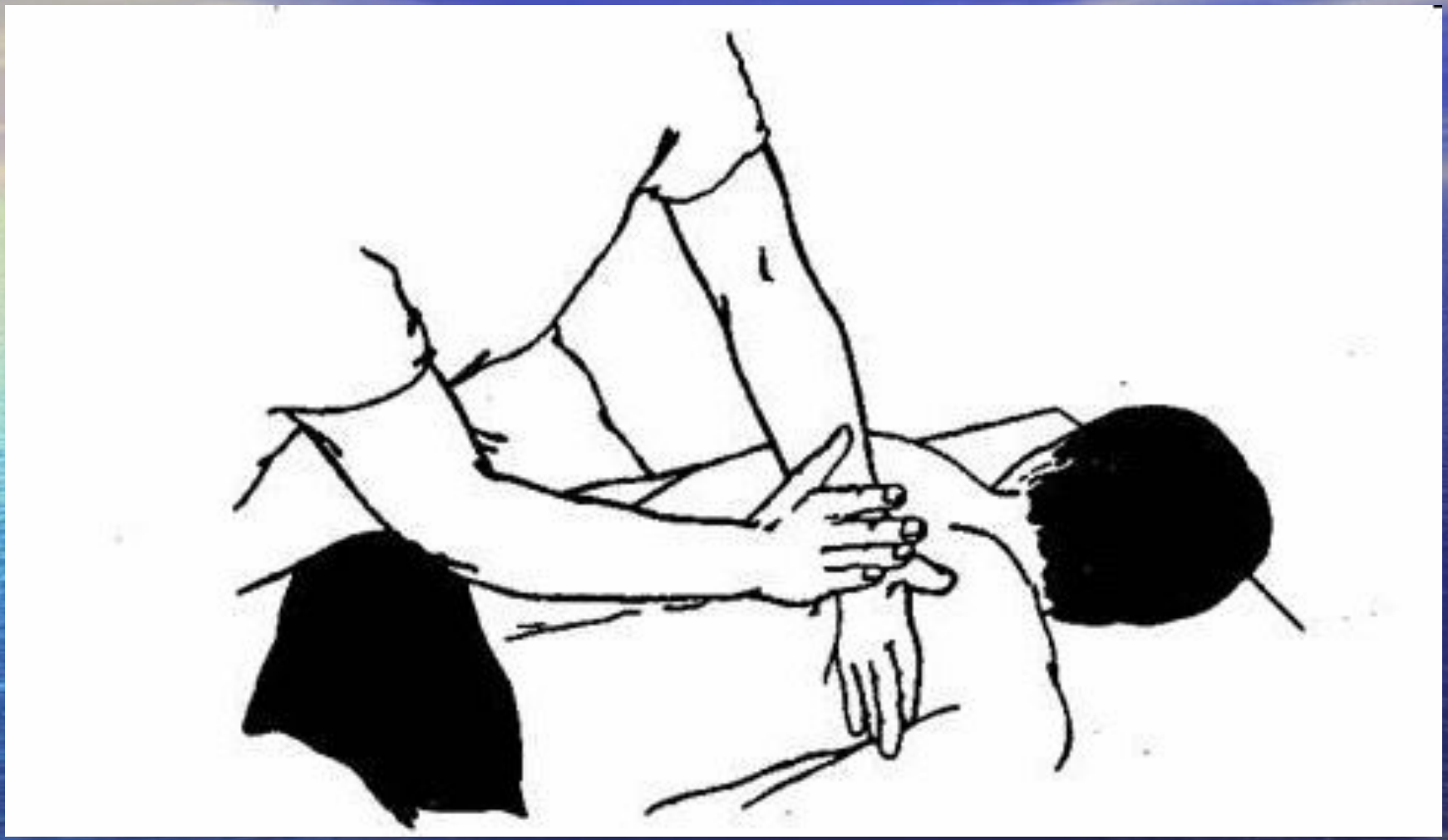

Затем больной ложится на левый бок, под поясницу подкладывается валик, левая рука вытянута вперед, правое предплечье упирается в поверхность стола, фиксируя вентральный наклон; груз, составляющий 10—15% от веса пациента, закрепляют на левой руке аналогично креплению на ноге. Массажист переходит к другой стороне стола. Выполняется оттягивающее разминание левого разгибателя спины на уровне грудного отдела таким же способом, как на поясничном уровне (3—4 прохода за 5—7 минут); разминание правого разгибателя спины на грудном уровне выполняется резкими отрывистыми ритмичными движениями (2—3 минуты).

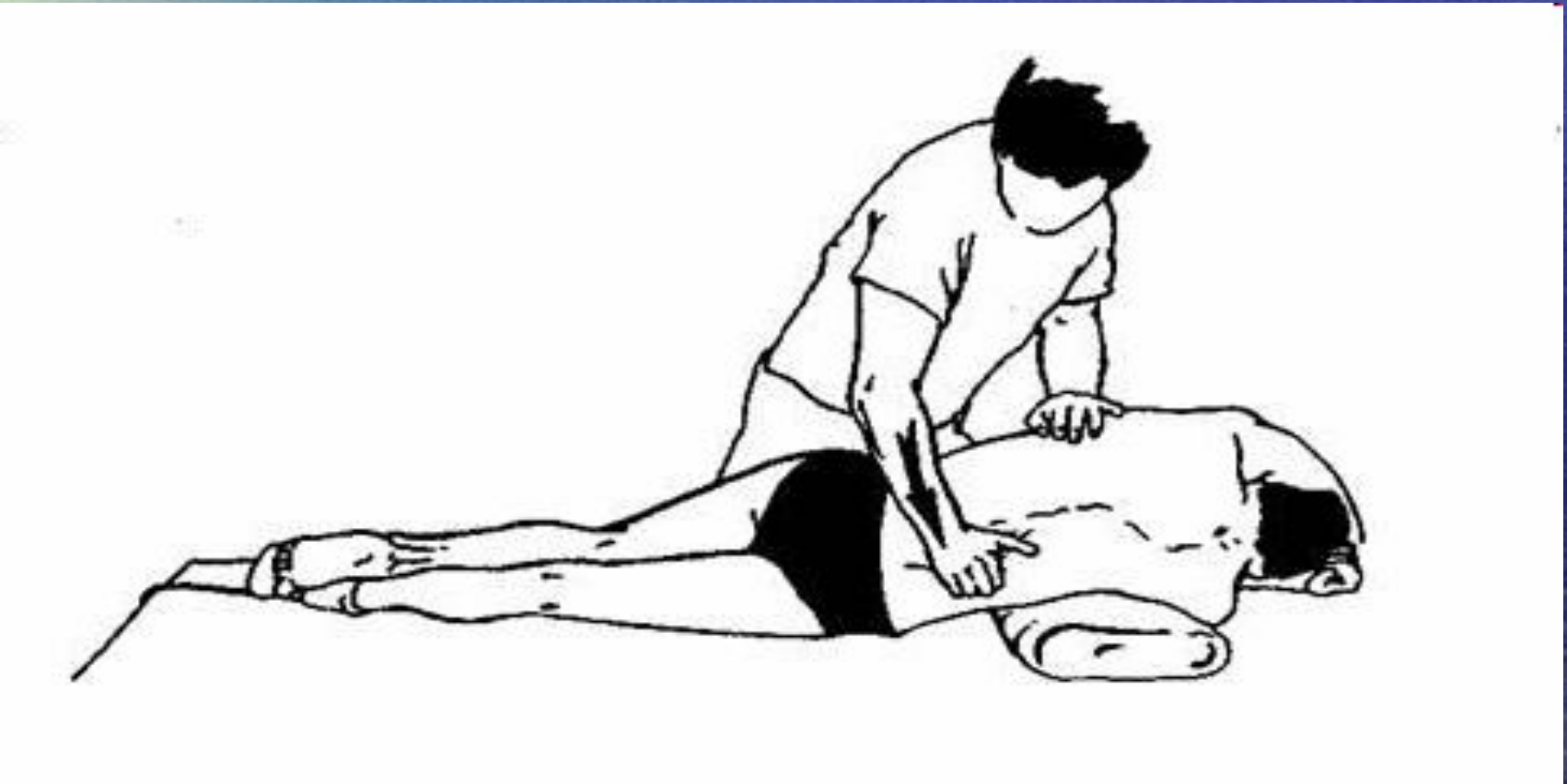

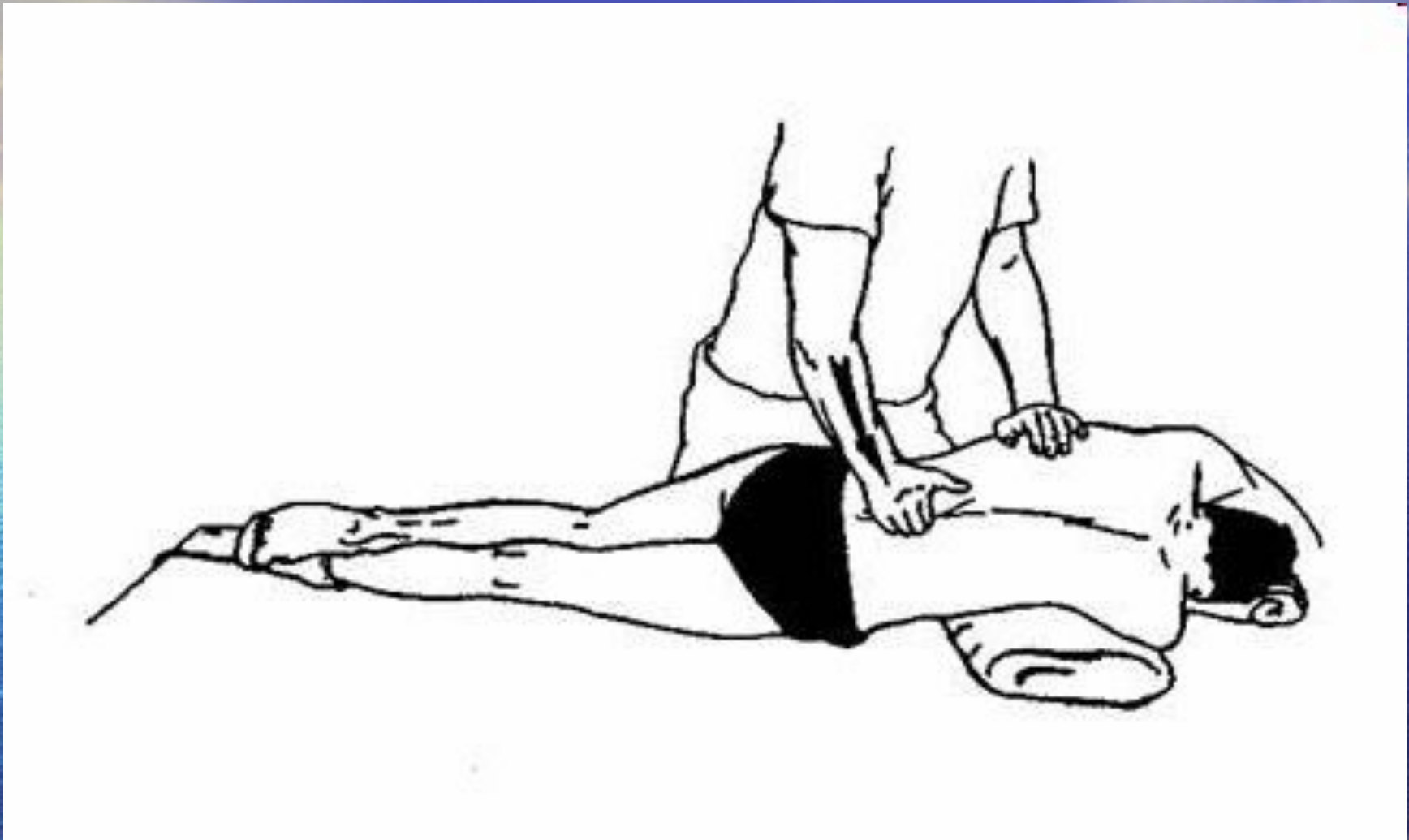

Желательно проводить не менее 2-х курсов в год, включающих 20—25 процедур с постепенным увеличением длительности от 15—20 минут на первых процедурах, до 40—50 минут к 8—10 процедуре.

Массажист не должен пытаться корректировать деформацию позвоночника — это является исключительной компетенцией врача

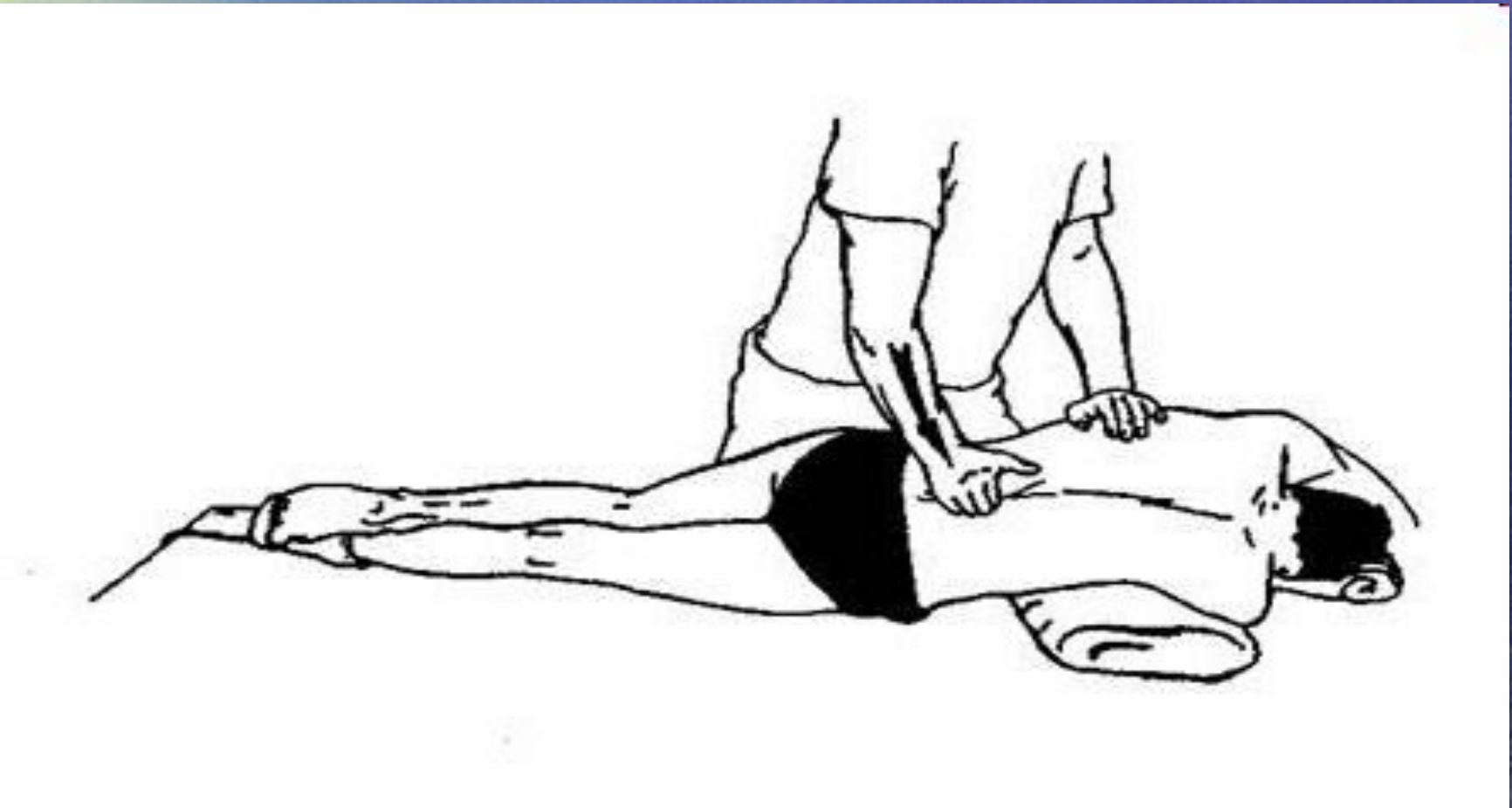

Спасибо за внимание!

Будьте здоровы!