

Новгородский Государственный Университет
имени Ярослава Мудрого.
Институт Медицинского Образования.

ИНФАРКТ МИОКАРДА ПРАВОГО ЖЕЛУДОЧКА. ОСОБЕННОСТИ КЛИНИКИ, ДИАГНОСТИКИ.

Научный руководитель:
Горностаева Ж.А.

Выполнили:
Шайхутдинова И.В., Бызов И.В.

Статистика

- Распространенность инфаркта миокарда правого желудочка среди всех инфарктов миокарда – 3-5%.
- Сочетание инфаркта миокарда правого желудочка с нижним инфарктом миокарда левого желудочка – 30-50%. Такое сочетание существенно ухудшает прогноз и течение инфаркта миокарда.

Клиническая картина

В клинической картине характерна триада симптомов:

- Артериальная гипотензия;
- Отсутствие хрипов при аускультации легких, чистые легочные поля на рентгенограмме;
- Набухание шейных вен, симптом Куссмауля (растяжение яремных вен на вдохе);

Дополнительные методы исследования

Электрокардиография:

В случае изолированного повреждения правого желудочка наблюдается подъем сегмента S-T в правых грудных отведениях V1-V2.

Большей информативностью обладают дополнительные отведения с правой половины грудной клетки V3R-V6R, подъем сегмента S-T более чем на 1 мм свидетельствует об инфаркте миокарда правого желудочка.

Дополнительные методы исследования

Эхокардиоскопия:

Выявляются различные признаки инфаркта миокарда правого желудочка: дилатация правого предсердия, правого желудочка, участки акинезии или дискинезии стенки правого желудочка, изменения направления кривизны межжелудочковой перегородки

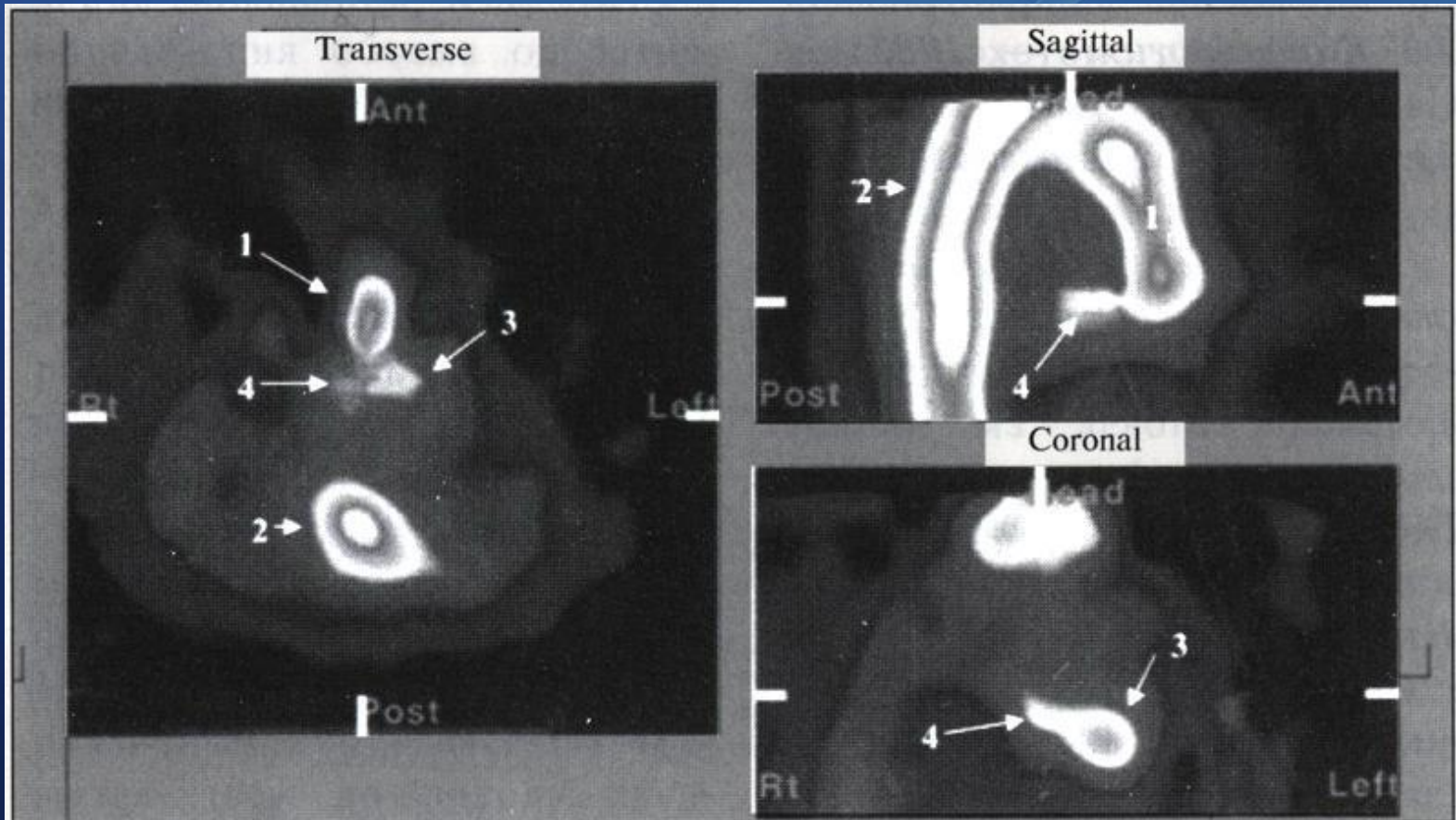
Доплер ЭхоКГ:

Снижение давления заклинивания легочной артерии до ≤ 5 мм рт ст, с повышением давления в правом предсердии до ≥ 10 мм рт ст.

Дополнительные методы исследования

Однофотонная эмиссионная компьютерная томография с Тс-пирофосфатом:

Является одним из наиболее современных методов дополнительной диагностики инфаркта миокарда.



Возможное поэтапное ведение ИПЖ

Диагностика	Подъем сегмента ST в отведениях II, III, aVF и V3R-V6R
Реперфузия	Тромболизис: стрептокиназа (стрептаза) — 1,5 МЕ в/в через 60 мин или рекомбинантный тканевый активатор плазминогена (рекомбинантная алтеплаза — актилизе — сначала 15 мг в/в болюсно, затем 50 мг через 30 мин, далее 35 мг через 60 мин Ангиопластика
Нагрузка объемом	Коронарное шунтирование Физраствор — по 40 мл/мин в/в до 2 л, поддерживая давление в ПП не менее 18 мм рт. ст., требуется мониторинг гемодинамики
Инотропная поддержка	Добутамин (добутрекс) — 2—5 мкг/кг/мин в/в, увеличивая дозу каждые 5—10 мин до 15—20 мкг/кг/мин
Контроль ритма и частоты	Симптоматическое лечение брадикардии: атропин — 0,5—1 мг в/в, каждые 5 мин увеличивая дозу до общей — 2,5 мг
Осложнения	Ишемическая дисфункция ЛЖ; разумное уменьшение постнагрузки (с помощью ингибиторов АПФ); ограничение объема Кардиогенный шок; интрааортальная баллонная контрпульсация Разрыв МЖП: экстренное хирургическое вмешательство Разрыв сосочковых мышц ПЖ и трикуспидальная регургитация: экстренное хирургическое вмешательство

Клинический пример

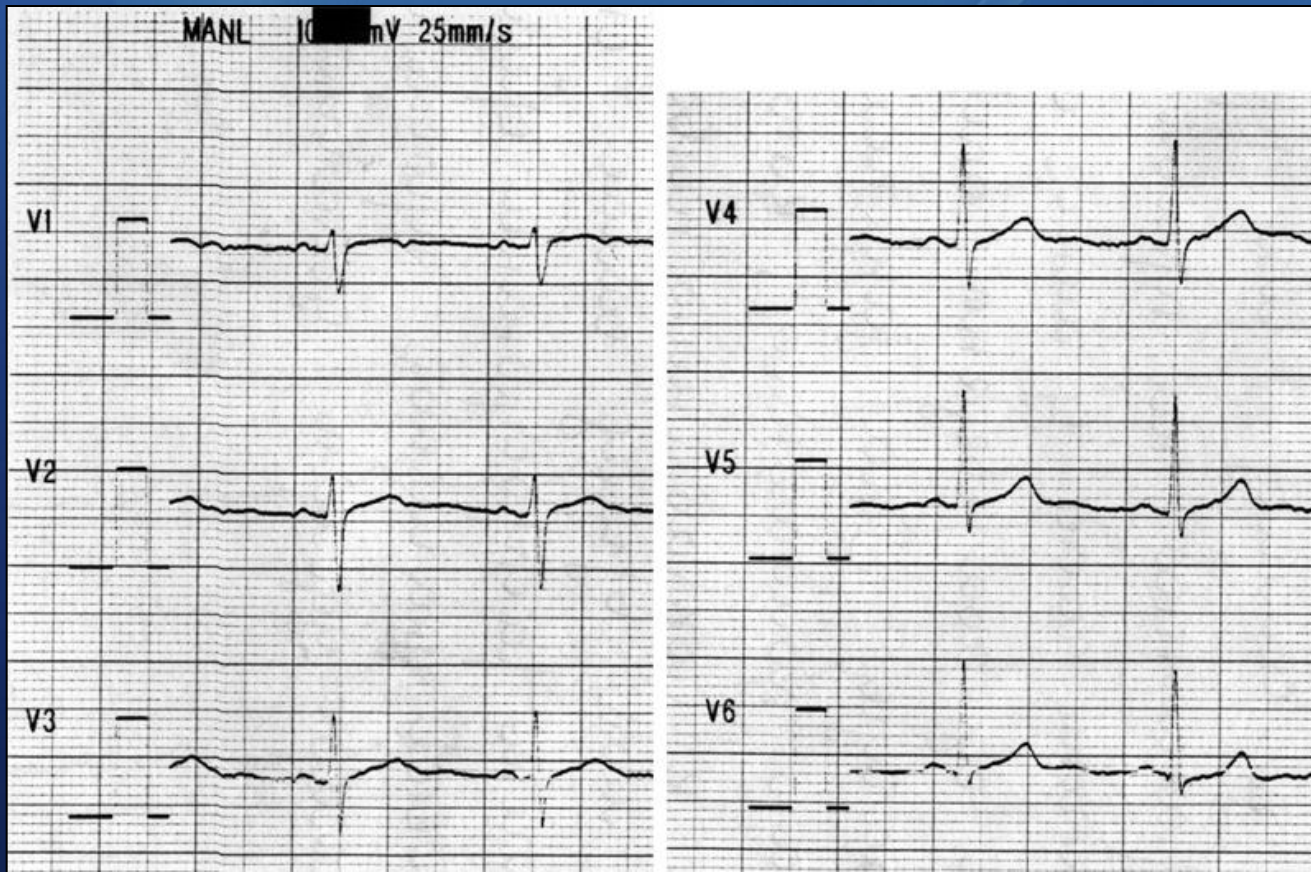Больная К., 1951 года рождения, поступила в экстренном порядке в ЦГКБ 06.02.2007 года с **жалобами на:** сжимающие боли за грудиной возникшие впервые, одышку, затруднение дыхания, слабость.

При осмотре состояние тяжелое, выраженная бледность. Отмечалась гипотония (100/60 мм. рт. ст.), брадикардия (ЧСС 52 в минуту), тахипное (ЧДД 24 в минуту).

В связи с тяжестью состояния госпитализирована в ОРИТ с диагнозом: **ИБС: нестабильная стенокардия.**

Клинический пример

По данным ЭКГ отмечался подъем сегмента S-T в правых грудных отведениях (V1-V2) на 1,5 мм. В общем анализе крови от 07.02.07 отмечался лейкоцитоз ($10,1 \times 10^9/\text{л}$), ускорение СОЭ (28 мм/ч); в общем анализе мочи и биохимических анализах крови показатели в пределах нормы.



Клинический пример

Больная получала: промедол, нитраты (в/в и per os), ингибиторы АПФ, гепарин, кардиопротекторы. На фоне лечения болевой синдром купирован, не рецидивировал. Сохранялась гипотония, брадикардия, тахипное, на ЭКГ ишемия по передней стенке миокарда. Состояние больной было тяжелым, стабильным. 10.02.07 для дальнейшего лечения была переведена в отделение кардиологии. Учитывая длительно сохраняющуюся гипотонию, брадикардию, тахипное, с целью исключения ИМ ПЖ проведено ЭхоКС (от 15.02.07).

По данным ЭхоКС: миокард базального и среднего сегментов правого желудочка утолщен до 6мм, рубцово изменен, гипокинетичен с парадоксальными движениями.

Клинический пример

Выставлен клинический диагноз: ИБС: инфаркт миокарда правого желудочка от 06.02.07.
Начато лечение с учетом поражения правого желудочка: нагрузка объемом, инотропная поддержка. На фоне лечения улучшение состояния: нормализация АД, ЧСС, ЧДД.
Выписана домой в удовлетворительном состоянии, с улучшением.

Выводы

1. Наличие элевации сегмента ST в отведениях V1, V2 в сочетании с длительной гипотонией, брадикардией и тахипное заставляет подозревать вовлечение свободной стенки ПЖ.
2. Более широко применять ЭКГ в дополнительных отведениях с правой половины грудной клетке V3R - V6R.
3. Всем больным с подозрением на ИМ проводить ЭхоКС.