

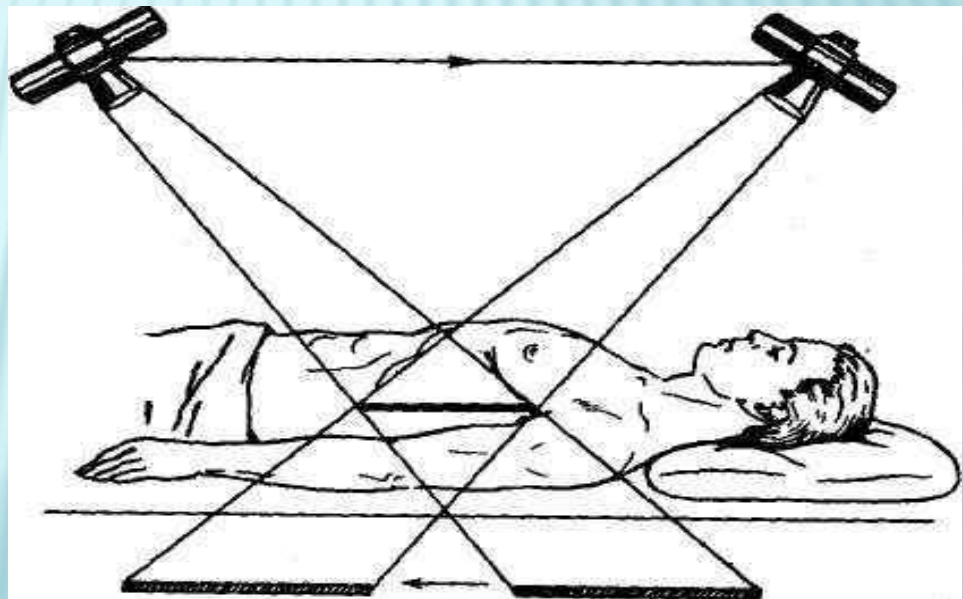
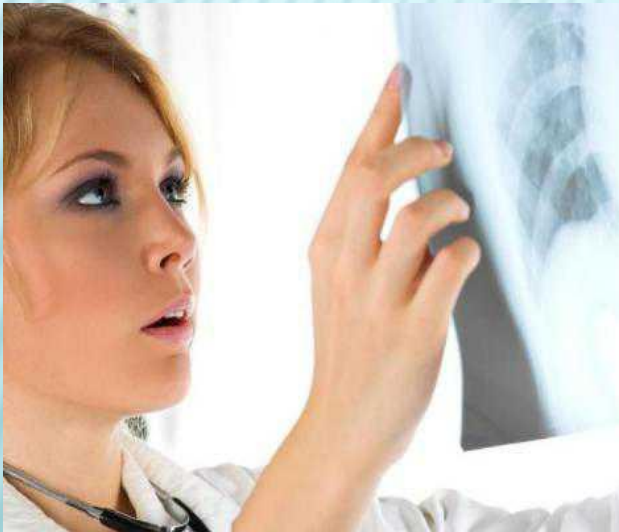**ГБОУ СПО «Ейский медицинский
колледж»**

**ПРЕЗЕНТАЦИЯ НА ТЕМУ:
«РЕНТГЕНОЛОГИЧЕСКИЕ МЕТОДЫ
ИССЛЕДОВАНИЯ»**


Работу выполнила:
Студентка 104 (2) группы
Слепцова Инна

Понятие рентгеновского излучения

Рентгеновским излучением называют электромагнитные волны с длиной приблизительно от 80 до 10^{-5} нм. Наиболее длинноволновое рентгеновское излучение перекрывается коротковолновым ультрафиолетовым, коротковолновое - длинноволновым γ -излучением. По способу возбуждения рентгеновское излучение подразделяют на тормозное и характеристическое.



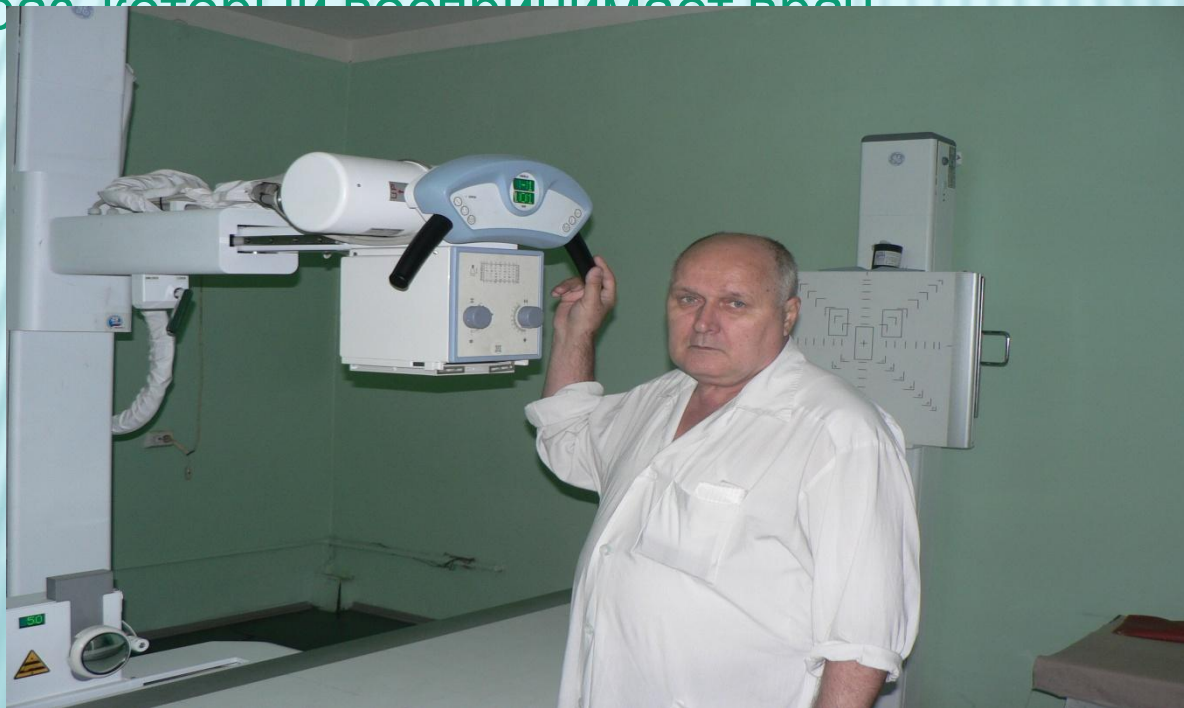Наиболее распространенным источником рентгеновского излучения является рентгеновская трубка, которая представляет собой двухэлектродный вакуумный прибор. Для диагностических трубок важна точность источника рентгеновских лучей, чего можно достигнуть, фокусируя электроны в одном месте антиматода.



ООО «МПО Медснаб»
(495) 921-4568

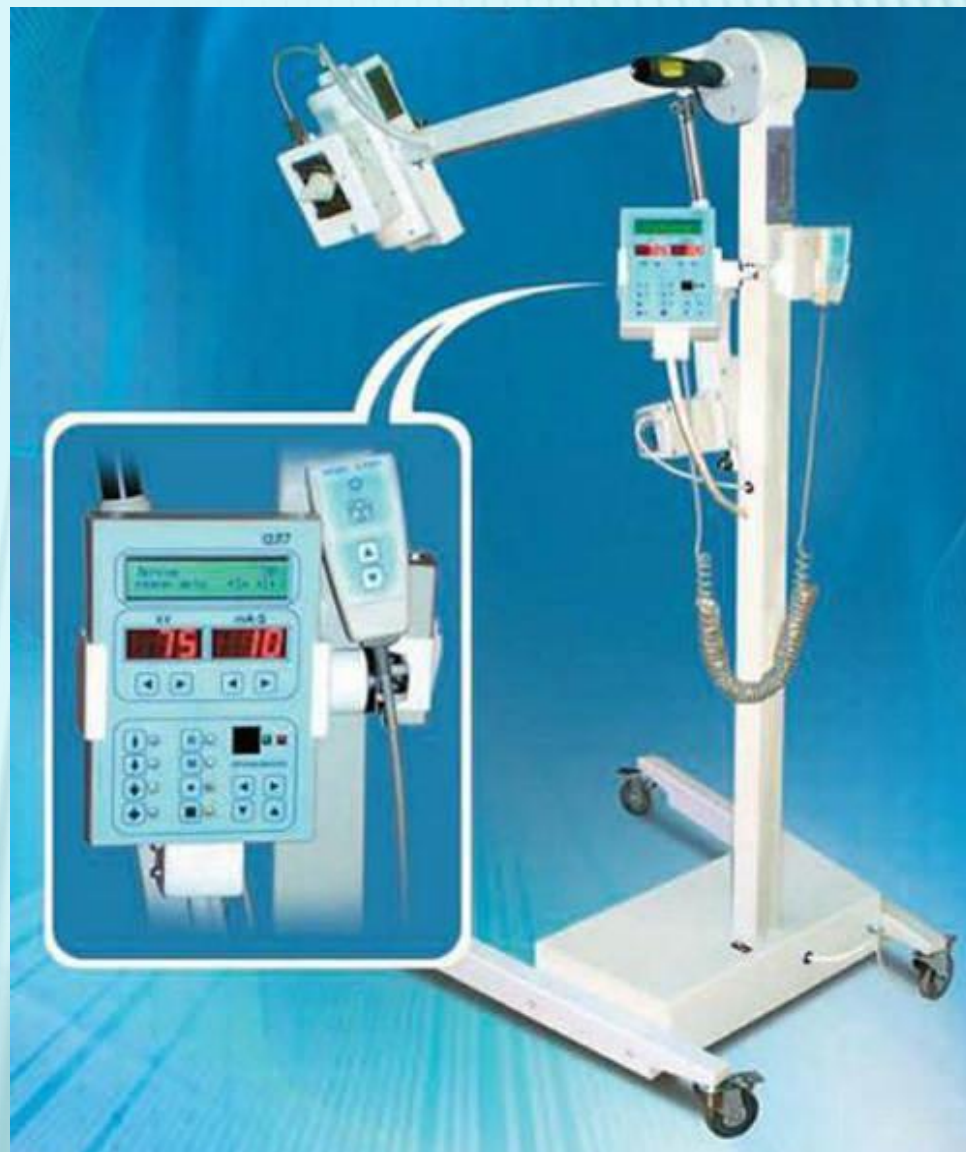

- ◆ **Рентгенологический метод** — это способ изучения строения и функции различных органов и систем, основанный на качественном и/или количественном анализе пучка рентгеновского излучения, прошедшего через тело человека. Рентгеновское излучение, возникшее в аноде рентгеновской трубки, направляют на больного, в теле которого оно частично поглощается и рассеивается, а частично проходит насквозь. Датчик преобразователя изображения улавливает прошедшее излучение, а преобразователь строит видимый световой образ, который воспроизводит экран.

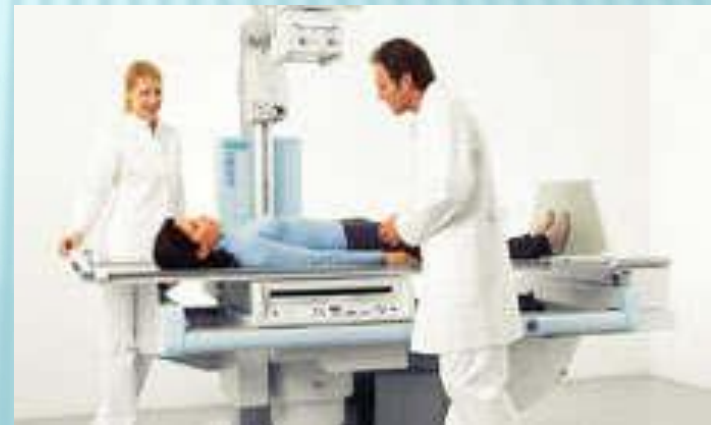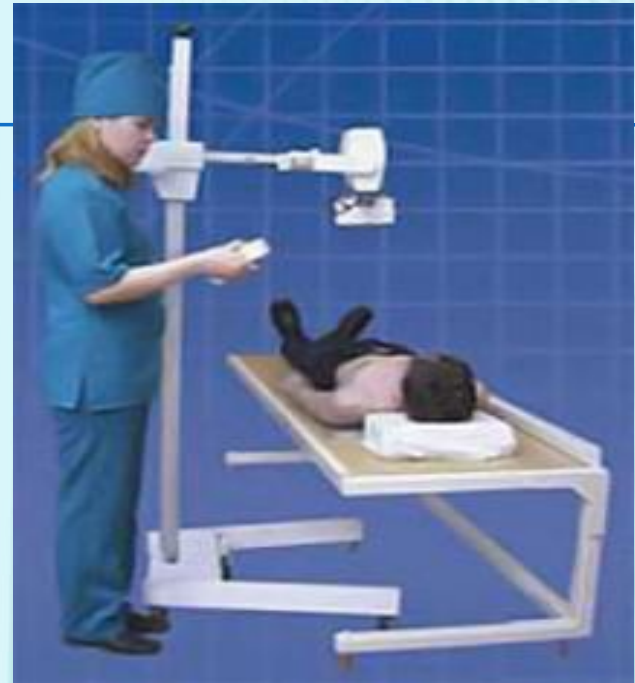


АППАРАТ РЕНТГЕНОВСКИЙ ДИАГНОСТИЧЕСКИЙ

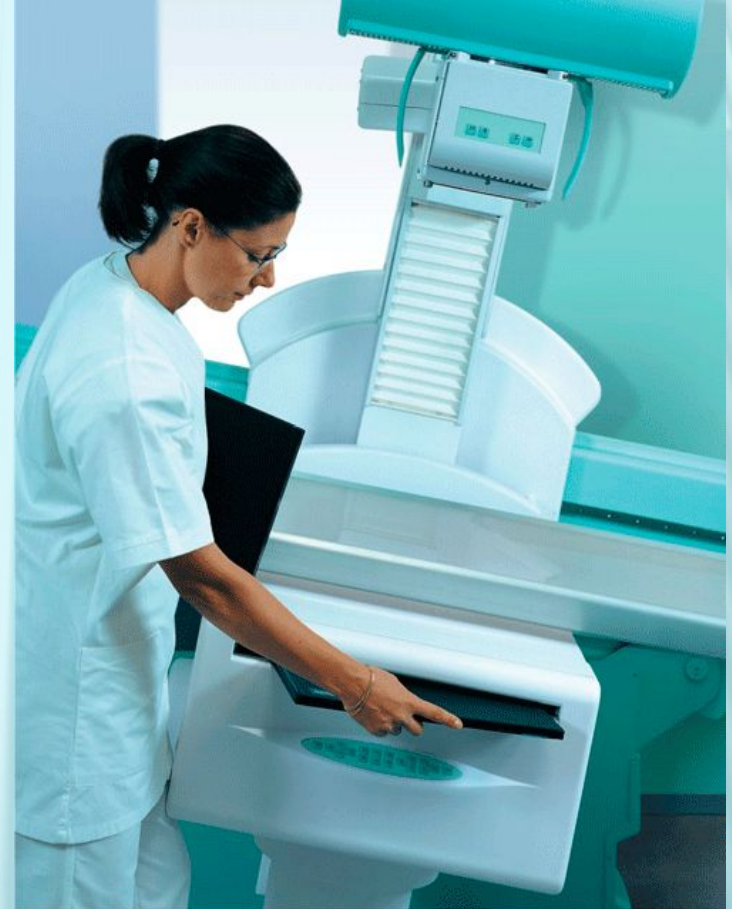Современная рентгенодиагностическая установка представляет собой сложное техническое устройство. Оно насыщено элементами телеавтоматики, электроники, электронно-вычислительной техники. Многоступенчатая система защиты обеспечивает радиационную и электрическую безопасность персонала и больных.



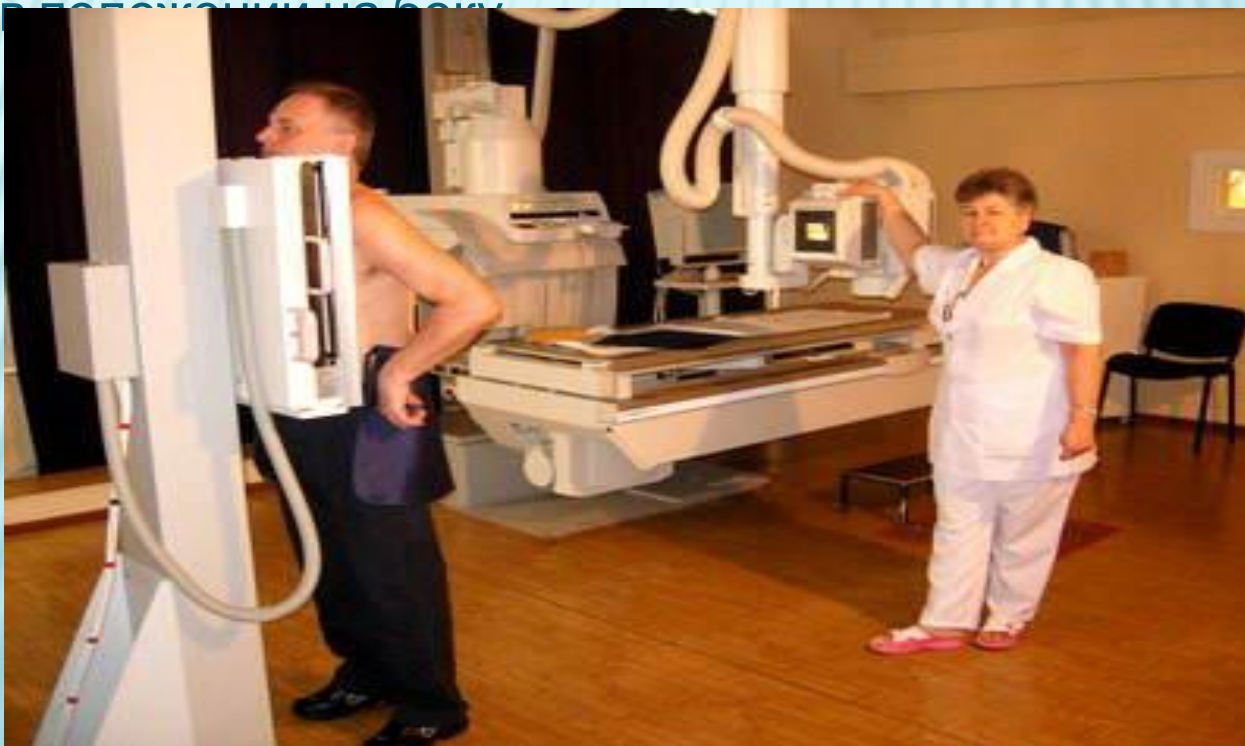- ❖ Типичная рентгеновская диагностическая система состоит из рентгеновского излучателя (трубки), объекта исследования (пациента), преобразователя изображения и врача-рентгенолога. Для диагностики используют фотоны с энергией порядка 60—120 кэВ. Существенное различие поглощения рентгеновского излучения разными тканями позволяет в теневой проекции видеть изображения внутренних органов тела человека.

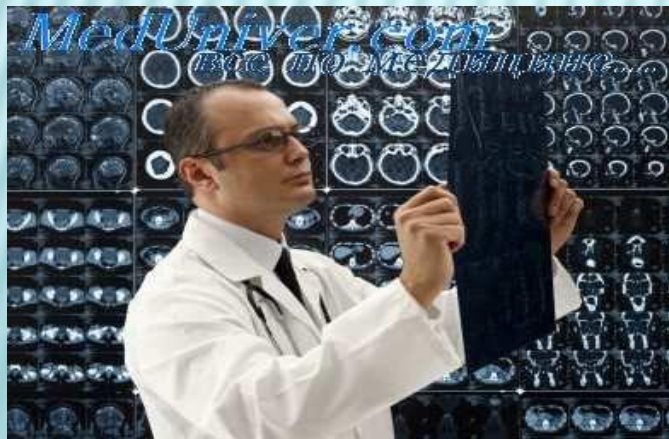
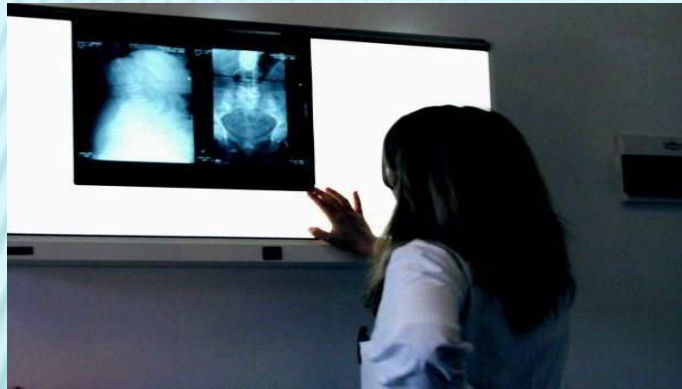
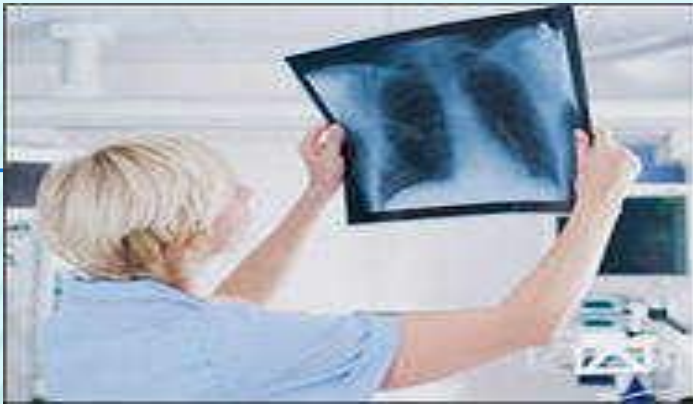- ❖ **Рентгенография** — способ рентгенологического исследования, при котором изображение объекта получают на рентгеновской пленке путем ее прямого экспонирования пучком излучения.



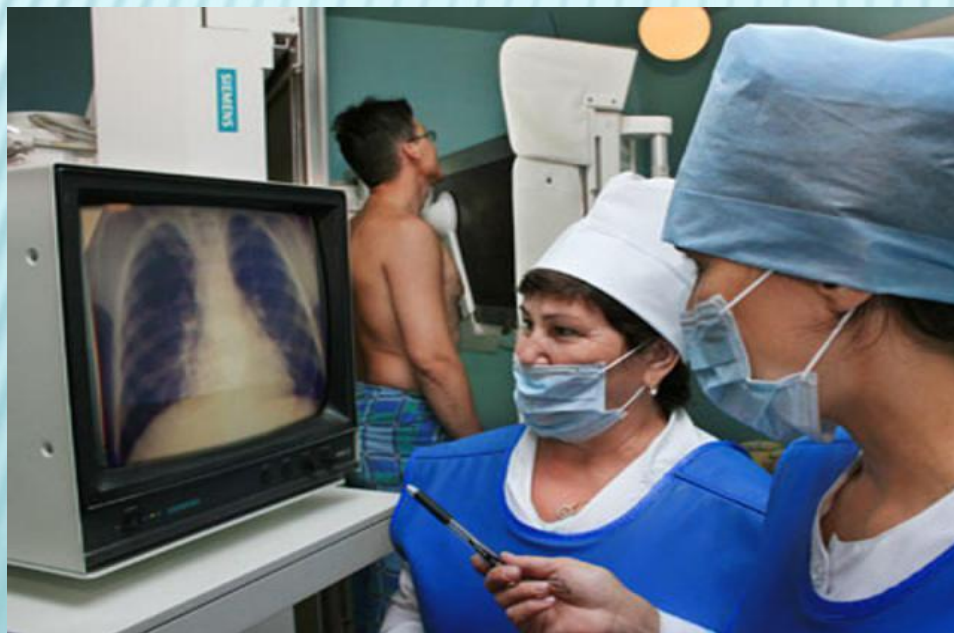- ❖ Пленочную рентгенографию выполняют либо на универсальном рентгеновском аппарате, либо на специальном штативе, предназначенном только для съемки. Пациент располагается между рентгеновской трубкой и пленкой. Исследуемую часть тела максимально приближают к кассете. Это необходимо, чтобы избежать значительного увеличения изображения из-за расходящегося характера пучка рентгеновского излучения. Исследуемый отдел тела обнажают и фиксируют специальными приспособлениями. Все остальные части тела покрывают защитными экранами для снижения лучевой нагрузки. Рентгенографию можно производить в вертикальном, горизонтальном и наклонном положении больного, а также в положении на боку.





- ❖ Снимок, на котором изображена часть тела (голова, таз и др.) или весь орган (легкие, желудок), называют обзорным. Снимки, на которых получают изображение интересующей врача части органа в оптимальной проекции, наиболее выгодной для исследования той или иной детали, именуют прицельными. Их нередко производит сам врач под контролем просвечивания. Снимки могут быть

- ❑ **Флюорография** - метод рентгенологического исследования, заключающийся в фотографировании изображения с рентгеновского флюоресцентного экрана или экрана электронно-оптического преобразователя на фотопленку небольшого формата.
- ❖ Важные достоинства флюорографии — это возможность обследования большого числа лиц в течение короткого времени (высокая пропускная способность), экономичность, удобство хранения флюорограмм. Сопоставление флюорограмм, произведенных при очередном проверочном обследовании, с флюорограммами предыдущих лет **альные патологические**



ЛИТЕРАТУРА

- ❖ 1. Гребенев А. Л. Пропедевтика внутренних болезней: Учебник, —5-е изд., перераб. и доп.—М.: Медицина, 2001.—592 с.: ил.; (Учеб. лит. Для студентов медицинских вузов).
- ❖ 2. Мухин Н.А., Моисеев В.С. Пропедевтика внутренних болезней: Учебник. — М.: ГЭОТАР-МЕД, 2002.
- ❖ 3. Ивашкин К. Т., Султанов В.Т. Пропедевтика внутренних болезней практикум. — СПб: Издательство «Питер», 2000.
- ❖ 4. Смолева Э.В., Степанова Л.А., Рудивицкая Г.И. Лечебно-диагностический справочник фельдшера / Серия «Медицина для вас». — Ростов н/Д: Феникс, 2004.
- ❖ 5. Пропедевтика внутренних болезней. Под ред. В. Х. ВАСИЛЕНКО, А. Л. ГРЕБЕНЕВА.—2-е изд., перераб. и доп.—М.: Медицина, 1982,