Курский государственный медицинский университет

Кафедра пропедевтики внутренних болезней
Зав. кафедрой д.м.н., профессор Е.Н.Конопля

Нарушения сердечного ритма

КУРСК- 2014

- **Нарушениями ритма сердца, или аритмиями, называют:**
  изменение ЧСС выше или ниже нормального предела колебаний (60 - 90 в минуту);
- **нерегулярность ритма сердца (неправильный ритм) любого происхождения;**
- **изменение локализации источника возбуждения (водителя ритма), т.е. любой несинусовый ритм;**
- **нарушение проводимости электрического импульса по различным участкам проводящей системы сердца.**
- **В практической электрокардиографии очень часто встречаются сочетания 2, 3 или 4 из этих признаков.**

- **Все аритмии - это результат изменения основных функций сердца:**

  -автоматизма,

  - возбудимости

  - проводимости

- **По современным представлениям, в большинстве случаев в основе аритмии лежит различное сочетание нарушений этих функций.**

Классификация М.С. Кушаковского и Н.Б. Журавлевой (1981) в модификации

- **Все аритмии делятся на 3 большие группы:**
- **аритмии, обусловленные нарушением образования электрического импульса;**
- **аритмии, связанные с нарушением проводимости;**
- **комбинированные аритмии, механизм которых состоит в нарушениях как проводимости, так и процесса образования электрического импульса.**

Классификация аритмий сердца

- I. Нарушение образования импульса
- А. Нарушение автоматизма СА-узла (номотопные аритмии)
- Синусовая тахикардия.
- Синусовая брадикардия.
- Синусовая аритмия.
- Синдром слабости синусового узла.

Б. Эктопические (гетеротопные) ритмы, обусловленные преобладанием автоматизма эктопических центров

- Медленные (замещающие) выскальзывающие комплексы и ритмы:
  а) предсердные,
  б) из АВ-соединения,
  в) желудочковые.
- Ускоренные эктопические ритмы непароксизмальные тахикардии):
  а) предсердные,
  б) из АВ-соединения,
  в) желудочковые.
- Миграция суправентрикулярного водителя ритма.

В. Эктопические (гетеротопные) ритмы, преимущественно не связанные с нарушением автоматизма (механизм повторного входа волны возбуждения и др.)

- **Экстрасистолия:**

а) предсердная,
б) из АВ-соединения,
в) желудочковая.

- **Пароксизмальная тахикардия:**

а) предсердная,
б) из АВ-соединения,
в) желудочковая.

- **Трепетание предсердий.**
- **Мерцание (фибрилляция) предсердий.**
- **Трепетание и мерцание (фибрилляция) желудочков.**

II. Нарушения проводимости

- Синоатриальная блокада.
- Внутрипредсердная блокада.
- Атриовентрикулярная блокада:
- а) I степени,
- б) II степени,
- в) III степени (полная).
- Внутрижелудочковые блокады (блокады ветвей пучка Гиса):
- а) одной ветви (однопучковые, или монофасцикулярные),
- б) двух ветвей (двухпучковые, или бифасцикулярные),
- в) трех ветвей (трехпучковые, или трифасцикулярные).

- **Асистолия желудочков.**
- **Синдромы преждевременного возбуждения желудочков:**

а) синдром Вольфа-Паркинсона-Уайта (WPW),

б) синдром укороченного интервала P-Q (CLC).

III. Комбинированные нарушения ритма

- Парасистолия.
- Эктопические ритмы с блокадой выхода.
- Атриовентрикулярные диссоциации.

Классификация аритмий сердца

- А. Нарушение автоматизма СА-узла (номотопные аритмии)
- Синусовая тахикардия.
- Синусовая брадикардия.
- Синусовая аритмия.
- Синдром слабости синусового узла.

- **В. Нарушение возбудимости (гетеротопные аритмии)**
- **Экстрасистолия:**

а) предсердная,

б) из АВ-соединения,

в) желудочковая.

- **Пароксизмальная тахикардия:**

а) предсердная,

б) из АВ-соединения,

в) желудочковая.

- **Трепетание предсердий.**
- **Мерцание (фибрилляция) предсердий.**
- **Трепетание и мерцание (фибрилляция) желудочков.**

С. Нарушение функции проводимости

- **Синоатриальная блокада.**
- **Внутрипредсердная блокада.**
- **Атриовентрикулярная блокада:**
- **а) I степени,**
- **б) II степени,**
- **в) III степени (полная).**
- **Внутрижелудочковые блокады (блокады ветвей пучка Гиса):**
- **а) одной ветви (однопучковые, или монофасцикулярные),**
- **б) двух ветвей (двухпучковые, или бифасцикулярные),**
- **в) трех ветвей (трехпучковые, или трифасцикулярные).**
- **Асистолия желудочков.**
- **Синдромы преждевременного возбуждения желудочков:**

а) синдром Вольфа-Паркинсона-Уайта (WPW),

б) синдром укороченного интервала P-Q (CLC).

D. Комбинированные нарушения ритма

- **Паросистолия.**
- **Эктопические ритмы с блокадой выхода.**
- **Атриовентрикулярные диссоциации.**

Нарушения автоматизма СА-узла (номотопные аритмии)

- К аритмиям, обусловленным нарушениями образования импульса в СА-узле, относятся:
- синусовая тахикардия,
- синусовая брадикардия,
- синусовая аритмия,
- синдром слабости СА-узла.

Номотопные нарушения ритма

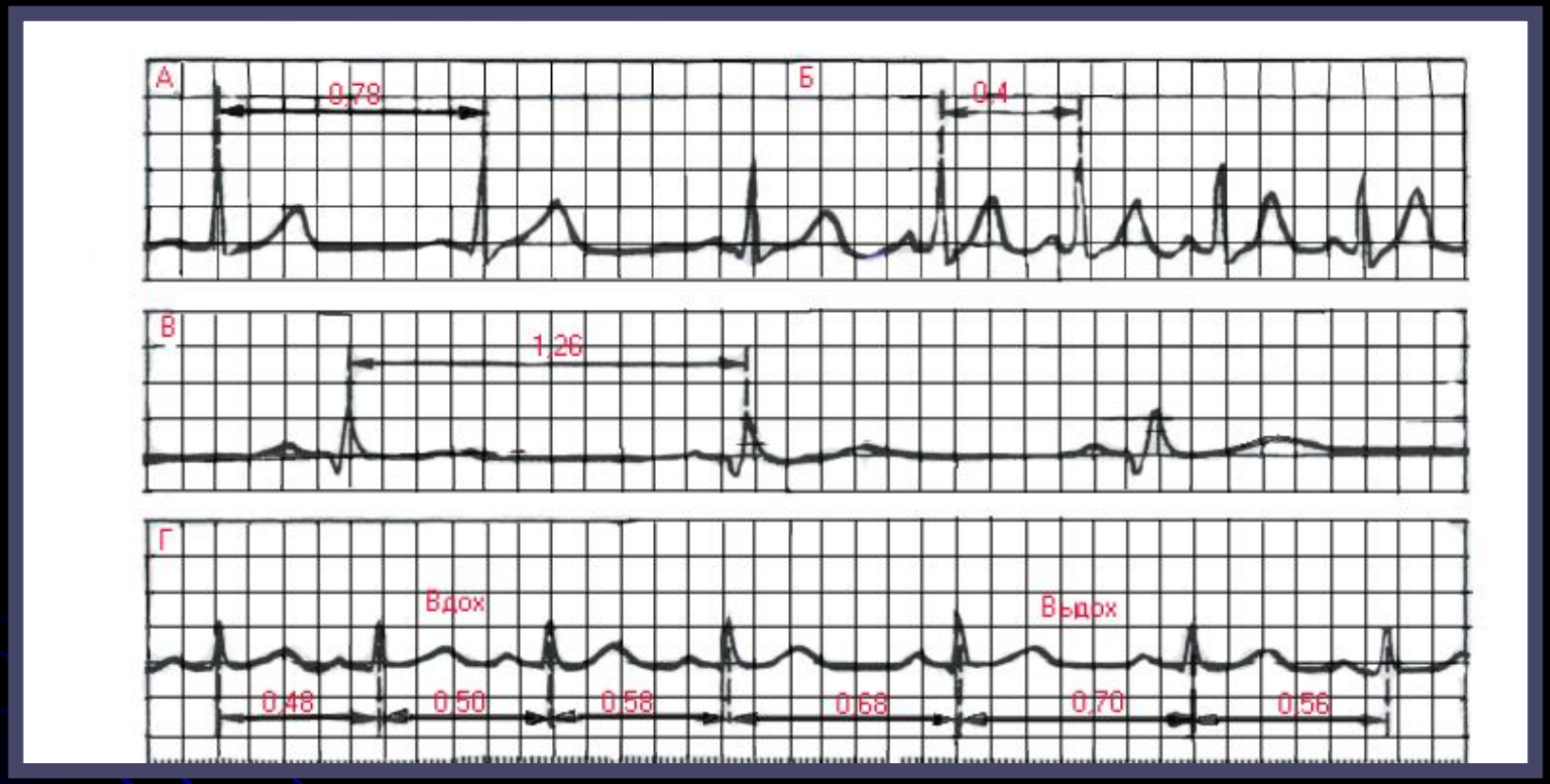

А - ЭКГ здорового человека; Б - ЭКГ того же человека после физической нагрузки (синусовая тахикардия); В - ЭКГ здорового спортсмена, зарегистрированная в покое; Г- ЭКГ больного с синусовой (дыхательной) аритмией

Синусовая тахикардия

- Синусовой тахикардией называется увеличение ЧСС от 90 до 150-180 в минуту при сохранении правильного синусового ритма.

- Синусовая тахикардия обусловлена повышением автоматизма основного водителя ритма - синоатриального узла (СА-узла).

- Синусовая тахикардия зависит от изменения тонуса вегетативной нервной системы – усиление влияния симпатической или ослабление влияния парасимпатической нервной системы

- **У совершенно здоровых людей синусовая тахикардия возникает при физических нагрузках, приеме пищи или эмоциональном напряжении. Она может развиться при приеме крепкого чая или кофе**
- **Синусовая тахикардия может развиваться в результате ишемии или дистрофических изменений в СА-узле, при пороках сердца, миокардитах, а также при различных инфекциях, токсическом воздействии на СА-узел, при повышении температуры тела, у больных с сердечной недостаточностью, тиреотоксикозе, при анемии, неврозах, гипотензии и при приеме лекарственных препаратов (кофеин, атропин, адреналин, эуфиллин, кофеин и др.).**

- **На ЭКГ имеется правильное чередование зубцов Р и комплекса QRS-T, характерное для синусового ритма.**
- **При выраженной тахикардии могут наблюдаться косовосходящая депрессия сегмента RS-T не более 1 мм, некоторое увеличение амплитуды зубцов Т и Р, наслоение зубца Р на зубец Т предшествующего цикла.**

Основными электрокардиографическими признаками синусовой тахикардии являются:

- **увеличение числа сердечных сокращений до 90-160 (180) в минуту (укорочение интервалов R-R),**
- **сохранение правильного синусового ритма(правильное чередование зубца Р и комплекса QRS во всех циклах и положительный зубец Р**

Номотопные нарушения ритма

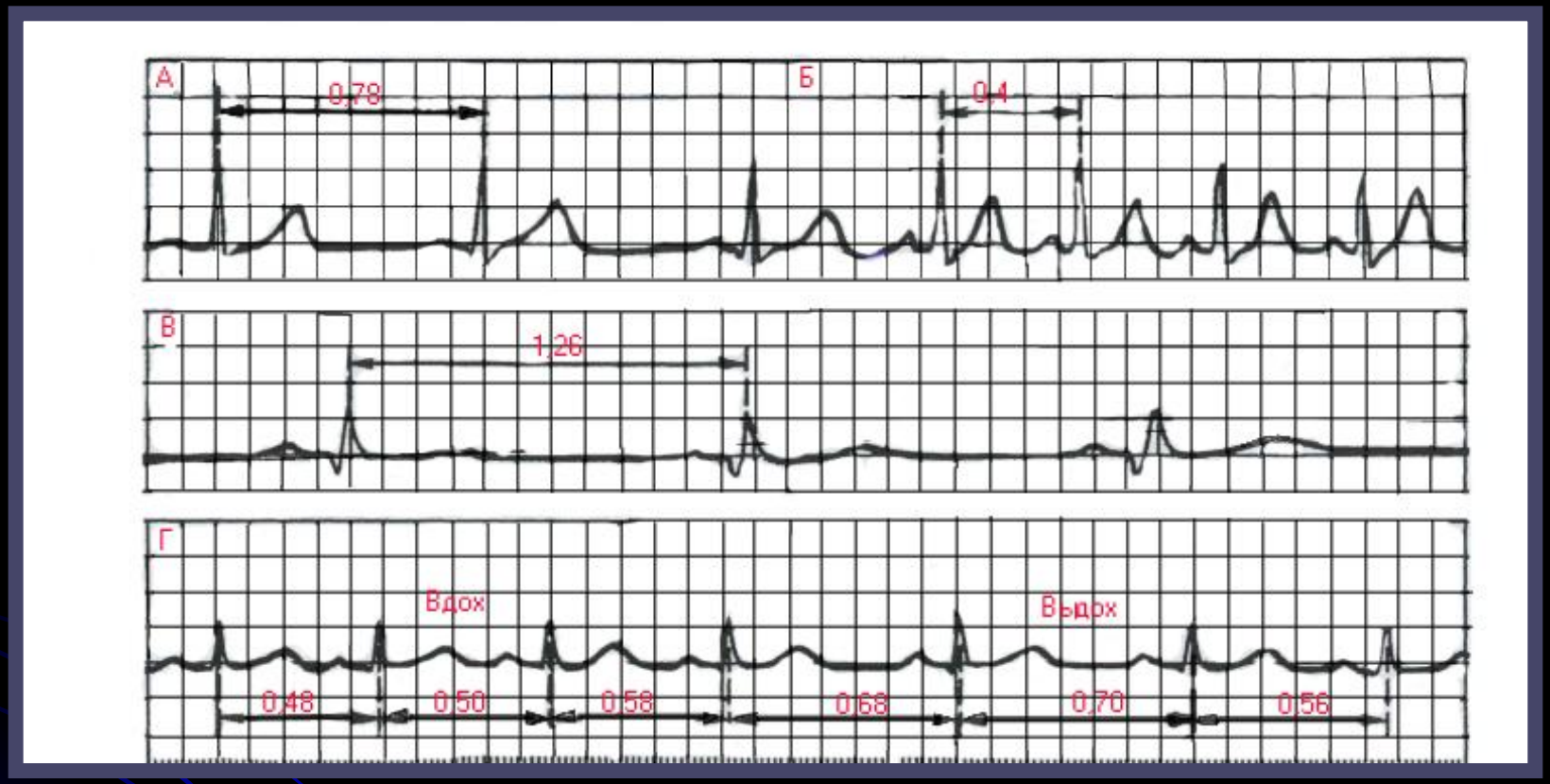

Б- ЭКГ того же человека после физической нагрузки (синусовая тахикардия);

Синусовая брадикардия

- ***Синусовой брадикардией*** *называется уменьшение ЧСС до 59-40 в минуту при сохранении правильного синусового ритма.*
- **Синусовая брадикардия обусловлена уменьшением автоматизма СА-узла.**
- **Основные причины синусовой брадикардии:уменьшение тонуса симпатической нервной системы и повышение тонуса парасимпатической нервной системы т.е. повышение тонуса блуждающего нерва.**

- Среди здоровых людей синусовая брадикардия особенно часто наблюдается у спортсменов.
- В патологии синусовая брадикардия встречается
- при некоторых инфекциях (грипп, брюшной тиф),
- при инфаркте миокарда (при угнетении автоматизма СА-узла вследствие ишемии),
- При повышении внутричерепного давления (раздражение блуждающего нерва) – менингит, отек и опухоль мозга, инсульт и т.д.
- При микседеме, голодании, отравлении никотином и свинцом.

Номотопные нарушения ритма

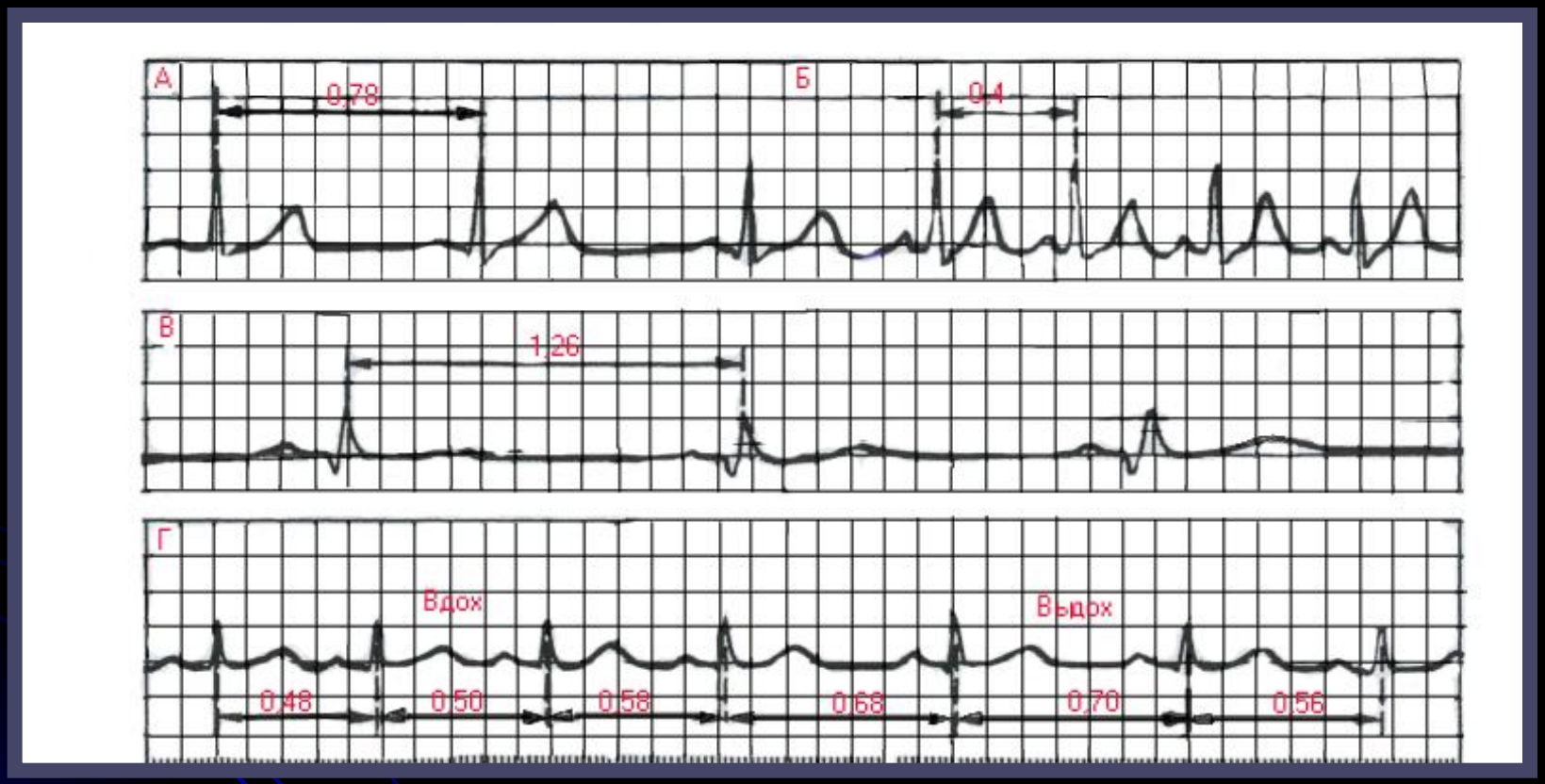

В- ЭКГ здорового спортсмена, зарегистрированная в покое;

ЭКГ при синусовой брадикардии

- **ЭКГ при синусовой брадикардии мало отличается от нормальной, за исключением более редкого ритма.**
- **На ЭКГ имеется правильное чередование зубца *P и* комплекса *QRS-T во* всех циклах, свойственное синусовому ритму.**
- **Иногда при выраженной брадикардии может уменьшаться амплитуда зубца *P* и несколько увеличиваться продолжительность интервала *P-Q(R) (до 0,21-0,22 с).***

- **Основными электрокардиографическими признаками синусовой бракдикардии являются**
- **1) уменьшение числа сердечных сокращений в минуту до 59-40 (увеличение длительности интерватов *R-R);***
- ***2)* сохранение правильного синусового ритма.**

Синусовая аритмия

- **Чаще всего встречается *синусовая дыхательная аритмия*, при которой ЧСС увеличивается на вдохе и уменьшается на выдохе.**
- **Синусовая дыхательная аритмия обусловлена неравномерным и нерегулярным образованием импульсов в СА-узле, что может быть связано с колебаниями тонуса блуждающего нерва и изменением кровенаполнения сердца во время дыхания.**

Синусовая аритмия

- Синусовая дыхательная аритмия чаще встречается у здоровых людей молодого возраста,
- в периоде выздоровления (реконвалесценции) при различных инфекционных заболеваниях.
- Очень часто синусовая дыхательная аритмия регистрируется у больных нейроциркуляторной дистонией.

Синусовая аритмия

- При синусовой аритмии не нарушено проведение электрического импульса по предсердиям, АВ-узлу и желудочкам.
- НА ЭКГ обычно не наблюдается изменений формы и продолжительности зубца Р, комплекса QRST,
- И последовательности их возникновения:
- зубец Р предшествует комплексу QRST
- Интервалы P-Q(T) постоянны,

Синусовая аритмия

- Единственным электрокардиографическим признаком, отличающим синусовую аритмию от регулярного синусового ритма, является периодическое постепенное укорочение интервалов R-R при учащении ритма и удлинеение интервалов R-R при его урежении.
- Эти колебания продолжительности интервалов R-R обычно превышают 0,15 с и чаще связаны с фазами дыхания.

- Сохранение всех электрокардиографических признаков синусового ритма (чередование зубца Р и комплекса QRST).

Номотопные нарушения ритма

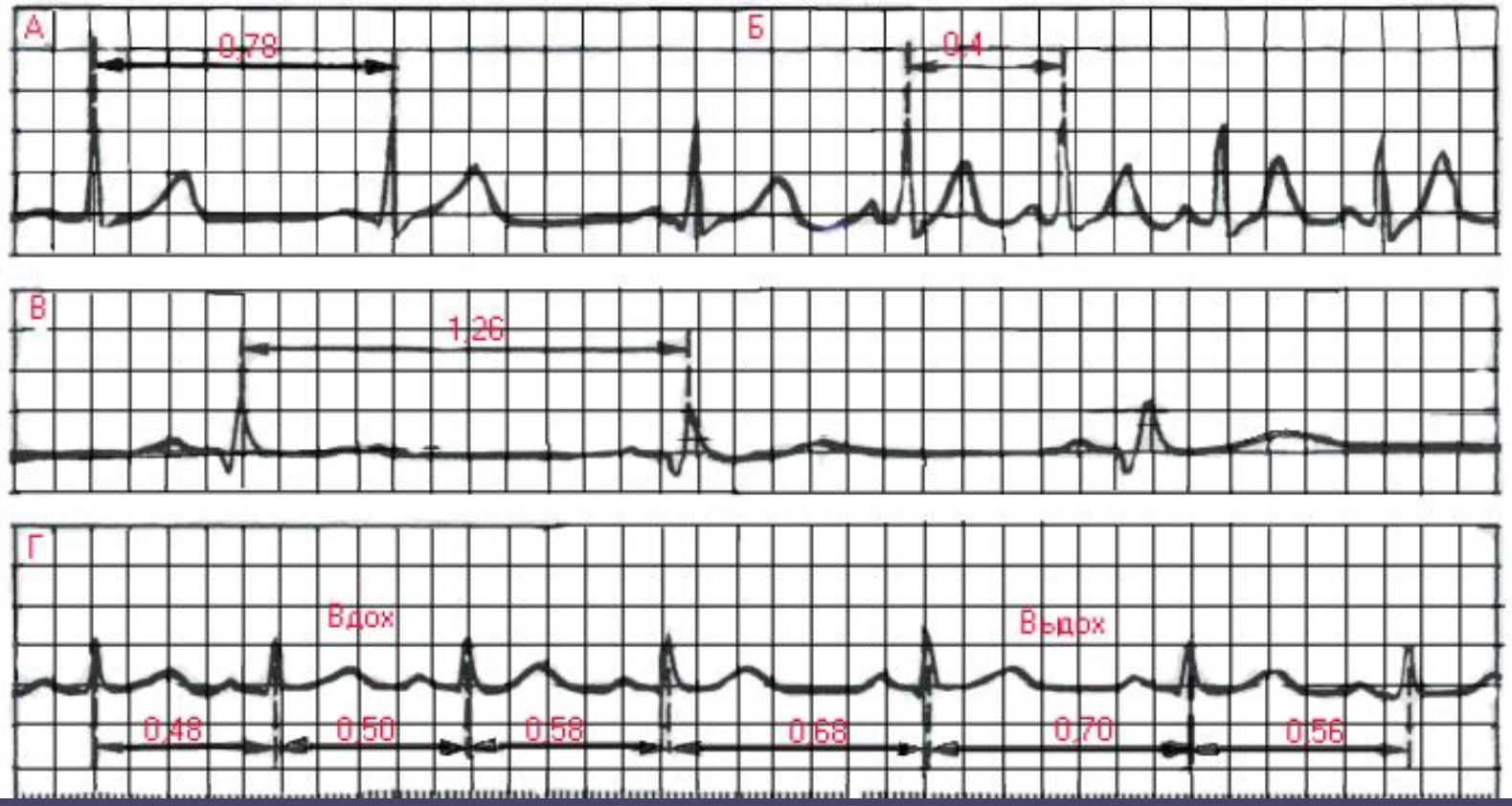

Г- ЭКГ больного с синусовой (дыхательной) аритмией

Синдром слабости синоатриального узла

- В основе синдрома слабости СА-узла (СССУ) лежит снижение функции автоматизма СА-узла, возникающее под влиянием ряда патологических факторов.
- К ним относятся многочисленные заболевания сердца (острый инфаркт миокарда, миокардиты, хроническая ИБС, кардиомиопатии и др.), которые ведут к развитию ишемии, дистрофии, некрозу или фиброзу в области СА-узла,
- интоксикация сердечными гликозидами, блокаторами бетта-адренорецепторов, хинидином.
- СССУ может возникнуть в результате гормонально-обменных нарушений, а также после купирования приступа пароксизмальной тахикардии или мерцательной аритмии.

Синдром слабости синоатриального узла

- У больных с СССУ, как правило, наблюдается стойкая синусовая брадикардия. Характерно, что при пробе с дозированной физической нагрузкой или после введения атропина у них отсутствует адекватное учащение сердечных сокращений.
- В результате значительного снижения функции автоматизма основного водителя ритма - СА-узла - создаются условия для периодической замены синусового ритма на ритмы из центров автоматизма II и III порядка.
- При этом возникают различные не синусовые эктопические ритмы (чаще предсердные, из АВ-соединения, мерцание и трепетание предсердий и т.д.).

Синдром слабости синоатриального узла (СССУ)

- Нередко при СССУ возникает нарушение проведения электрического импульса из СА-узла к предсердиям - синоатриальная блокада.
- характерно чередование периодов выраженной брадикардии и тахикардии (синдром брадикардии-тахикардии) в виде периодического появления на фоне редкого синусового ритма приступов эктопической тахикардии, мерцания или трепетания предсердий

Электрокардиографические признаки СССУ

- Наиболее характерными электрокардиографическими признаками синдрома слабости СА-узла являются:
- стойкая синусовая брадикардия;
- периодическое появление эктопических (несинусовых) ритмов;
- наличие СА-блокады;
- синдром брадикардии-тахикардии.

Нарушение функции возбудимости (гетеротопные аритмии) ЭКСТРАСИСТОЛИЯ

- Экстрасистолия - преждевременное внеочередное возбуждение сердца, обусловленное механизмом повторного входа или повышенной осцилаторной активностью клеточных мембран, возникающих в предсердиях, АВ-соединении или в различных участках проводящей системы желудочков.
- В большинстве случаев Экстрасистолия - это эпизод необычной патологической импульсации на фоне нормального или патологического основного ритма.
- В современной электрокардиологии основным механизмом экстрасистолии считают механизм повторного входа волны возбуждения (re-entry).
- Экстрасистолия - одно из самых частых нарушений ритма сердца.

ПРИЧИНЫ ЭКСТРАСИСТОЛИИ

- **функциональные**
- **У здоровых людей экстрасистолия может провоцироваться :**
- **различными вегетативными реакциями, эмоциональным напряжением,**
- **курением, злоупотреблением крепким чаем, кофе, алкоголем и т.д.**
- **Такая экстрасистолия, как правило, не требует применения специальных противоаритмических препаратов и проходит самостоятельно после устранения воздействия на пациента указанных провоцирующих факторов.**

ЭКСТРАСИСТОЛИЯ органического происхождения

- Гораздо более серьезны в прогностическом отношении экстрасистолы *органического происхождения.*
- Они свидетельствуют о глубоких изменениях в сердечной мышце в виде очагов ишемии, дистрофии, некроза или кардиосклероза, способствующих, формированию электрической негомогенности сердечной мышцы и возникновению экстрасистолии и ряда других аритмий
- Чаще всего экстрасистолия наблюдается при остром инфаркте миокарда (в 80-100% случаев),
- хронической ишемической болезни сердца,
- артериальных гипертензиях,
- ревматических пороках сердца, миокардитах,
- застойной недостаточности кровообращения.
- Различные варианты стойкой желудочковой аллоритмии - бигеминии, тригеминии характерны для передозировки дигиталиса.

- Различают экстрасистолию предсердную, из АВ-соединения и желудочковую
- Расстояние от предшествующего экстрасистоле очередного цикла *P-QRST* основного ритма до экстрасистолы получило название *интервала сцепления.*

- При предсердной экстрасистолии интервал сцепления измеряется от начала зубца *P*, предшествующего экстрасистоле цикла, до начала зубца *P* экстрасистолы,
- При экстрасистолии желудочковой и из АВ-соединения - от начала комплекса *QRS*, предшествующего экстрасистоле, до начала комплекса *QRS* экстрасистолы .

Ранние экстрасистолы

- **Важное диагностическое и прогностическое значение имеет выделение *ранних экстрасистол.***
- **Ранними экстрасистолическими комплексами называют такие, начальная часть которых наслаивается на зубец *T* предшествующего экстрасистоле цикла *P-QRST* основного ритма или отстоит от конца зубца Т этого комплекса не более чем на 0,04 с.**

Компенсаторные паузы.

- **Расстояние от экстрасистолы до следующего за ней цикла *P-QRST* основного ритма (например, синусового) называется *компенсаторной паузой.***
- **Различают неполные и полные компенсаторные паузы.**
- **Если экстрасистола возникает в предсердии или в АВ-соединении, эктопиеский импульс распространяется не только на желудочки, но также ретроградно по предсердиям. Достигнув СА-узла, эктопический импульс «разряжает» его, т.е. прекращает процесс подготовки следующего очередного синусового импульса, который начинается вновь как бы с нуля только после такой «разрядки».**

- **Пауза, которая имеется после предсердной или атриовентрикулярной экстрасистолы, включает время, необходимое для того, чтобы эктопический импульс достиг СА-узла и «разрядил» его, и время, которое требуется для подготовки в нем очередного синусового импульса. Такая компенсаторная пауза называется неполной. Она, как правило, чуть больше обычного интервала *P-P(R-R)*.**

- **При желудочковой экстрасистолии обычно не происходит разрядки СА-узла, т.к. эктопический импульс, который возник в желудочках, не может ретроградно пройти через АВ-узел и достичь предсердий и СА-узла. Очередной синусовый импульс беспрепятственно возбуждает предсердия, проходит по АВ-узлу, но не может вызвать очередной деполяризации желудочков, так как после желудочковой экстрасистолы они находятся еще в состоянии рефрактерности.**

- **Обычное нормальное возбуждение желудочков произойдет только за счет следующего (второго после экстрасистолы) синусового импульса. Продолжительность компенсаторной паузы при желудочковой экстрасистолии заметно больше продолжительности неполной компенсаторной паузы. Расстояние между нормальным (синусового происхождения) желудочковым комплексом *QRS*, предшествующим экстрасистоле, и первым нормальным синусовым комплексом *QRS*, регистрирующимся после экстрасистолы, равно удвоенному интервалу *R-R и* свидетельствует о *полной компенсаторной паузе.***

- **Экстрасистолы могут быть *единичными* и *парными*, если подряд регистрируются две экстрасистолы.**
- **О *групповой или залповой экстрасистолии* говорят в том случае, если подряд следуют три и более экстрасистолы.**

Залповые (групповые) экстрасистолы

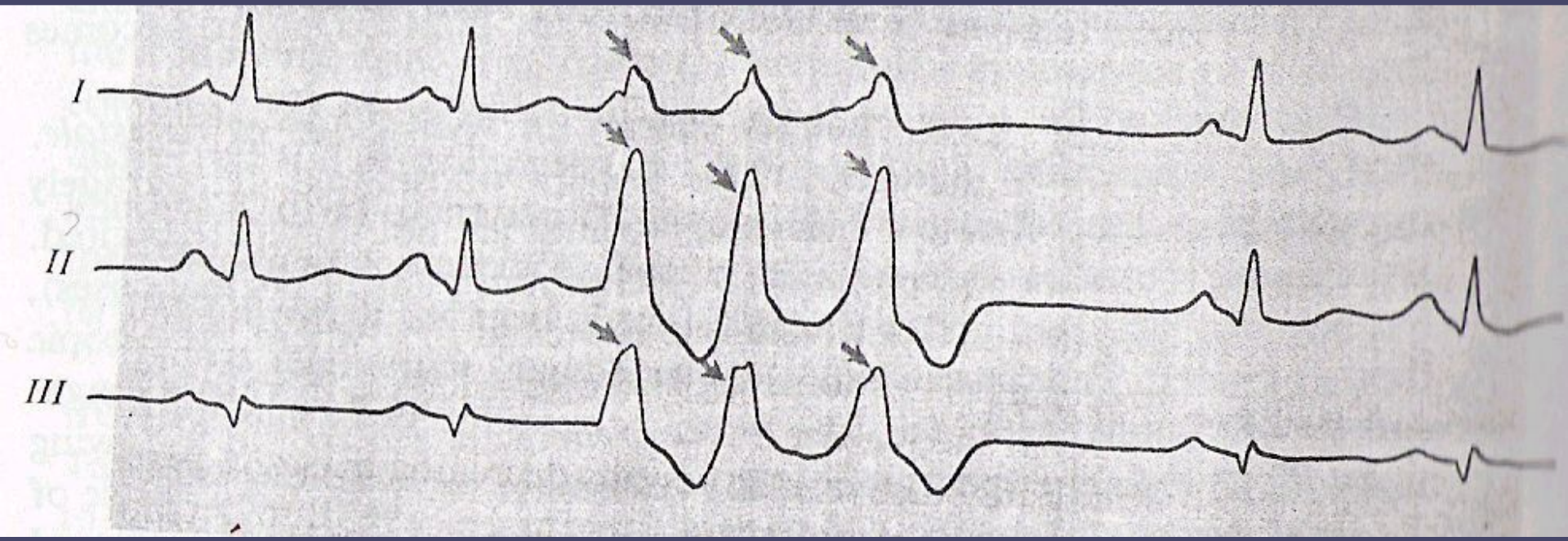

- Экстрасистолы могут быть

  - *монотопные,* исходящие из одного эктопического источника,

  - *политопные* (полифокусные), обусловленные функционированием нескольких эктопических очагов образования экстрасистолы.

- политопные - экстрасистолы характеризуются отличающимися друг от друга по форме и размеру экстрасистолическими комплексами с разными интервалами сцепления.

Политопные экстрасистолы

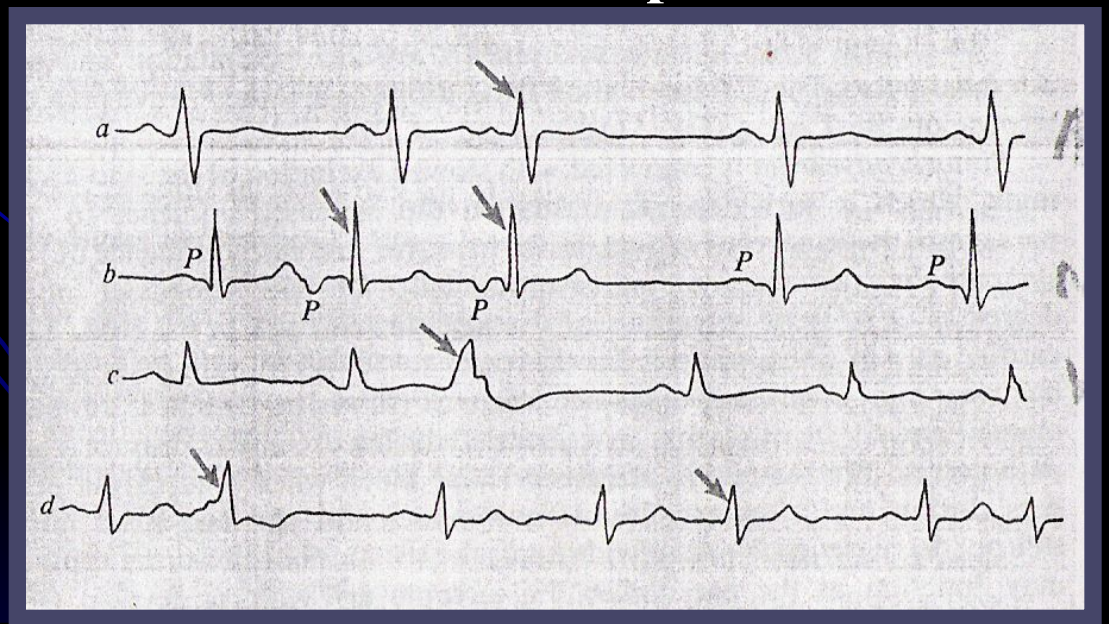

АЛЛОРИТМИЯ

- **Правильное чередование экстрасистол с нормальными синусовыми циклами *P-QRS*T свидетельствует об аллоритмической экстрасистолии, или об аллоритмии.**
- **Если экстрасистолы правильно повторяются после каждого нормального синусового цикла - *бигеминия*.**

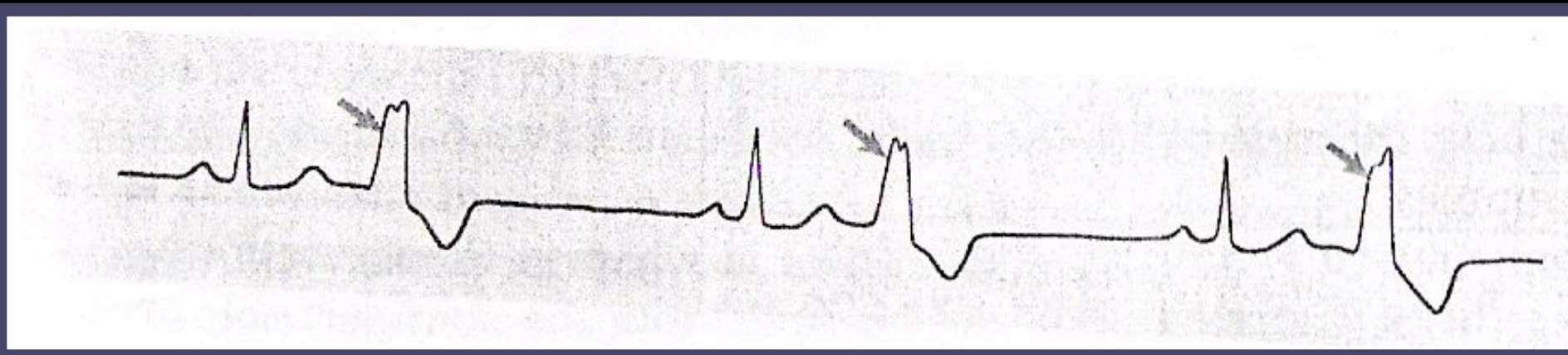

Бигимения

- Если за каждыми двумя нормальными циклами *P-QRST* следует одна экстрасистола или после каждых двух экстрасистол, возникающих одна за другой, регистрируется один нормальный цикл *P-QRST - тригеминия*,

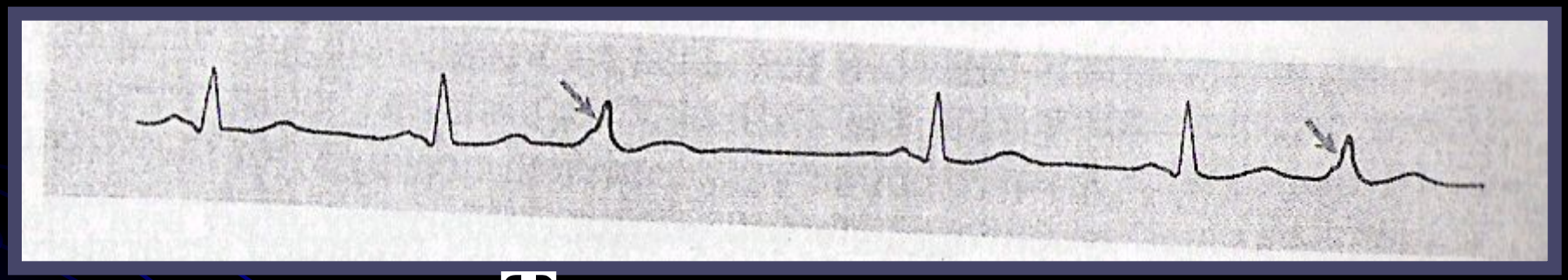

Тригимения

если экстрасистолы возникают после каждого третьего нормального синусового цикла *P-QRST - квадригеминия* и т.д.

Различные варианты аллоритмической (правильно повторяющейся) желудочковой экстраситолии.

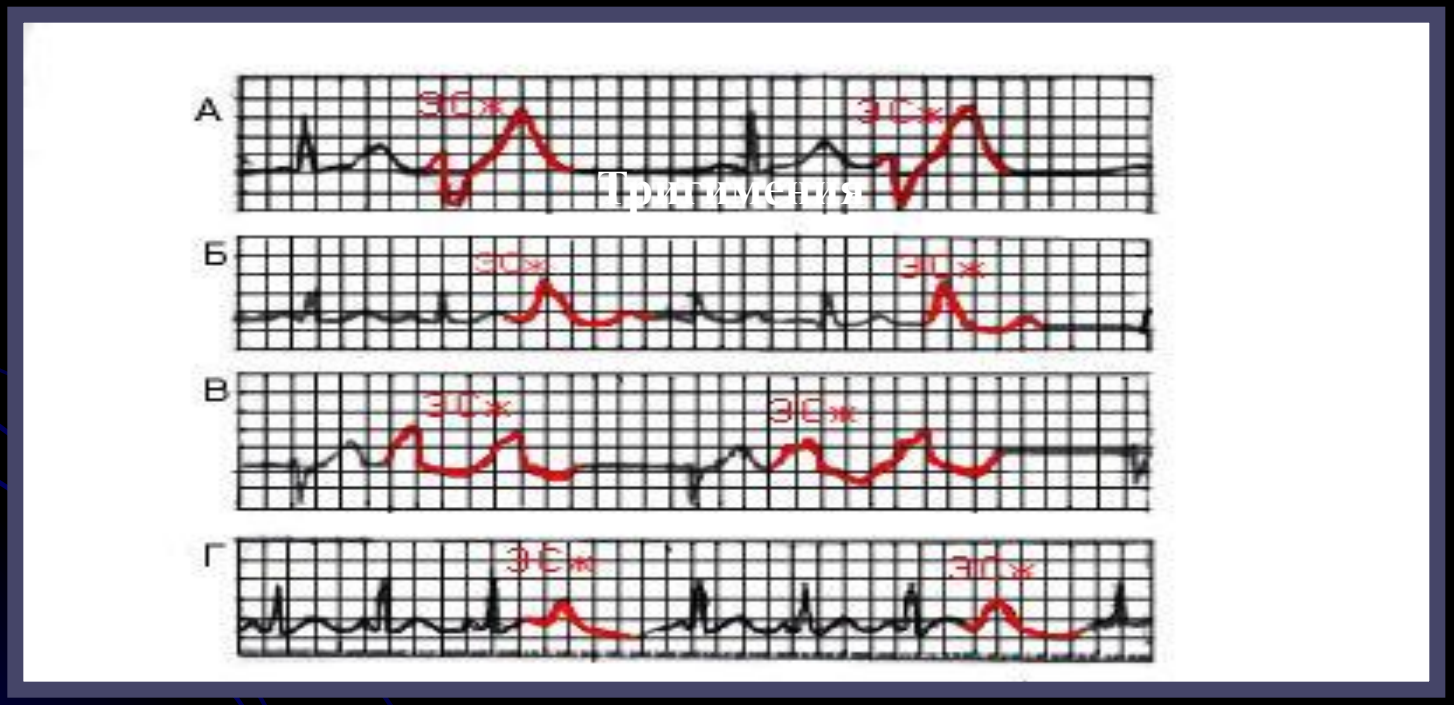

А- Бигимения; Б,В- тригимения ; Г- квадригимения

Предсердная экстрасистолия

- Наиболее характерными ЭКГ признаками предсердной экстрасистолии являются:
- Преждевременное внеочередное появление зубца Р и следующего за ним комплекса QRST;
- деформация или изменение полярности зубца Р экстрасистолы;
- наличие неизмененного экстрасистолического желудочкового комплекса *QRST,* похожего по форме на обычные нормальные комплексы QRST синусового происхождения;
- наличие после предсердной экстрасистолы неполной компенсаторной паузы.

ЭКГ во II стандартном отведении при предсердной экстрасистолии

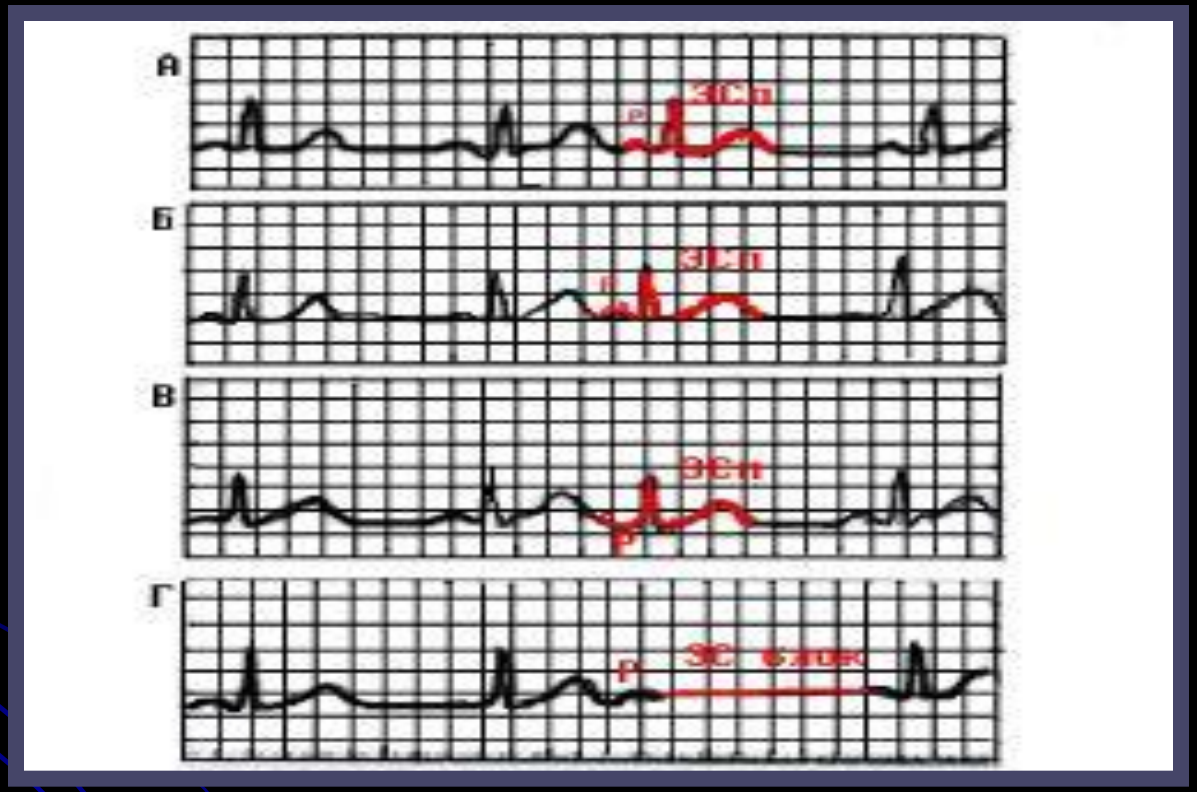

А-из верхних отделов предсердий(зубец Р положительный); Б- из средних отделов предсердий (зубец Р деформирован); В- из нижних отделов предсердий; Г- блокированная предсердная экстрасистола (отсутствует комплекс QRST после зубца Р)

- **Предсердная экстрасистолия**

Экстрасистолы из атриовентрикулярного соединения

- **Основными электрокардиографическими признаками экстрасистолы из АВ-соединения являются:**
- **преждевременное внеочередное появление на ЭКГ неизмененного желудочкового комплекса *QRS*, похожего по форме на остальные комплексы *QRST* синусового происхождения;**
- **2) зубец Р или отрицательный в отведениях П,Ш и aVF или перед экстрасистолическим комплексом QRS или отрицательный после экстрасистолического комплекса QRS или отсутствует (слияние Р и *QRS),***
- **3) наличие неполной компенсаторной паузы.**

ЭКГ при экстрасистолии из A-V соединения

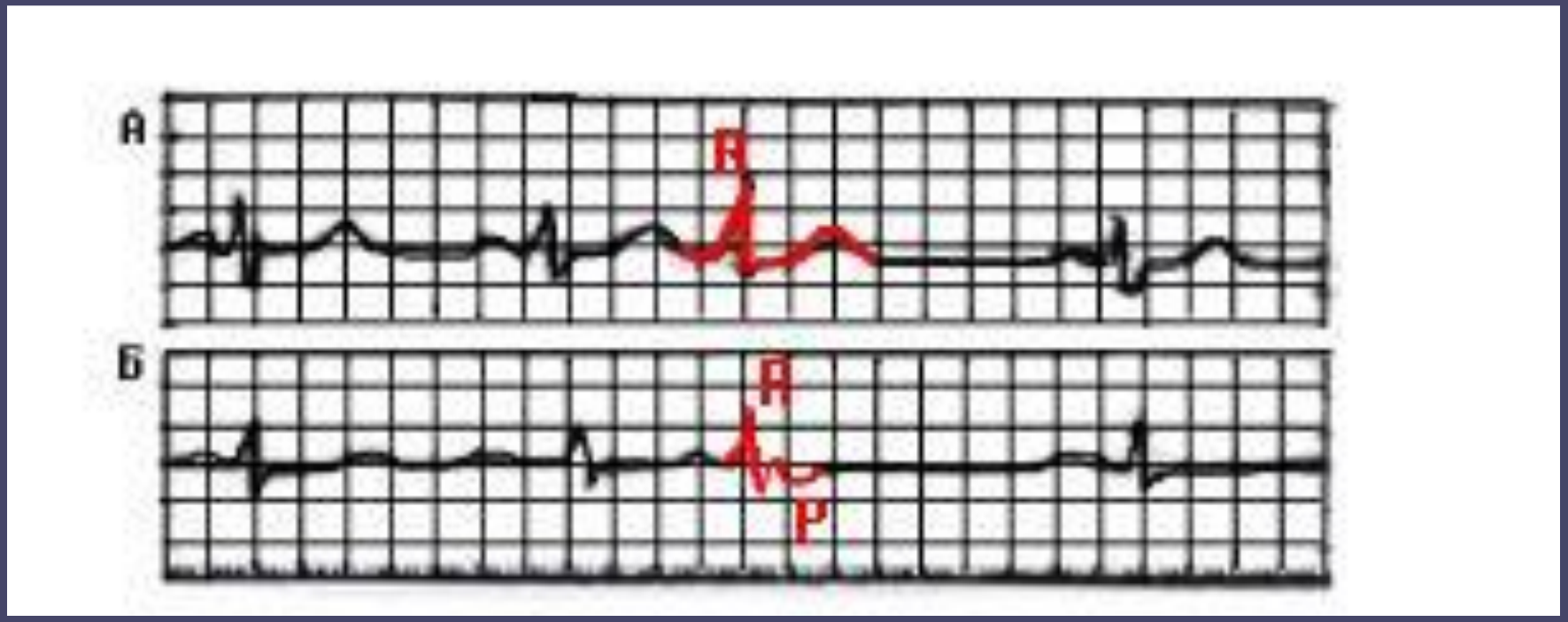

А-экстрасистолический импульс одновременно достигает предсердий и желудочков, комплекс QRS и зубцы Р сливаются друг с другом;

Б- Экстрасистолический импульс вначале достигает желудочков, а затем предсердий, отрицательный зубец Р расположен после желудочкового комплекса QRS.

Экстрасистола из атриовентрикулярного соединения.

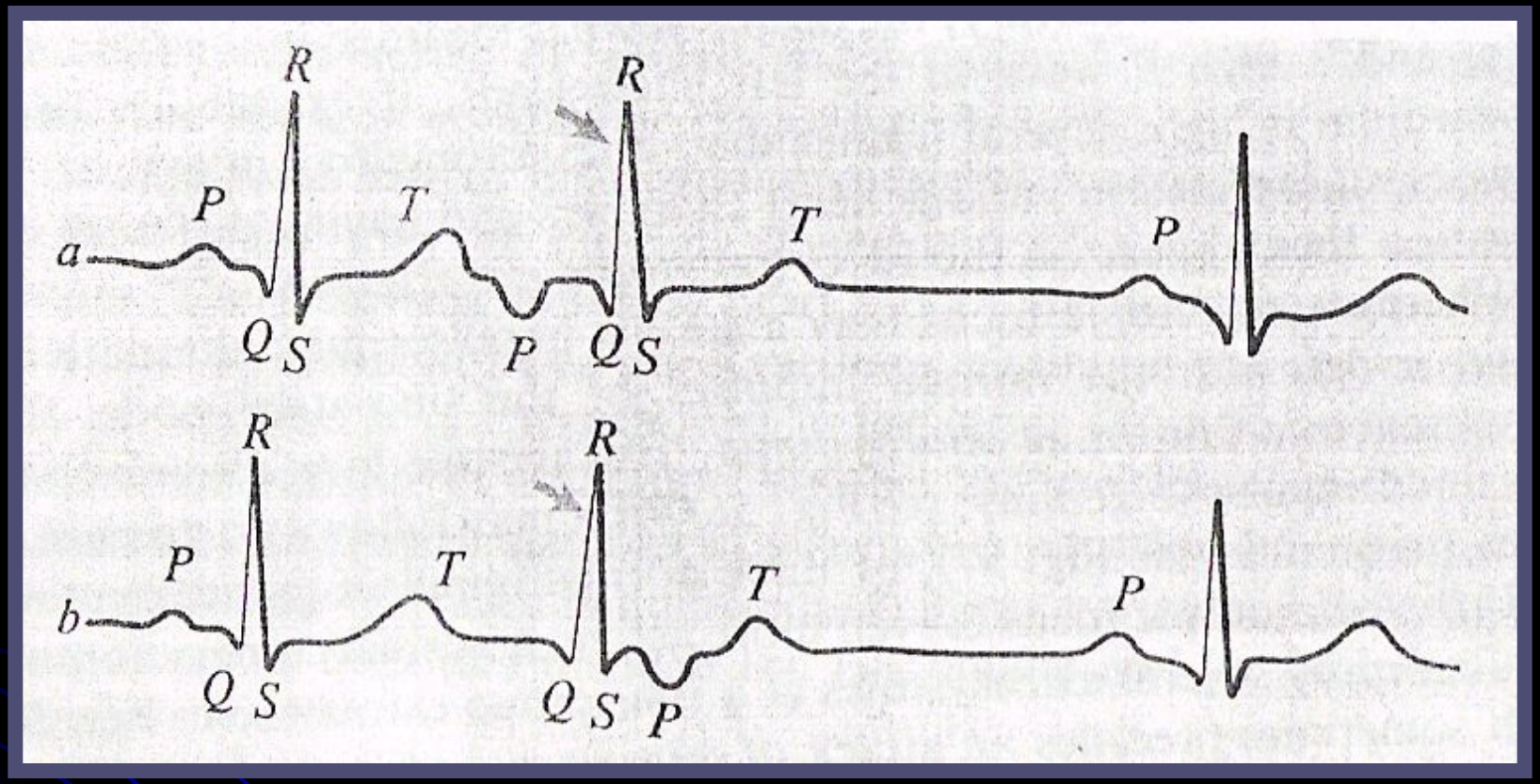

Желудочковая экстрасистолия

- Основными ЭКГ признаками желудочковой экстрасистолии являются:
- преждевременное внеочередное появление на ЭКГ измененного желудочкового комплекса;
- значительное расширение и деформация экстрасистолического комплекса QRS
- дискордантное расположение зубца Т
- отсутствие перед желудочковой экстрасистолой зубца *P;*
- наличие в большинстве случаев после желудочковой экстрасистолы полной компенсаторной паузы.

Левожелудочковые экстрасистолы

- Для левожелудочковых экстрасистол характерно:
- Высокий и широкий зубец R и дискардантное расположение зубца T глубокий, отрицательный) в III стандартном отведении, aVF, V1, V2
- Глубокий и широкий зубец S и высокий зубез T в I стандартном отведении, aVL, V5, V6

Правожелудочковые экстрасистолы

- Для правожелудочковых экстрасистол характерно:
- Высокий и широкий зубец R и дискордантное расположение зубца T глубокий, отрицательный) в I стандартном отведении, aVL, V5, V6
- Глубокий и широкий зубец S и высокий зубец T в III стандартном отведении, aVF, V1, V2

ЭКГ при левожелудочковой(А) и правожелудочковой (Б) экстрасистолах

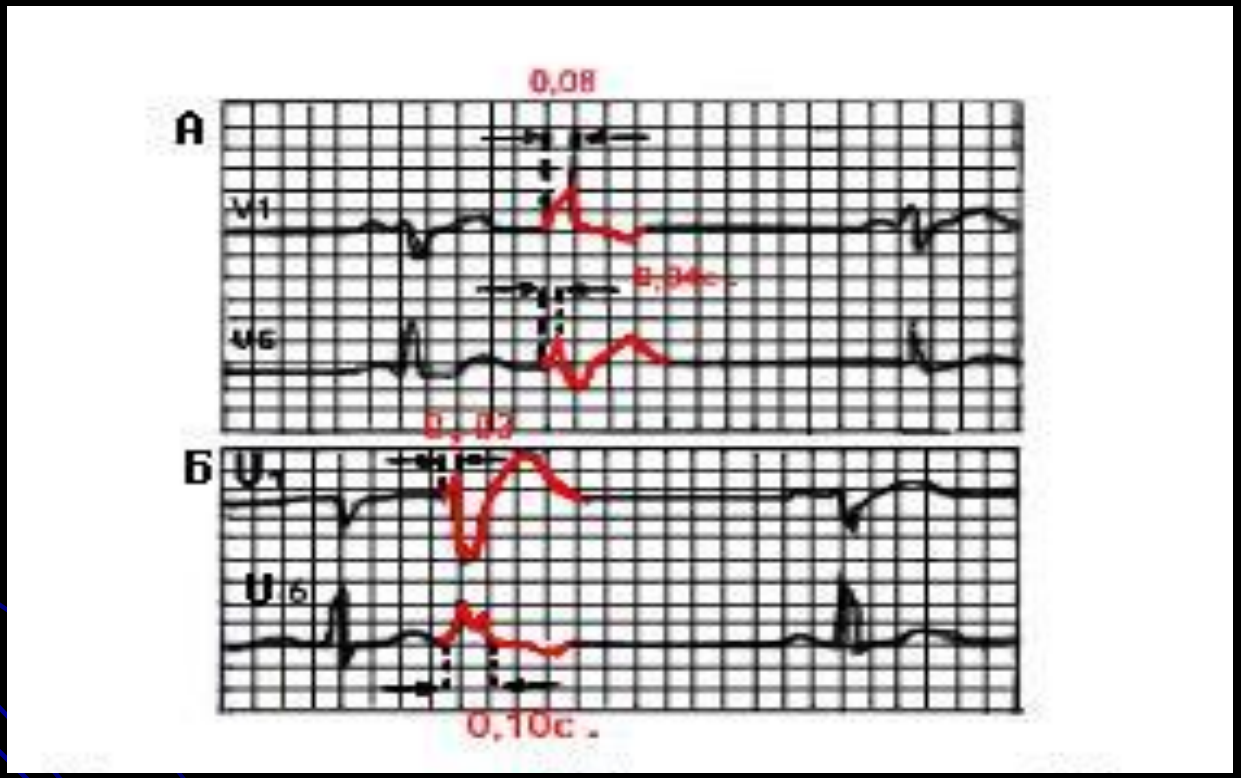

- При левожелудочковой экстрасистоле интервал внутреннего отклонения QRS увеличен в V1, при правожелудочковой – в отведении V6.

- **Правожелудочковая экстрасистолия**

ЛЕВОЖЕЛУД. ЭКСТРАСИСТОЛЫ

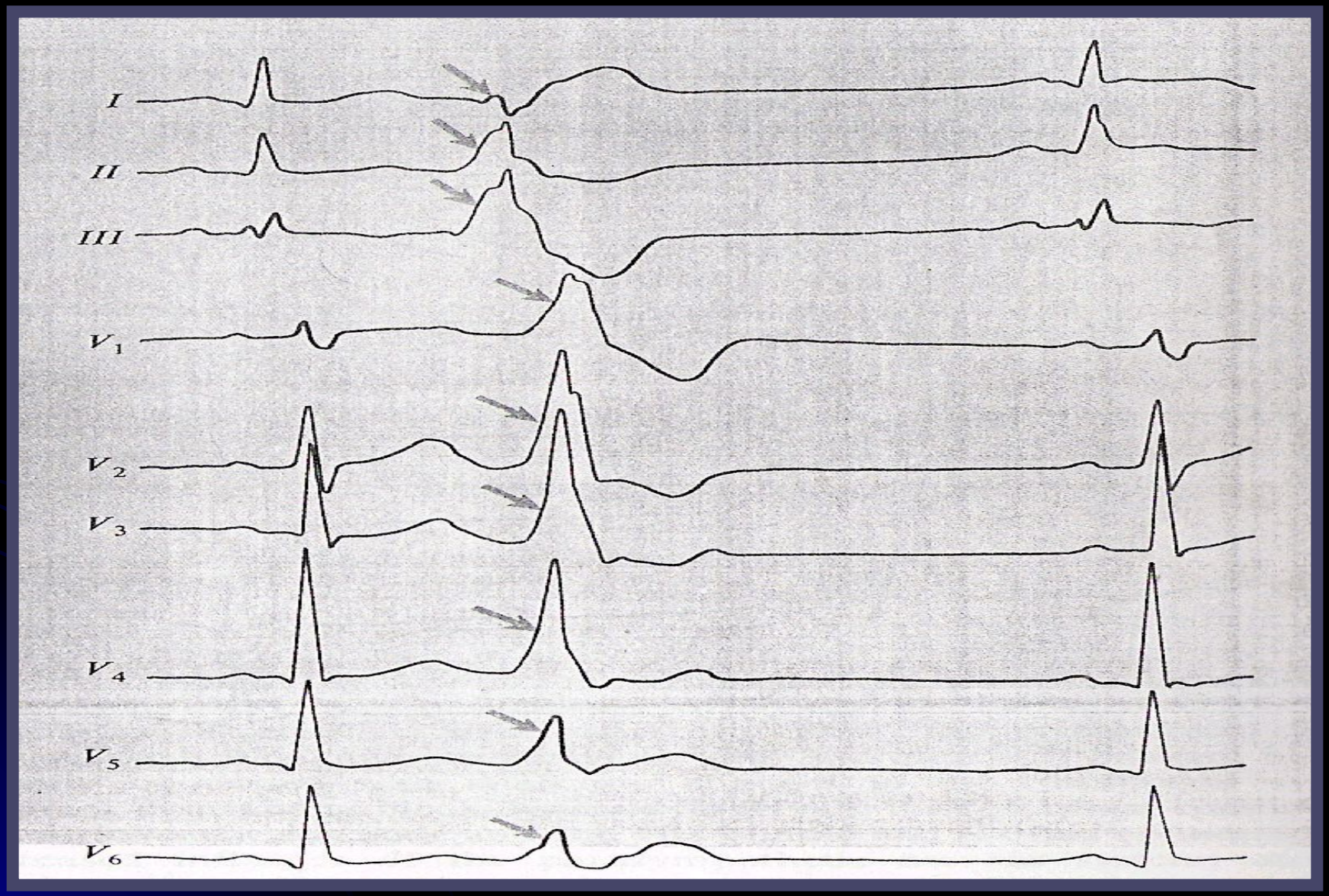

ПРАВОЖЕЛУД ЭКСТРАСИСТОЛЫ

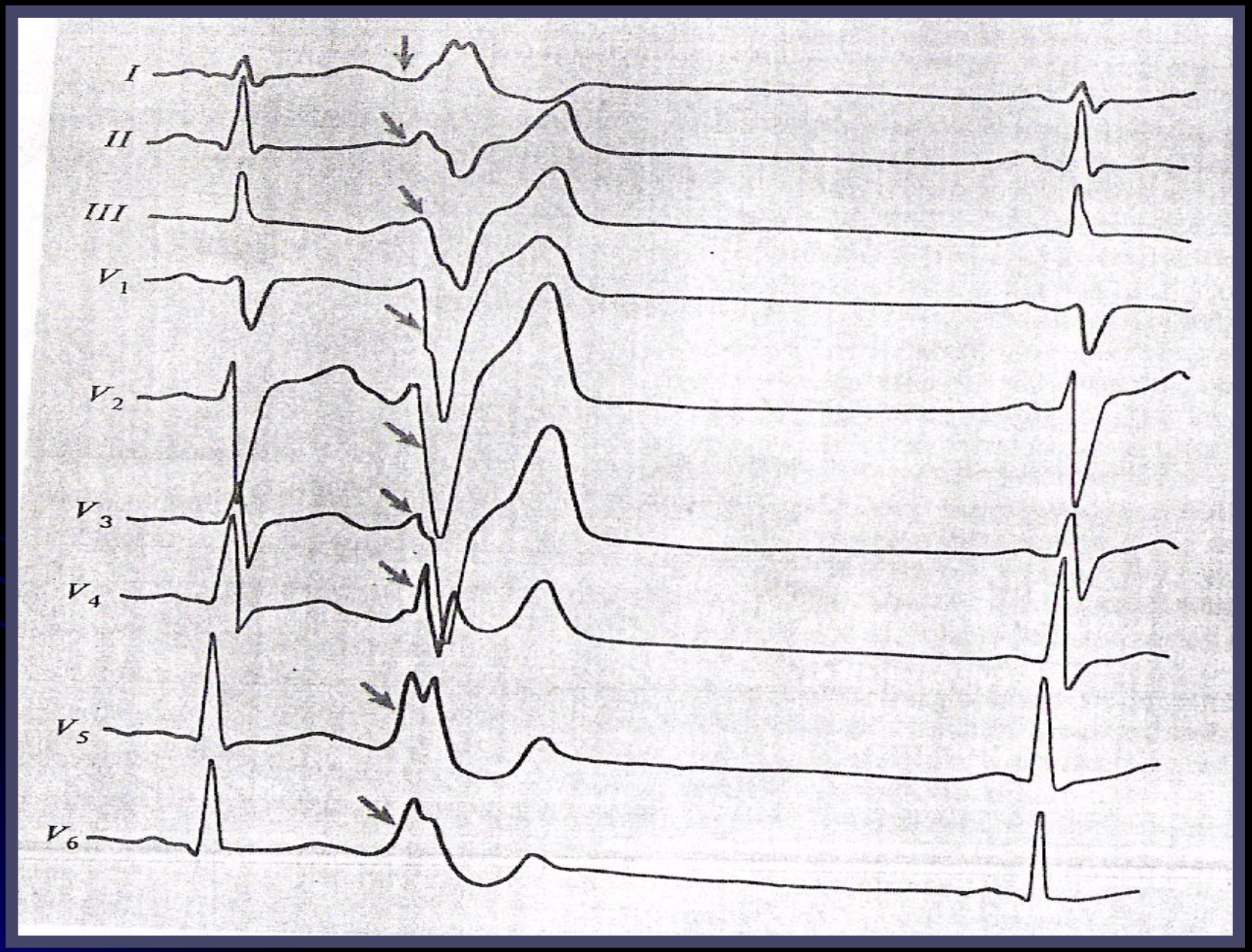

Интерполированные желудочковые экстрасистолы

- Иногда на фоне относительно редкого основного ритма, компенсаторная пауза после желудочковой экстрасистолы может отсутствовать.
- Это возникает потому, что очередной синусовый импульс первый после экстрасистолы достигает желудочков тогда, когда они уже вышли из состояния рефрактерности.
- При этом экстрасистола как бы вставляется между двумя нормальными желудочковыми комплексами без какой бы то ни было паузы. Эти экстрасистолы носят название вставочных или интерполированных

ЭКГ при вставочной (интерполированной) желудочковой экстраситоле

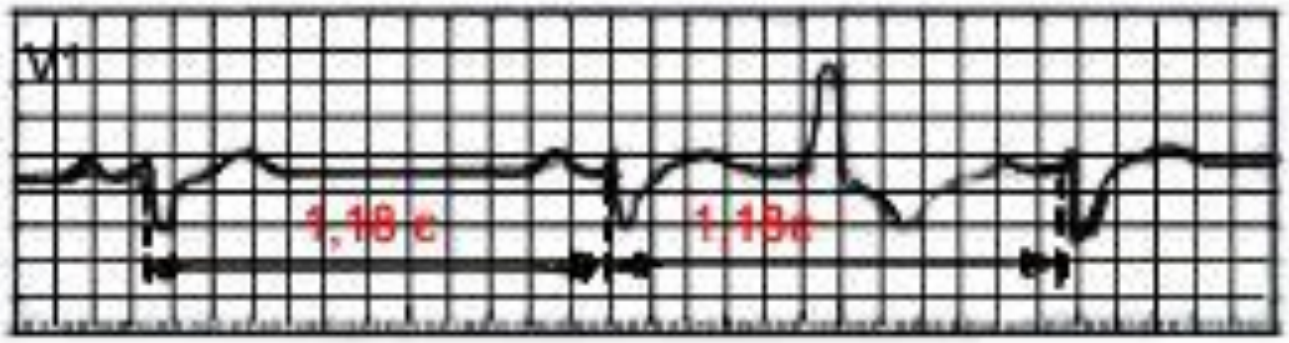

Компенсаторная пауза отсутствует

Угрожающие желудочковые экстрасистолы

- частые желудочковые экстрасистолы;
- политопные (полифокусные) желудочковые экстрасистолы;
- парные (групповые) желудочковые экстрасистолы;
- ранние желудочковые экстрасистолы.

Такие «угрожающие» экстрасистолы нередко являются предвестниками более тяжелых нарушений ритма - пароксизмальной желудочковой тахикардии и фибрилляции или трепетания желудочков

Пароксизмальная тахикардия

- **Пароксизмальная тахикардия -** ***это внезапно начинающийся и так же внезапно заканчивающийся приступ учащения сердечных сокращений до 140 - 250 в минуту при сохранении в большинстве случаев правильного регулярного ритма.***

  Он обусловлен частыми эктопическими импульсами, исходящими из предсердий, АВ-соединения или из желудочков.

Пароксизмальная тахикардия

- Приступ пароксизмальной тахикардии продолжается обычно от нескольких секунд до нескольких часов, лишь изредка дольше. Больные в большинстве случаев ощущают внезапное начало и окончание приступа.
- Важным признаком любой пароксизмальной тахикардии является сохранение в течение всего пароксизма (кроме первых нескольких циклов) правильного ритма и постоянной частоты сердечных сокращений, которая в отличие от синусовой тахикардии не изменяется после физической нагрузки, эмоционального напряжения, при глубоком дыхании или после инъекции атропина.

ПРИЗНАКИ НАДЖЕЛУДОЧКОВОЙ ПАРАКСИЗМАЛЬНОЙ ТАХИКАРДИИ

- **внезапно начинающийся и так же внезапно заканчивающийся приступ учащения сердечных сокращений до 140-250 в минуту при сохранении правильного ритма;**
- **наличие перед каждым желудочковым комплексом *QRS'* сниженного, деформированного, двухфазного или отрицательного зубца *P;* или отсутствие перед каждым желудочковым комплексом *QRS* зубца *P;* т.к. зубец Р может наслаиваться на зубец Т**
- **нормальные неизмененные желудочковые комплексы *QRS,* похожие на *QRS,* регистрировавшиеся до возникновения приступа пароксизмальной тахикардии ;**

ЭКГ при суправентрикулярных пароксизмальных тахикардиях

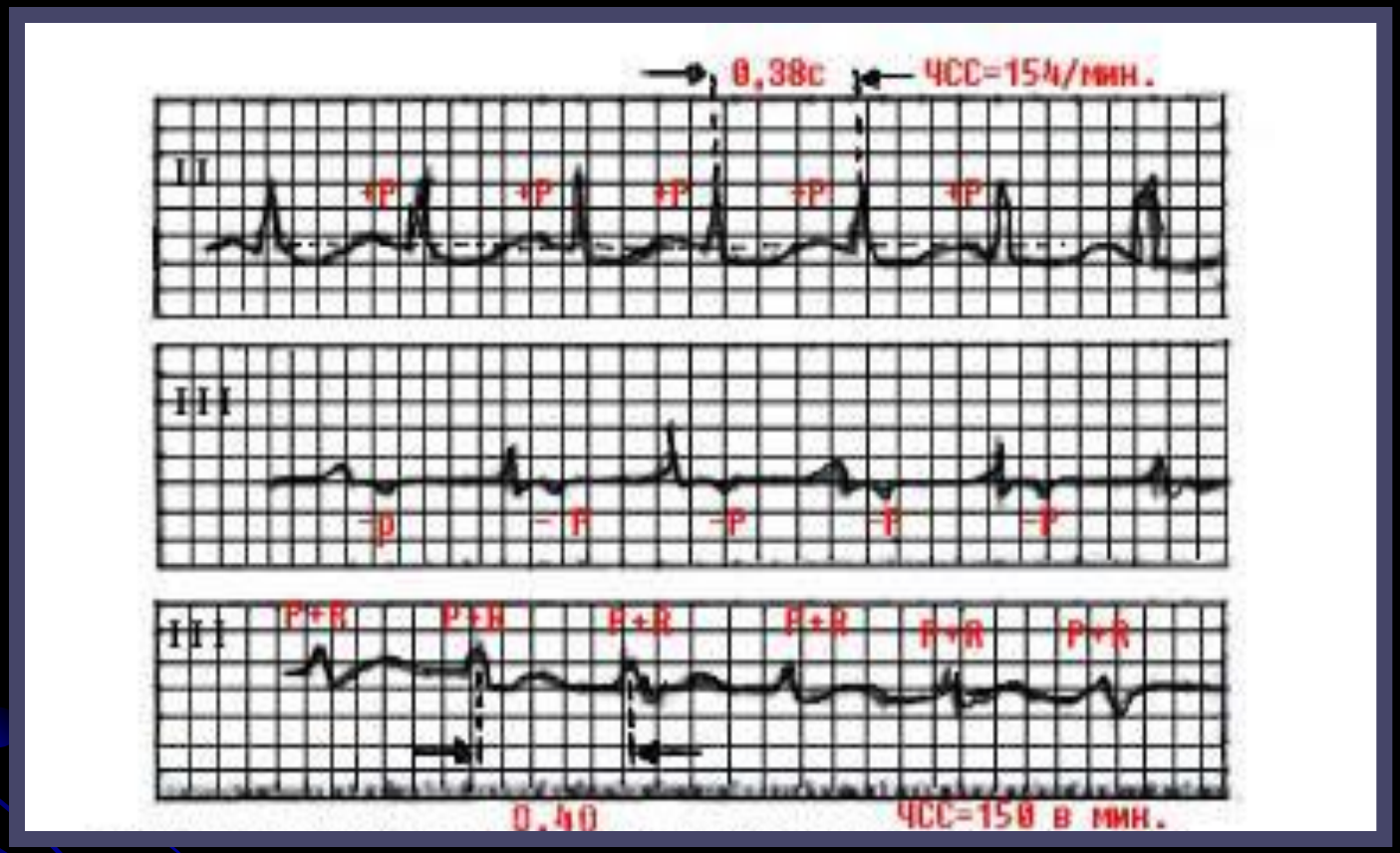

а- предсердная пароксизмальная тахикардия; б- атриовентрикулярная тахикардия с предшествующим возбуждением желудочков; в- атриовентрикулярная тахикардия с одновременным возбуждением предсердий и желудочков.

- **Пароксизмальная наджелудочковоя тахикардия**

ПАРАКСИЗМАЛЬНАЯ НАДЖЕЛУДОЧКОВАЯ ТАХИКАВРДИЯ

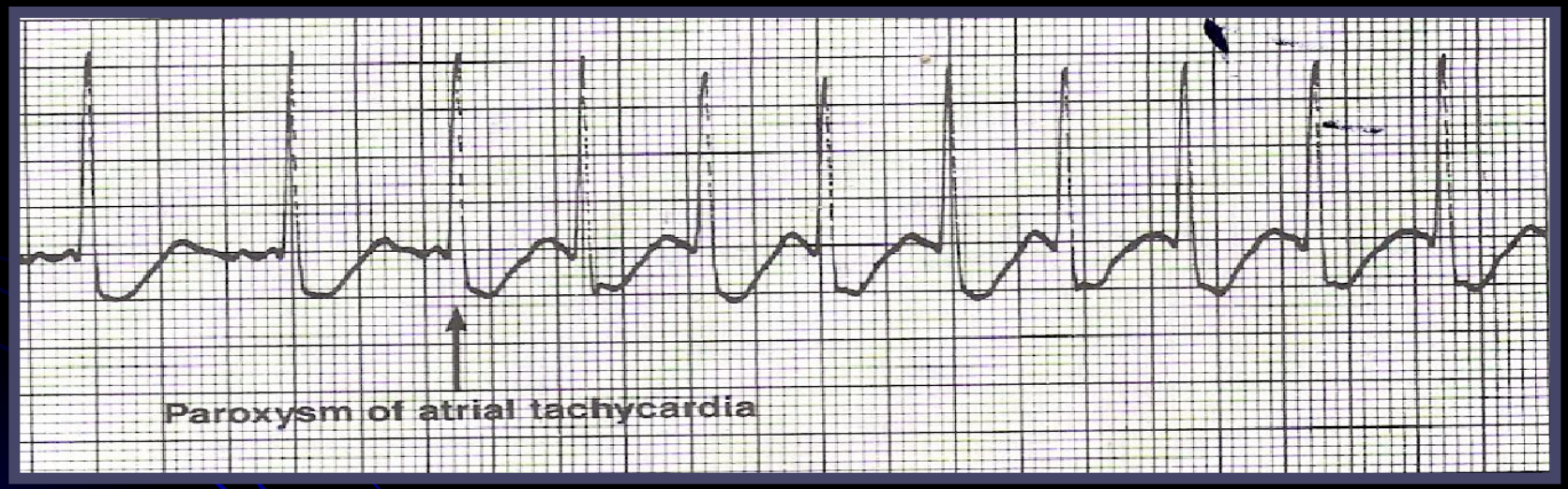

ПАРАКСИЗМАЛЬНАЯ НАДЖЕЛУДОЧКОВАЯ ТАХИКАРДИЯ

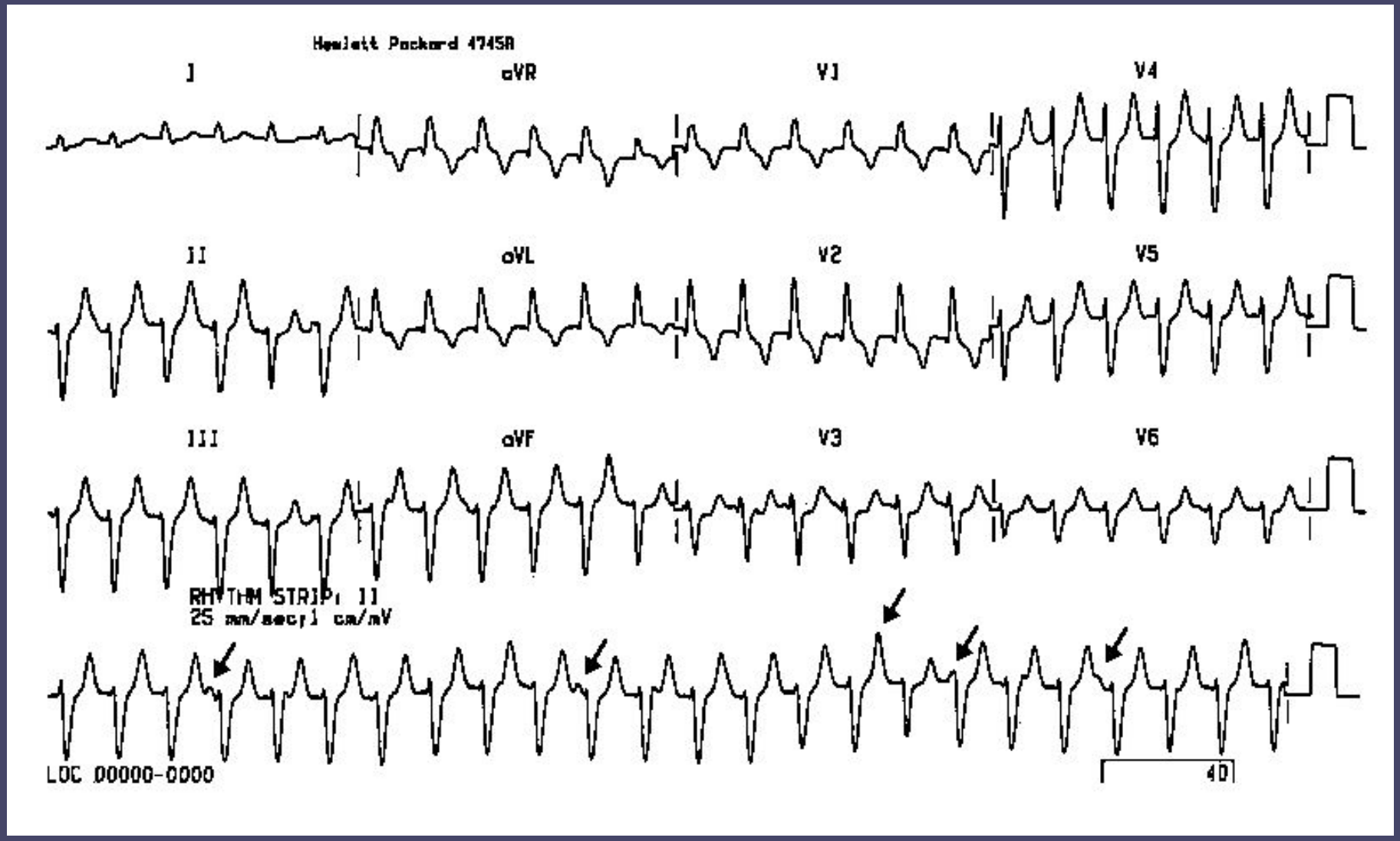

ПРИЗНАКИ ЖЕЛУДОЧКОВОЙ ПАРАКСИЗМАЛЬНОЙ ТАХИКАРДИИ

Наиболее характерными признаками желудочковой пароксизмальной тахикардии являются:

- **внезапно начинающийся и так же внезапно заканчивающийся приступ учашения сердечных сокращений до 140 - 220 в минуту при сохранении в большинстве случаев правильного ритма;**
- **деформация и расширение комплекса QRS более 0,12 с;**
- **дискордантным расположением сегмента *RS-T и* зубца *T;***
- **наличие атриовентрикулярной диссоциации, т.е. полного разобщения частого ритма желудочков (комплекса *QRS)* и нормального ритма предсердий (зубца *P) с* изредка регистрирующимися одиночными нормальными неизмененными комплексами (QRST синусового происхождения («захваченные» сокращения желудочков).**

ЭКГ при пароксизмальной желудочковой тахикардии

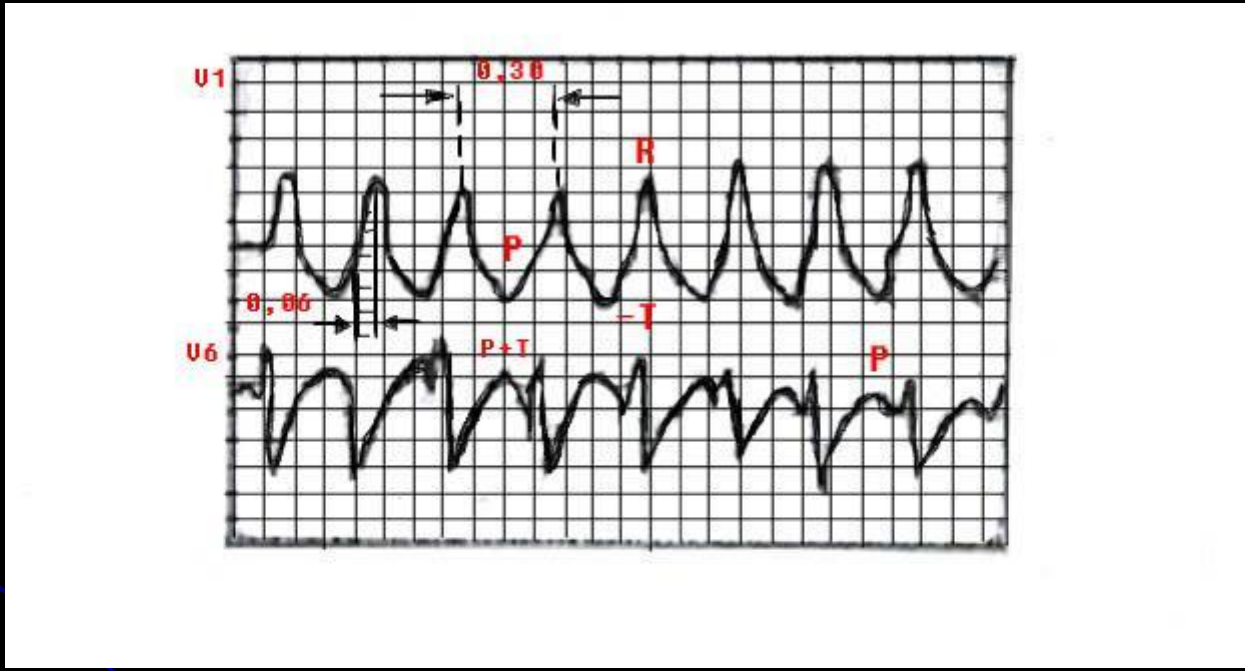

- Эктопический очаг расположен в левом желудочке, поэтому форма комплекса QRS напоминает таковую при левожелудочковой экстрасистолии или блокаде правой ножки пучка Гисса

ПАРАКСИЗМ ЖЕЛУДОЧКОВАЯ ТАХИКАРДИЯ

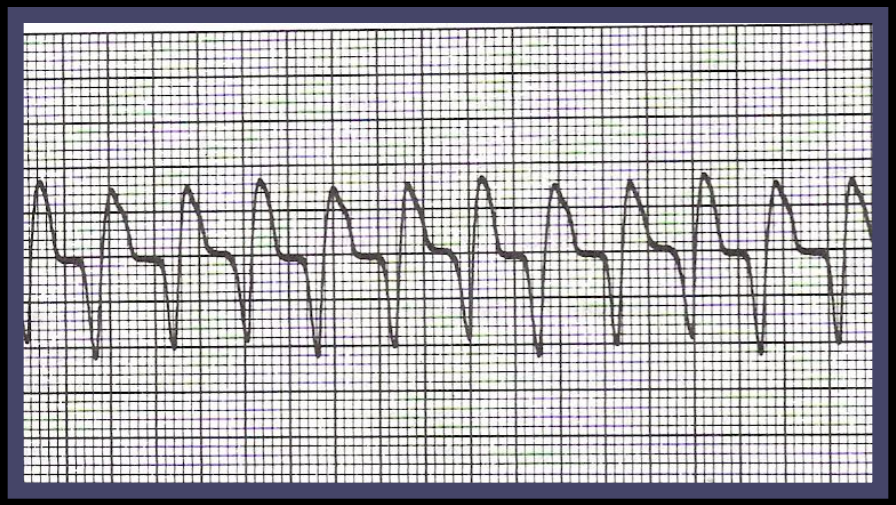

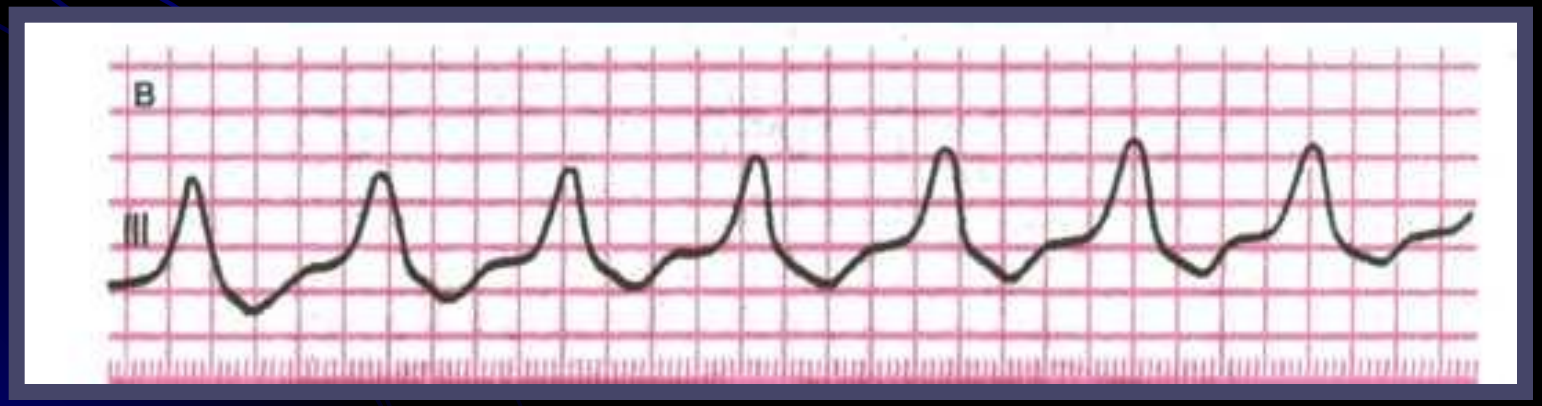

Трепетание предсердий

- ***Трепетание предсердий - это значительное учащение сокращений предсердий (до 200-400 в минуту) при сохранении правильного регулярного предсердного ритма.***
- **Трепетание предсердий наблюдается**
- **при органических изменениях в миокарде предсердий и обусловлено наличием в нем электрической негомогенности эктопического очага импульсации. В молодом возрасте это нарушение ритма встречается**
- **у больных ревматизмом, миокардитом, митральными пороками сердца, а в пожилом и старческом возрасте:**
- **при ишемической болезни сердца, остром инфаркте миокарда и некоторых других заболеваниях сердца.**

Механизм возникновения трепетания предсердий

- повышение автоматизма клеток проводящей системы предсердий,
- или механизм повторного входа волны возбуждения - re-entry, когда в предсердиях создаются условия для длительной ритмичной циркуляции круговой волны возбуждения.

ЭКГ признаки трепетания предсердий

- наличие на ЭКГ частых - до 200 - 400 в минуту регулярных, похожих друг на друга предсердных волн *F*, имеющих характерную пилообразную форму в отведениях II, III, aVF, V1, V2;
- в большинстве случаев правильный, регулярный желудочковый ритм с одинаковыми интервалами *R* – *R*;
- 3) наличие нормальных неизмененных желудочковых комплексов, каждому из которых предшествует определенное (чаще постоянное) количество предсердных волн *F* (2:1, 3:1, 4:1 и т.д.).

ЭКГ при трепетании предсердий.

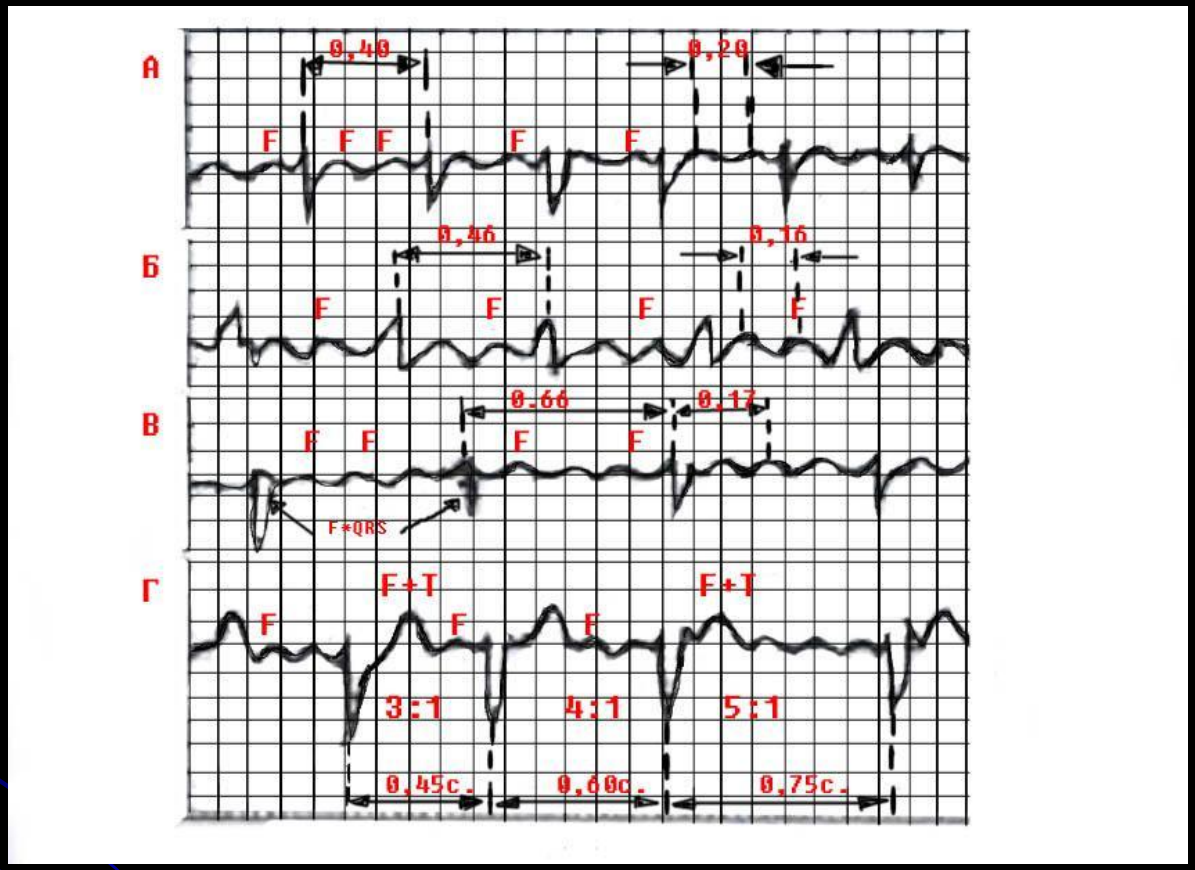

а- правильная форма с функциональной AV блокадой (2:1); б- правильная форма (3:1); в- правильная форма (4:1); г- неправильная форма трепетания предсердий (изменение степени A-V блокады)

- **Трепетание предсердий 3:1**

- **Трепетание предсердий 2:1**

Мерцание (фибрилляция) предсердий (ФП)

- Мерцание (фибрилляция) предсердий, или мерцательная аритмия, - это такое нарушение ритма сердца, при котором на протяжении всего сердечного цикла наблюдается частое (от 350 до 700 в минуту) беспорядочное, хаотичное возбуждение и сокращение отдельных групп мышечных волокон предсердий, каждая из которых фактически является теперь своеобразным эктопическим очагом импульсации. При этом возбуждение и сокращение предсердия как единого целого отсутствуют.

- **Частота импульсов возникающих в предсердиях при мерцательной аритмии достигает 300 -700 в минуту.**
- **Не все из этих импульсов могут пройти через АВ узел к желудочкам, так как многие из них застают его в состоянии рефрактерности.**
- **В результате этого частота возбуждений желудочков нерегулярная – беспорядочная и хаотичная, но не превышает 150-200 в минуту.**

Причины мерцательной аритмии

Мерцательная аритмия в большинстве случаев наблюдается при:

- ишемической болезни сердца,
- митральном стенозе,
- тиреотоксикозе,
- при наличии дополнительных путей проведения.

Во всех этих случаях выявляется выраженная электрическая негомогенность миокарда предсердий, которая и лежит в основе формирования кругового движения волны возбуждения по предсердиям вследствие механизма re-entry.

- При параксизмальной форме мерцательной аритмии выделяют несколько этиологических и патогенетических механизмов, провоцирующих приступы:
- Вагусный;
- Гиперадренергический;
- Гипокалиемический;
- Гемодинамический (застойный);
- Сочетание метаболических и нейрогенных патогенетических механизмов.

Классификация ФП

- Классификация ФП Европейского общества кардиологов -1998 г.
- - постоянная (хроническая) ФП – длительностью > 7 суток;
- - упорствующая (персистирующая) ФП – длительностью < 7 суток, но не > 2 суток;
- - параксизмальная ФП – длительностью < 2-х суток

- **1-я группа: первый симптомный эпизод ФП (если бессимптомный, то впервые выявленный эпизод ФП)**

  А – спонтанно закончившийся;

  В – требует (фармакологической коррекции или электрической кардиоверсии
- **2-я группа: рецидивирующие атаки ФП (не леченные)**

  А – бессимптомные;

  В – симптомные, менее 1 атаки в 3 месяца;

  С – симптомные, более одной атаки в 3 месяца.
- **3-я группа: рецидивирующие атаки ФП (на фоне лечения)**

  А – бессимптомные;

  В – симптомные, менее 1 атаки в 3 месяца;

  С – симптомные, более одной атаки в 3 месяца.

- **В зависимости от частоты желудочковых сокращений различают брадисистолическую, нормосистолическую и тахисистолическую формы мерцательной аритмии.**
- **При *брадисистолической* форме мерцания предсердий частота желудочковых сокращений составляет менее 60 в минуту,**
- **При *нормосистолической* - от 60 до 90 в минуту,**
- **При *тахисистолической* форме - от 90 до 200 в минуту.**

ЭКГ признаки мерцания предсердий

- отсутствие во всех электрокардиографических отведениях зубца *P;*
- наличие на протяжении всего сердечного цикла беспорядочных волн f, имеющих различную форму и амплитуду. Волны лучше регистрируются в отведениях V1, V2, II, III и aVF;
- наличие комплексов *QRS,* имеющих в большинстве случаев нормальный неизмененный вид без деформации и уширения.
- нерегулярность желудочковых комплексов *QRS* - неправильный желудочковый ритм (различные по продолжительности интервалы *R-R)',*

ЭКГ при мерцании (фибрилляции) предсердий.

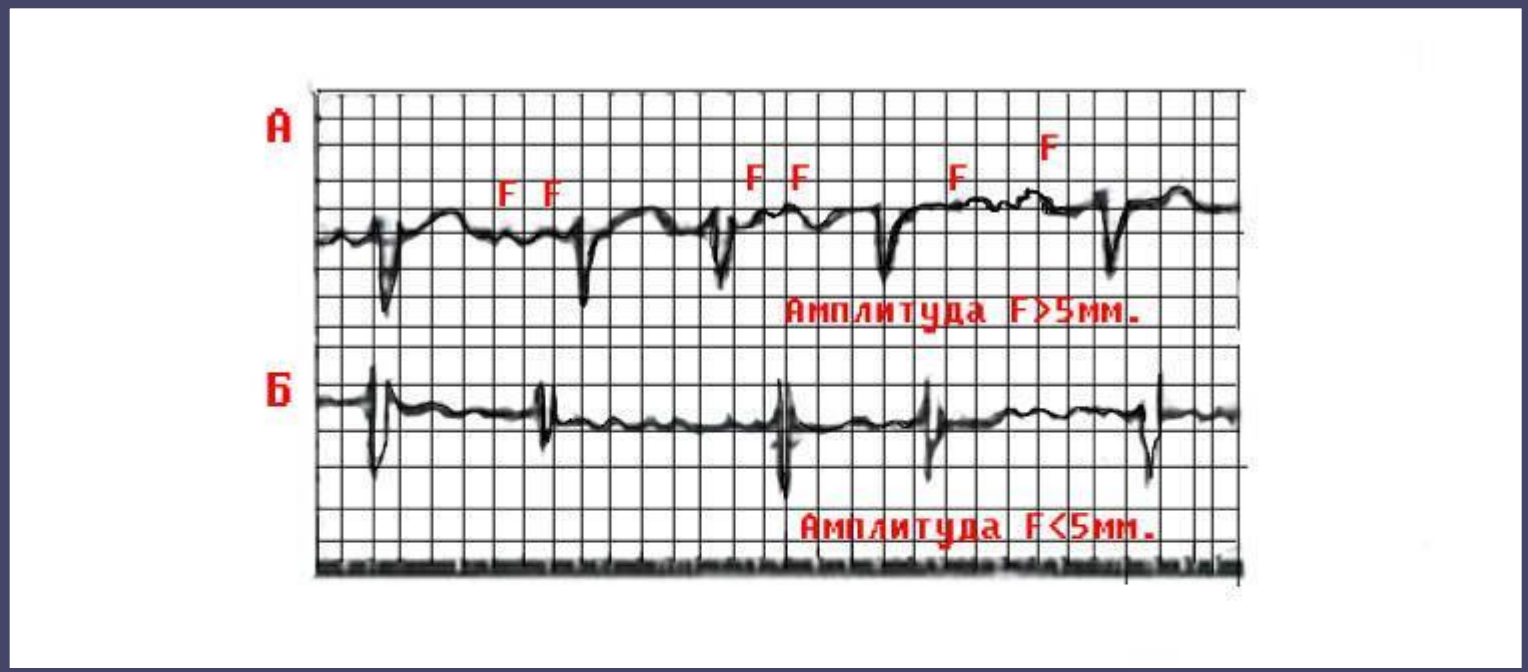

А- крупноволнистая форма; б- мелковолнистая форма

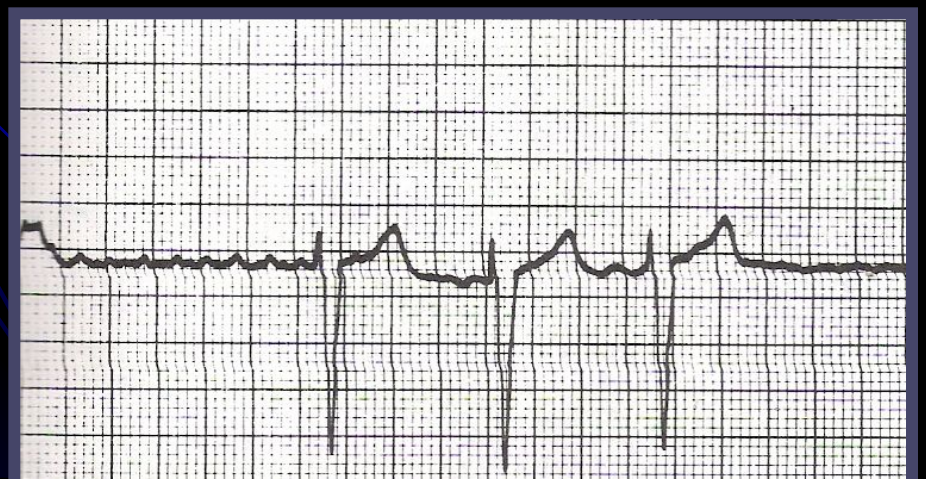

Трепетание и мерцание (фибрилляция) желудочков

- Трепетание желудочков - это частое (до 200 -300 в минуту) ритмичное их возбуждение, обусловленное устойчивым круговым движением импульса (re-entry), локализованного в желудочках. Трепетание желудочков, как правило, переходит в мерцание (фибрилляцию) желудочков отличающееся столь же частым (до 200 - 500 в минуту), но беспорядочным, нерегулярным возбуждением и сокращением отдельных мышечных волокон желудочков.

- **Мерцание желудочков, так же как и трепетание, возникает в результате быстрого кругового движения волны возбуждения по миокарду желудочков вследствие функционирования механизма reentry. При трепетании желудочков волна возбуждения циркулирует по мышце желудочков ритмично по одному и тому же пути, а при мерцании направление движения волны возбуждения постоянно меняется,**

что приводит к нерегулярному беспорядочному возбуждению и сокращению отдельных групп мышечных волокон желудочков - фибрилляции желудочков.

ЭКГ признаки при трепетании и мерцании желудочков.

- Основным электрокардиографическим признаком трепетания желудочков является наличие на ЭКГ частых (до 200-300 в минуту) регулярных и одинаковых по форме и амплитуде волн трепетания, напоминающих синусоидальную кривую.
- При мерцании (фибрилляции) желудочков на ЭКГ регистрируются частые (от 200 до 500 в минуту), но нерегулярные волны, отличающиеся друг от друга различной формой и амплитудой.

Трепетание и мерцание (фибрилляция) желудочков являются одной из частых причин внезапной смерти больных:

- **с острым инфарктом миокарда,**
- **хронической ишемической болезнью сердца,**
- **гипертонической болезнью,**
- **миокардитами,**
- **аортальными пороками сердца и т.д.**
- **Возникновение трепетания и мерцания желудочков у этих больных равносильно остановке кровообращения, поскольку столь частые сокращения желудочков неэффективны в гемодинамическом отношении.**

ЭКГ при трепетании (а) и мерцании (б) желудочков.

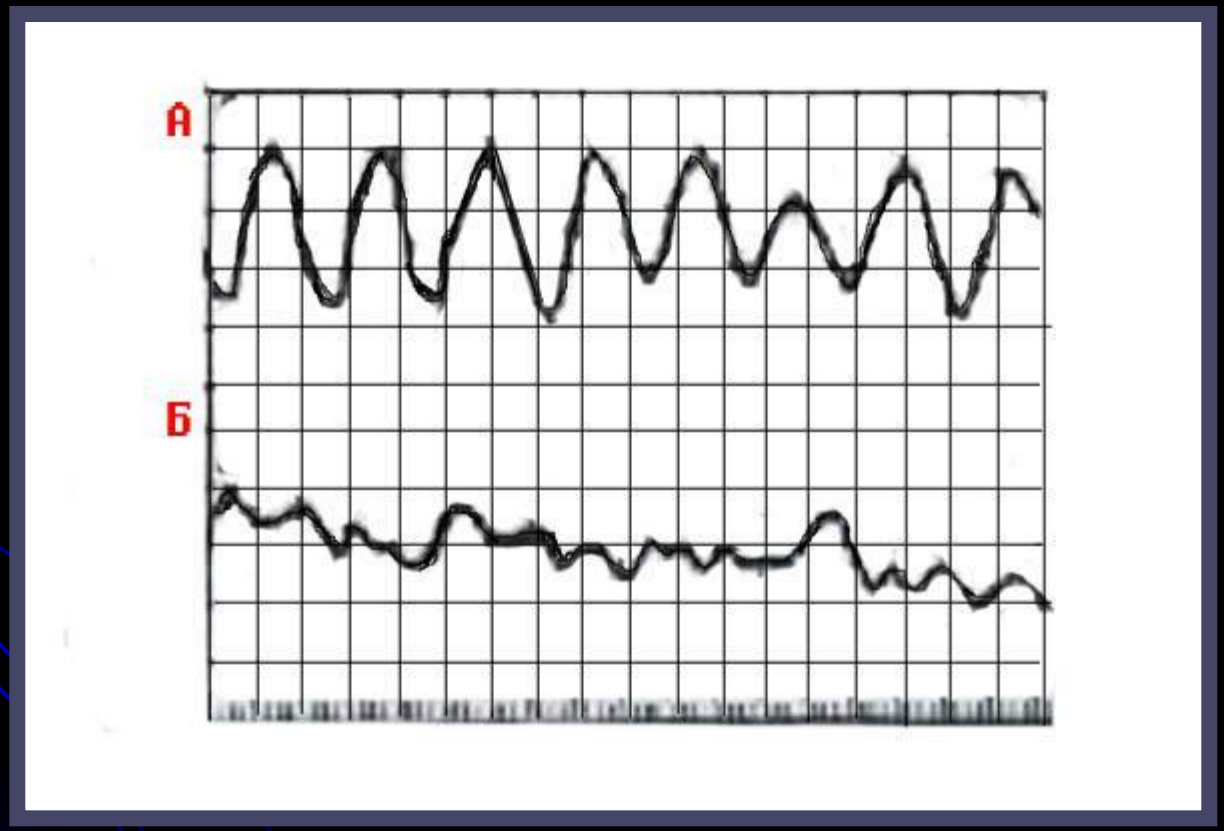

НАРУШЕНИЕ ФУНКЦИИ ПРОВОДИМОСТИ (БЛОКАДЫ)

- **Замедление или полное прекращение проведения электрического импульса по какому-либо отделу проводящей системы получило название *блокады сердца.***
- **Если имеет место замедление проведения или периодически возникающее прекращение проведения отдельных импульсов в нижележащие отделы проводящей системы - неполная блокада сердца.**
- **Полное прекращение проведения всех импульсов - полная блокада сердца.**

- **В зависимости от места, в котором произошло нарушение проводимости, различают:**
- **синоатриальную,**
- **внутрипредсердную,**
- **атриовенрикулярную**
- **внутрижелудочковые блокады.**

Синоатриальная блокада

- ***Синоатриальная блокада - это нарушение проведения электрического импульса от синусового узла к предсердиям.***
- **ПРИЧИНЫ:**
- **Воспалительные и дегенеративные изменения в предсердиях в области СА-узла (при ревмокардите, миокардитах, атеросклеклеротическом кардиосклерозе, остром инфаркте миокарда).**
- **Чаще возникает неполная синоатриальная блокада, когда на предсердия (и, соответственно, на желудочки) не проводится лишь часть электрических импульсов, возникающих в синусовом узле.**

ИЗМЕНЕНИЯ на ЭКГ

- **наблюдается периодическое выпадение части сердечных циклов (зубцов *P* и комплекса *QRS),***
- **В момент таких выпадений одного цикла пауза между двумя сердечными циклами примерно в 2 раза больше обычного интервала между зубцами *R-R* или зубцами *P-P*.**
- **Реже наблюдается выпадение подряд двух или трех циклов *PQRST*. Тогда на ЭКГ фиксируется длинная пауза, превышающая обычные интервалы *R-R* (или *P-P)* соответственно в 3 или 4 раза.**

ЭКГ при синоатриальной блокаде

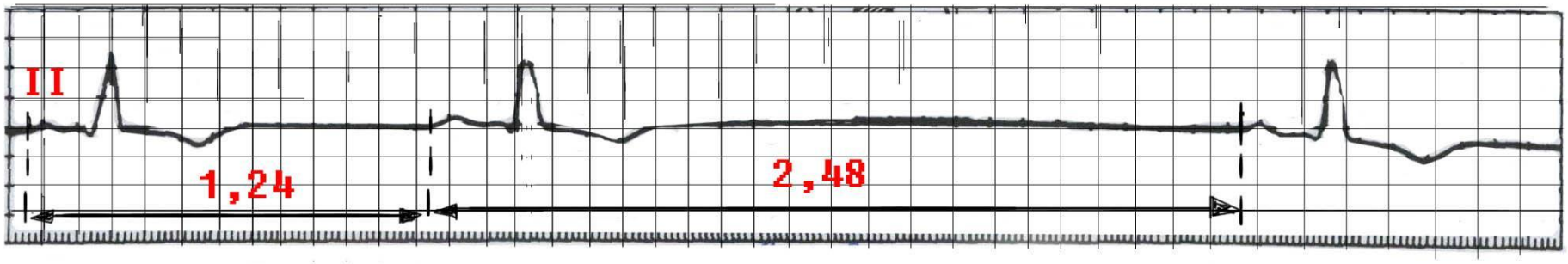

Внутрипредсердная блокада

- ***Внутрипредсердная блокада - это нарушение проведения электрического импульса по проводящей системе предсердий.***
- **ПРИЧИНЫ:**
- **Острый инфаркт миокарда,**
- **атеросклеротический кардиосклероз,**
- **митральные пороки сердца,**
- **миокардиты и другие заболевания.**

В клинической практике чаще встречается неполная внутрипредсердная блокада.

- **Внутрипредсердная блокада характеризуется замедлением проведения импульсов по предсердиям (от СА-узла или правого предсердия к левому предсердию), это приводит к увеличению продолжительности зубца *P* более 0,11 с и к его расщеплению.**
- **Электрокардиографическими признаками неполной внутрипредсердной блокады являются:**
- **1) увеличение продолжительности зубца Р более 0,11 с;**
- **2) расщепление зубца *P*.**

Атриовентрикулярные блокады

- **Атриовентрикулярная блокада - это нарушение проведения электрического импульса от предсердий к желудочкам.**
- **Задержка проведения возбуждения от предсердий к желудочкам может произойти на разных участках проводящей системы:**
- **При нарушении блокады на уровне предсердий, АВ-узла или основного ствола пучка Гиса говорят о *проксимальной* атриовентрикулярной блокаде.**
- **Если задержка проведения импульса произошла одновременно на уровне всех трех ветвей пучка Гиса это *дистальная* атриовентрикулярная блокада.**
- **Чаще всего нарушение проведения возбуждения происходит в области АВ-узла, когда развивается узловая проксимальная атриовентрикулярная блокада**

Причины АВ блокады

- ишемическая болезнь сердца,
- ревмокардит,
- острый инфаркт миокарда
- другие заболевания сердца, передозировка сердечных гликозидов, адреноблокаторов, хинидина, верапамила.

- **Различают три степени атриовентрикулярной блокады.**

Атриовентрикулярная блокада I степени

Атриовентрикулярная блокада I степени характеризуется замедлением проведения импульса от предсердий к желудочкам, что на ЭКГ проявляется постоянным удлинением интервала *P-Q(R)* более 0,20 с.

Атриовентрикулярная блокада I степени

- **Атриовентрикулярная блокада I степени характеризуется замедлением предсердно-желудочковой проводимости, что на ЭКГ проявляется постоянным удлинением интервала *P-Q(R)* более 0,20 с. И везде одинаковый, увеличение продолжительности интервала *P-Q(R)* происходит за счет удлинения сегмента *P-Q(R)*, т.е. увеличения времени атриовентрикулярной (узловой) задержки.**

  Форма и продолжительность комплекса *QRS* при этом не изменяются.

АВ-БЛОКАДА 1 СТ

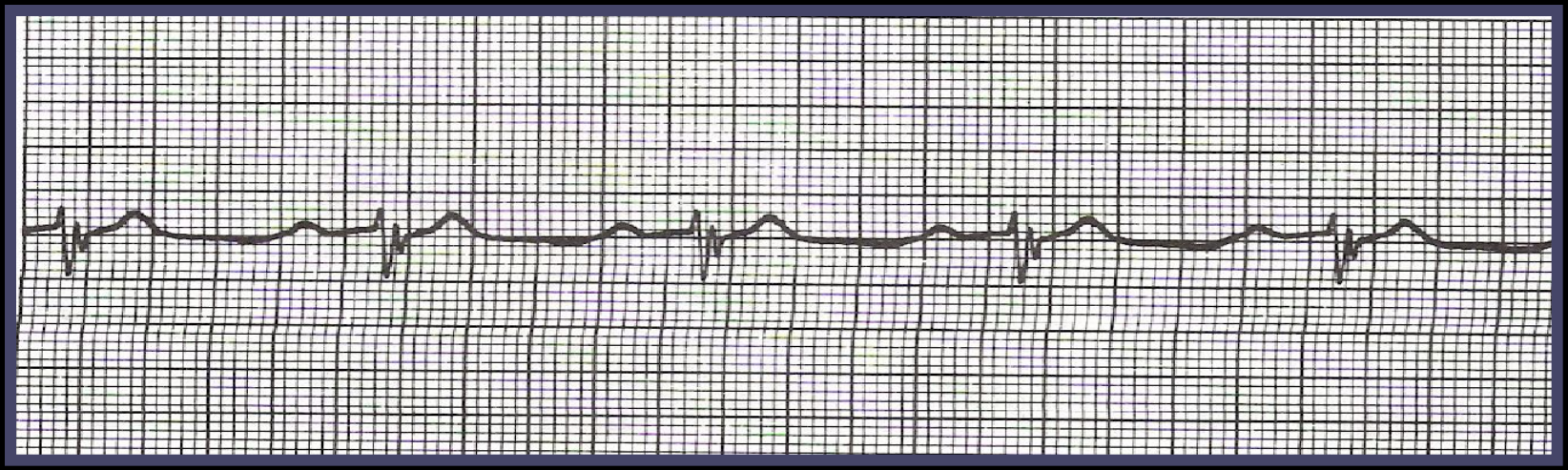

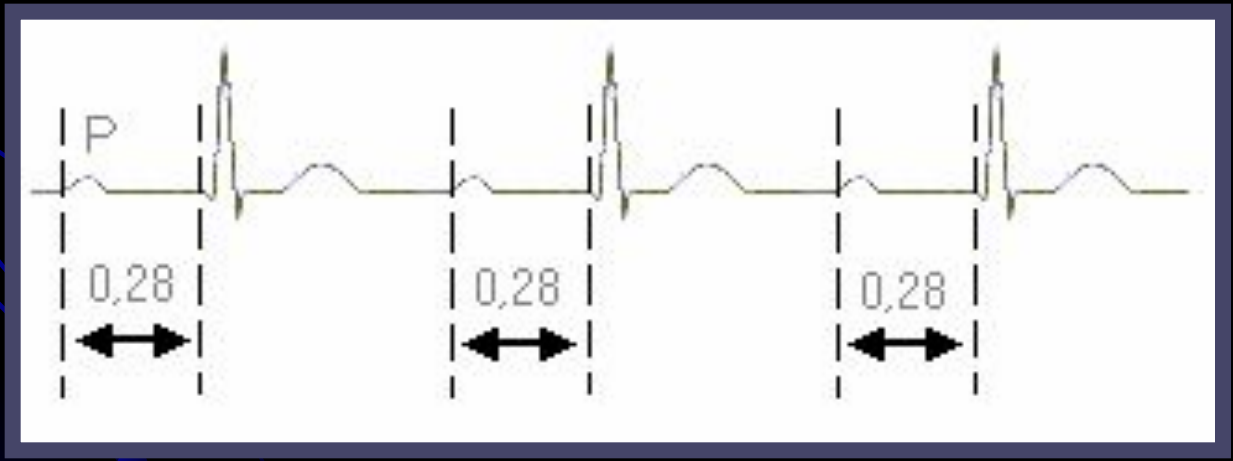

Атриовенрикулярная блокада II степени

- **Атриовенрикулярная блокада II степени характеризуется периодически возникающим прекращением проведения отдельных электрических импульсов от предсердий к желудочкам. В результате этого время от времени наблюдается выпадение одного или нескольких желудочковых сокращений.**
- **На ЭКГ в этот момент регистрируется только зубец *P*, а следуюший за ним желудочковый комплекс *QRST* отсутствует .**

- **При атриовентрикулярной блокаде II степени число сокращений предсердий (количество зубцов *P)* всегда больше числа желудочковых комплексов *QRST.***
- **Соотношение предсердного и желудочкового ритмов принято обозначать 2:1,4:3, 3:2 и т.д.**
- **Атриовентрикулярная блокада 4:3 означает, что каждым четырем предсердным зубцам *P* соответствуют только три желудочковых комплекса *QRST, т.е.*желудочковое сокращение выпадает после каждого четвертого предсердного зубца.**
- **При атриовентрикулярной блокаде 2:1 выпадает каждый второй желудочковый комплекс, а при блокаде 3:1 наблюдается выпадение двух подряд комплексов *QRST. Различают три типа атриовентрикулярной блокады II степени.***

Тип I A-V блокады II степени (тип I Мобитца).

- При I типе блокады II степени наблюдается постепенное, от одного комплекса к другому, замедление проводимости по АВ-узлу, вплоть до полной задержки одного (редко двух - трех) электрических импульсов. при этом происходит постепенное удлинение интервала *P~Q(R)* с последующим выпадением желудочкового комплекса *QRST.*
- После удлиненной паузы - периода выпадения сокращения желудочков - проводимость по АВ-узлу восстанавливается, и на ЭКГ вновь регистрируется нормальный или слегка удлиненный интервал *P~Q(R),* после чего весь цикл повторяется снова.
- Периоды постепенного увеличения интервала *P-Q(R) с* последующим выпадением желудочкового комплекса называются периодами Самойлова - Венкебаха.
- Тип I атриовентрикулярной блокады II степени обычно не сопровождается деформацией желудочковых комплексов.

ЭКГ при атриовентрикулярной блокаде II степени (3:2)

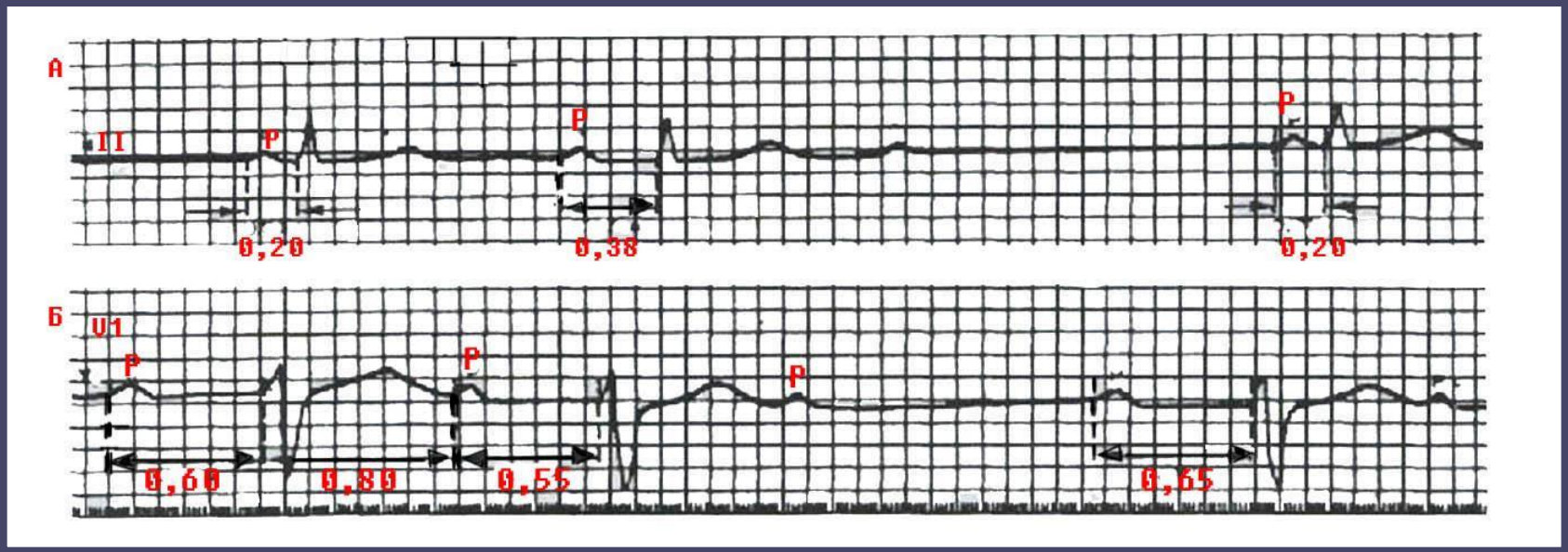

А- I тип с периодами Самойлова- Венкебаха; б- II тип

- **Атриовентрикулярная блокада II степени с периодами Самойлова-Венкибаха (тип I Мобитца).**

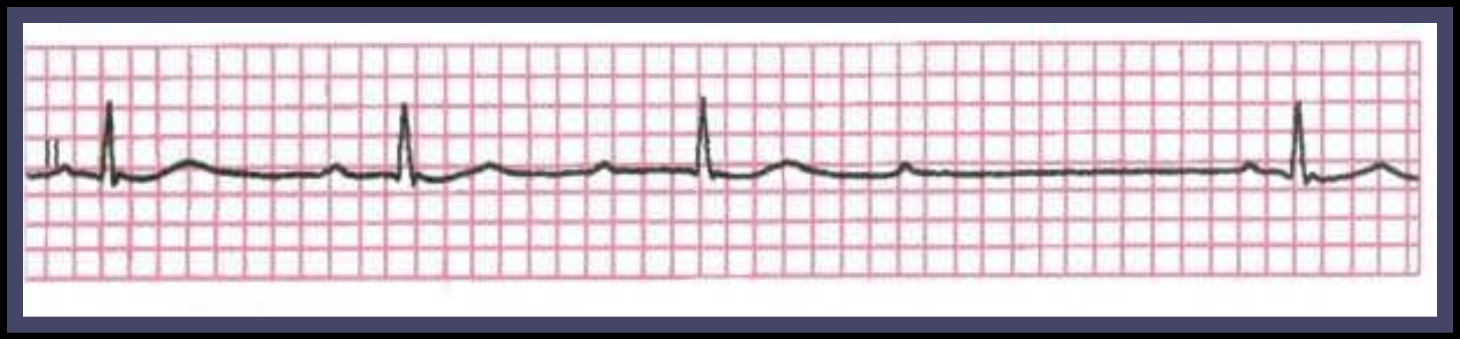

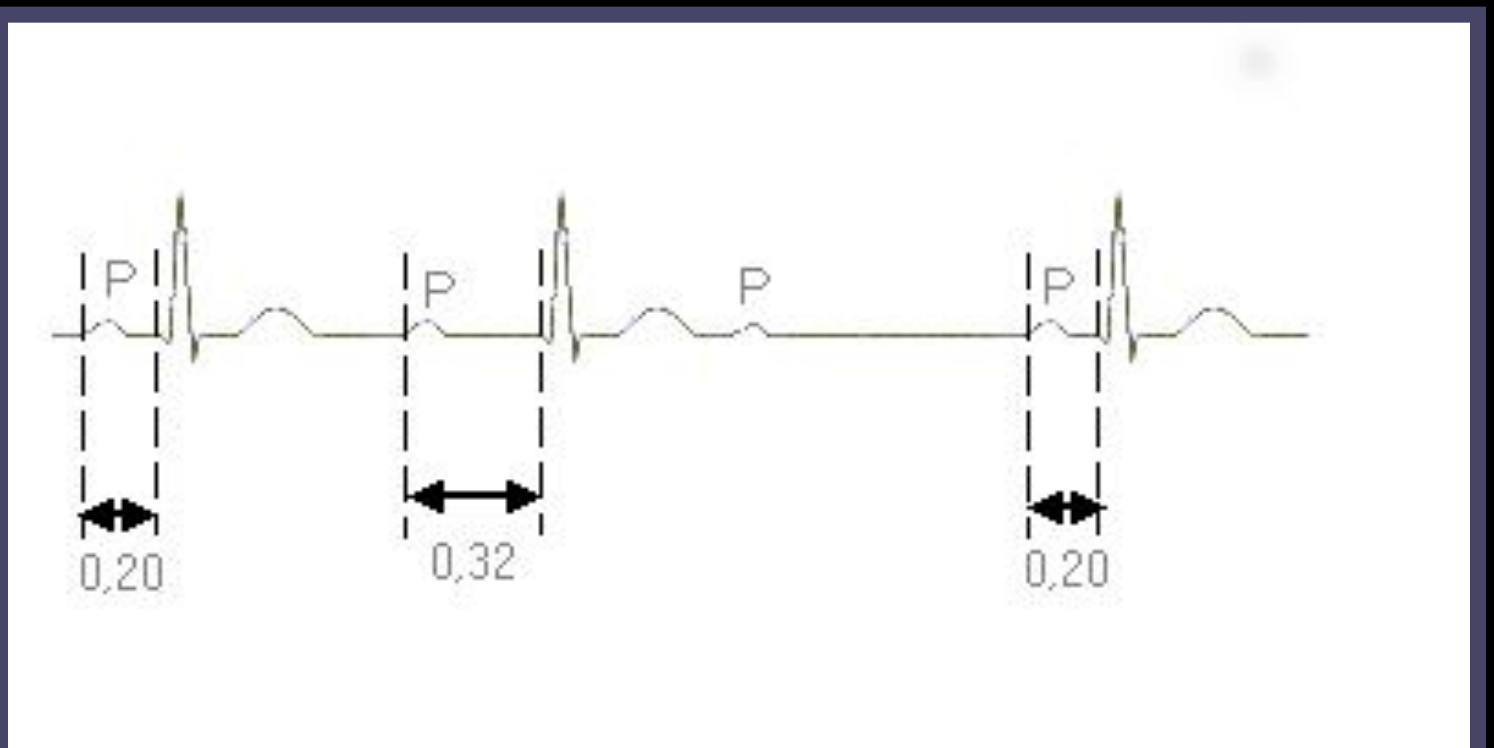

Тип II A-V блокады II степени (тип II Мобитца).

- При П типе атриовентрикулярной блокады II степени выпадение отдельных желудочковых сокращений не сопровождается постепенным удлинением интервала *P-Q(R)* Он остается постоянным (нормальным или удлиненным). Выпадение желудочковых комплексов может быть регулярным или беспорядочным.
- приII типе атриовентрикулярной блокады комплексы *QRS* могут быть расширены и деформированы .
- III тип атриовентрикулярной блокады II степени получил название *неполной атриовентрикулярной блокады высокой степени* или *далеко зашедшей атриовентрикулярной* блокады II *степени,* поскольку степень нарушения атриовентрикулярной проводимости при этом значительно выше, чем при I или II типе.

ЭКГ при атриовентрикулярной блокаде II степени тип II Мобитца

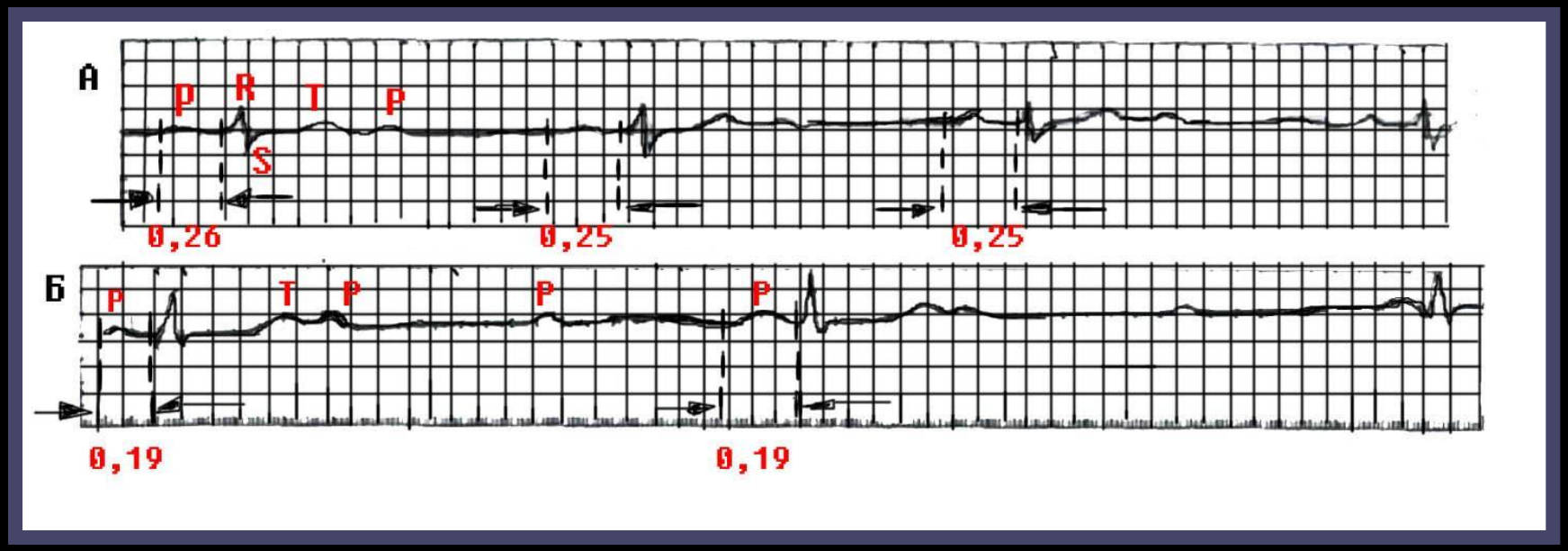

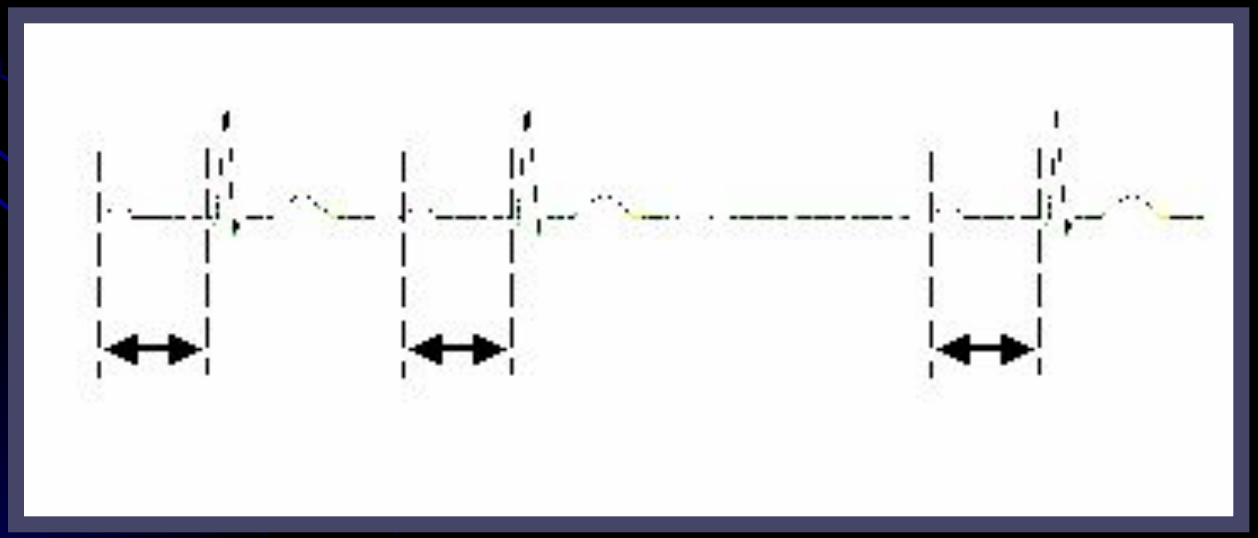

Атриовентрикулярная блокада III степени (полная атриовентрикулярная блокада)

- Атриовентрикулнрная блокада III степени характеризуется полным прекращением проведения импульса от предсердий к желудочкам, в результате чего предсердия и желудочки возбуждаются и сокращаются независимо друг от друга.
- Предсердия возбуждаются регулярными импульсами, исходящими из синусового узла или предсердий, обычно с частотой 70-80 в минуту.
- Источниками возбуждения желудочков служат АВ-соедииение или проводящая система желудочков, т.е. эктопические центры автоматизма II или III порядка. Как правило, желудочки возбуждаются при этом регулярно, но с более низкой частотой (60 до 30 в минуту).

ЭКГ признаки атриовентрикулярной блокады III степени

- **На ЭКГ при атриовентрикулярной блокаде III степени определяется полное разобщение деятельности предсердий и желудочков:**
- **зубцы *P* могут регистрироваться в самые различные моменты систолы и диастолы желудочков, иногда наслаиваясь на комплекс *QRS* или зубцы Т и деформируя их.**
- **В отличие от нормального синусового ритма или неполной атриовентрикулярной блокады I или II степени при полной атриовентрикулярной блокаде на ЭКГ нельзя обнаружить известной нам закономерной взаимосвязи комплексов *QRS* и всегда предшествующего им зубца *P*. Это является главным признаком полной атриовентрикулярной блокады.**
- **В большинстве случаев интервалы *P - P* и *R - R* постоянны, но *R-R* больше, чем *P-P*.**

ЭКГ при полной атриовентрикулярной блокаде (III степень)

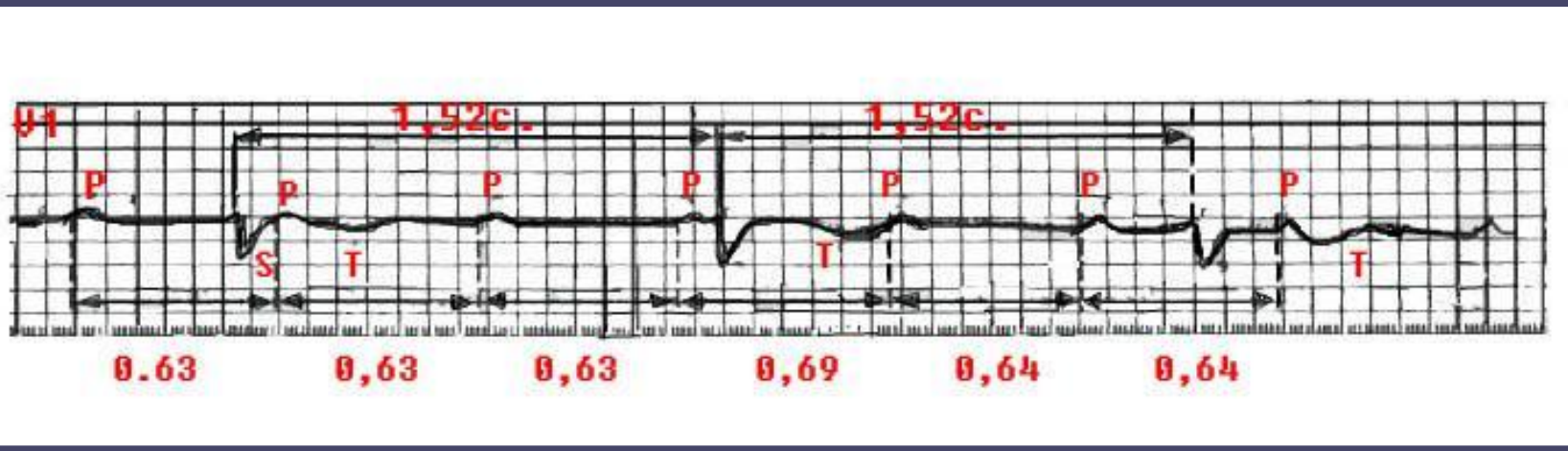

Полное разобщение предсердий и желудочков.

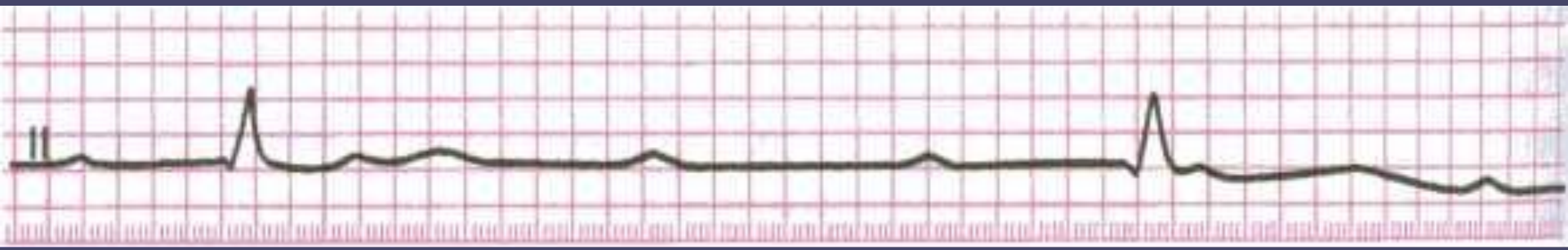

Атриовентрикулярные блокады 3-х степеней

- а) I степени
- б) II степени тип I Мобитца
- в) II степени тип II Мобитца
- г) III степени (полная AV блокада)

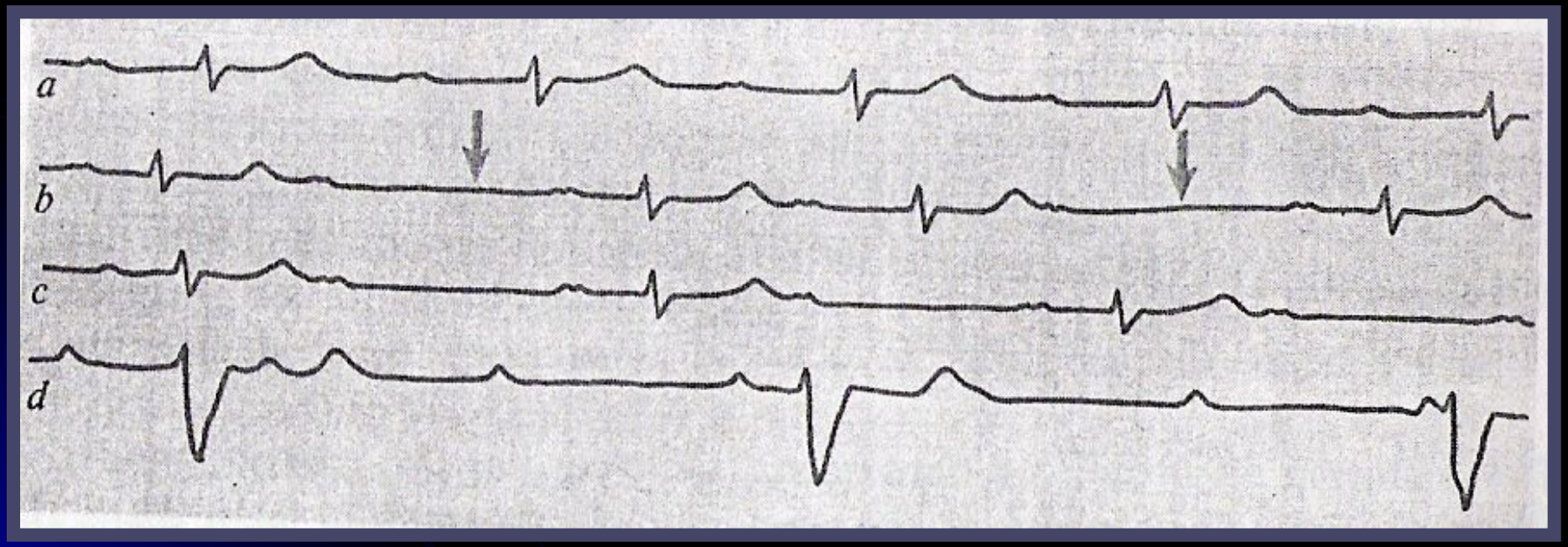

ЭКГ при синдроме Фредерика

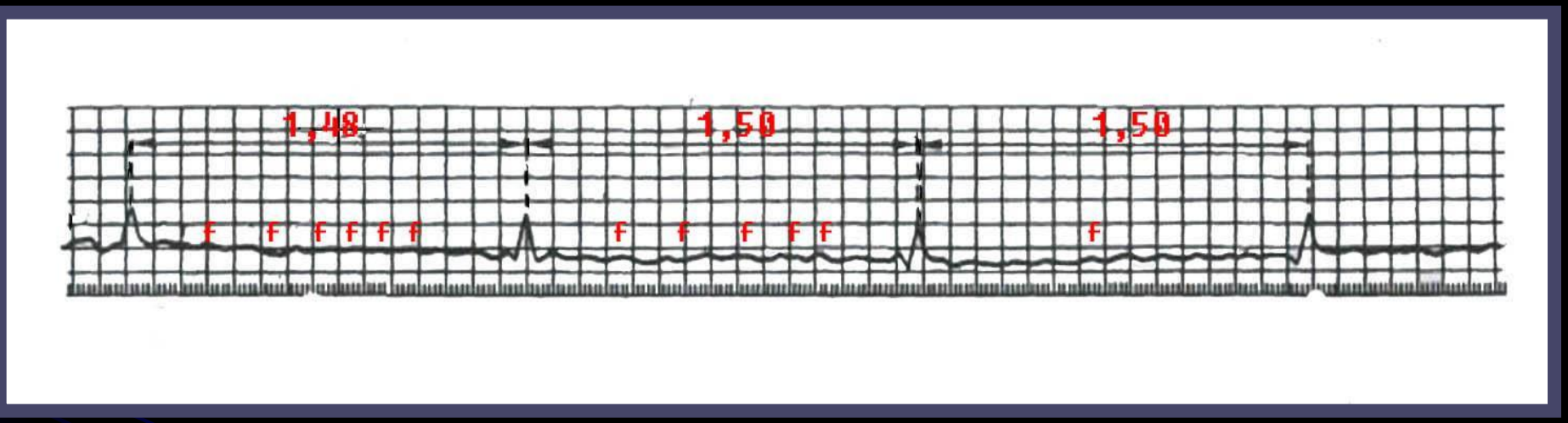

Синдром Фредерика- сочетание мерцания (фибрилляции) предсердий и полной атриовентрикулярной блокады.

ВНУТРИЖЕЛУДОЧКОВАЯ БЛОКАДА ИЛИ БЛОКАДА НОЖЕК И ВЕТВЕЙ ПУЧКА ГИСА

- **Блокадой ножек или ветвей пучка Гиса называют замедление или полное прекращение проведения возбуждения *по* одной, двум или трем ветвям пучка Гиса. Различают следующие виды блокад**
- ***Однопучковые блокады* - поражение одной ветви пучка Гиса:**
- **а) блокада правой ножки (ветви);**
- **б) блокада левой передней ветви;**
- **в) блокада левой задней ветви.**
- ***Двухпучковые блокады* - сочетанное поражение двух ветвей:**
- **а) блокада левой ножки (сочетание блокады левых передней и задней ветвей);**
- **б) блокада правой ветви и левой передней ветви;**
- **в) блокада правой ветви и левой зашей ветви пучка Гиса.**
- ***Трехпучковые блокады* - одновременное поражение всех трех ветвей пучка Гиса.**

- **Механизмы: При блокаде ветвей пучка Гиса проведение наджелудочковых импульсов - синусовых или эктопических (суправентрикулярных) через одну, две или три ветви пучка Гиса замедлено *(неполная блокада) или прервано (полная блокада)*. Вследствие этого резко изменяется последовательность охвата возбуждением одного из желудочков или его части.**

Полная блокада правой ножки (ветви) пучка Гиса.

Механизмы:

- **Полное прекращение проведения возбуждения по правой ветви приводит к тому, что ПЖ и правая половина МЖП возбуждаются необычным путем:**
- **волна деполяризации переходит сюда с левой половины МЖП и от ЛЖ, возбуждающихся первыми, и по сократительным мышечным волокнам медленно охватывает миокард ПЖ.**

Причины: Заболевания, вызывающие перегрузку и гипертрофию ПЖ:

- **легочное сердце,**
- **митральный стеноз,**
- **некоторые врожденные пороки сердца,**
- **хроническая ИБС, особенно в сочетании с АГ,**
- **острый ИМ (чаще задне-диафрагмальный и верхушечный).**
- **Очень редко встречается у лиц без признаков заболевания сердца.**

ЭКГ-признаки
полной блокады правой ножки (ветви) пучка Гиса.

- **увеличение длительности комплекса QRS более 0,12 с;**
- **наличие в правых грудных отведениях V1, 2 (реже в отведениях от конечностей III и aVF) комплексов QRS типа rSR или rsR, имеющих М-образный вид, причем R>r;**
- **наличие в левых грудных отведениях (V5, V6) и в отведениях I, aVL уширенного, нередко зазубренного зубца S;**
- **депрессия сегмента RS - T и отрицательный (дискордантный) или двухфазный (-+) асимметричный зубец T в отведении V1 (реже в отведении III).**

ЭКГ при полной блокаде правой ножки пучка Гисса

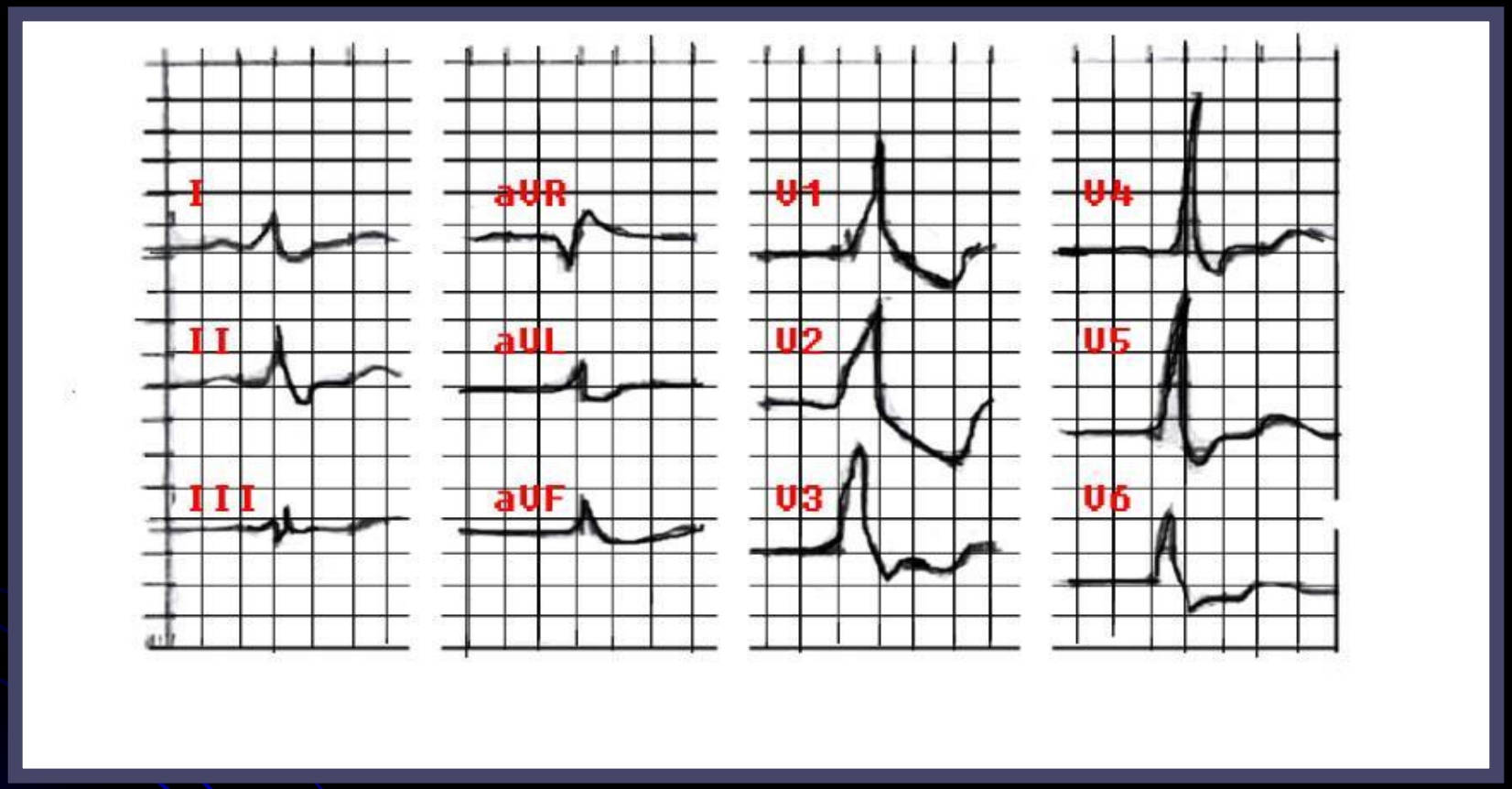

В правом грудном отведении регистрируется комплекс типа rSR; в левых грудных отведениях и отведениях I, aVL- уширенный зубец S; длительность QRS 0,17с.; в V1 и V3 – депрессия сегмента RS-T и отрицательный зубец T

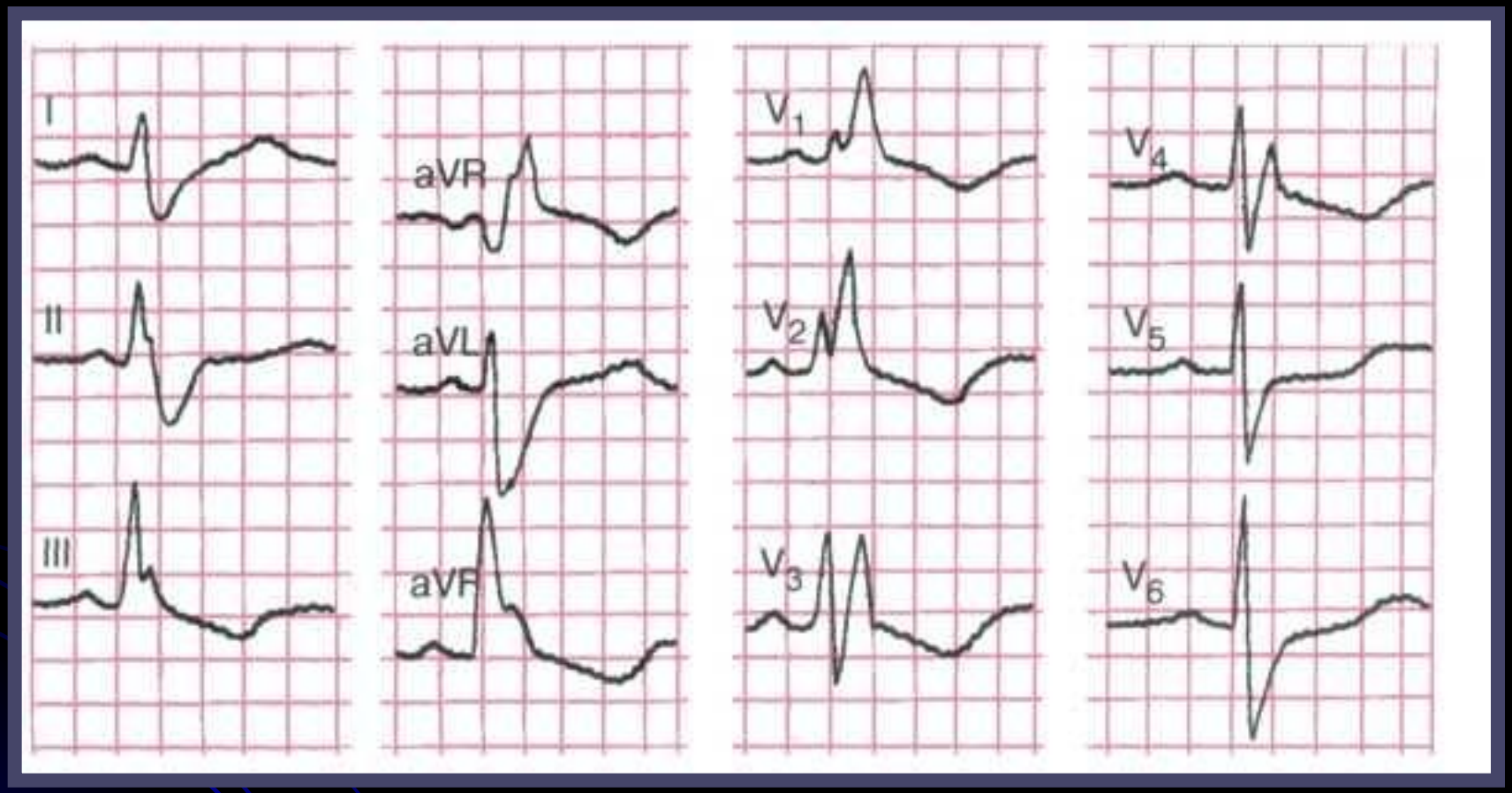
I
aVR
V1
V4
II
aVL
V2
V5
III
aVF
V3
V6

Полная блокада левой ножки пучка Гиса

Механизмы: Прекращение проведения импульса по основному стволу ножки до его разветвления на две ветви или одновременное поражение левой передней и левой задней ветвей пучка Гиса (двухпучковая блокада).

- **По правой ножке пучка Гиса электрический импульс проводится обычным путем, вызывая возбуждение правой половины МЖП и ПЖ.**
- **Лишь после этого волна активации медленно, по сократительным волокнам, распространяется на ЛЖ в результате общее время желудочковой активации увеличено.**

Причины: Распространенное поражение ЛЖ

- **острый ИМ,**
- **кардиосклероз,**
- **аортальные пороки сердца,**
- **коарктация аорты и др.**

ЭКГ-признаки полной блокады левой ножки пучка Гиса

- увеличение общей длительности комплекса QRS более 0,12 с;
- наличие в отведениях V5, V6,1, aVL уширенных деформированных зубцов R расщепленной или широкой вершиной;
- наличие в отведениях V5, V6, I, aVL дискордантного по отношению к QRS смещения сегмента RS T и отрицательных или двухфазных (-+) асимметричных зубцов T;
- наличие в отведениях V1,V2, III. aVF уширенных деформированных зубцов S или комплекса QS с расщепленной или широкой вершиной;
- отклонение электрической оси сердца влево (не всегда).

ЭКГ при полной блокаде левой ножки пучка Гисса.

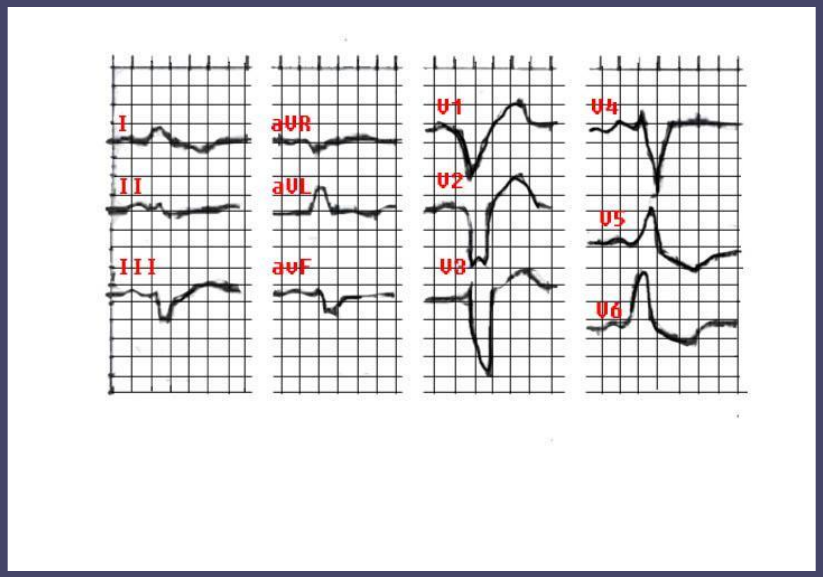

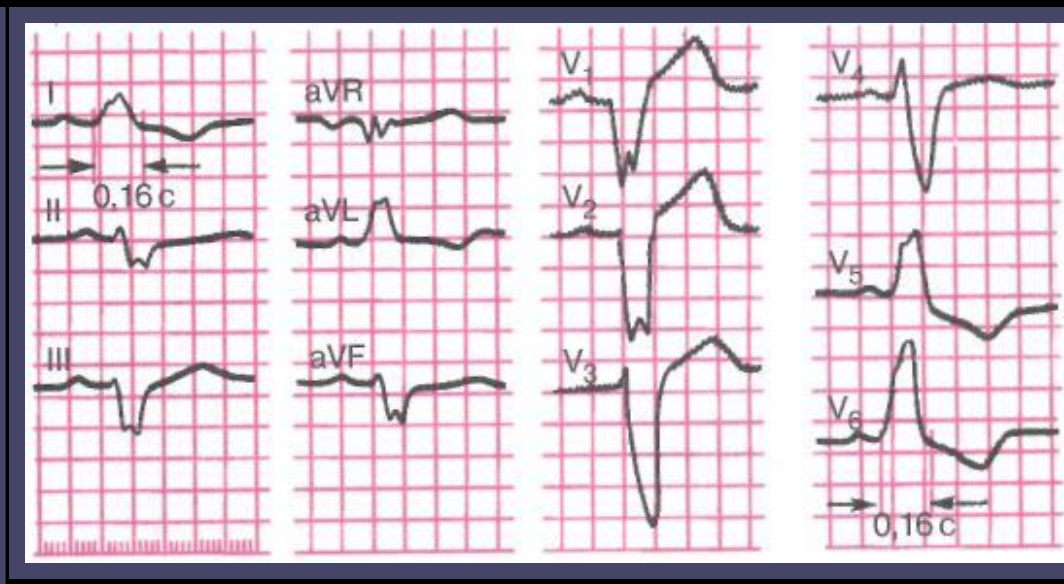

- **Длительность QRS 0,16с. Электрическая ось сердца смещена влево . В отведениях V5, V6 уширенные и деформированные желудочковые комплексы типа R с расщепленной. В отведениях V1, V2 – комплексы типа QS и RS, В отведениях V5,V6 имеется депрессия сегмента RS-T ниже изолинии и отрицательный зубец Т.**

Лечение аритмий

- **<u>Лечение экстрасистолии.</u>**
- **Необходимость лечения экстрасистолии определяется после выявления этиологии, оценки состояния больного, особенностей гемодинамики и уточнения локализации и частоты экстрасистолии.**
- **Решающее значение имеют частота экстрасистолии, ее опасность как возможного причины других жизнеугрожающих аритмий.**
- **При редкой экстрасистолии у молодых здоровых людей в противоаритмическом лечении нет необходимости.**
- **Лицам, страдающим функциональной экстрасистолией гиперадре-нергической природы, рекомендуют:**

  - β-адреноблокаторы: анаприлин или тразикор по 20 мг 3-4 раза в сут.

  - БКК: верапамил по 40 мг 3-4 раза в сут.

  Эти препараты сочетают с назначением настоя из корня валерианы, валокордина, препаратов боярышника и пустырника.

- Экстрасистолия, возникающая на фоне клинических проявлений повышенного тонуса парасимпатической нервной системы и брадикардии, может купироваться препаратами, обладающими симпатомиметическими, холиномиметическими эффектами:
- оксифедрин в суточной дозе 24 мл (до 32 мл) или атропин 0,5 мг 3 раза в день,
- белласпон по 1 табл. 3 раза в день,
- беллатаминал по 1 табл. 3 раза в день.
- Иногда в таких случаях можно получить эффект при использовании трициклических антидепрессантов, приема кофе или кофеинсодержащих препаратов.

- При остром инфаркте миокарда, миокардите, при наличии интоксикации сердечными гликозидами, гипокалиемии или воздействии наркотических средств экстрасистолию необходимо лечить в неотложном порядке.
- Обязательно осуществляется лечение экстрасистол и и при различных формах ИБС у больных с установленными в прошлом эпизодами мерцания или фибрилляции желудочков, после операций на сердце или при установленном искусственном водителе ритма.
- Устранять следует экстрасистолы любой этиологии, если они политопные, частые, групповые или возникают у больных с синдромом WPW.

- При лечении экстрасистолии важно устранять нарушения кислотно-шелочного равновесия, корригировать электролитный дисбаланс, регулировать уровень АД, лечить сердечную недостаточность и ИБС.
- При остром инфаркте миокарда желудочковые экстрасистолы, не реагирующие на применение β-адреноблокаторов, устраняются назначением лидокаина (40-120 мг в/в в течение 2-3 мин с последующим капельным введением препаратов со скоростью 1-2 мг/мин).
- Препаратом «второго ряда» в этих случаях является амиодарон (от 450 до 1000 мг в/в под контролем ЭКГ до насыщения с последующим переходом на оральный прием 400-800 мг в сут). Необходимо учитывать возможные осложнения.
- Действие антиаритмического препарата считается эффективным, если он устраняет число регистрируемых экстрасистол приблизительно на 75-80%.

- **Лечение параксизмальной тахикардии**
- **Плановое лечение реципрокных тахикардии - радиочастотная катетерная аблация (модификация) соответствующих проводящих структур сердца. При наджелудочковой тахикардии - воздействие в зоне АВ соединения, предпочтительнее (меньше риск АВ блокады) аблация медленных путей.**
- **Профилактическая антиаритмическая терапия при реципрокных тахикардиях проводится только при противопоказаниях или отказе больного от радиочастотной аблации. Для профилактики рецидивов тахикардии может использоваться назначение внутрь препаратов БКК: верапамила, β-адреноблокаторов, кордарона.**
- **При очаговых тахикардиях для купирования приступов могут быть использованы анаприлин, верапамил,**
- **Они же используются и в качестве поддерживающей терапии.**
- **Хронические тахикардии обычно трудно поддаются антиаритмическим средствам. Наиболее целесообразны в этих случаях препараты этмозин и кордарон.**

- **Лечение желудочковой параксизмальной тахикардии**
- **Купирование:**
- **Тяжелые пароксизмы ЖПТ купируются методом электрической кардиоверсии.**
- **Более легкие - медикаментозно:**
- **- В первую очередь необходимо ввести лидокаин (тримекаин) в дозе 1-1,5 мл (2% раствор) в течение 1-2 мин, при отсутствии эффекта дозу повторить.**

  -Новокаинамид вводят в/в по 50—100 мл/мин до суммарной дозы 1 г, контролируя ЭКГ и АД.

  -Возможно в/в применение аймалина (до 50 мг), обзидана (до 5 мг) и ритмодана (2 мг/кг).
- **Все перечисленные препараты способны понижать АД и поэтому в случаях низкого АД используют для купирования тахикардии электрический разряд дефибриллятора, что весьма эффективно.**

- При склонности к рецидивированию для предупреждения новых приступов ЖПТ применяют непрерывное в/в вливание лидокаина, что особенно на фоне ОИМ.
- Для этого 500 мг лидокаина необходимо развести в 500 мл 5% раствора глюкозы или 0,9% раствора хлорида натрия, затем ввести в вену со скоростью 1-4 мг/мин. Суточная доза может достигать 3-6 г. Препаратом второго ряда является амиодарон (кордарон),
- На фоне хронической патологии начинают обычно с соталола в дозе 180-360 мг/сут, амиодарона (кордарона) в насыщающей дозе 800 мг/сут (иногда насыщение в/в введением до 2 г/сут при жизнеопасных ЖПТ) и поддерживающей 400 мг/сут.
- Высокая эффективность отмечается при проведении катетерных аблаций при многих формах ЖПТ, поэтому пациент в обязательном порядке должен быть консультирован аритмологом.
- Трудно-купируемые эпизоды тахикардии, возникающие на фоне органических заболеваний миокарда, являются серьезной угрозой для жизни и требуют лечения в специализированном стационаре.

- **<u>Лечение МА.</u>**
- ***Ключевые моменты в ведении больного.***
- ***Восстановление синусового ритма:*** **купирование пароксизма в течение 48 часов; купирование длительно существующей ФП.**
- ***Поддержание синусового ритма (протекция).***
- ***Контроль ЧСС при хронической ФП:*** **при наличии СН; при отсутствии СН.**
- ***Профилактика эмболических осложнений.***
- ***Купирование.*** **Для того чтобы не увеличивать вероятность системной кардиогенной эмболии, пароксизм ФП/ТП должен быть купирован в течение 48 ч от момента его возникновения.**
- **При большей продолжительности необходимо отработать дозу варфарина с последующей эффективной антикоагулянтной терапией продолжительностью не менее 3 недель до купирования.**
- **При экстренных показаниях к купированию используется гепарин.**

- *Медикаментозное купирование.*
- **1. Последовательность действий при купировании пароксизма ФП.**
- **Оценка показаний к купированию, при необходимости коррекция ВЭБ.**
- **Оценка сократительной способности.**
- **Оценка необходимости применения антикоагулянтов.**
- **2. Купирование пароксизма при сохраненной сократительной способности левого желудочка (ЕР>40%, или отсутствие признаков сердечной недостаточности): - новокаинамид максимально**

17 мг/кг со скоростью 30-50 мг/мин или кордарон в/в (150 мг за 10 мин или 900 мг 1 мг/мин первые 6 ч, затем 0,5 мг/мин 18 ч).

- 3. Купирование пароксизма ФП в осложненных случаях.
- При сниженной ЕР:
- - урежение ЧСС (дигоксин)
- - купирование (кордарон).

При сниженной ЕР купирование кордароном. Перорально назначают флекаинид (300 мг) или пропафенон (600 мг). Они могут использоваться как для купирования ФП, так и для профилактической антиаритмической терапии.

- Если ФП вторична к гипертиреозу, то кардиоверсия откладывается до нормализации функции ЩЖ.
- ФП, осложняющая сердечную и грудную хирургию, имеет тенденцию к спонтанному прекращению, и в этот период целесообразно назначение β-блокаторов или БКК.

- *Электрическая кардиоверсия.*
- **В зависимости от показании различают:**
- **- экстренная кардиоверсия (нарушения системной или коронарной гемодинамики, потенциально жизнеопасные нарушения ритма) - немедленно;**
- **- срочная кардиоверсия - безуспешность попыток восстановления СР в течение 48 ч, противопоказания к введению ААП - в течение 48 ч;**
- **- плановая - после подготовки антикоагулянтами.**
- **Рекомендуемая начальная энергия для наружной кардиоверсии - 200 Дж (75% случаев использования такой энергии успешны для восстановления синусового ритма), а в случае неэффективности - 360 Дж.**
- **Уровень успешности наружной кардиоверсии колеблется от 65% до 90%.**

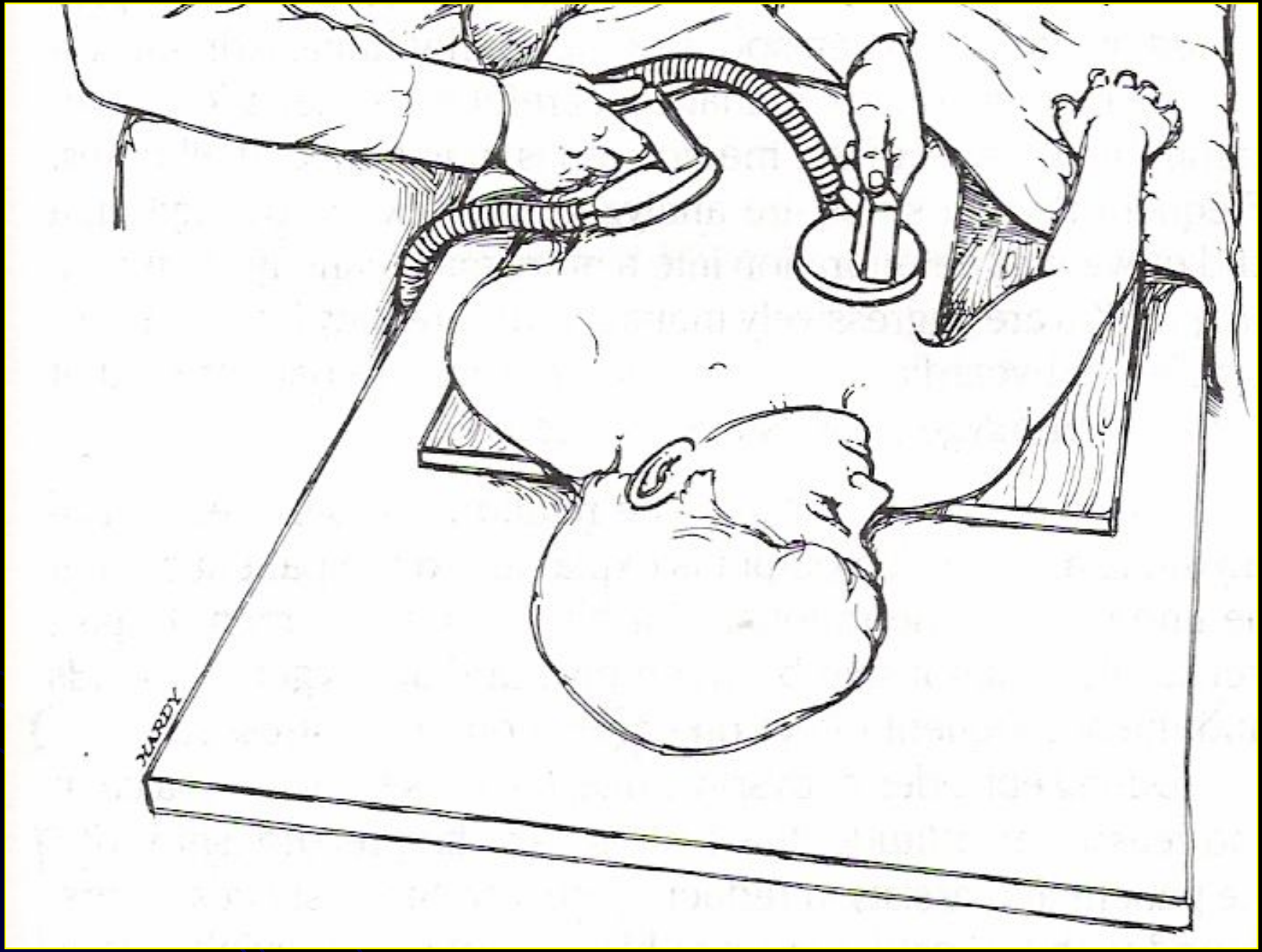

Электрическая кардиоверсия.

- **Осложнения достаточно редки, но встречаются, и о них необходимо уведомлять пациента при получении согласия больного на процедуру. Основные осложнения наружной кардиоверсии: системная эмболия, желудочковые аритмии, синусовая брадикардия, гипотензия, отек легкого, элевация сегмента ST.**
- **Восстановление синусового ритма может вскрыть имеющийся СССУ или АВ блокаду, поэтому при выполнении кардиоверсии надо быть готовым к проведению временной электрокардиостимуляции.**

- ***Купирование пароксизма трепетания предсердий:*** **гепарин 5000 ед в/в болюсно, далее 20 000 ед/сут в/в через инфузомат под контролем АЧТВ.**
- **При длительности пароксизма более 48 ч, если позволяет клиническая ситуация, фениндион 0,015—0,06 г/сут под контролем протромбинового индекса 3 нед до восстановления синусового ритма и 4 нед после. При противопоказаниях к антикоагулянтам — ацетилсалициловая кислота 100-325 мг/сут.**
- **Если длительность пароксизма менее 48 ч, то целесообразно восстановление синусового ритма по следующим схемам:**
- **прокаинамид в/в медленно (под контролем АД!) 1000 мг со скоростью 5-100 мг/мин;**
- **пропафенон в/в медленно в 0,5 мг/кг с последующим увеличением до 1-2 мг/кг со скоростью 1 мг в 1 мин;**
- **хинидин 1200 мг/сут с верапамилом 120-240 мг в сут;**
- **дизопирамид 600-900 мг/сут;**
- **амиодарон в/в капельно 600-1200 мг/сут;**
- **ЭИТ - последовательно 200-360 Дж;**
- **при ТП 1-го типа может быть эффективна чреспищеводная сверхчастая стимуляция.**

- *Предупреждение рецидивов ТП и ФП.*
- **С этой целью могут использоваться хинидин, новокаинамид, СГ, β-адреноблокаторы, кордарон, изоптин, этацизин и этмозин, а также другие ранее перечисленные средства.**
- **Выбор препарата и его дозы подбираются индивидуально, в каждом конкретном случае, учитывая эффективность и переносимость лекарственного средства.**

- *Лечение постоянной формы МА*
- **Сводится к контролю частоты сокращений желудочков, который осуществляется по данным суточного мониторирования ЭКГ: в покое ЧСЖ должна составлять от 60 до 80 имп./мин, при умеренной нагрузке - от 90 до 115 имп./мин.**
- **С целью фармакологического контроля ЧСЖ применяют сердечные гликозиды (дигоксин и др.) - 0,125-0,75 мг в сут;**
- **недигидропиридиновые БКК (верапамил, дилтиазем); В-адреноблокаторы (пропранолол, метопролол, атенолол, ацебутолол, надолол и др.); другие препараты (пропафенон, соталол, амиодарон и др.).**

- **Для немедикаментозного контроля ЧСЖ используют трансвенозную радиочастотную модификацию АВ проведения; трансвенозную радиочастотную абляцию АВ соединения с имплантацией ЭКС.**
- **Немедикаментозные методы лечения ФП.**
- **Электрокардиостимуляция показана при бради- и тахибради формах ФП (т.е. при СССУ и при АВ блокадах).**
- **Двухкамерная (при пароксизмальной форме ФП) или предсердная (положением электрода в межпредсердной перегородке) стимуляция могут уменьшать частоту возникновения рецидивов.**
- **Различные виды электрокардиостимуляции (в том числе чреспищеводная) не купируют ФП.**

- **Лечение ФЖ и ТЖ.**
- **Лечение ФЖ и ТЖ относятся к состояниям, требующим реанимационных мероприятий:**
- **при ФЖ и невозможности немедленной дефибрилляции нанести удар кулаком в прекордиальную область и начать сердечно-легочную реанимацию (СЛР);**
- **закрытый массаж сердца с частотой 90 в 1 мин и ИВЛ любым доступным способом (массаж и дыхание при работе вдвоем - 5:1, а одним врачом - 15:2). Ингаляции 100% кислорода. Интубация трахеи (не дольше 30 с, не прерывать СЛР более чем на 30 с);**
- **катетеризация центральной или периферической вены;**
- **адреналин по 1 мг каждые 3-5 мин проведения СЛР;**
- **дефибрилляция последовательно с нарастающей мощностью - 200, а затем 360 Дж;**
- **массаж сердца и ИВЛ 1 мин, дефибрилляция 360 Дж и последовательное введение в/в лидокаина 1,5 мг/кг, затем повторно лидокаин; прокаинамид 1 г, пропафенон 280 мг;**
- **мониторировать жизненно важные функции.**

- **<u>Лечение СССУ</u> состоит в имплантации электрокардиостимулятора (ЭКС).**
- **Показания к имплантации ЭКС разделены на три группы:**
- **А- имплантация необходима,**
- **В - имплантация желательна,**
- **С - имплантация нежелательна.**
- **Больные с наличием СССУ попадают в группу В, а если у больного присутствует клиника (синдром МАС), то он попадает в группу показаний к имплантации А.**
- **До постановки ЭКС необходимо оценить состояние АВ проведения у больного (чреспищеводное электрофизиологическое исследование).**
- **Наличие нарушенного АВ проведения говорит о необходимости имплантации двухкамерной системы стимуляции.**

- При сохраненном АВ проведении проводят стимуляцию предсердий.
- Имплантация однокамерных ЭКС со стимуляцией желудочков при синдроме слабости синусового узла нежелательна.
- Предпочтительными являются имплантация физиологических ЭКС (частотно-адаптивных, т.е. увеличивающих ЧСС при физической активности) с биполярными внутрисердечными электродами.
- В случае синдрома тахи-бради предсердный электрод целесообразно устанавливать в межпредсердную перегородку (для профилактики пароксизмов тахикардии) и в ходе программирования устанавливать несколько большую частоту стимуляции (75-80 в 1 мин).
- Вегетативная дисфункция СУ хорошо лечится холинолитиками. Наиболее часто для ее лечения применяют препараты красавки (беллатаминал, бесалол, бекарбон, беллоид

- **<u>Лечение остро возникших АВ блокад</u> во многом зависит от характера вызвавшего их патологического состояния.**
- **Лечение миокардита, ИМ способствуют восстановлению АВ проведения.**
- **Узловые вагусные АВ блокады устраняются в/в введением атропина сульфата (1 мл 1% раствора). Могут быть использованы изадрин (5 мг под язык через 2-4 ч), алупент (0,5-1 мл 0,05% раствора в 10 мл физиологического раствора в/в медленно).**
- **АВ блокады, вызванные дигиталисной интоксикацией, требуют немедленной отмены СГ.**
- **Глубокие острые нарушения АВ проведения являются показанием к временной эндокардиальной ЭКС.**
- **При хронических полных АВ блокадах, протекающих с синдромом Марганьи-Адомса-Стокса или с СН, показана постоянная ЭКС.**
- **В случае необходимости на фоне постоянной ЭКС могут назначаться СГ и антиаритмические препараты.**
-