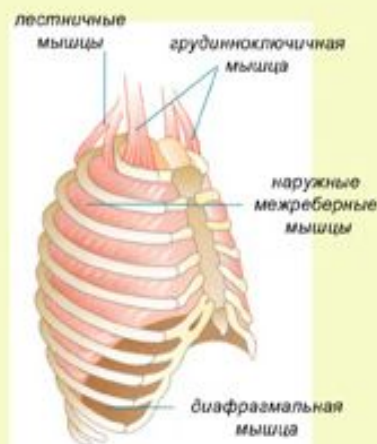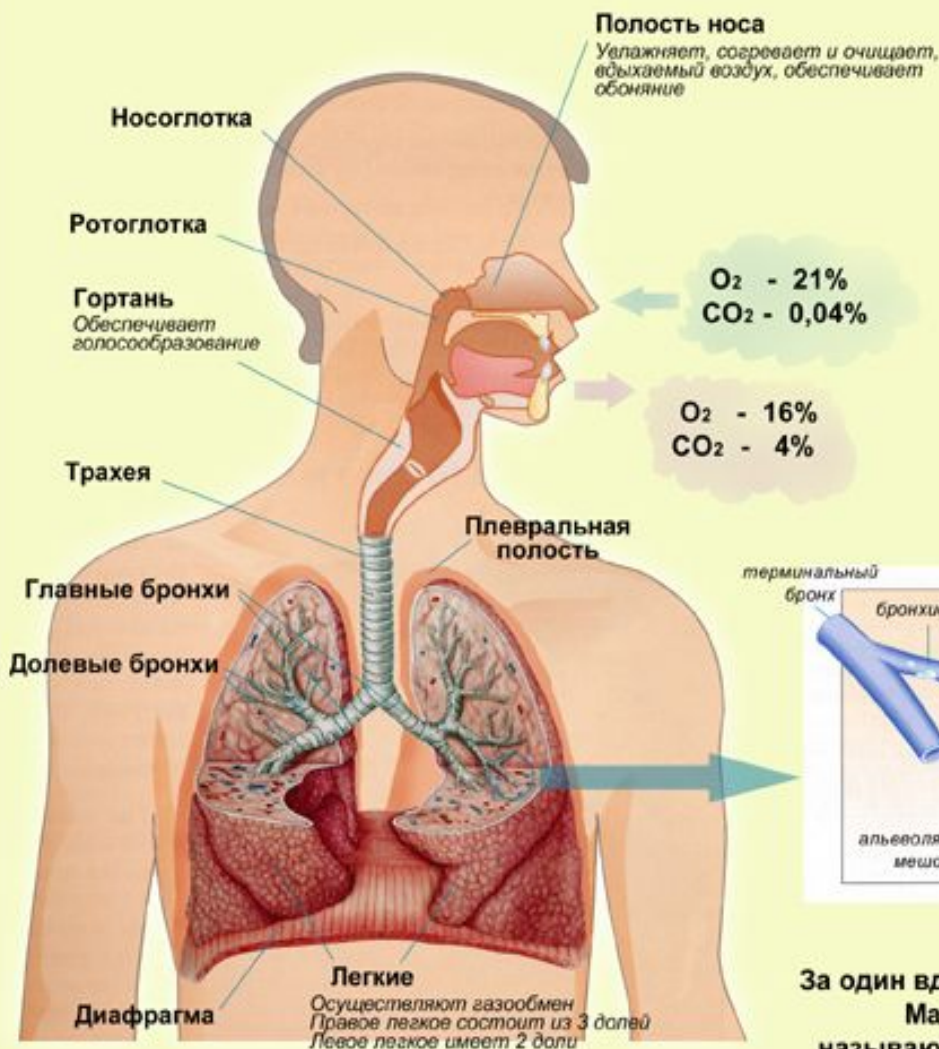


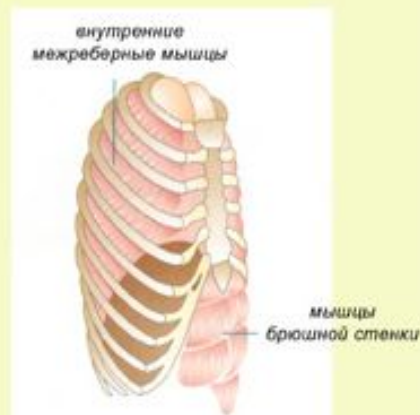ОСОБЕННОСТИ ДЫХАТЕЛЬНОЙ СИСТЕМЫ.

УХОД ЗА ДЕТЬМИ С
ЗАБОЛЕВАНИЯМИ
ОРГАНОВ ДЫХАНИЯ

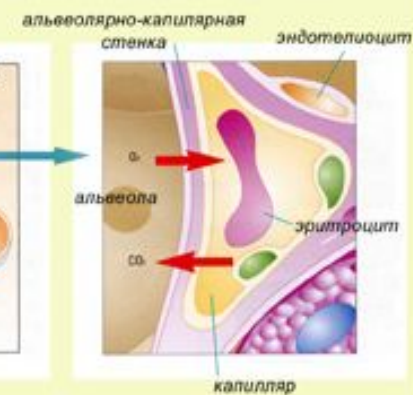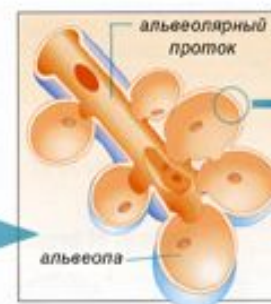
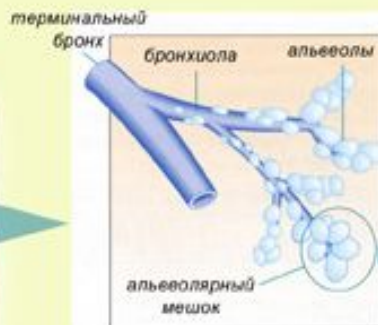ДЫХАТЕЛЬНАЯ СИСТЕМА



Вдох
Купол диафрагмы опускается, Ребра поднимаются

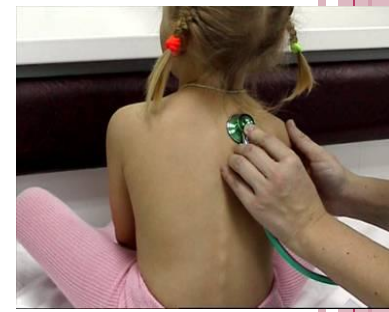

Выдох
Мышцы живота поднимают диафрагму, ребра опускаются



Частота дыхания в покое составляет 16 раз в минуту
За один вдох в легкие попадает около 500 мл воздуха (дыхательный объем)
Максимальное количество воздуха, которое можно вдохнуть называют жизненной емкостью легких. Она составляет от 3,5 до 5 литров

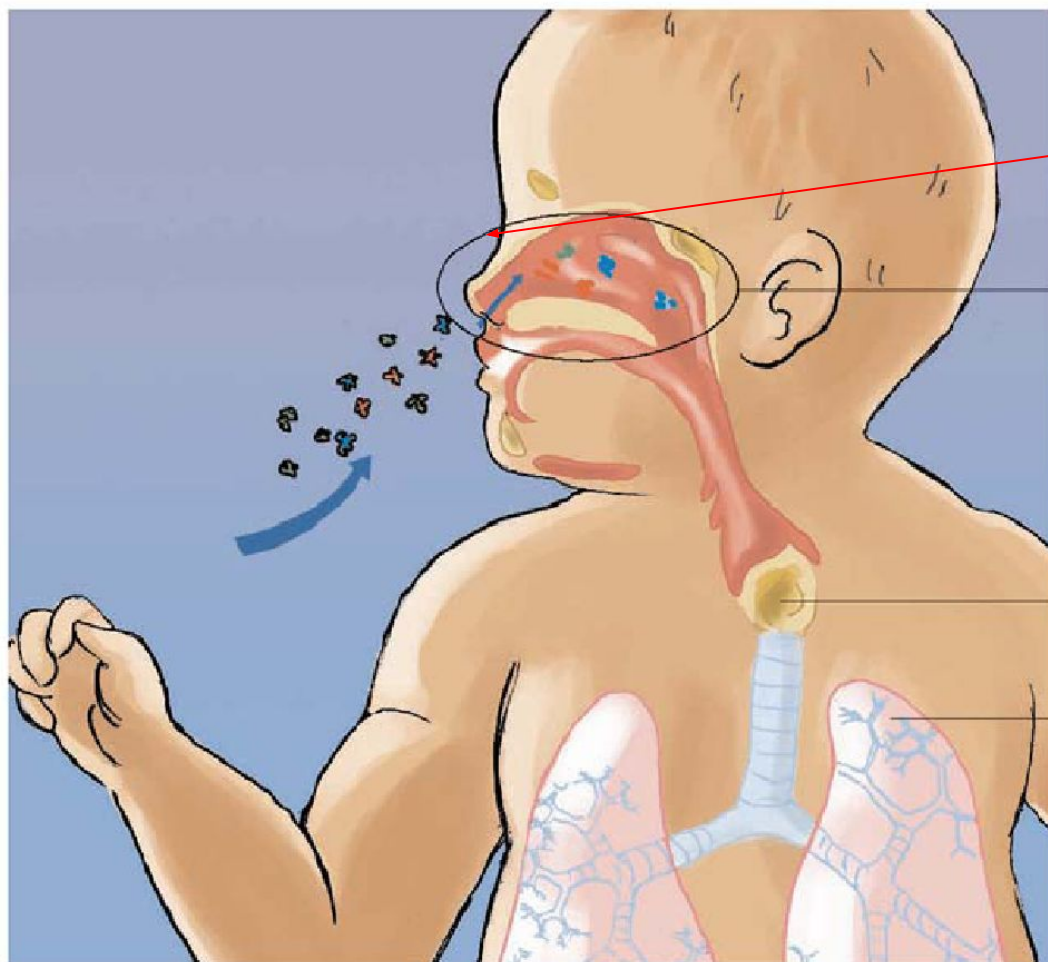
Особенности дыхательных путей у детей раннего возраста



- ✓ Узкий просвет
- ✓ Недостаточное развитие мышечной и эластической тканей бронхов
- ✓ Значительное развитие интерстициальной ткани
- ✓ Недостаточная коллатеральная вентиляция
- ✓ Гиперпродукция слизи
- ✓ Преобладание гелевого слоя секрета
- ✓ Низкий уровень IgA



ДЫХАНИЕ НОСОМ – ВАЖНЕЙШАЯ ФУНКЦИЯ ОРГАНИЗМА МАЛЫША



32°C **В носу происходит:**

- ◆ Кондиционирование
- ◆ Терморегуляция
- ◆ Очищение и т.д.
вдыхаемого воздуха

35°C

37°C



ДЫХАНИЕ ЧЕРЕЗ НОС

Нос – многофункциональный орган и значение каждой из его функций для организма огромно.

Функции носа:

- дыхательная;**
- обонятельная;**
- кондиционирование поступающего воздуха**
- резонаторная**
- защитная;**
- косметическая;**
- слезопроводная;**



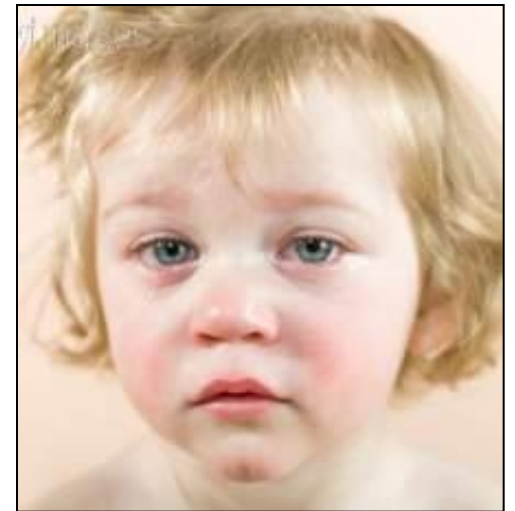АНАТОМО-ФИЗИОЛОГИЧЕСКИЕ ОСОБЕННОСТИ ВЕРХНИХ ДЫХАТЕЛЬНЫХ ПУТЕЙ У ДЕТЕЙ ГРУДНОГО ВОЗРАСТА

- Незавершенность морфологического созревания и несовершенство физиологических функций
- Носовые ходы и хоаны узкие
- Слизистая оболочка нежная, с множеством кровеносных и лимфатических сосудов
- Быстрое и легкое набухание и сужение носовых ходов



ОСНОВНЫЕ ПРИЧИНЫ ЗАЛОЖЕННОСТИ НОСА

- Врожденные (аномалии развития)
- Приобретенные (ринит, риносинусит различной этиологии, специфическая патология)



РИНИТ

- заложенность носа;
- выделения из носа;
- нарушение обоняния;
- гнусавый оттенок голоса;
- снижение слуха (особенно часто при увеличенных аденоидах);
- слабость, повышенная утомляемость, головные боли, ухудшение внимания.



ЗАЛОЖЕННОСТИ У ГРУДНЫХ ДЕТЕЙ

- Преобладают симптомы общей интоксикации.
- С развитием заболевания дыхание через нос прекращается, а дыхание через рот сопровождается заглатыванием воздуха.
- В результате при кормлении нарушается акт сосания.
- Нарушение дыхания приводит к повышению внутричерепного давления и раздражению мозговых оболочек

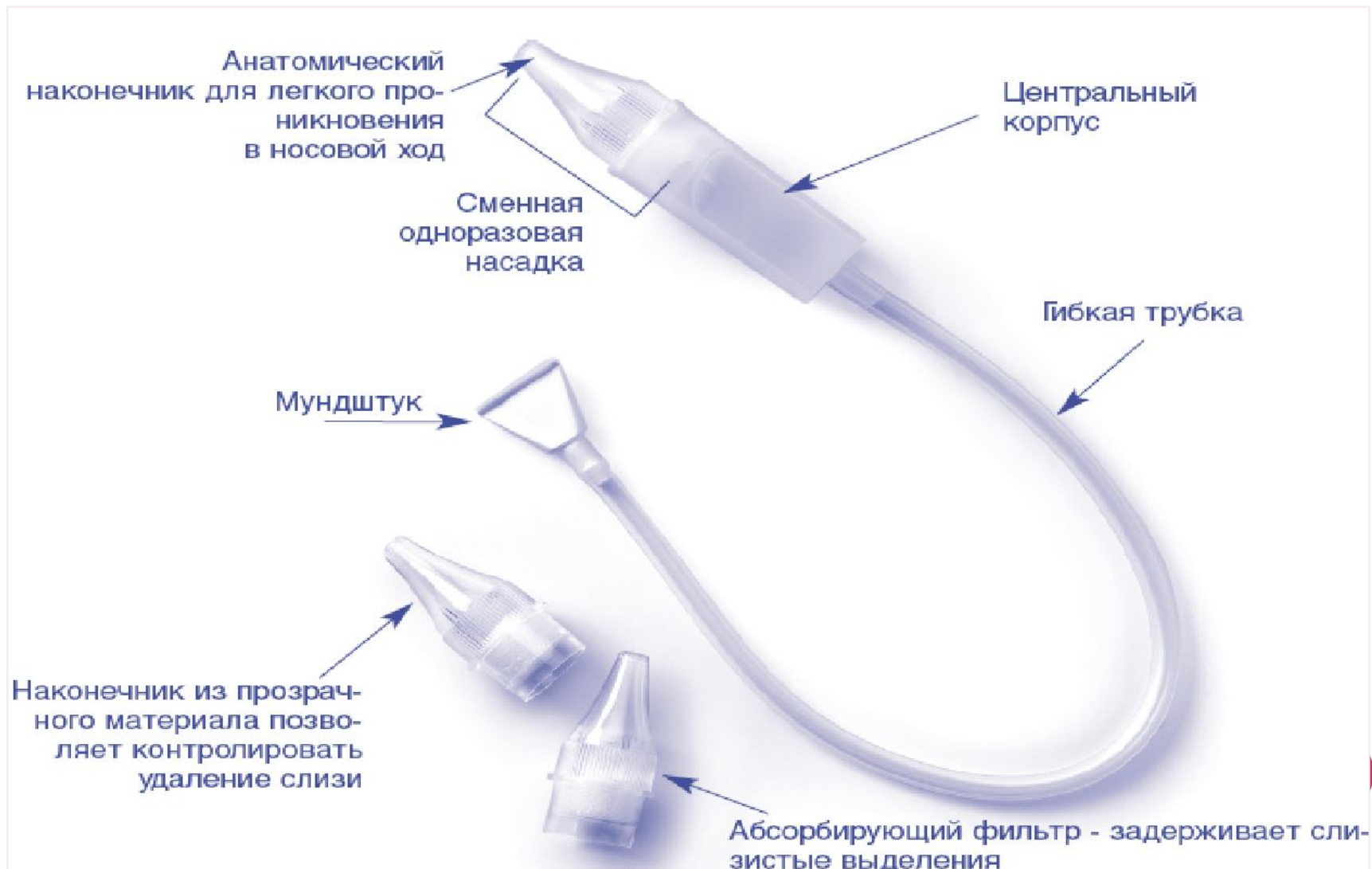

ЛЕЧЕНИЕ РИНИТОВ

- туалет полости носа (ватные жгутики, назальный аспиратор)
- промывание носа изотоническими растворами;
- *сосудосуживающие средства – по показаниям;*
- ингаляции;
- жаропонижающие и болеутоляющие средства антигистаминные, муколитики – по назначению врача (при наличии показаний)

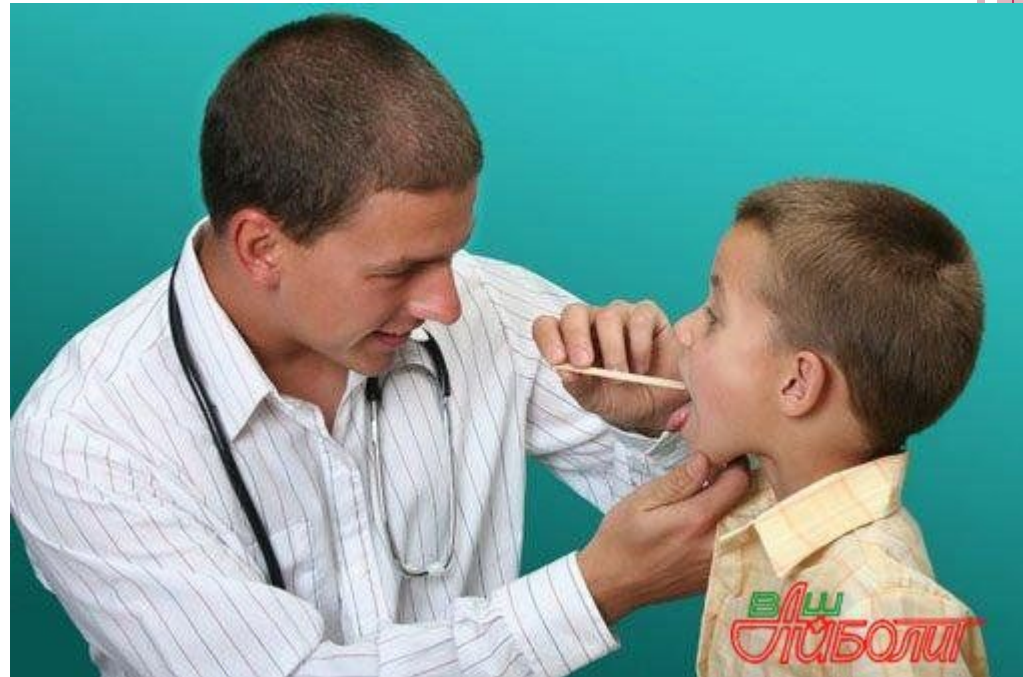

УСТРОЙСТВО АСПИРАТОРА ОТРИВИН БЭБИ:

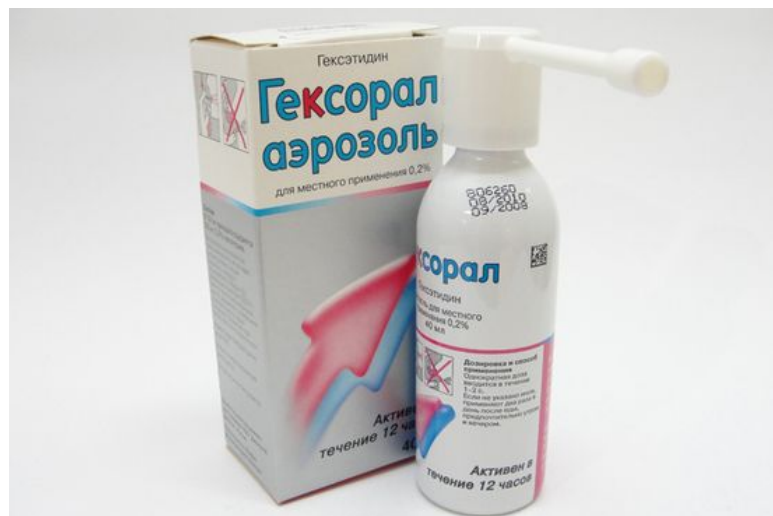
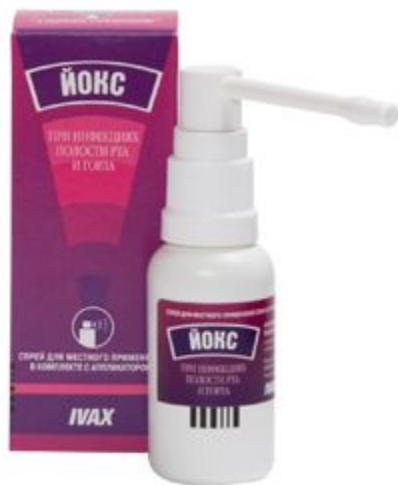
НАЗОФАРИНГИТ

- Полоскание горла (р-ры трав)
- Орошение горла (спрей)
- 3-4 впрыскивания на заднюю стенку
ГЛОТКИ
- (4-6 раз/сут)



АЭРОЗОЛИ



БРОНХИТ

- Бронхит (лат. bronchitis, от бронх + -itis — воспаление) — заболевание дыхательной системы, при котором в воспалительный процесс вовлекаются бронхи.



- В большинстве случаев острого бронхита его причиной является инфекция, например вирусная или бактериальная, и требуется лечение противовирусными препаратами или антибиотиками



ХРОНИЧЕСКИЙ БРОНХИТ

- Хронический бронхит может развиваться как осложнение острого, или в результате длительного действия неинфекционных раздражающих факторов, таких как пыль.
- В некоторых случаях при бронхите развивается закупорка бронхов из-за отека слизистой оболочки, такой бронхит носит название *обструктивного*. Лечение бронхита зависит от провоцирующего фактора, типа течения и формы заболевания.



ХРОНИЧЕСКИЙ БРОНХИТ

ПРОДОЛЖЕНИЕ

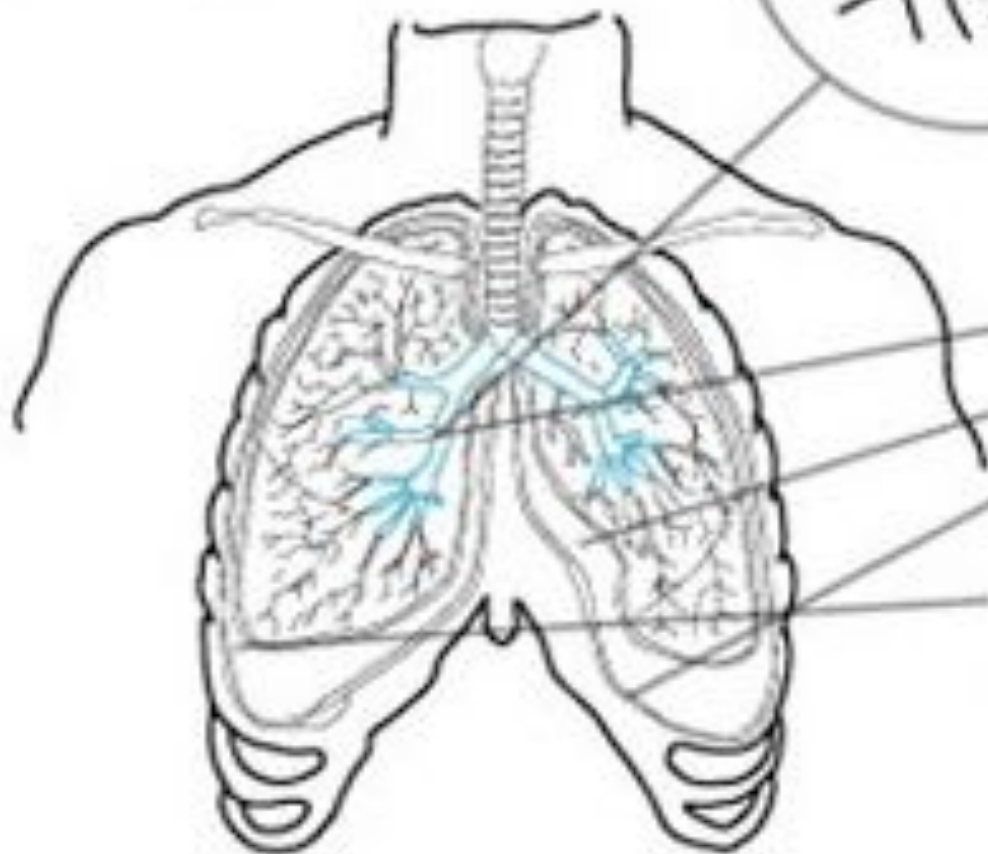
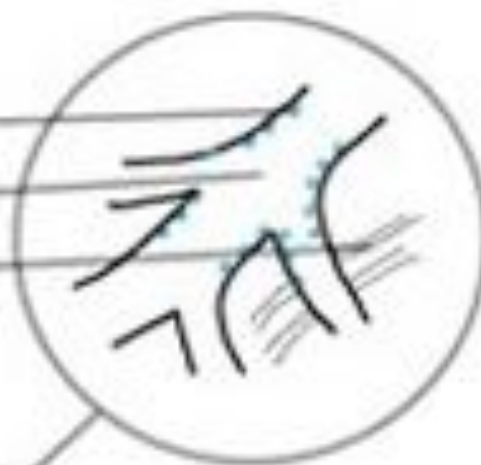- Бронхит считается хроническим, если кашель с выделением мокроты продолжается не менее трёх месяцев в году в течение двух лет и более. Хронический бронхит (ХБ) является самым распространённым хроническим неспецифическим заболеванием дыхательной системы.



Viral or Bacterial Organismus
and Inflammatory cells

Bronchus

Blood Vessels



Bronchitis

Cardiac Notch

Diaphragmatic
Surface of Pleura

Costal Surface of
Pleura




КЛАССИФИКАЦИЯ

- включает две формы бронхита:


- ▣ **Острый бронхит** — острое диффузное воспаление слизистой оболочки трахеобронхиального дерева, характеризующееся увеличением объёма бронхиальной секреции с кашлем и отделением мокроты.
- ▣ **Хронический бронхит** — диффузное прогрессирующее поражение бронхиального дерева с перестройкой секреторного аппарата слизистой оболочки с развитием воспалительного процесса, сопровождающегося гиперсекрецией мокроты, нарушением очистительной и защитной функции бронхов.



ЭТИОЛОГИЯ

- В большинстве случаев причиной острого бронхита являются вирусы (гриппа, парагриппа, адено-, риновирусы и др.) и бактерии (пневмококки, гемофильная палочка, стрептококки, и др.).
 - Реже в качестве причины бронхитов выступают грибы, контакт с аллергенами или вдыхание токсических веществ. Наиболее распространённый путь заражения — воздушно-капельный, то есть вдыхание инфицированных капелек слюны при контакте с болеющим человеком (во время разговора, кашля, чихания, поцелуев).
- 

ТЕЧЕНИЕ БОЛЕЗНИ

- Острый бронхит обычно длится около 10 дней. Как и другие респираторные заболевания, бронхит может сопутствовать простуде или гриппу, или возникнуть как следствие, но может начаться и сам по себе, без видимого предварительного повода. Заболевание обычно начинается с сухого кашля, который может быть сильным, особенно ночью, и может тем самым лишать страдающего этой болезнью нормального сна и отдыха.
- 

ТЕЧЕНИЕ БОЛЕЗНИ

ПРОДОЛЖЕНИЕ

- Через несколько дней сухой кашель переходит во влажный кашель, который может сопровождаться небольшим повышением температуры, усталостью, головными болями. Жар, недомогание, состояние усталости и апатии могут пройти всего через несколько дней, но кашель может длиться и несколько недель. У некоторых людей кашель может тянуться до нескольких месяцев, так как заживление воспаления бронхиальных путей — медленный процесс.

ДЕТСКИЙ РЕЦИДИВИРУЮЩИЙ БРОНХИТ

- — диагноз, обозначающий ситуацию, при которой ребёнок страдает простудными заболеваниями три или более раз в течение года, в сочетании в затяжным (более месяца) кашлем.



ОСНОВНЫЕ ПРИЧИНЫ РЕЦИДИВИРУЮЩЕГО БРОНХИТА

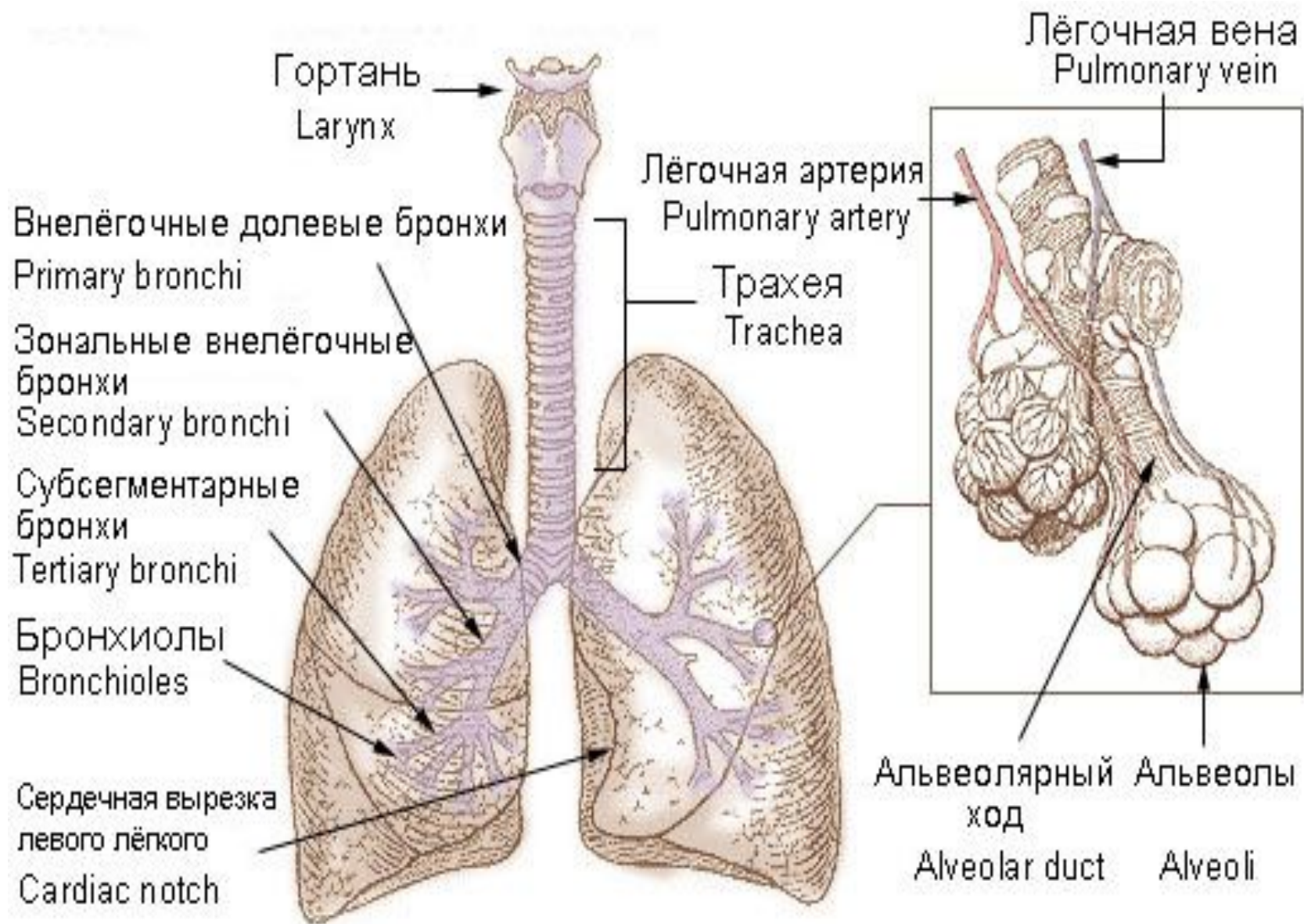
- Неправильная организация ухода и режима жизни ребёнка, когда не прекращается постоянное перекрёстное инфицирование (наличие у взрослых, окружающих ребёнка, хронических очагов инфекции — тонзиллита, гайморита, бронхита и др.);
- Контакт выздоравливающего ребёнка с другими недолеченными от ОРВИ детьми в детском учреждении;



ОСНОВНЫЕ ПРИЧИНЫ РЕЦИДИВИРУЮЩЕГО БРОНХИТА

- Курение родителей;
- Экссудативный диатез, рахит, анемия и другие сопутствующие заболевания;
- Наличие у ребёнка увеличенных нёбных миндалин, аденоидов, гайморита;
- Загрязнение атмосферного воздуха в районе проживания.



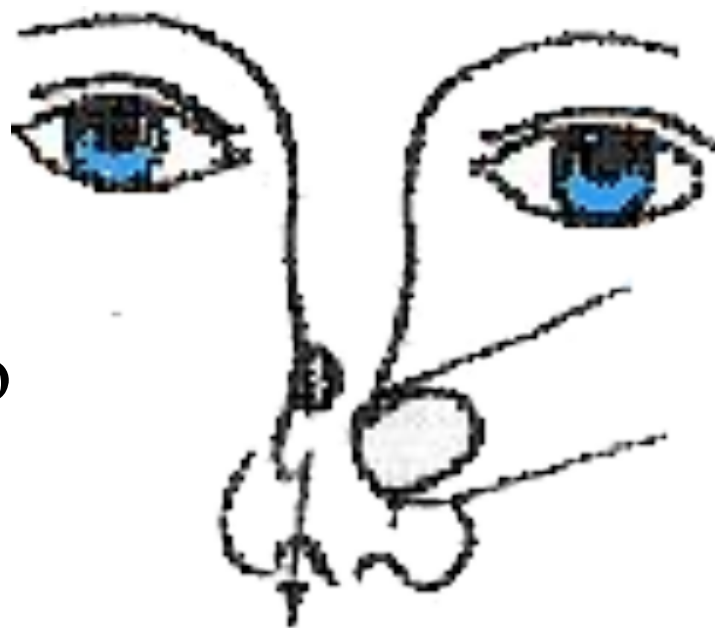

- Рецидивирующий бронхит может быть первым проявлением бронхиальной астмы и других респираторных аллергозов, врождённых и наследственных заболеваний лёгких (пороки развития, муковисцидоз и др.)




УДАЛЕНИЕ ИНОРОДНОГО ТЕЛА НОСА

- Зажимают пальцами свободное носовое отверстие, после чего велют резко высморкать инородное тело.
- Если это не удастся, его немедленно доставляют в лечебное учреждение, при этом он должен дышать только ртом.

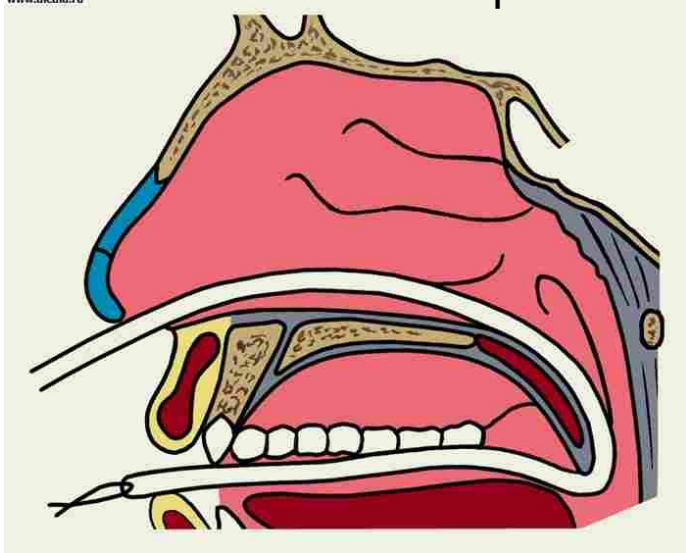


ОСТАНОВКА НОСОВОГО КРОВОТЕЧЕНИЯ

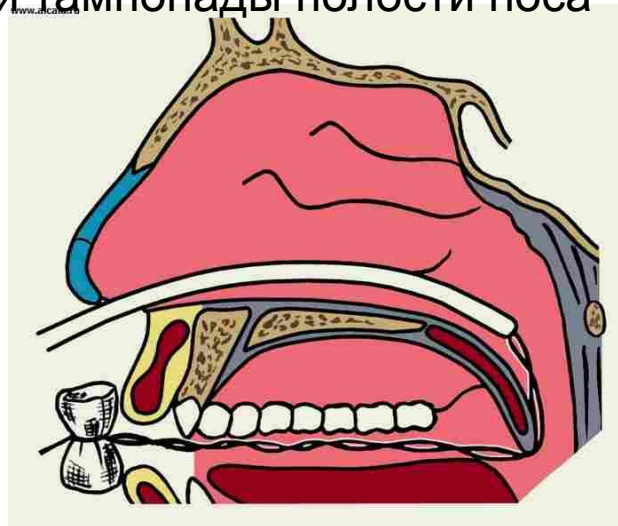
- Успокоить ребенка и придать ему вертикальное положение
 - Наклонить голову вперед, нельзя запрокидывать!!
 - На область носа наложить холод (носовой платок, смоченный в холодной воде, или кусочек льда в целлофановом пакете)
 - прижать рукой крыло носа к перегородке на стороне кровотечения в течение 5-10 минут, чтобы образовался кровяной сгусток.
 - в носовой ход установить тампон из стерильной ваты длиной 2,5-3 см, смоченный *3% раствором перекиси водорода* или любыми сосудосуживающими каплями
- 

КРОВОТЕЧЕНИЯ

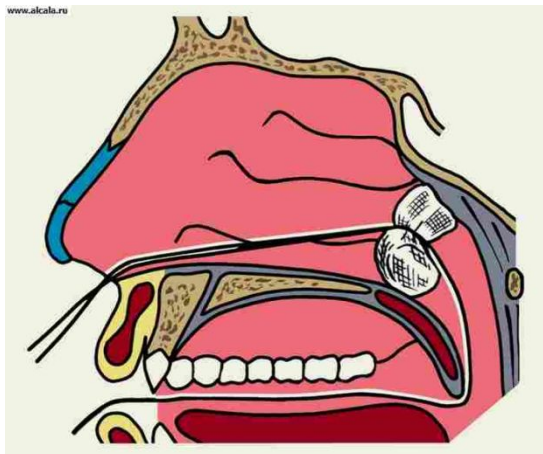
Схематическое изображение этапов задней тампонады полости носа



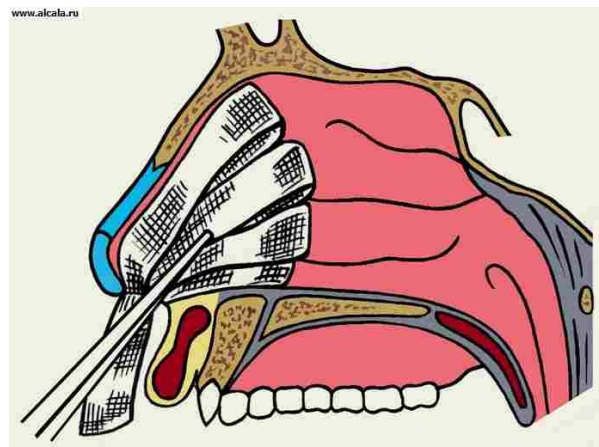
резиновый катетер проводят по дну полости носа в носоглотку и, захватив его корнцангом, выводят через рот.



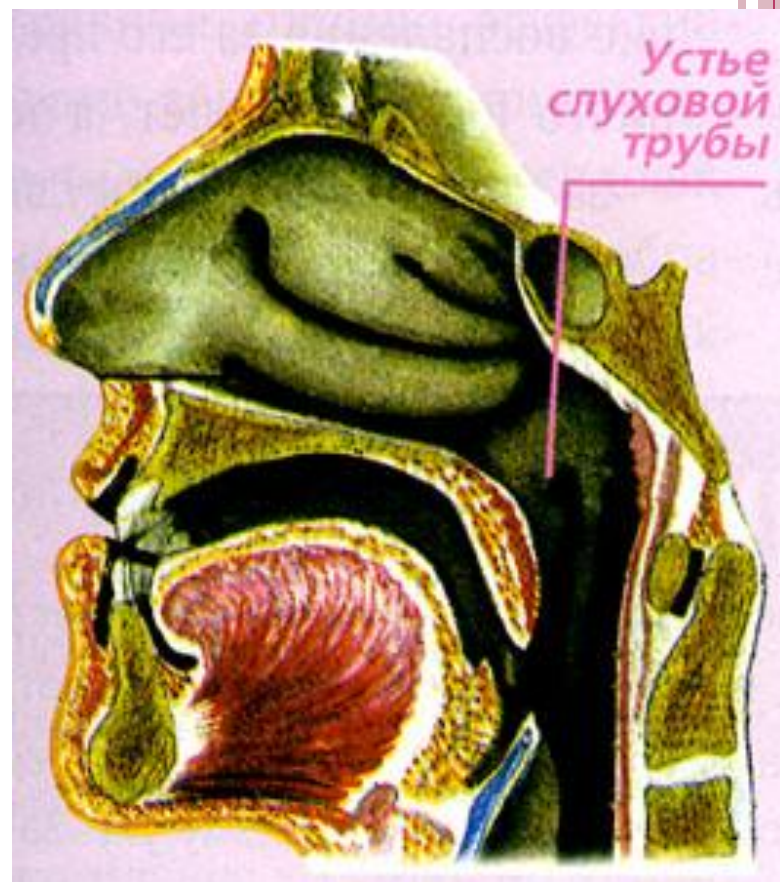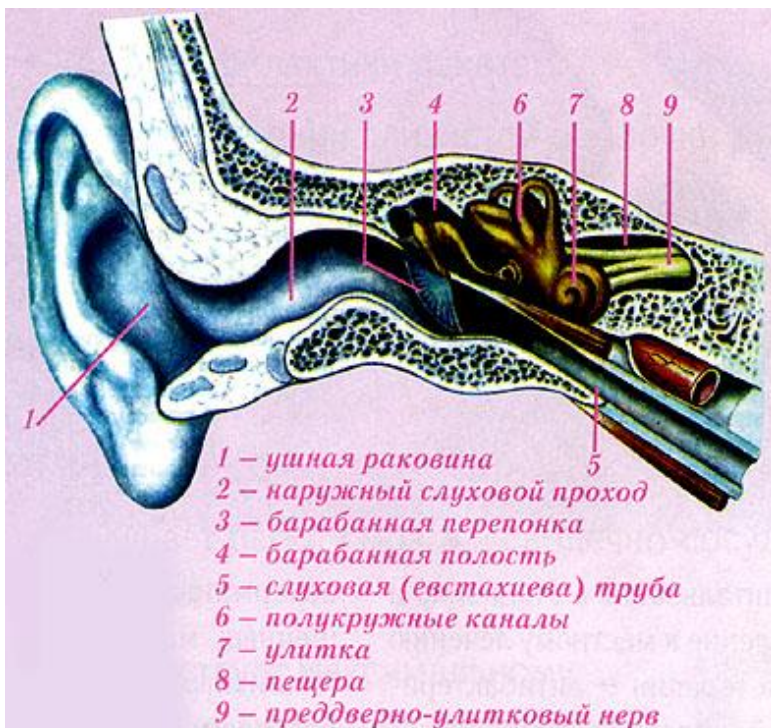к ротовому концу катетера привязывают две нити от тампона, после чего катетер вытягивают в обратном направлении через нос.

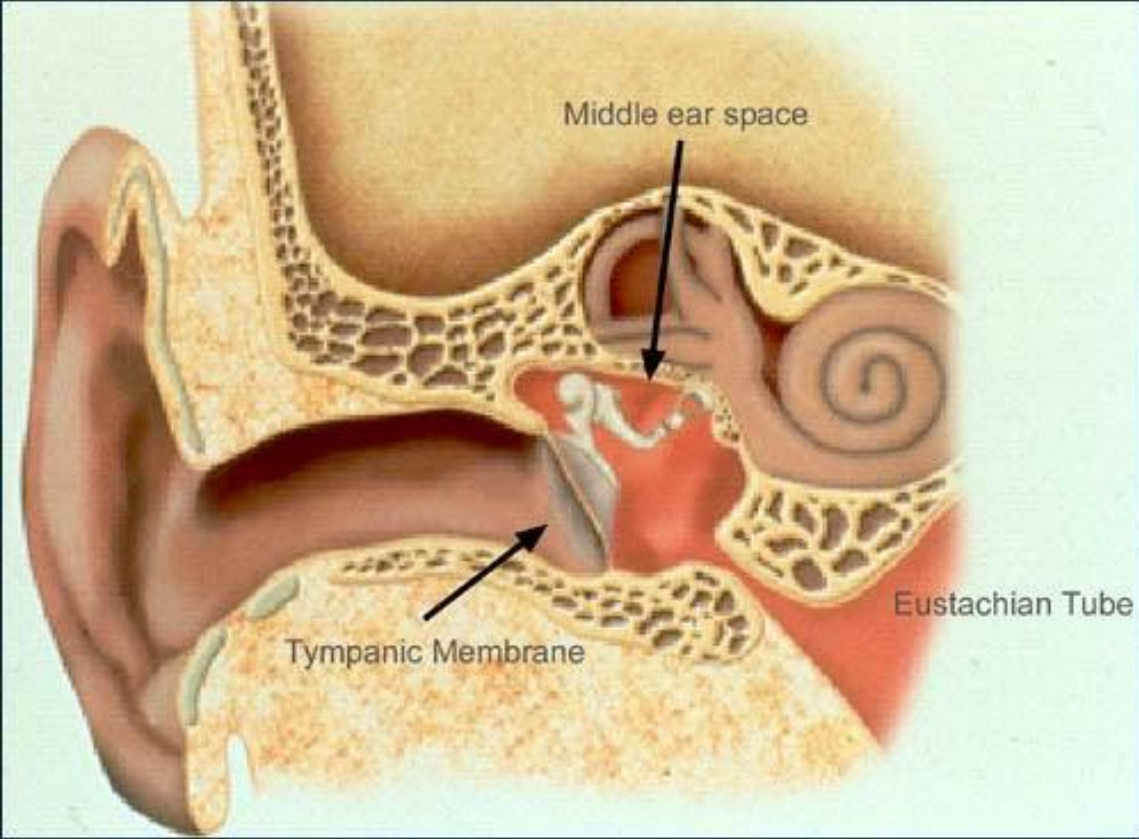


тампон выводят за небную занавеску и вдавливают его в хоану.



Схематическое изображение передней тампонады передних отделов полости носа.





- Воспалительные заболевания наружного уха
- Средний отит



СИМПТОМЫ ОТИТА

- Боль в ухе
- Плач, крик, трение о подушку головой,
- Нарушение сна
- При одностороннем поражении - вынужденное положение, лежа на больном ухе,
- Отказ от пищи,
- Надавливание на *козелок* – болевая реакция, плач



ОТОСКОПИЯ (ВЫПОЛНЯЕТ ВРАЧ)



ДЕЙСТВИЯ МЕДИЦИНСКОЙ СЕСТРЫ

- Вызвать отоларинголога
- Сосудосуживающие капли в нос
- Очищение наружного слухового прохода турундами с физиологическим раствором, стерильным маслом или перекисью водорода
- Ничего не закапывать в уши без назначения врача!!!
- Согревающий компресс



СОГРЕВАЮЩИЙ КОМПРЕСС

- Взять четырехслойную марлевую салфетку, размером более 1,5-2,0 см ушной раковины, сделать прорезь для уха
- Салфетку смочить в спиртовом растворе или водке 1:1, отжать, наложить на область уха (ушную раковину поместить в прорезь)
- Сверху - компрессную (вощеную) бумагу, накрыть куском ваты размером, превышающим размер бумаги
- Надеть платок или шапочку
- Держать 3-4 часа

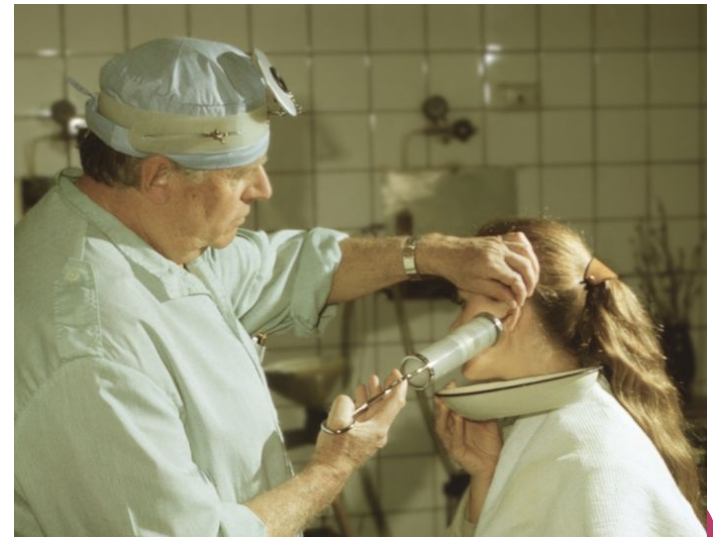
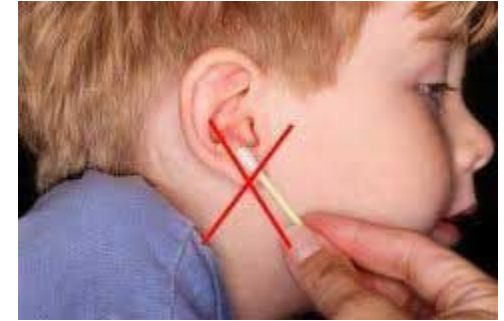
СЕРНЫЕ ПРОБКИ

- Избыточное накопление ушной закупорка слухового прохода

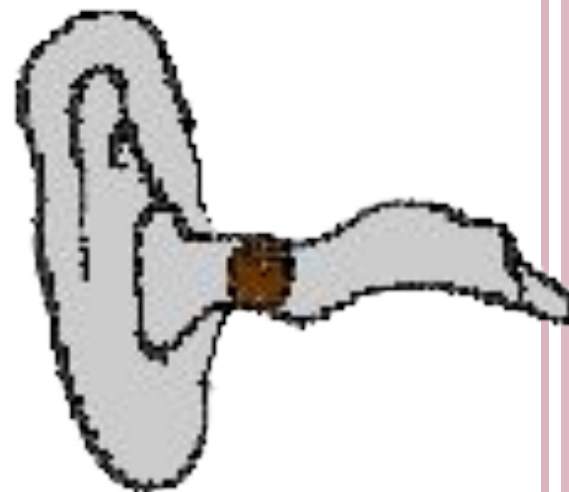
Лечение:

- Промывание
- Фитосвечи
- А-церумен



УДАЛЕНИЕ ИНОРОДНОГО ТЕЛА УХА

- Насекомых удаляют путем закапывания в ухо растительного масла,
- Песок - промыванием уха раствором перекиси водорода,
- Горох и фасоль - закапыванием глицерина.



Ни в коем случае нельзя пытаться удалить из уха инородное тело шпильками, иглками, спичками.



КАШЕЛЬ

Сухой

- ▣ Обильное теплое питье
- ▣ Отхаркивающие препараты
- ▣ Орошение зева

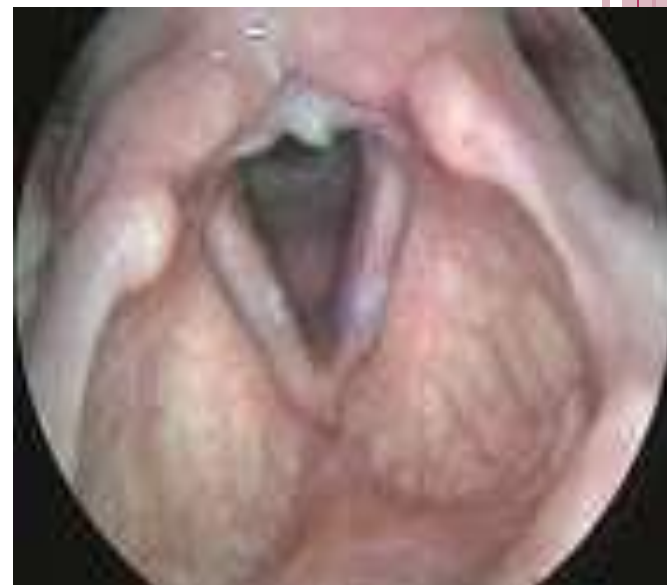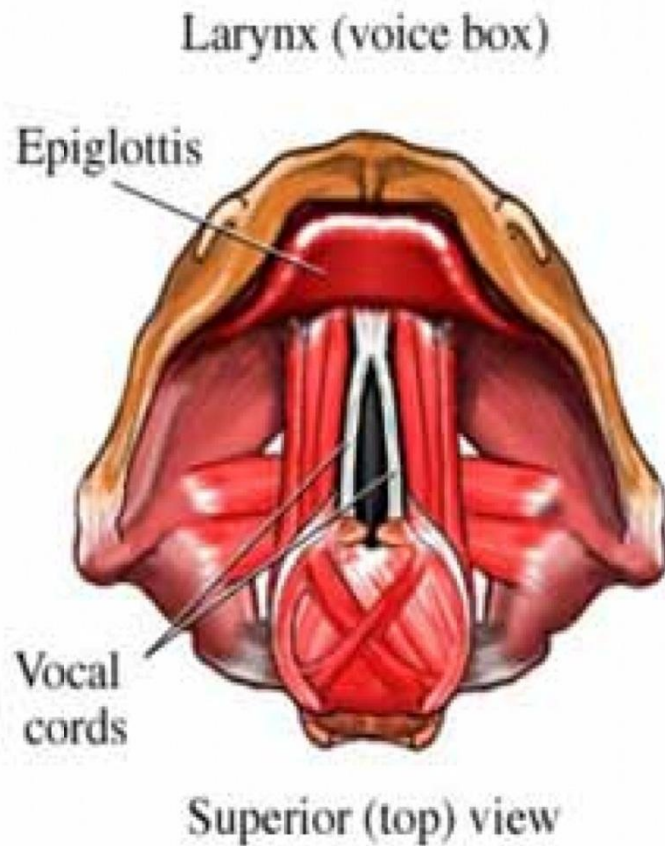
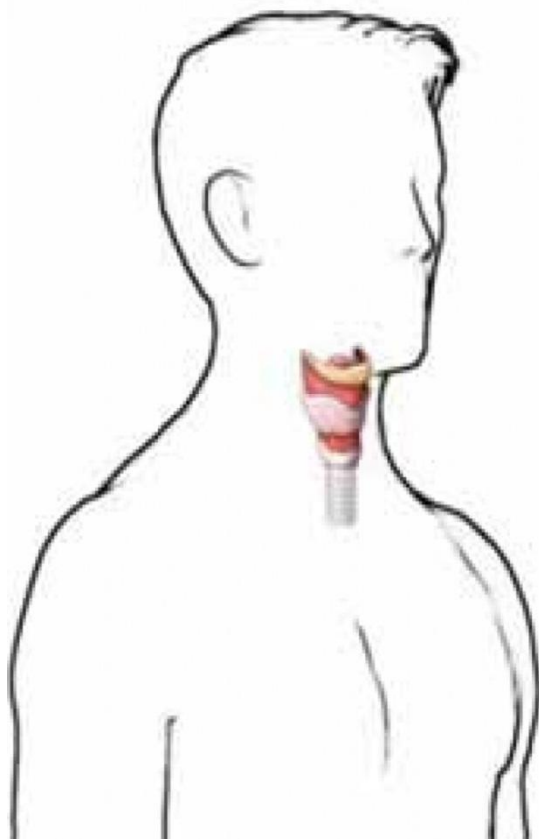
Влажный

- ▣ Отхаркивающие препараты
- ▣ Муколитики
- ▣ Горчичники, банки
- ▣ Постуральный дренаж (+массаж)



СТРОЕНИЕ ГОРТАНИ

gat.inag.tuhova.ru



ОСТРЫЙ СТЕНОЗИРУЮЩИЙ ЛАРИНГОТРАХЕИТ (ОСЛТ)

- Осложнение ОРВИ
- Приступообразный, грубый «лающий» кашель
- Шумное затрудненное дыхание (затрудненный вдох)
- Осиплость голоса
- +беспокойство, цианоз носогубного треугольника, втяжение межреберных промежутков при дыхании



ОСТРЫЙ СТЕНОЗИРУЮЩИЙ ЛАРИНГОТРАХЕИТ (ОСЛТ): НЕОТЛОЖНАЯ ПОМОЩЬ

- **Вызвать врача!!!**
- Успокоить ребенка
- Обеспечить приток свежего воздуха
- Теплое щелочное питье
- Отвлекающие местные процедуры (ножные ванны)
- **!!! Паровлажные ингаляции, создание эффекта «тропического» воздуха**
- **!!! Ингаляции БУДЕСонида (Пульмикорт)**
- При неэффективности - ИВЛ

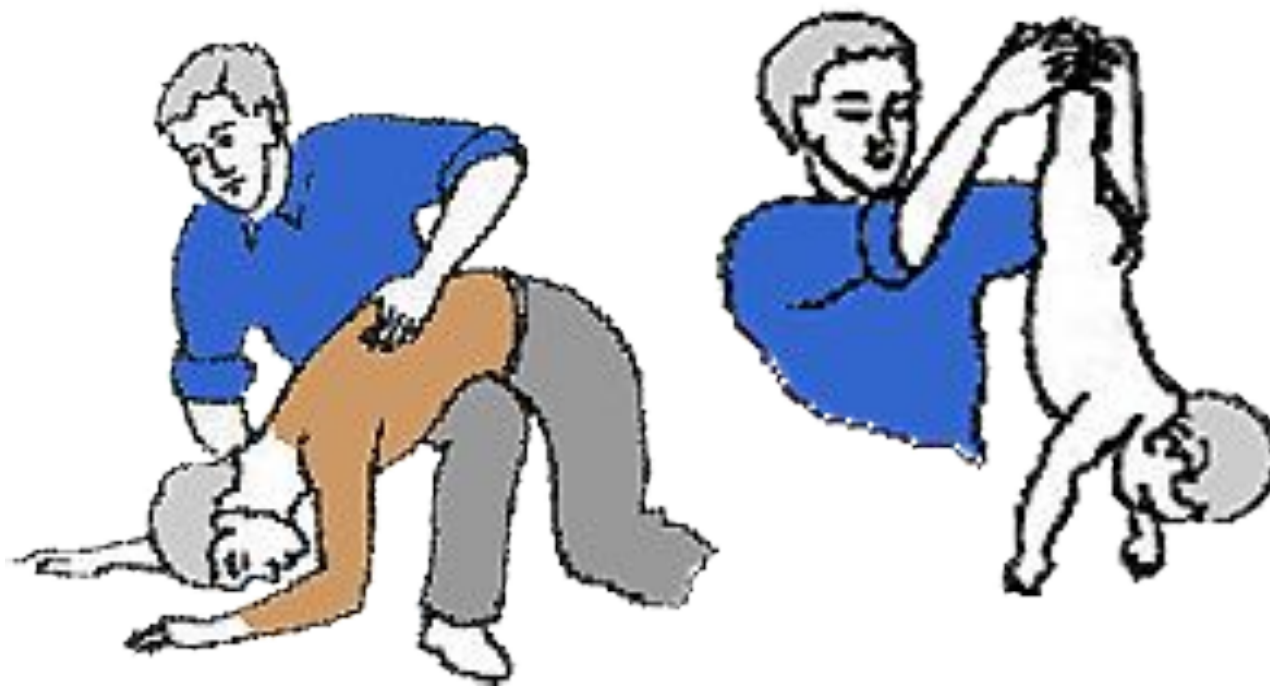

ИНОРОДНОЕ ТЕЛО ГОРТАНИ, ТРАХЕИ

- Ощущение чего-то постороннего в горле;
- Боль и затруднение при глотании;
- Повышение слюноотделения;
- Инородные тела гортани вызывают резко выраженные приступы рефлекторного кашля, боль в области гортани;
- Охриплость вплоть до афонии (отсутствия голоса), нарушение дыхания.



УДАЛЕНИЕ ИНОРОДНОГО ТЕЛА ГОРТАНИ



УДАЛЕНИЕ ИНОРОДНОГО ТЕЛА ГОРТАНИ (ПРИЕМ ГЕЙМЛИХА)

