Астана медицина университеті АҚ

Ішкі аурулар кафедрасы

Тақырыбы : Буын синдромы.Ревматоидты артрит

Орындағын: Ерікқызы М 432ОМ
Тексерген: Байтенова Л.Н.

анықтамасы

- РА- Ревматоидты артрит (англ. rheumatoid arthritis) —эрозивті-деструктивті полиартрит түрінде ұсақ буындарды зақымдаумен жүретін , негізінде этиологиясы белгісіз аутоиммунды механизм болатын дәнекер тінінің жүйелі ауруы.

Классификация МКБ 10 бойынша:

M05 Серопозитивті ревматоидты артрит(Ревматоидты артрит)
M05.0 Синдром Фелти
M05.1 Өкпенің ревматоидты ауруы(j99.0)(
Ревматоидты пневмокониоз)
M05.2 Ревматоидты васкулит
M05.3 Басқа мүшелер мен жүйелерді қамтыған ревматоидты
артрит
M05.8 Басқа серопозитивті ревматоидты артриттер
M05.9 Серопозитивті ревматоидты артрит анықталмаған.

Патогенезі

Ревматоидный артрит

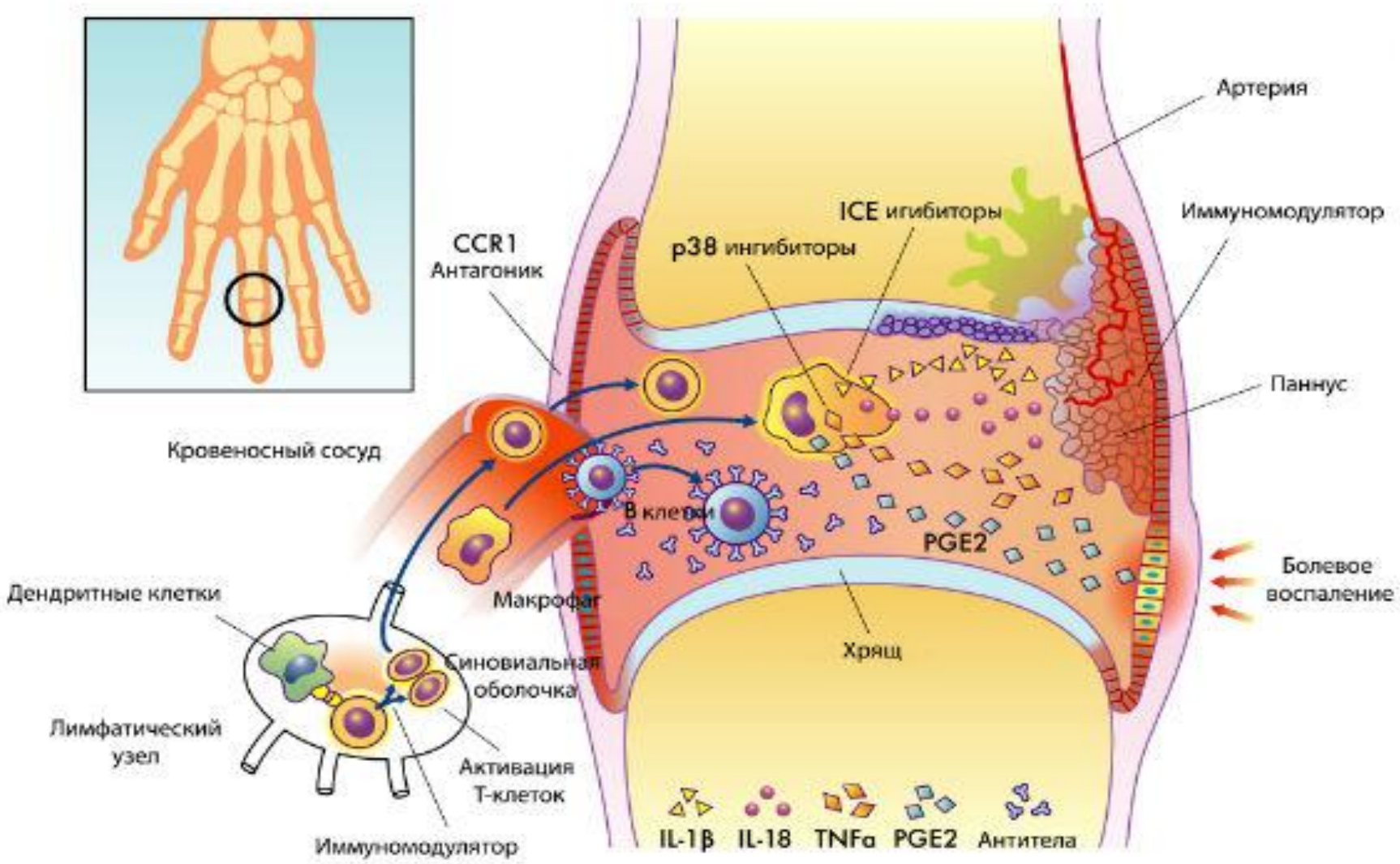

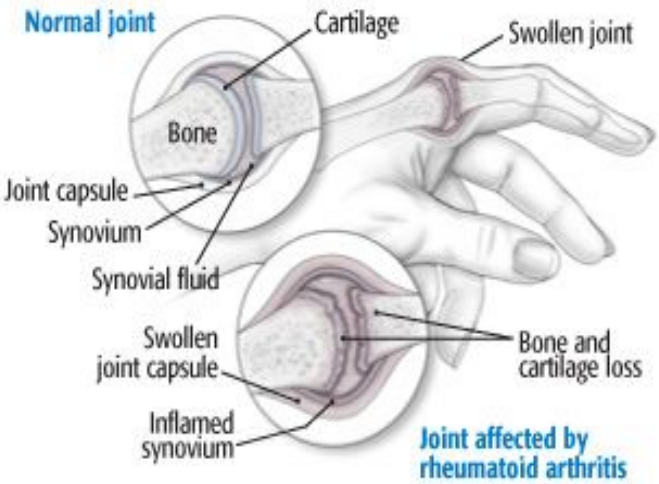

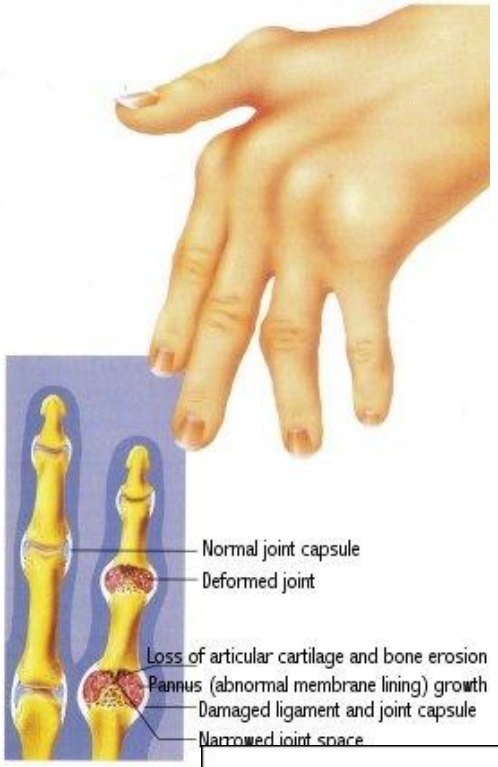

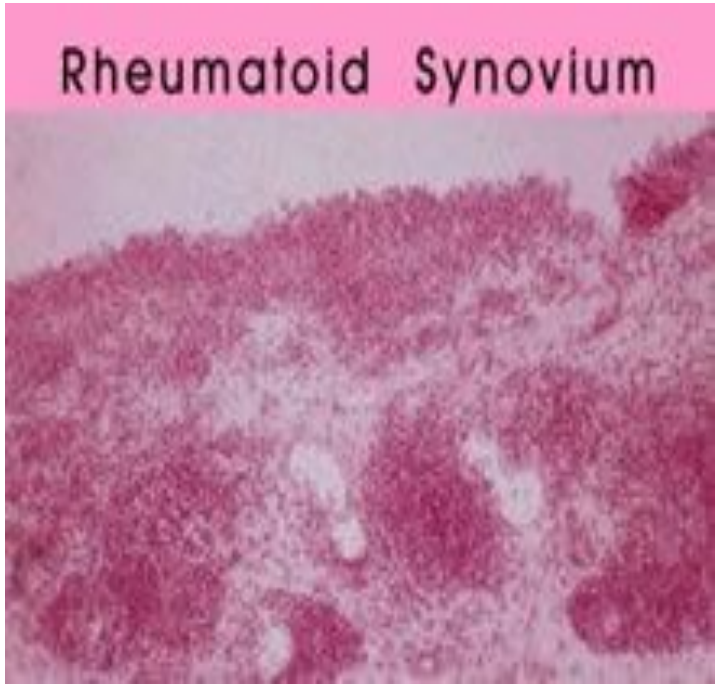

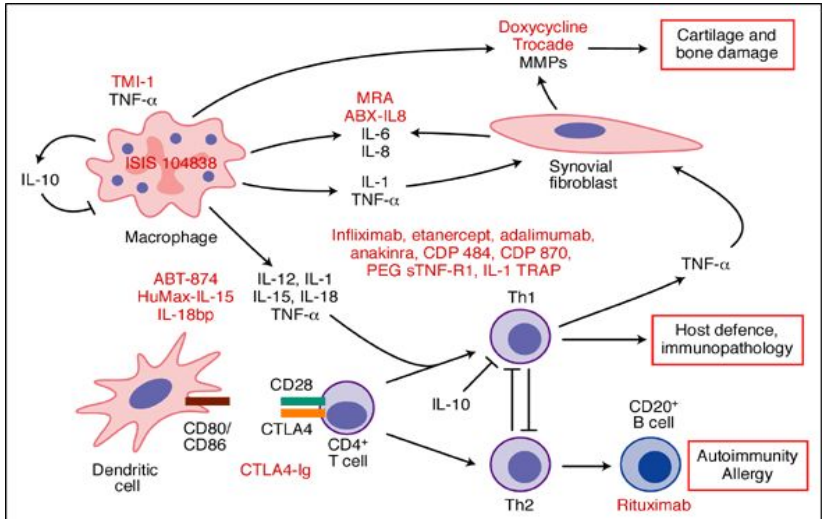

Extracellular molecular targets in rheumatoid arthritis (RA)

Expert Reviews in Molecular Medicine © 2005 Cambridge University Press

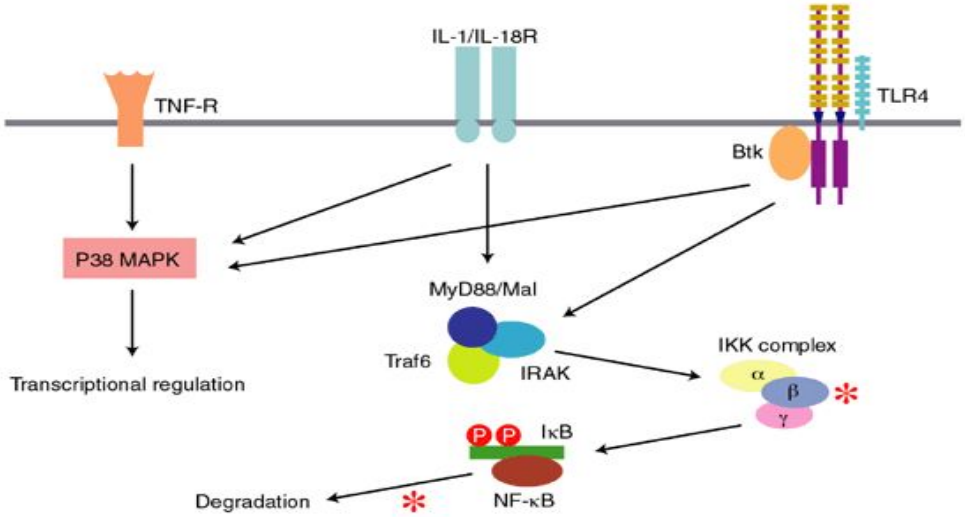

Intracellular molecular targets in rheumatoid arthritis (RA)

Expert Reviews in Molecular Medicine © 2005 Cambridge University Press

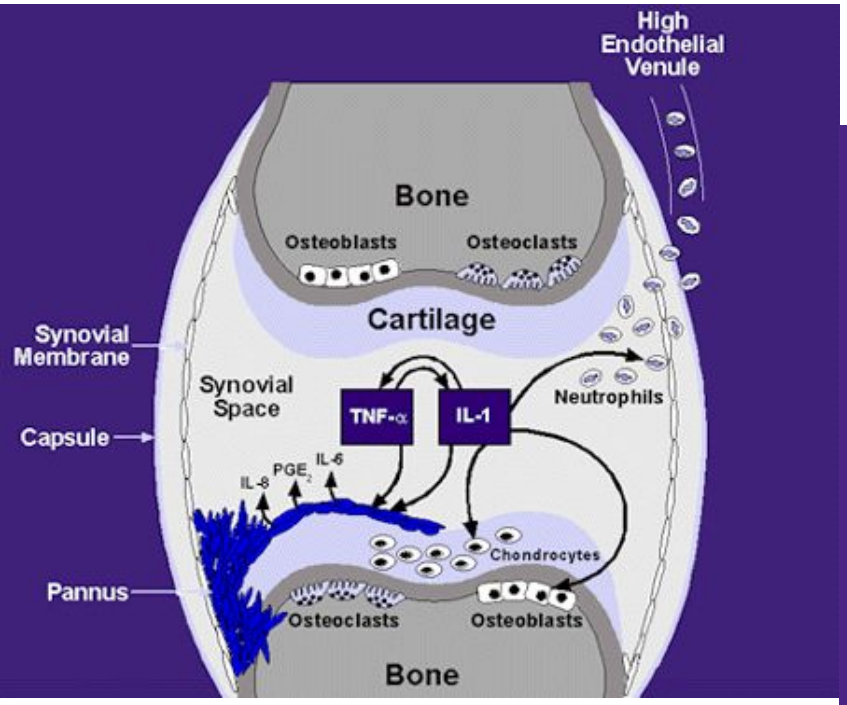
High Endothelial Venule
Bone
Osteoblasts
Osteoclasts
Cartilage
Synovial Membrane
Synovial Space
TNF-α
IL-1
Neutrophils
Capsule
IL-8
PGE2
IL-6
Chondrocytes
Pannus
Osteoclasts
Osteoblasts
Bone

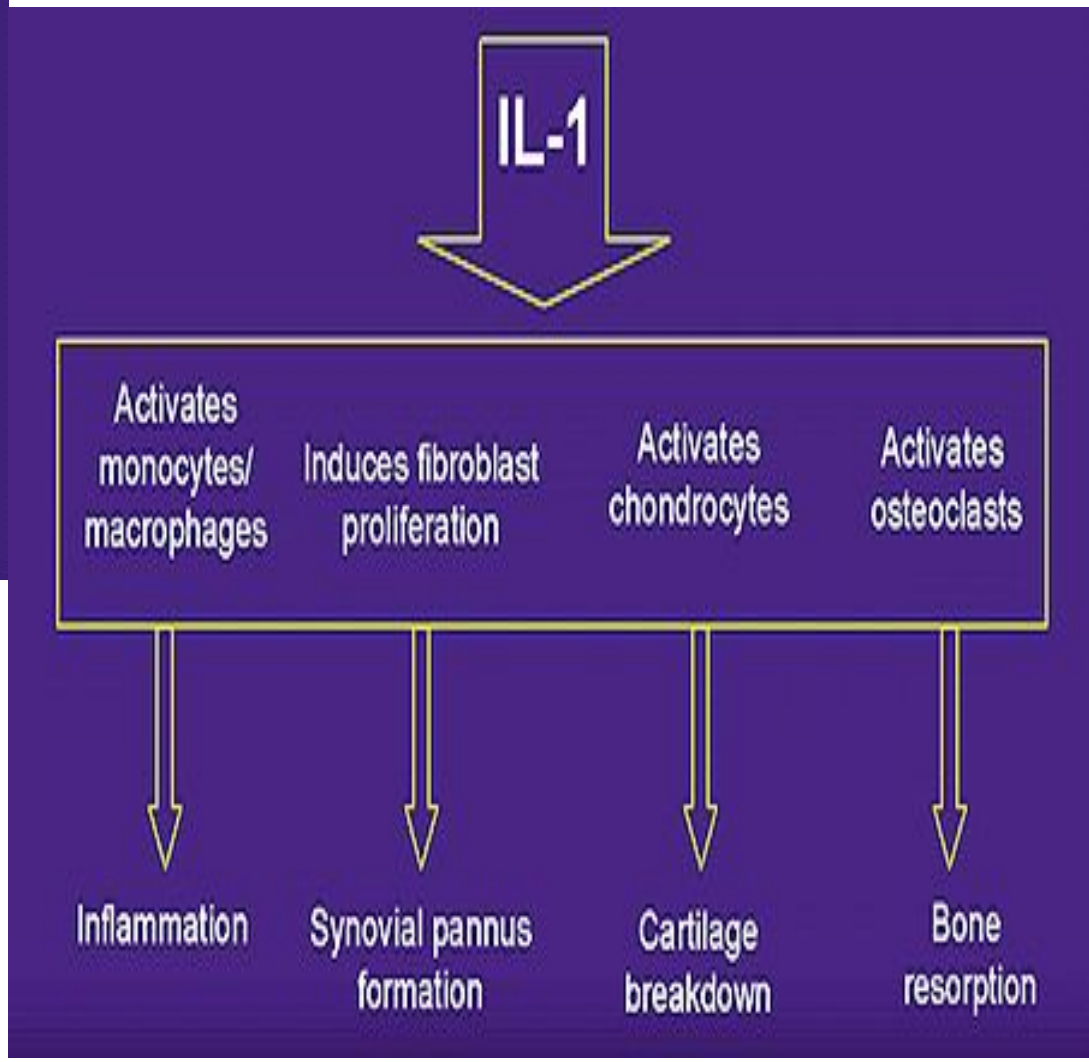
IL-1
Activates monocytes/ macrophages
Induces fibroblast proliferation
Activates chondrocytes
Activates osteoclasts
Inflammation
Synovial pannus formation
Cartilage breakdown
Bone resorption

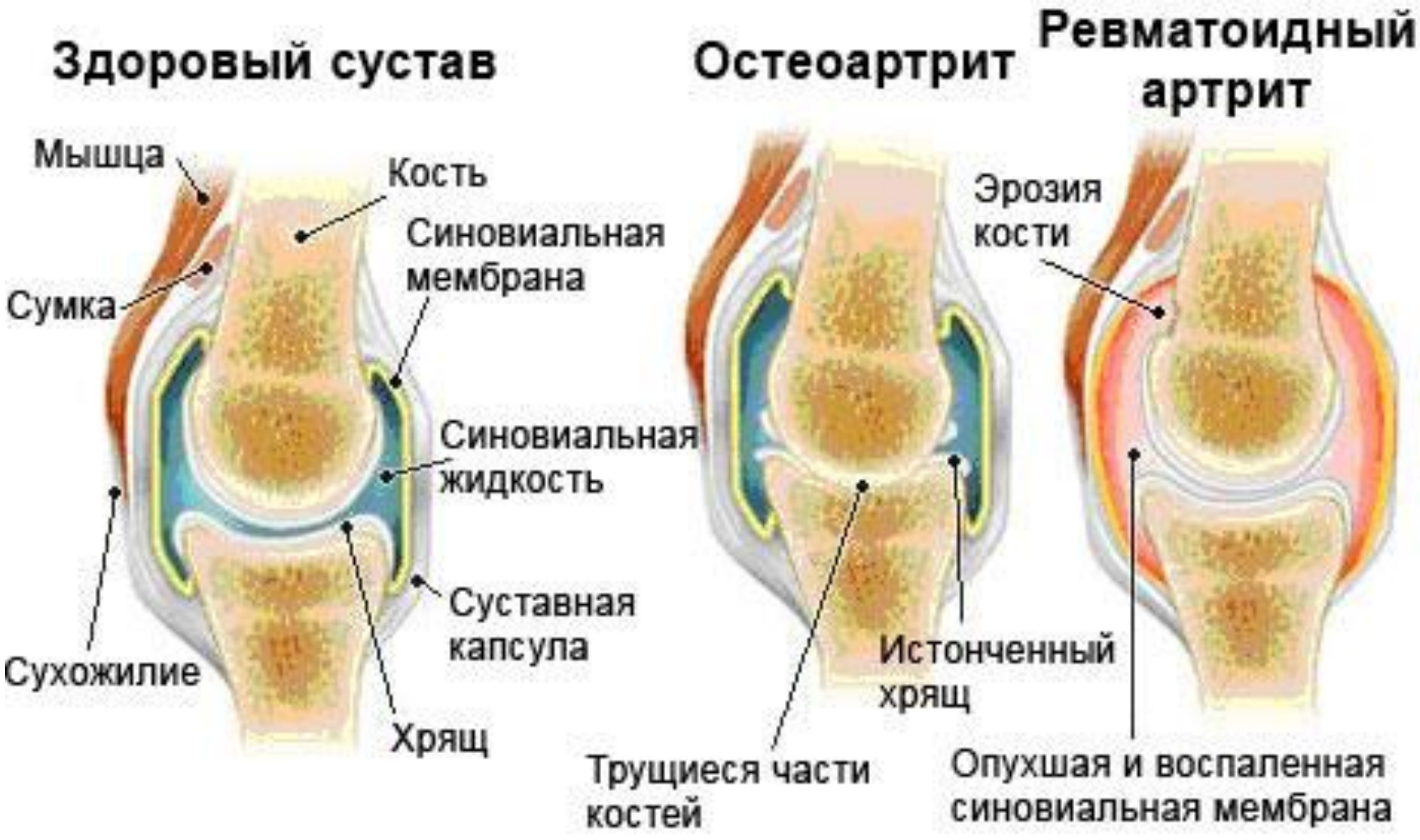

Здоровье и артритные суставы

Синовиальная мембрана
Хрящ
Макрофаги
Лимфоциты
Дендритные клетки
Иммунные комплексы
Плазматические клетки
Капсула
ПЯЛ
Паннус
Воспаленная синовиальная мембрана

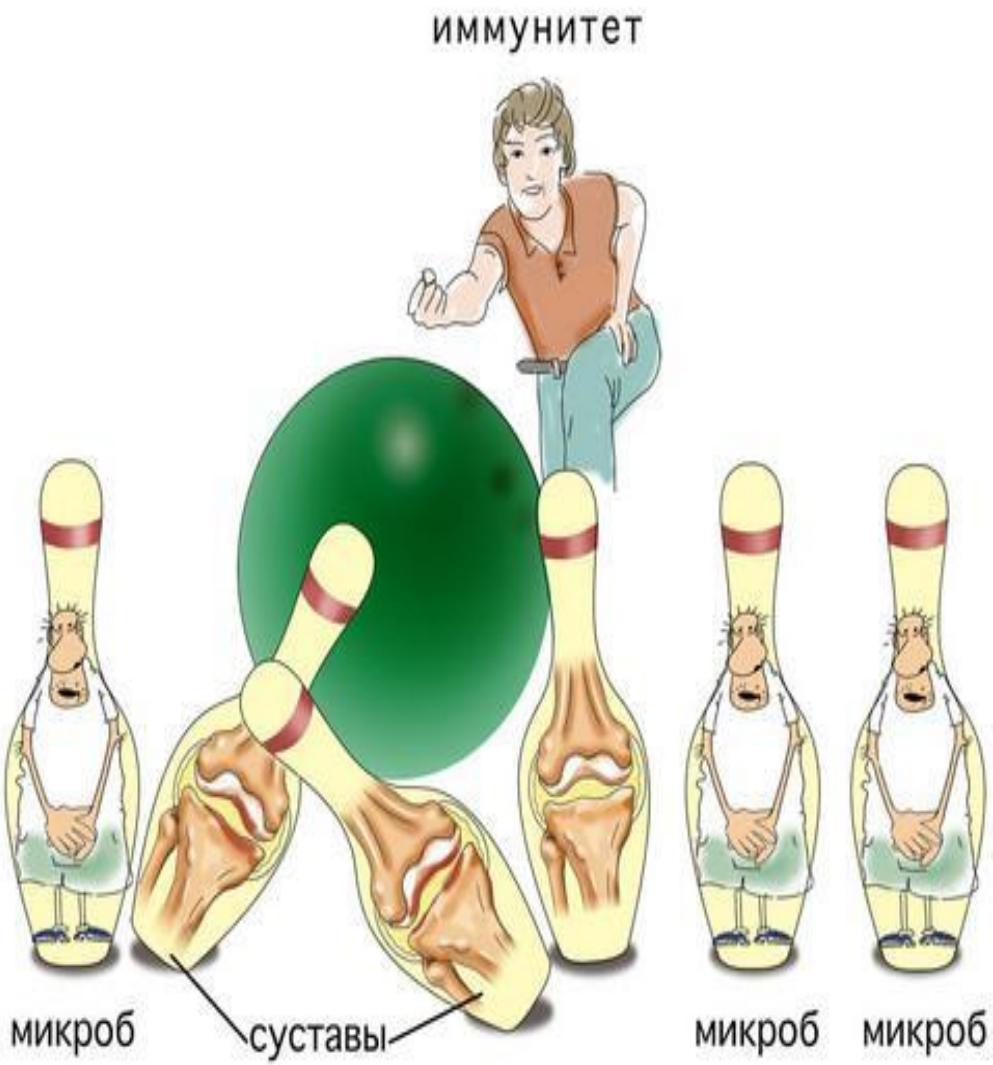
иммунитет
микроб
суставы
микроб
микроб

Буын синдромы

1. Перифериялық буындар зақымдалады 3/2 жағдайда;
2. Симметриялық қабыну тән;
3. Пальпация: ауырсыну сезімі және буын устінде жергілікті температураның жоғары болуы; Қабынған буын аймағындағы тері түсі өзгермейді.
4. Буын қозғалысының шектелуі-анкилозға дейін;
5. Таңертеңгілік буындардың құрысуы 30 минуттан астам созылады;Құрысудың ұзақтылығы аурудың белсенділігін көрсетеді.
6. Буын деформациясы ;
7. Түннің екінші бөлігінде — симптом тар биалай/ «тугих перчаток» /, «корсета» пайда болады;
8. Үнемі буындардағы спонтанды ауырсыну сезімі және ол белсенді қозғалыс жасағанда күшейе түседі;
9. Монотондылық, созылмалы ағым және емдеуден кейін қалдық өзгерістердің сақталуы тән;
10. Жазушы және бүгуші саусақ сүйектерінде тендосиновит және амиотрофия калыптасады;
11. Ревматоидты түйіндер;

Патология	Критерии
Ревматический полиартрит	Острое течение — «летучий» полиартрит, быстро и полностью обратимый. Эндомиокардит. Пороки сердца. Повышены титры АСЛ-О и АСГ
Ревматоидный (поли)артрит	Хроническое прогрессирующее течение. Костные деформации суставов, контрактуры, подвывихи, анкилозы, костные деструкции. Положительна реакция Ваалера—Роуза
Инфекционно-аллергический полиартрит	Острое начало и течение после обострения очаговой инфекции. Наблюдаются бурситы, тендовагиниты, артрозы. Поражения сердца отсутствуют. Часто отмечается рецидивирующее течение

Стадии ревматоидного артрита

Здоровый сустав

1. Синовит

2. Паннус

3. Волокнистый анкилоз

4. Костный анкилоз

Клиникалық көрінісі

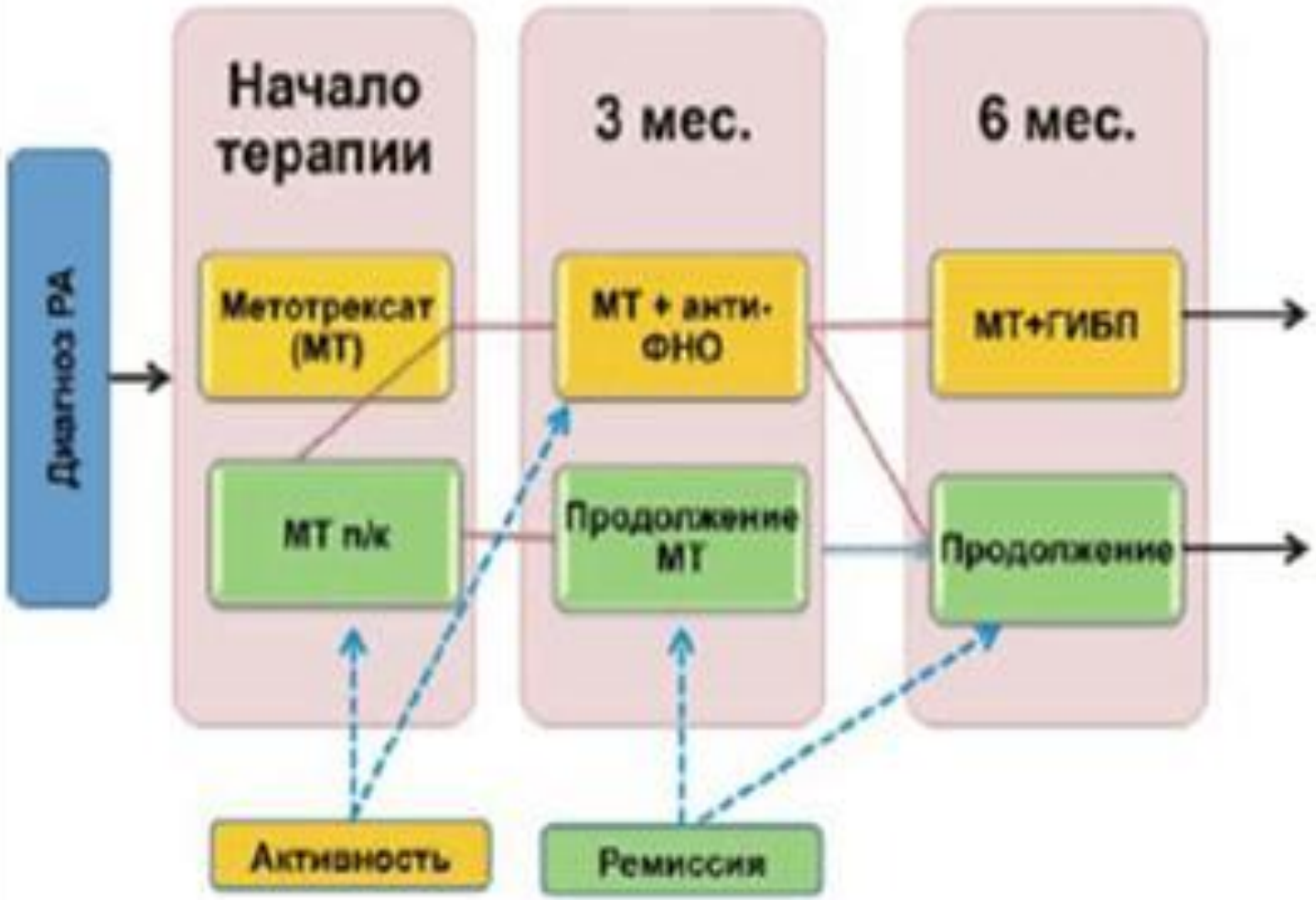

Рис. 2. Конкретизация стандартной схемы терапии РА в соответствии с рекомендациями T2T

"Скорая помощь"