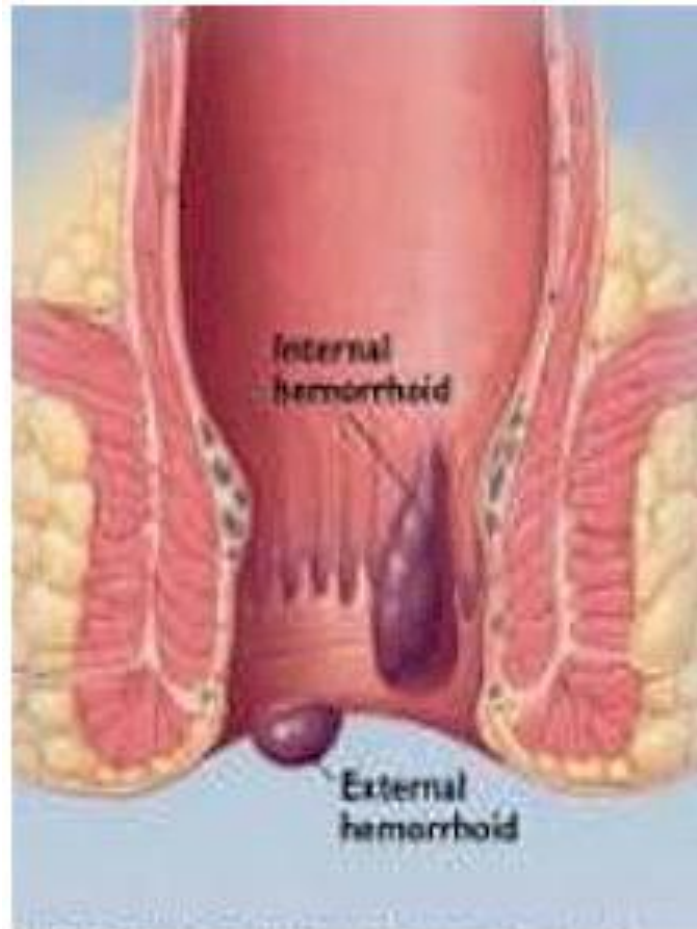


ЗАБОЛЕВАНИЯ ПРЯМОЙ КИШКИ

ГЕМОРРОЙ

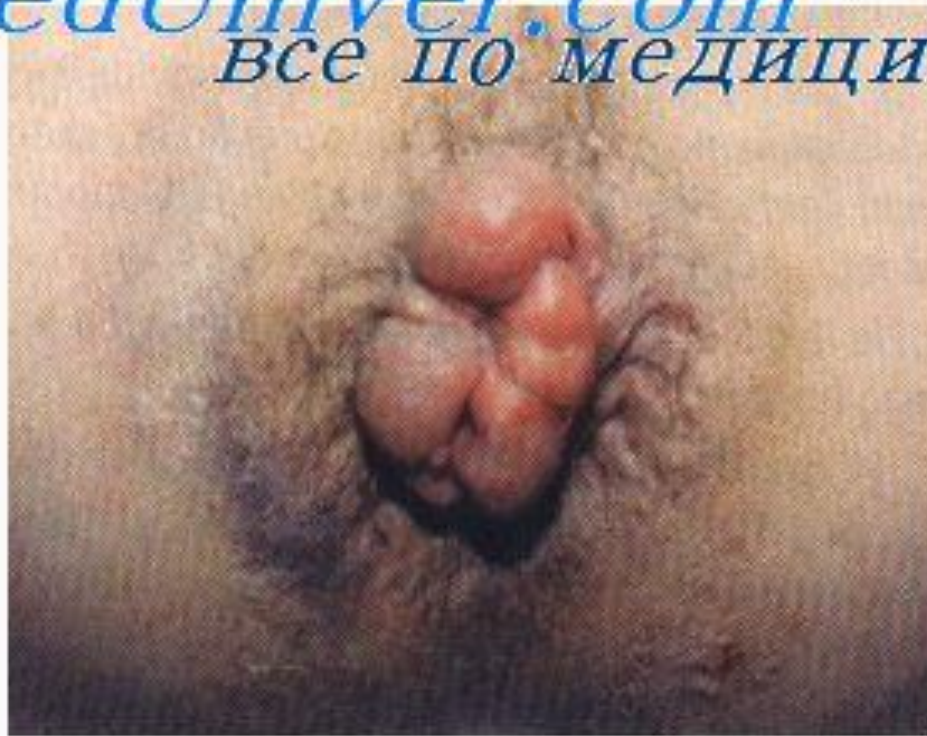По локализации



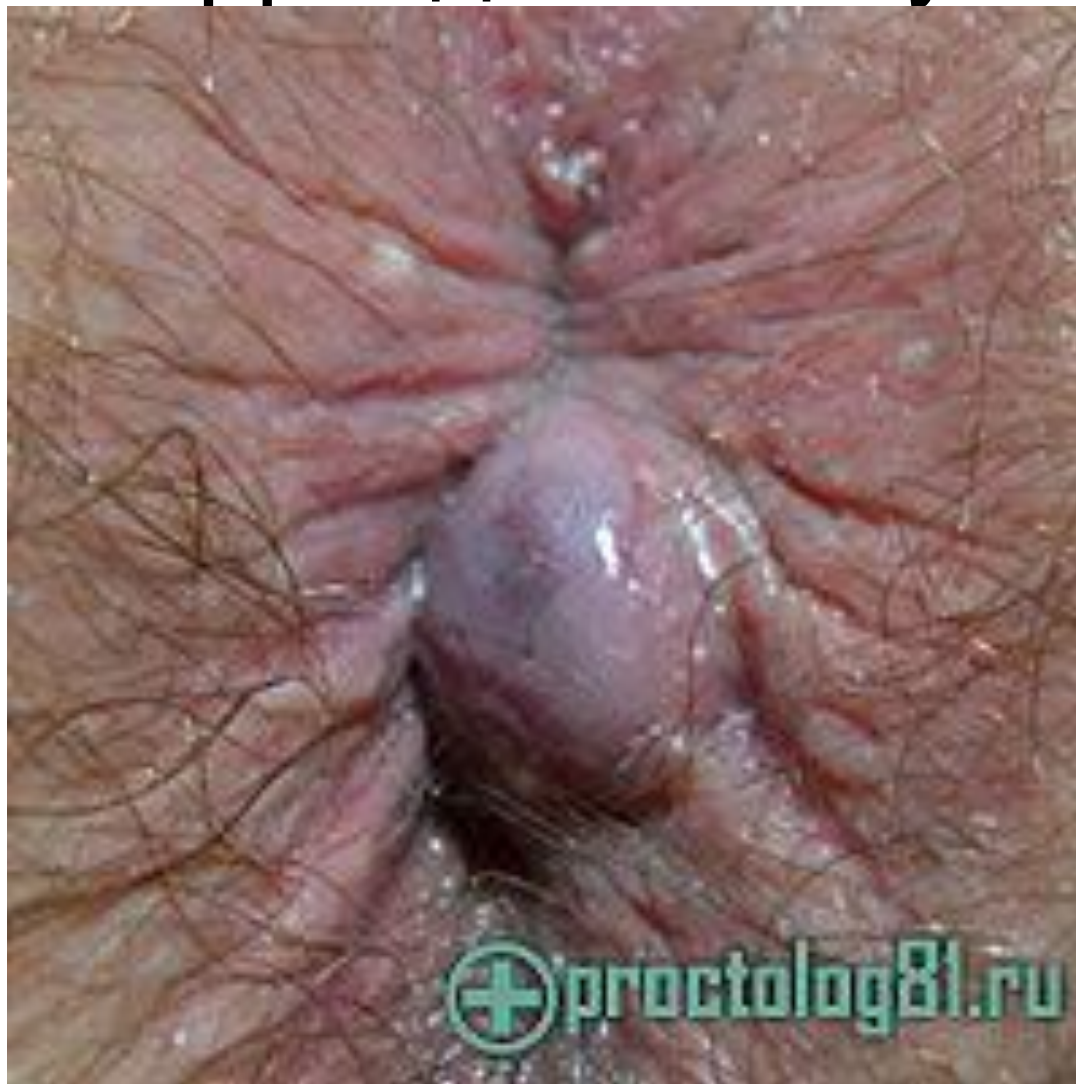Hemorrhoids

Острый геморрой

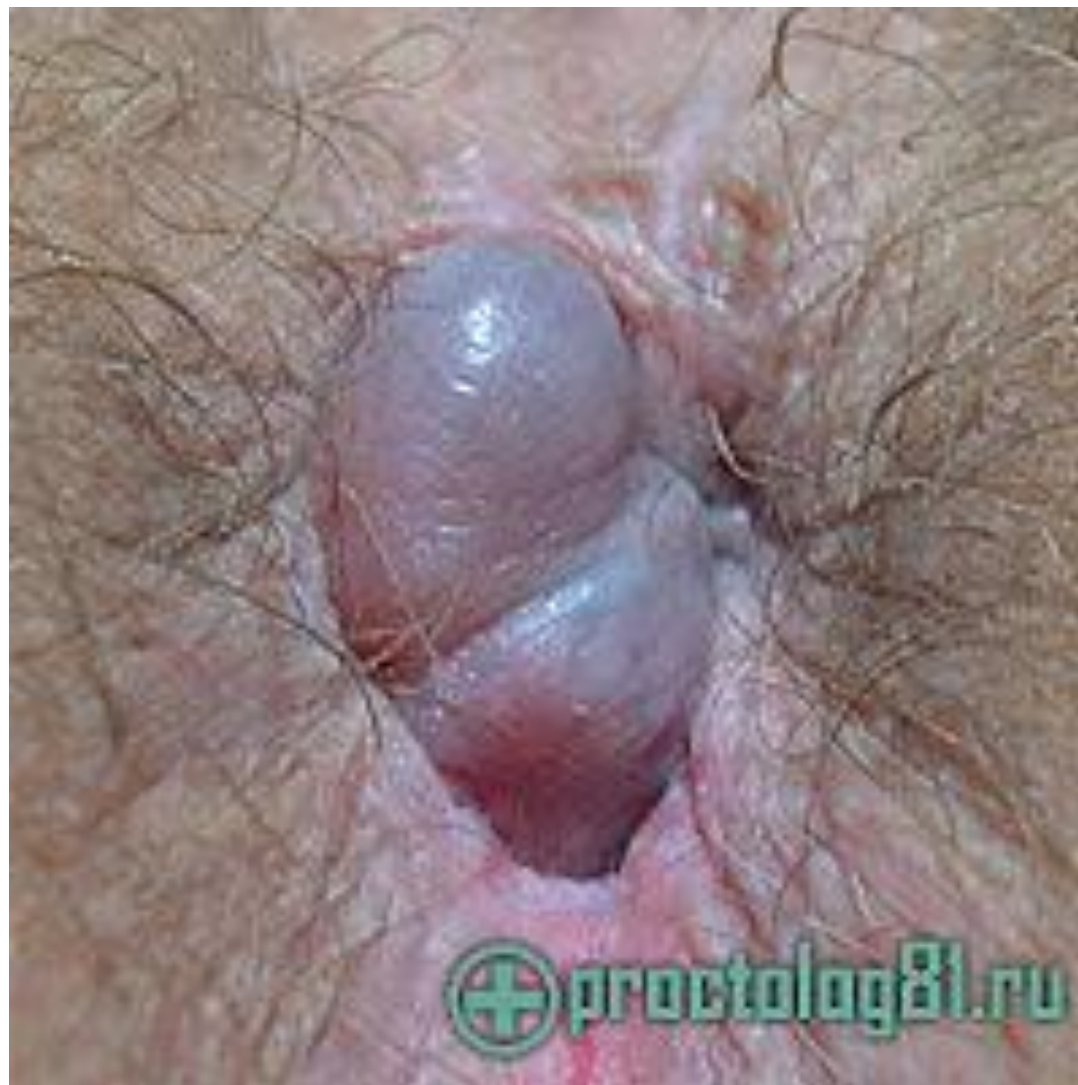MedUniver.com
Все по медицине...



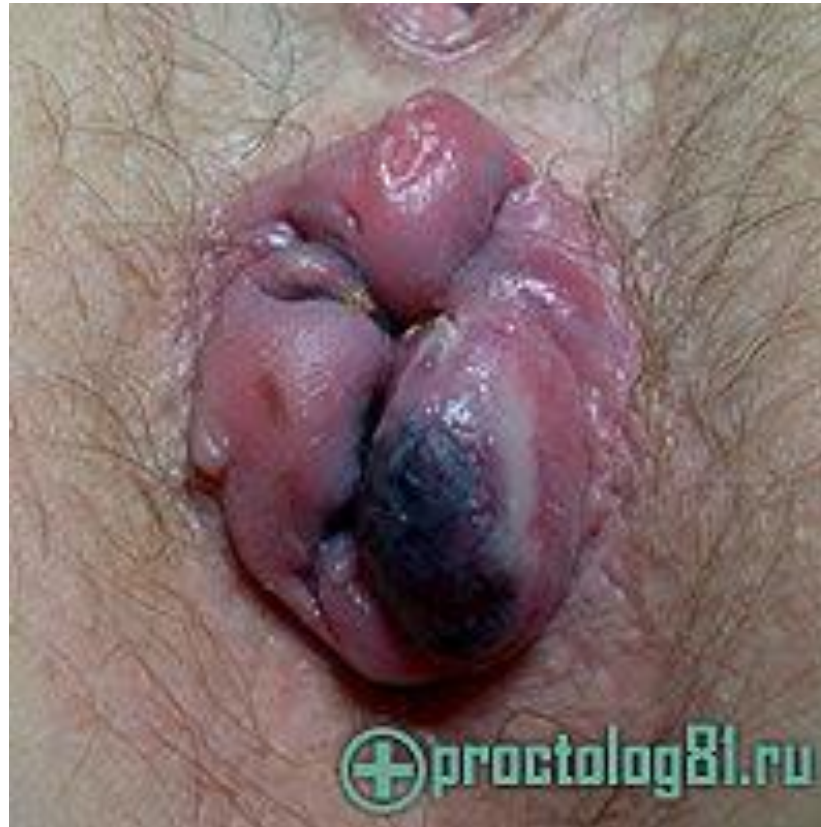Тромбоз наружного геморроидального узла



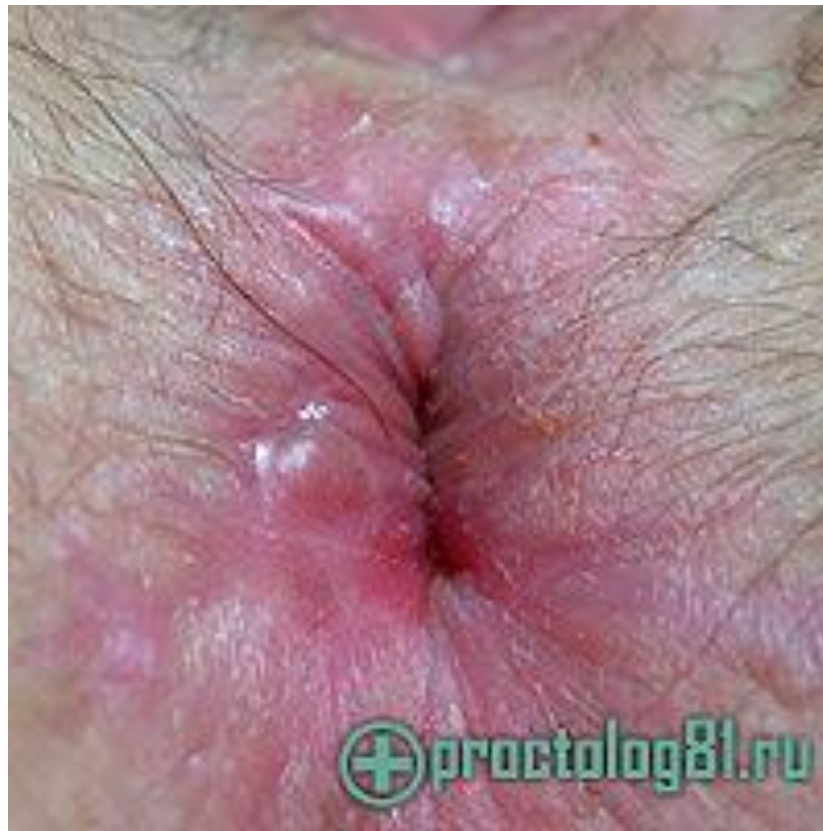Тромбофлебит наружного геморроидального узла



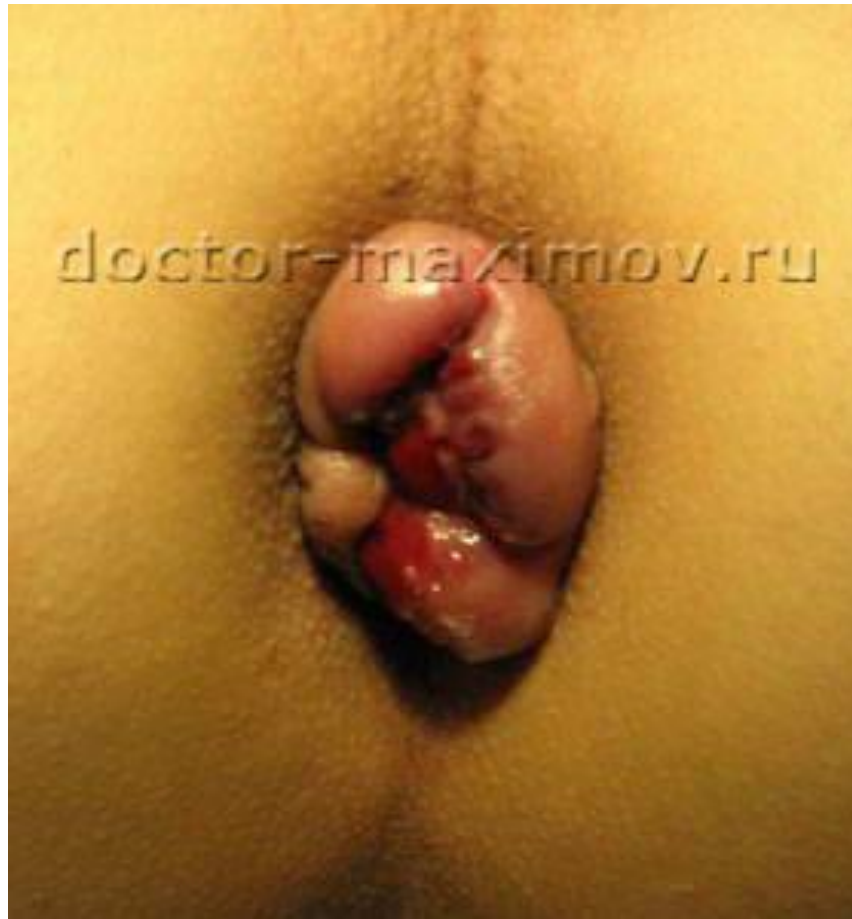Острый геморрой до операции



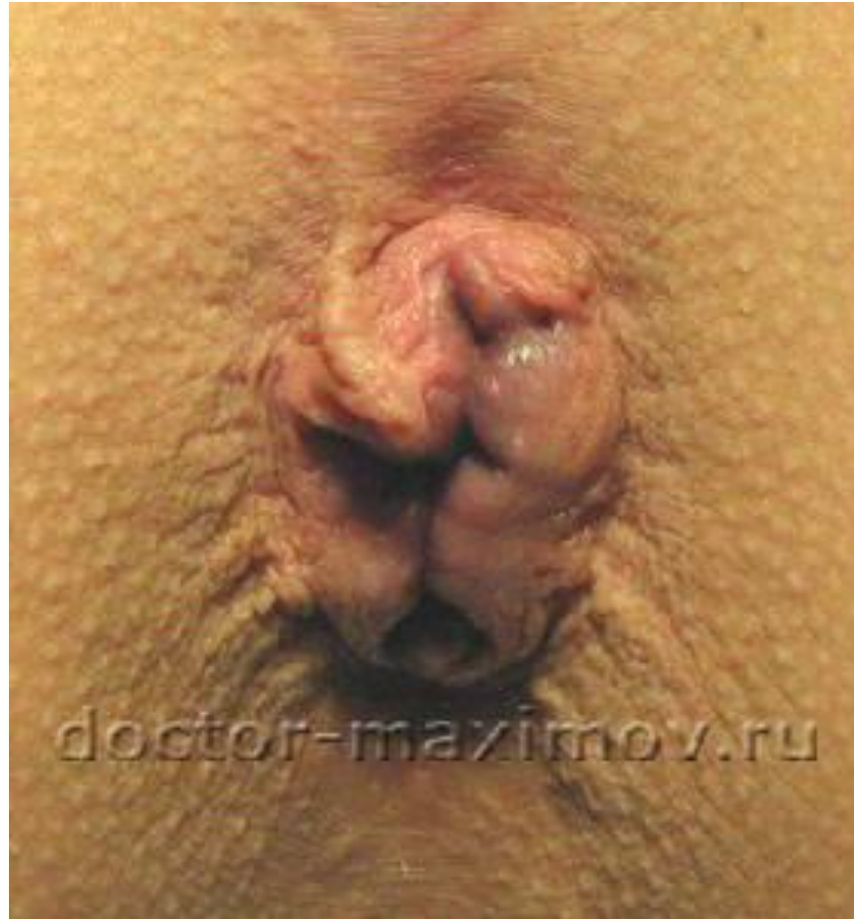Результат после операции острого геморроя на 33-е сутки после операции



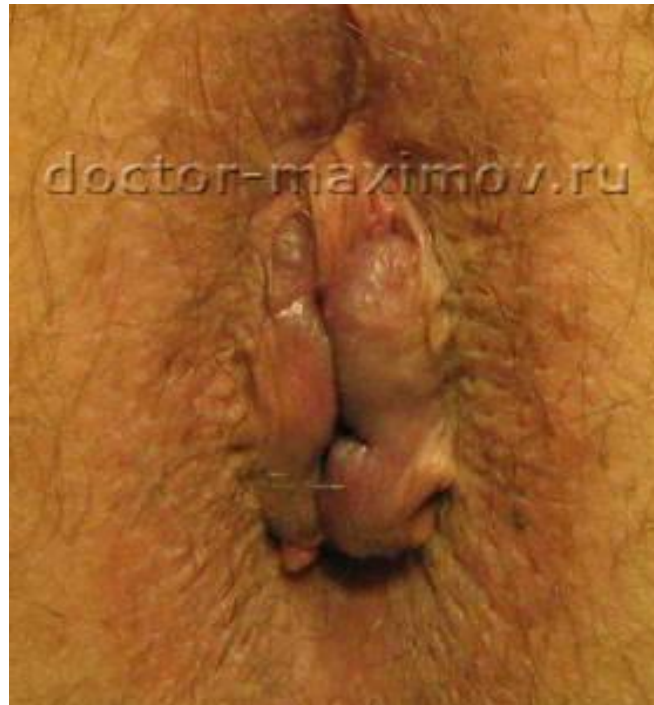Смешанный острый геморрой



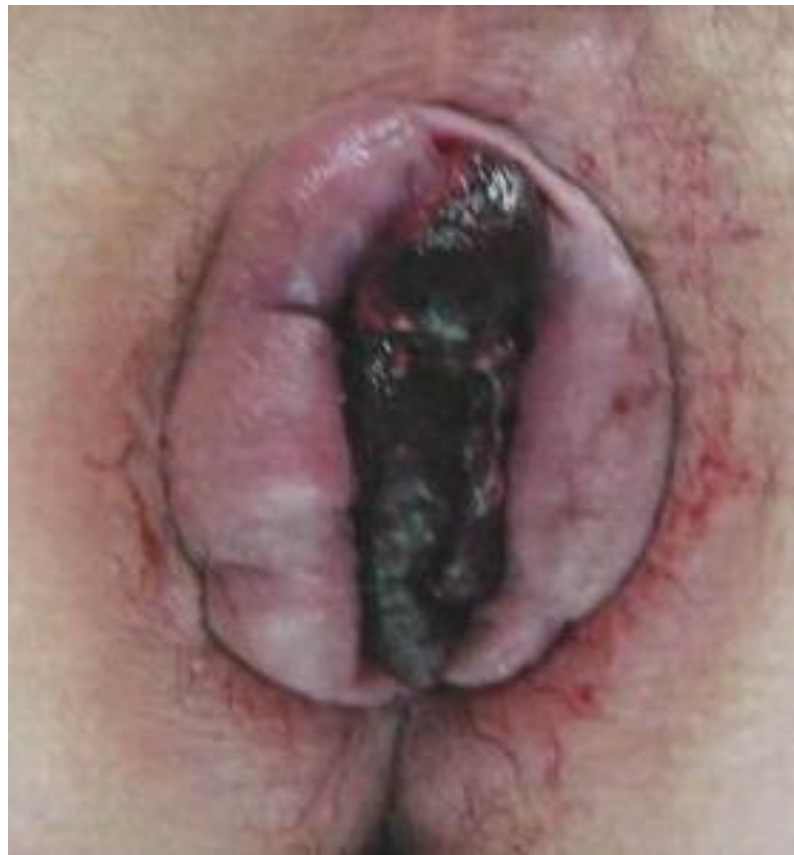Смешанный острый геморрой



Увеличенные наружные геморроидальные узлы с элементами тромбоза

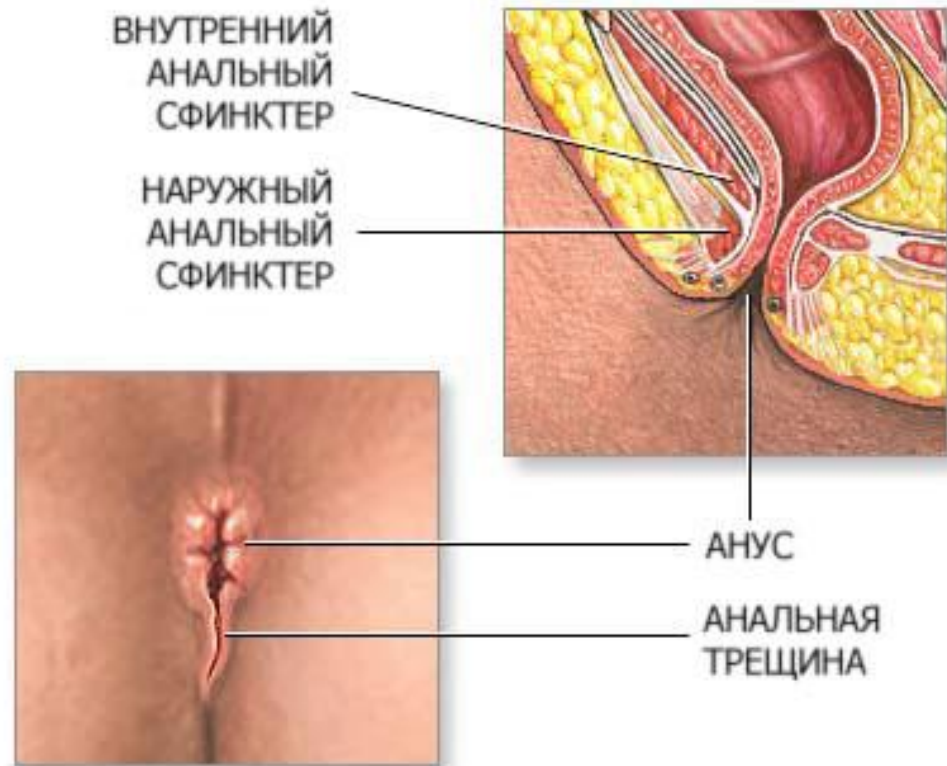


Смешанный геморрой
с элементами выпадения и некроза
слизистой прямой кишки

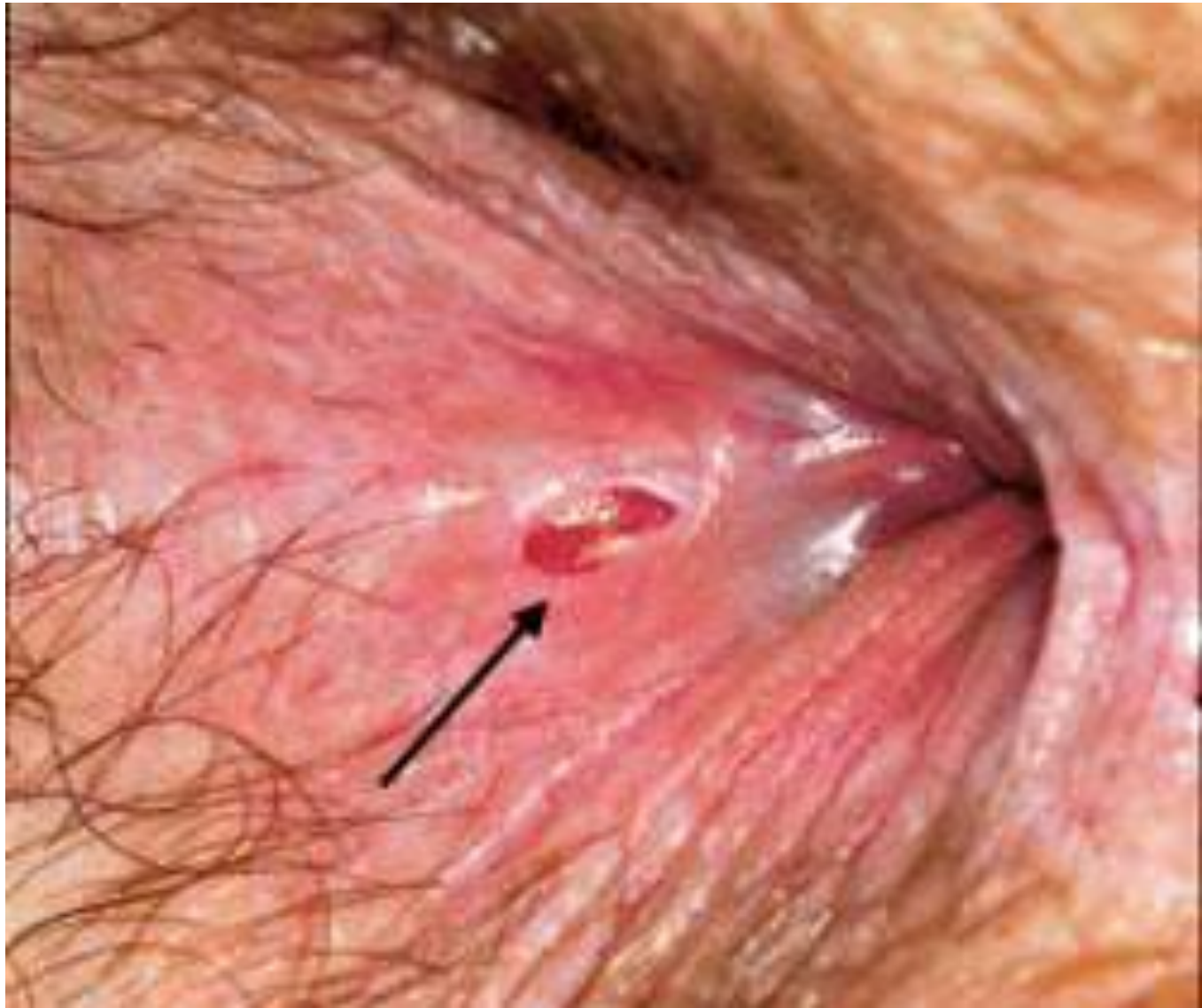

АНАЛЬНАЯ ТРЕЩИНА

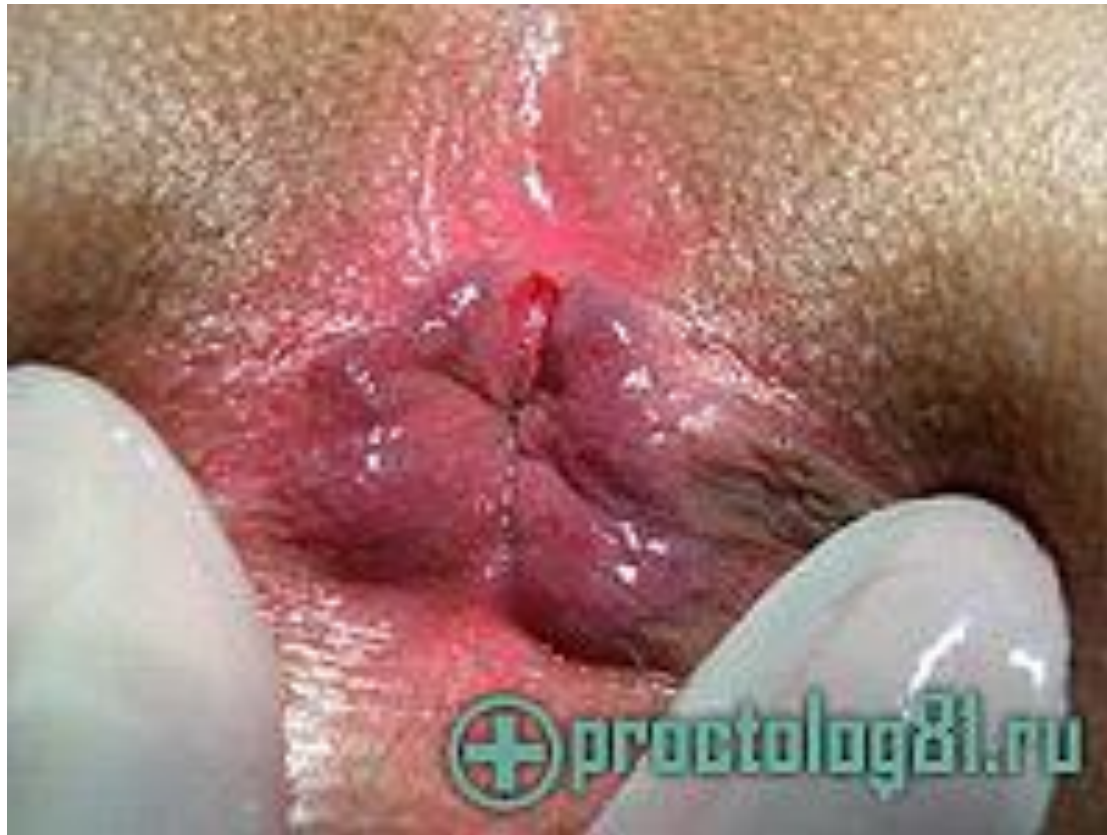Анальная трещина - спонтанно возникающий линейный или эллипсовидный дефект слизистой оболочки анального канала.



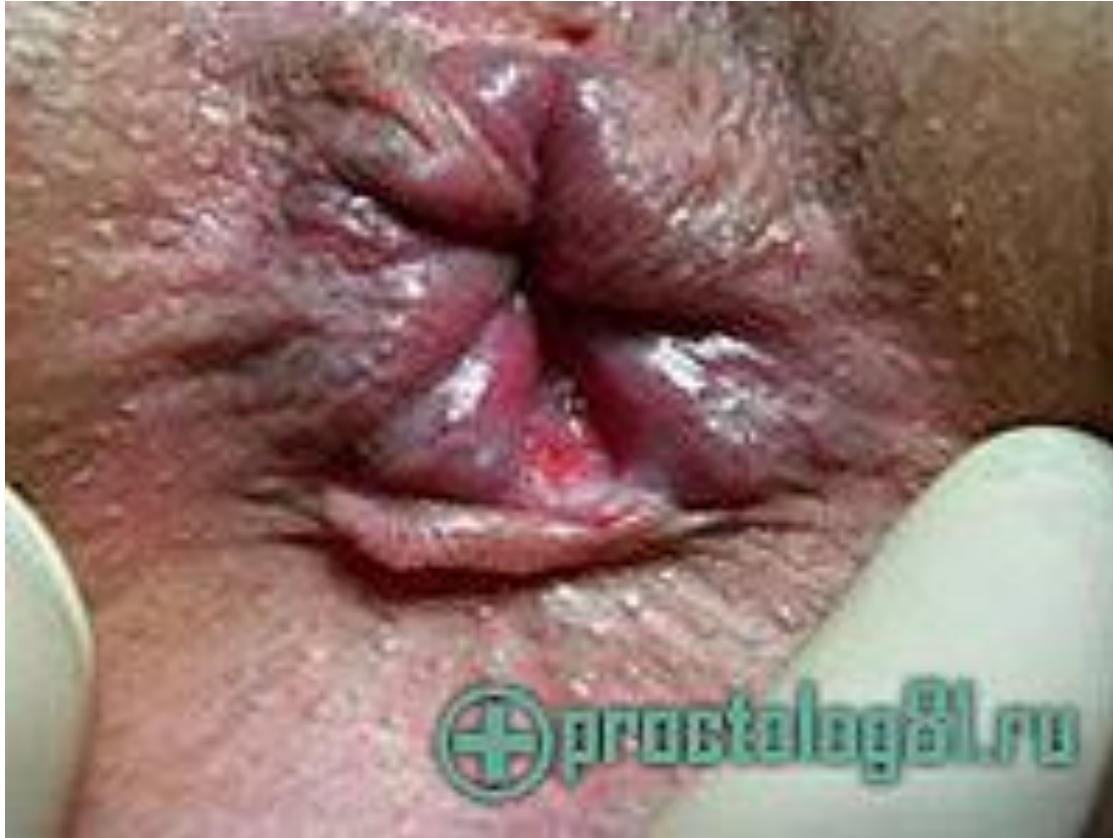Диагностика

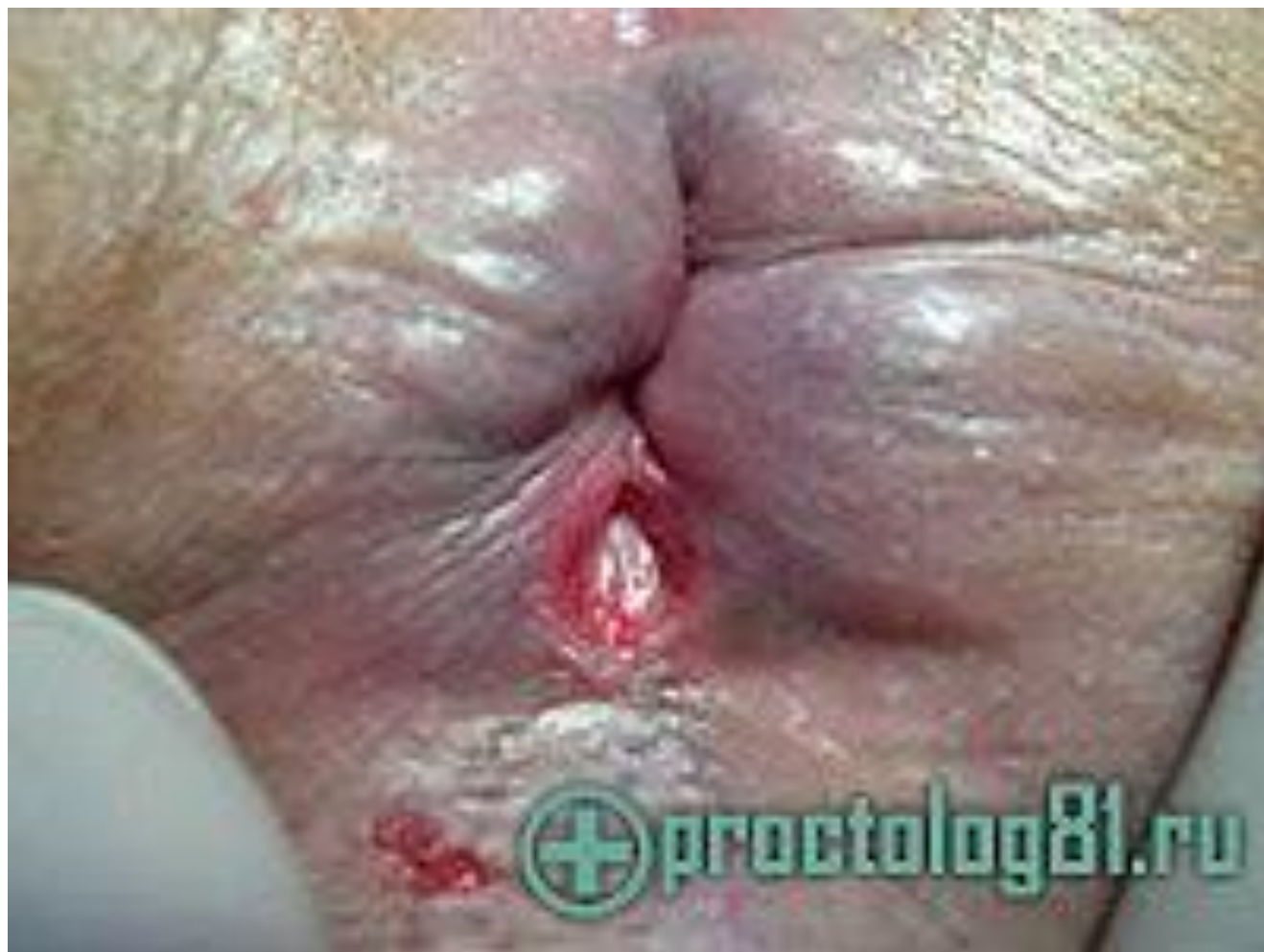

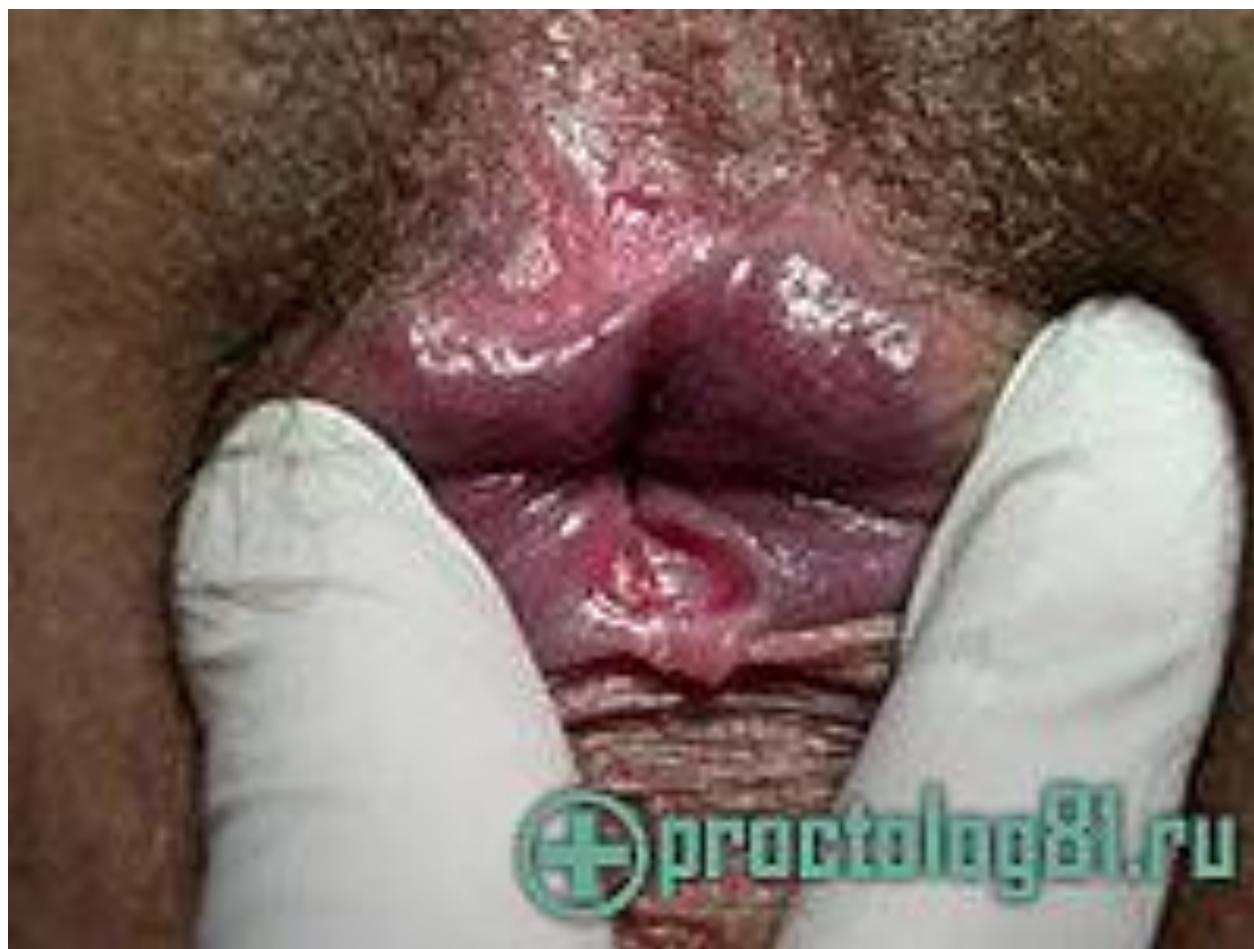Острая передняя анальная трещина



Хроническая задняя анальная трещина







ПАРАПРОКТИТ

Парапроктит (от para и греч. proktós — задний проход), гнойное воспаление клетчатки, окружающей прямую

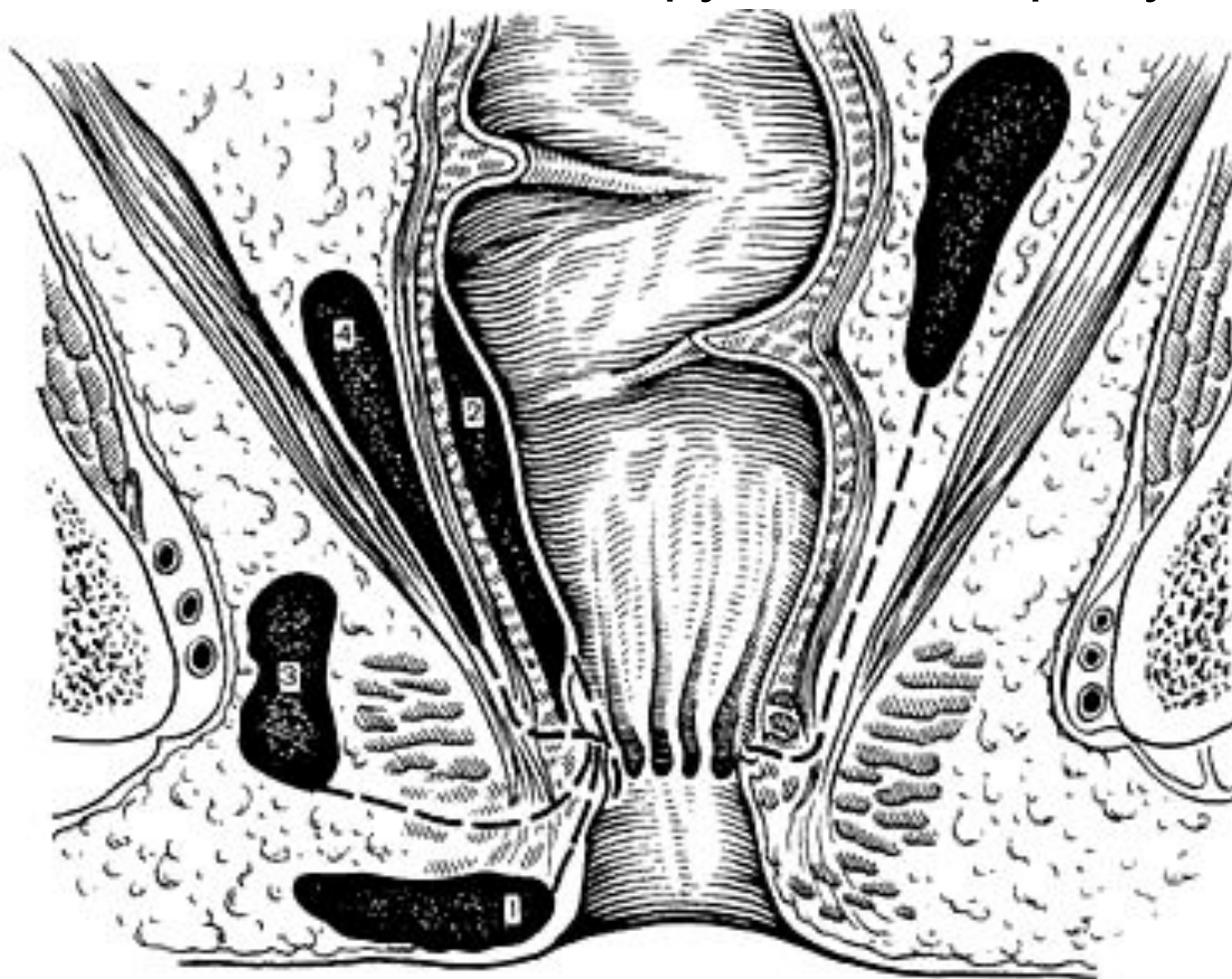
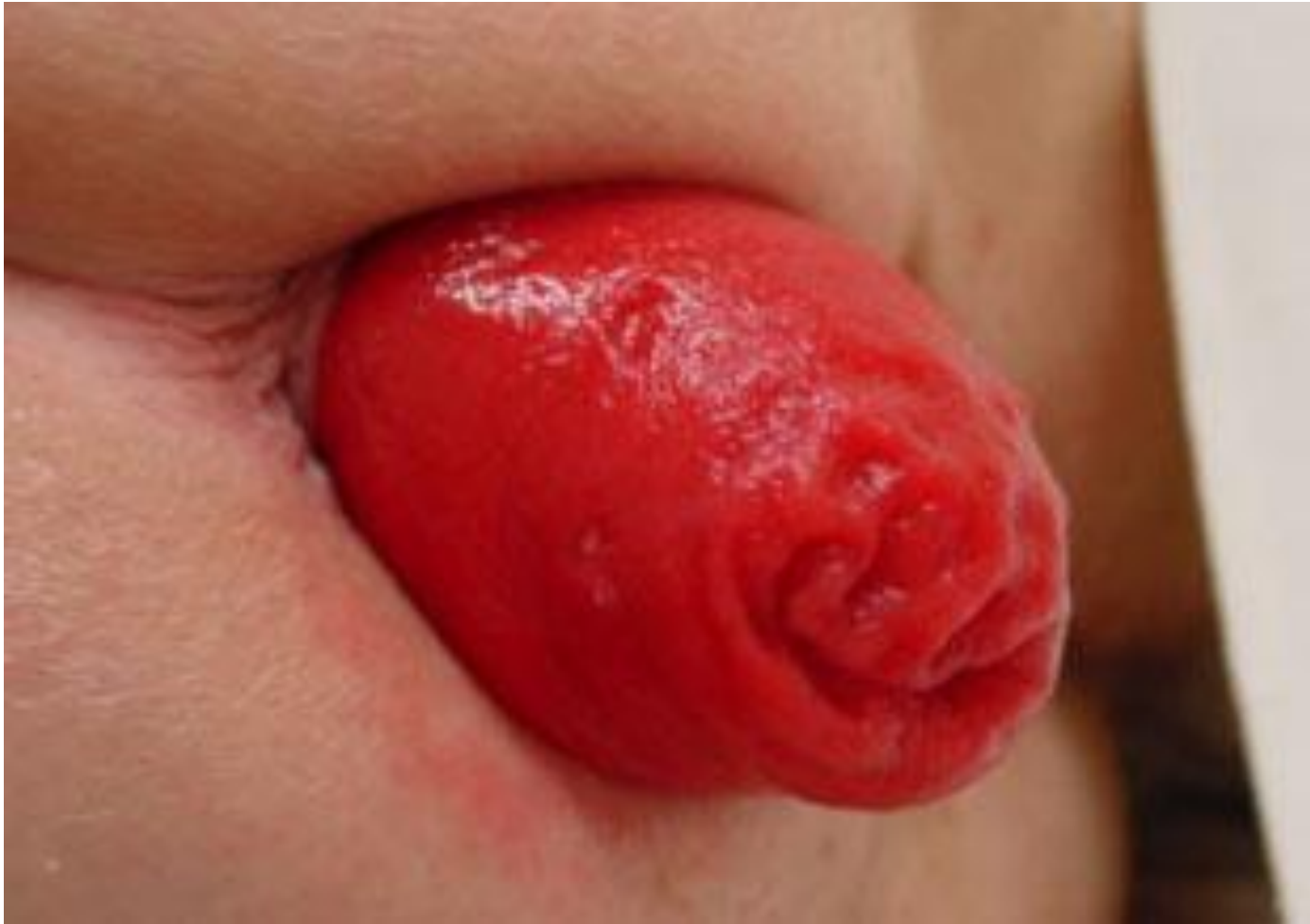

Рис. 24.2. Виды парапроктитов в зависимости от локализации.

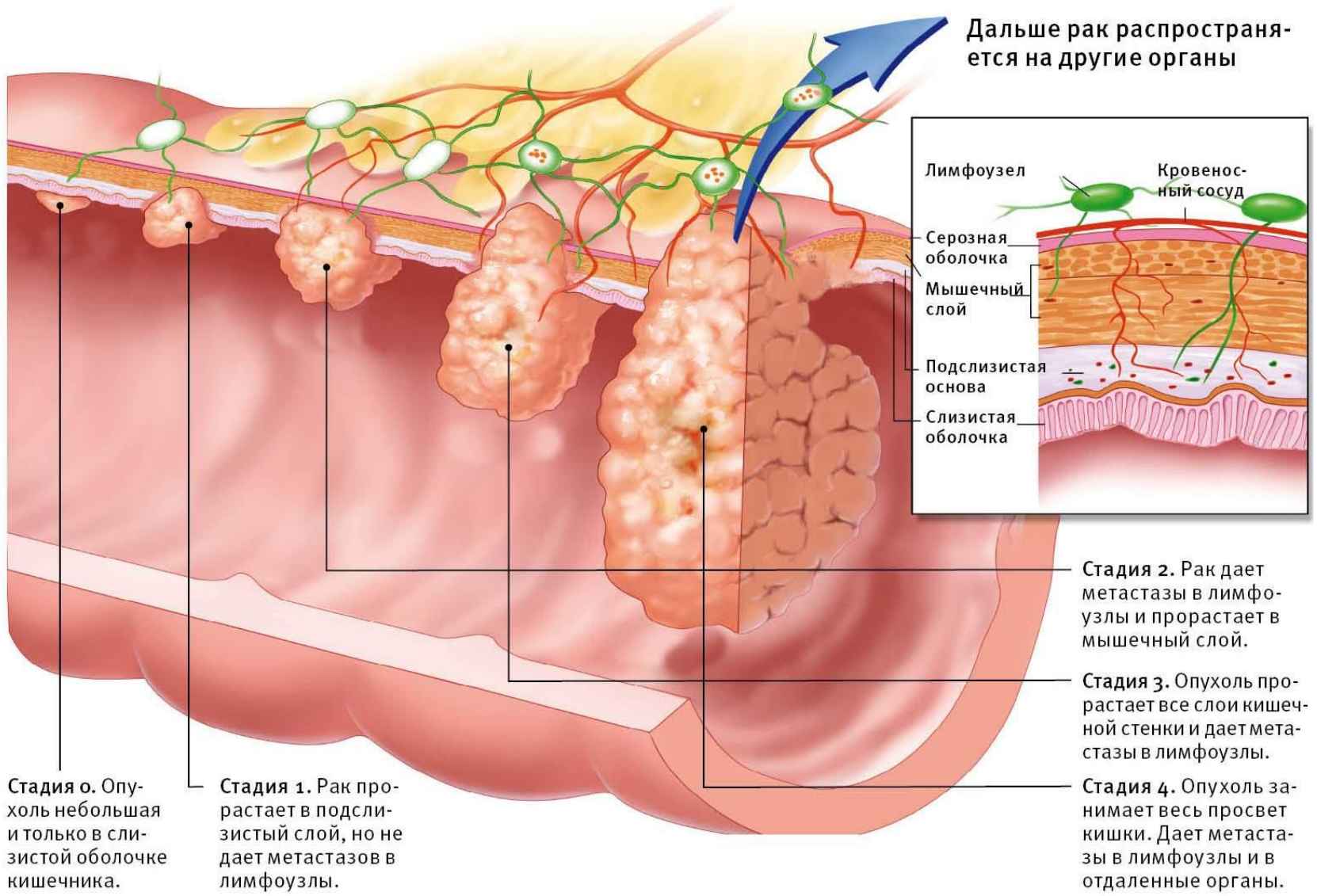
1 — подкожный; 2 — подслизистый; 3 — иншioreктальный; 4 — пельвиоректальный.

Выпадение прямой кишки



РАК ПРЯМОЙ КИШКИ

Дальше рак распространяется на другие органы



Стадия 0. Опухоль небольшая и только в слизистой оболочке кишечника.

Стадия 1. Рак прорастает в подслизистый слой, но не дает метастазов в лимфоузлы.

Стадия 2. Рак дает метастазы в лимфоузлы и прорастает в мышечный слой.

Стадия 3. Опухоль прорастает все слои кишечной стенки и дает метастазы в лимфоузлы.

Стадия 4. Опухоль занимает весь просвет кишки. Дает метастазы в лимфоузлы и в отдаленные органы.

