

Синдром Иценко-Кушинга

ЛЕКЦИЯ

Определение:

Синдром Иценко-Кушинга объединяет патологические состояния, характеризующиеся общим симптомокомплексом в основе которого лежит гиперкортизолизм (кортизола):

- 📌 Гиперплазия коры надпочечников; ▲
- 📌 Аденома и аденокарцинома коры надпочечников;
- 📌 Гиперплазия базофильных клеток аденогипофиза (болезнь Иценко-Кушинга);
- 📌 Злокачественные опухоли вненадпочечниковой локализации с продукцией АКТГ-подобных веществ.

Синдромокомплекс гиперкортизолизма
описан: -Н.М. Иценко (1924) – Россия
-А.Кушинг (1932) - Канада

Включает:

- изменение очертания лица и его багрово-цианотичная окраска;
- мраморность кожных покровов;
- перераспределение жира;
- атрофические багровые стрии;
- повышение АД;
- нарушение менструального цикла

ЭТИОЛОГИЯ

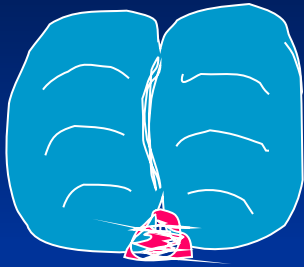
Болезнь Иценко-Кушинга:

- 📌 Травма головы
- 📌 Нейроинфекция
- 📌 Гормональные нарушения

Синдром Иценко-Кушинга:

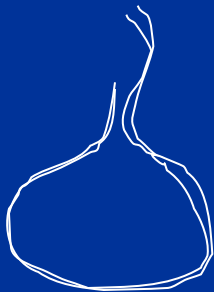
- этиология доброкачественных и злокачественных опухолей

Патогенез



гипоталамус

Кортикотропин- рилизинг-
гормон (КРГ)



гипофиз

Адренокортикотропный
гормон (АКТГ)

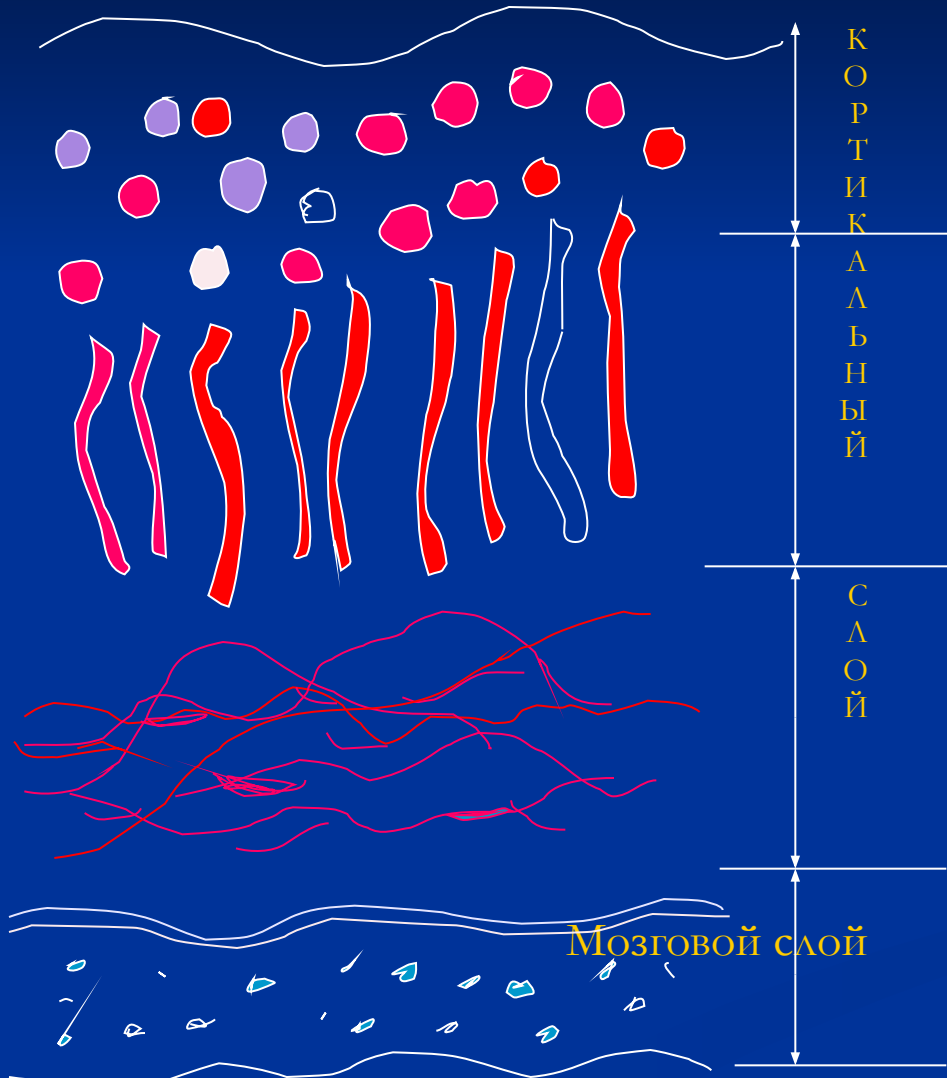


надпочечник

Кортикостероиды (КС)



Патогенез



Кортикостеноиды:

Клубочковая зона –
минералокортикоиды:
альдостерон, дезоксикортикостерон

Пучковая зона – глюкокортикоиды:
кортизол, кортикостерон

Сетчатая зона – андрогеноактивные
гормоны: 17-кетостероиды,
тестостерон;
-эстрогены

Катехоламины:
адреналин, норадреналин

Патогенез

Повышение секреции кортизола и нарушение его суточной динамики.

При болезни Иценко-Кушинга:

-повышение секреции КРГ;



-повышение секреции АКТГ (гиперплазия пучковой зоны);



-повышение секреции кортизола

При синдроме Иценко-Кушинга:

-повышение секреции кортизола;



-снижение секреции АКТГ (по принципу обратной связи);

Продолжение

- повышается экскреция метаболитов кортизола с мочой (17-оксикортикостероиды);
- повышается экскреция метаболитов андрогеноактивных гормонов (17-кетостероиды)

При злокачественных эктопических опухолях:

- повышение АКТГ-подобных веществ;
- повышение секреции кортизола

Гиперкортизолизм вызывает:

- Снижение анаболизма и повышение катаболизма белков с развитием атрофических изменений кожи, мышц, костей, др. тканей
- Декальцинация костей, остеопороз (патологические переломы)
- Повышение экскреции кальция с мочой с развитием мочекаменной болезни

- Усиление липолиза с повышением уровня свободных жирных кислот и холестерина крови
- Блокирует гликолиз с развитием инсулинорезистентности тканей и гиперинсулинемии, приводя к сахарному диабету
- Нарушение морфологии и функции яичников и семенников
- Снижается функция щитовидной железы

Морфология

При болезни Иценко-Кушинга:

- дегенеративные изменения в гипоталамусе;
- увеличение числа базофильных клеток в аденогипофизе (гиперплазия, аденома), реже базофильные аденокарциномы, а также хромофобные аденомы;
- в надпочечниках диффузная или диффузно-нодозная гиперплазия пучковой зоны, сетчатая и клубочковая зоны атрофированы (фиброз).

Морфология

При синдроме Иценко-Кушинга:

- инкапсулированная аденома коры надпочечников; если аденома в одном надпочечнике, то другой – атрофируется;
- аденокарцинома надпочечника может достигать больших размеров (1000-1500 г) и дает метастазы в легкие, кости и печень.

Морфология

При синдроме Иценко-Кушинга
(эктопические опухоли): АКТГ-подобное
вещество

- рак бронхов;
- рак простаты;
- рак щитовидной железы;
- рак молочной железы, матки, яичников;
- рак яичек, мошонки, предстательной
железы

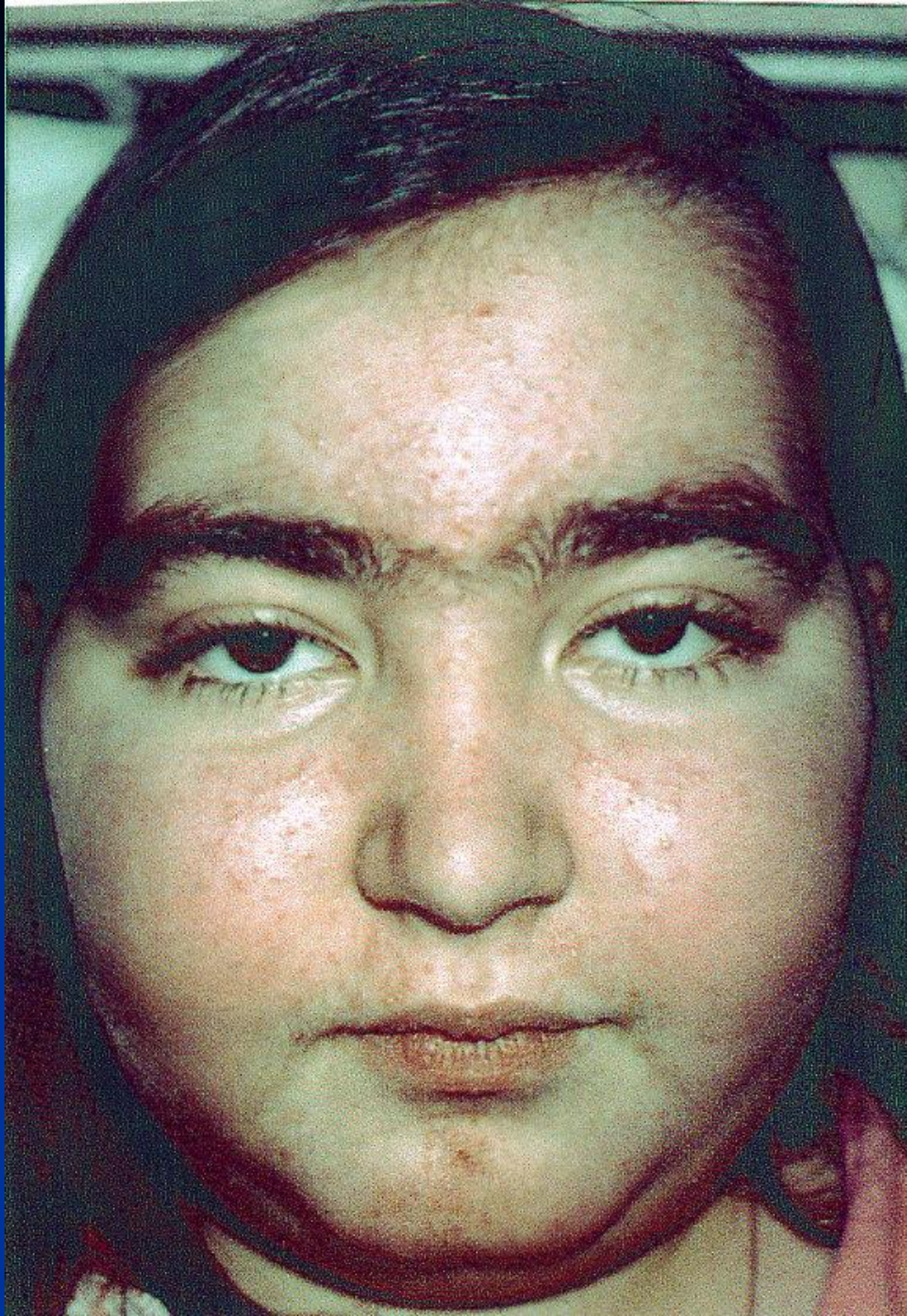
Клиническое течение


■ Жалобы:

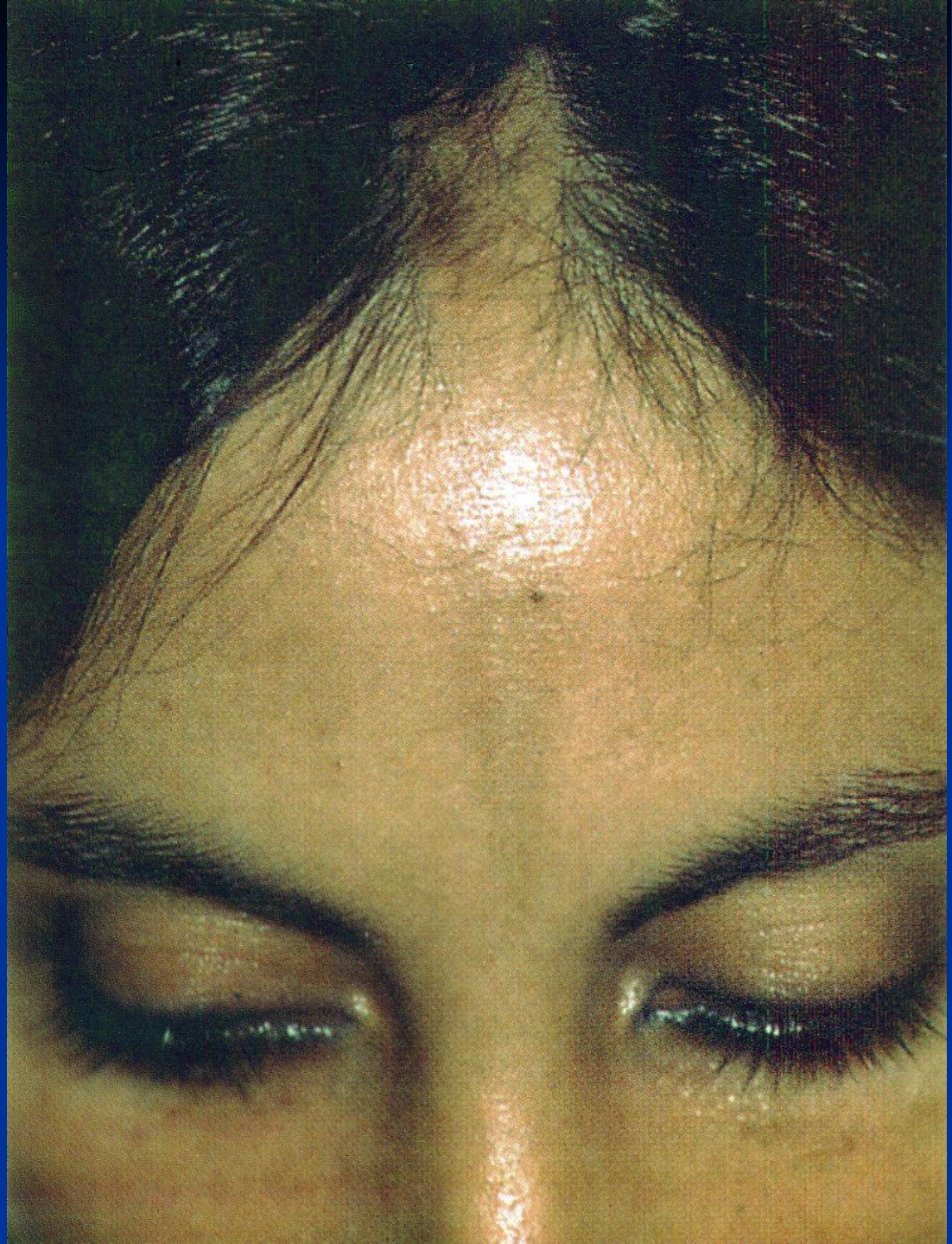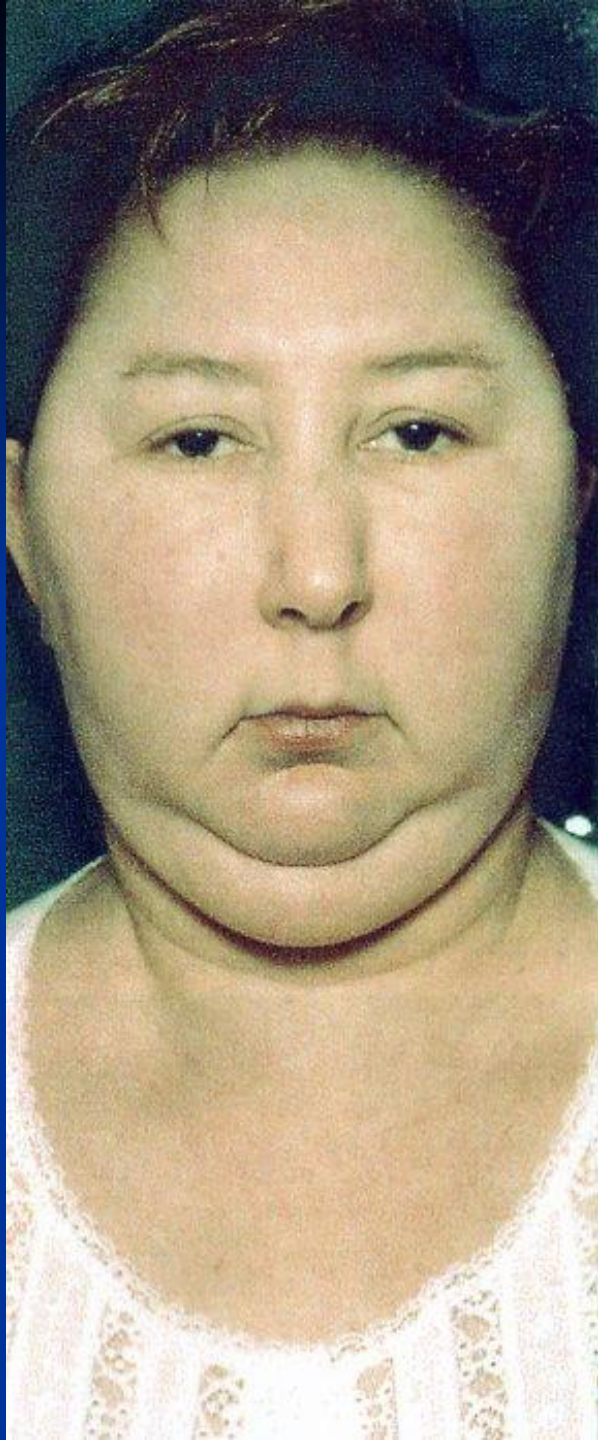- слабость (катаболизм белков, выраженная гипокалиемия);
- головные боли (повышение АД);
- сердцебиение и боли в области сердца;
- боли в плоских костях (остеопороз, переломы);
- почечные колики (МКБ);
- нарушения менструального цикла;
- нарушение половой функции у мужчин.

■ Осмотр:

- ожирение по андроидному типу при уменьшении массы мышечной ткани;
- лунообразное, круглое лицо с багрово-цианотичной окраской;
- отложение жира в верхней части спины (горб буйвола);
- кожа: мраморность, сухость, атрофия, багровые стрии, гипертрихоз, акроцианоз, акне, экхимозы, фурункулез, трофические язвы, гиперпигментация.







Сердечно-сосудистая система

- Повышение АД (повышение активности симпатико-адреналовой системы, задержка Na и воды с увеличением объема циркулирующей плазмы, гиперинсулинемия)



сосудистые осложнения



-инфаркт миокарда

-ишемический и геморрагический инсульт

-ангиопатия

-гломерулосклероз

- Тахикардия, нарушения ритма сердца
- Расширение границ сердца влево
- Глухость тонов, акцент II тона над аортой
- Развитие хронической сердечной недостаточности

Система мочевого выделения

- Гломерулосклероз (мочевой синдром, хр. почечная недостаточность)
- Мочекаменная болезнь

Система крови

- Увеличение гемоглобина, нейтрофильный лейкоцитоз
- Лимфопения (иммунодепрессия)

Эндокринная система

Половые железы

- У женщин развитие маскулинизации (гипертрихоз, атрофия молочных желез, огрубение голоса, облысение по мужскому типу, нарушение менструального цикла)
- У мужчин развитие демаскулинизации (уменьшение размеров полового члена, нарушение либидо, потенции и сперматогенеза)

Эндокринная система

Щитовидная железа

- Может быть ее увеличение с развитием гипотиреоза

Поджелудочная железа

- Нарушение толерантности к глюкозе
- Сахарный диабет

Нервная система

- Депрессивные состояния
- Повышенная возбудимость, эйфория
- Галлюцинации
- Нарушение памяти
- Маниакальные состояния

Диагностика

- Определение в крови уровня и суточной динамики кортизола (увеличение, нарушение суточной динамики)
- Экскреция с мочой 17-ОКС и 17-КС
- Уровень АКТГ крови

При болезни Иценко-Кушинга:

- Повышен уровень АКТГ
- Повышен уровень кортизола
- Повышен уровень 17-ОКС
- Проба с подавлением (дексаметазоном) положительна (снижение 17-ОКС на 50% и более)

При синдроме Иценко-Кушинга:

- Повышен уровень кортизола и 17-ОКС
- Снижен уровень АКТГ
- Проба с подавлением отрицательна

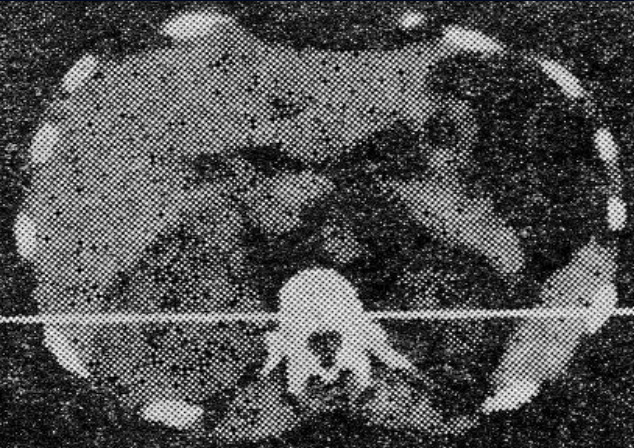
При эктопических опухолях:

- Повышен уровень АКТГ
- Повышен уровень кортизола и 17-ОКС
- Проба с подавлением отрицательна

- Другие исследования:
 - Rg-грамма турецкого седла
 - УЗИ и компьютерная томография надпочечников
 - поиск опухолей другой локализации
 - исследования по показаниям (ЭКГ, глазное дно, функция почек и др.)

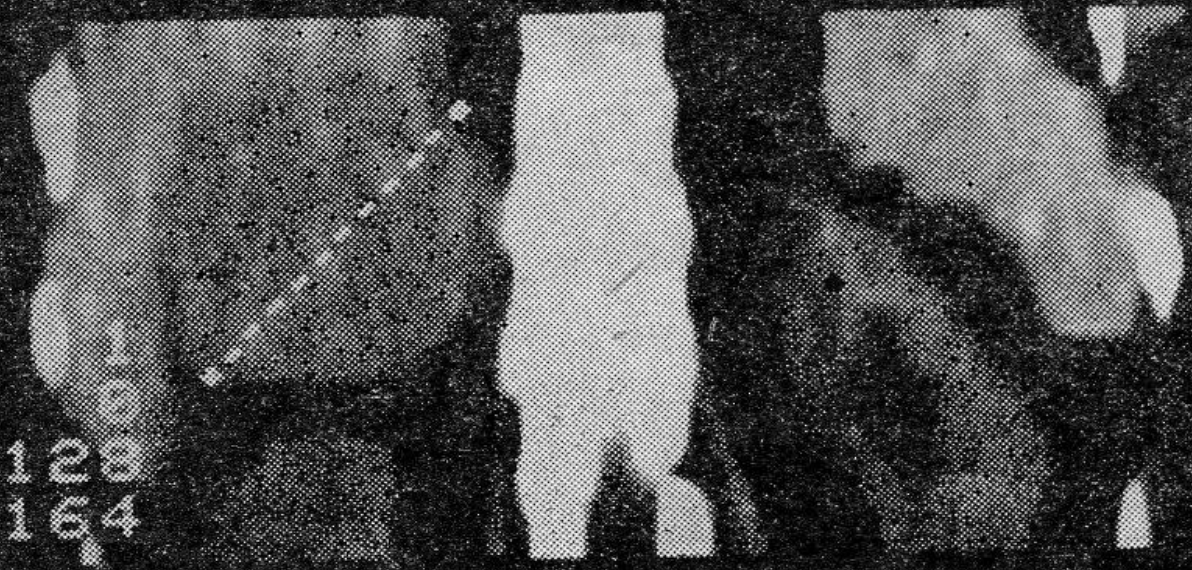
D
A
CL1
CL2
P2

83
47
180
100
224
59



+ 164
LEFT

+ 36



PIC T

1
128
164

- 92

Дифференциальная диагностика

- С метаболическим сердечно-сосудистым синдромом
- С гипоталамическим синдромом периода пубертата

Лечение

Болезнь Иценко-Кушинга

- При гиперплазии базофильных клеток гипофиза и гиперплазии надпочечников:
 - при легком течении – Rg-терапия диэнцефально-гипофизарной области;
 - при среднетяжелом течении – комбинация Rg-терапии ДГ области и удаление одного надпочечника;
 - при тяжелом течении – удаление обоих надпочечников, заместительная терапия кортизоном.
- При опухоли гипофиза:
 - удаление гипофиза;
 - радиоизотопы (имплантация в гипофиз радиоактивного золота или иттрия-90);
 - дистанционная протонная (альфа-частицами) терапия.

Синдром Иценко-Кушинга

- При аденоме или аденокарциноме надпочечника – хирургическое лечение (удаление пораженного надпочечника)
- При неоперабельных формах – использование препаратов, блокирующих синтез кортикостероидов (парлодел, хлодитан, метирапон)

Течение и прогноз

- При устранении гиперкортизолизма (гиперплазия, аденома надпочечника, аденома гипофиза) прогноз благоприятный
- При отсутствии лечения идет прогрессирование заболевания с неблагоприятным исходом
- Могут быть рецидивы заболевания при субтотальном удалении надпочечников
- При злокачественных опухолях (аденокарцинома, эктопические опухоли) прогноз часто неблагоприятный
- Направление больных на МСЭК для определения группы инвалидности
- Больные находятся под наблюдением эндокринолога