ВРОЖДЕННЫЕ ПОРОКИ СЕРДЦА

ДонГМУ, кафедра госпитальной хирургии им. В.М. Богославского

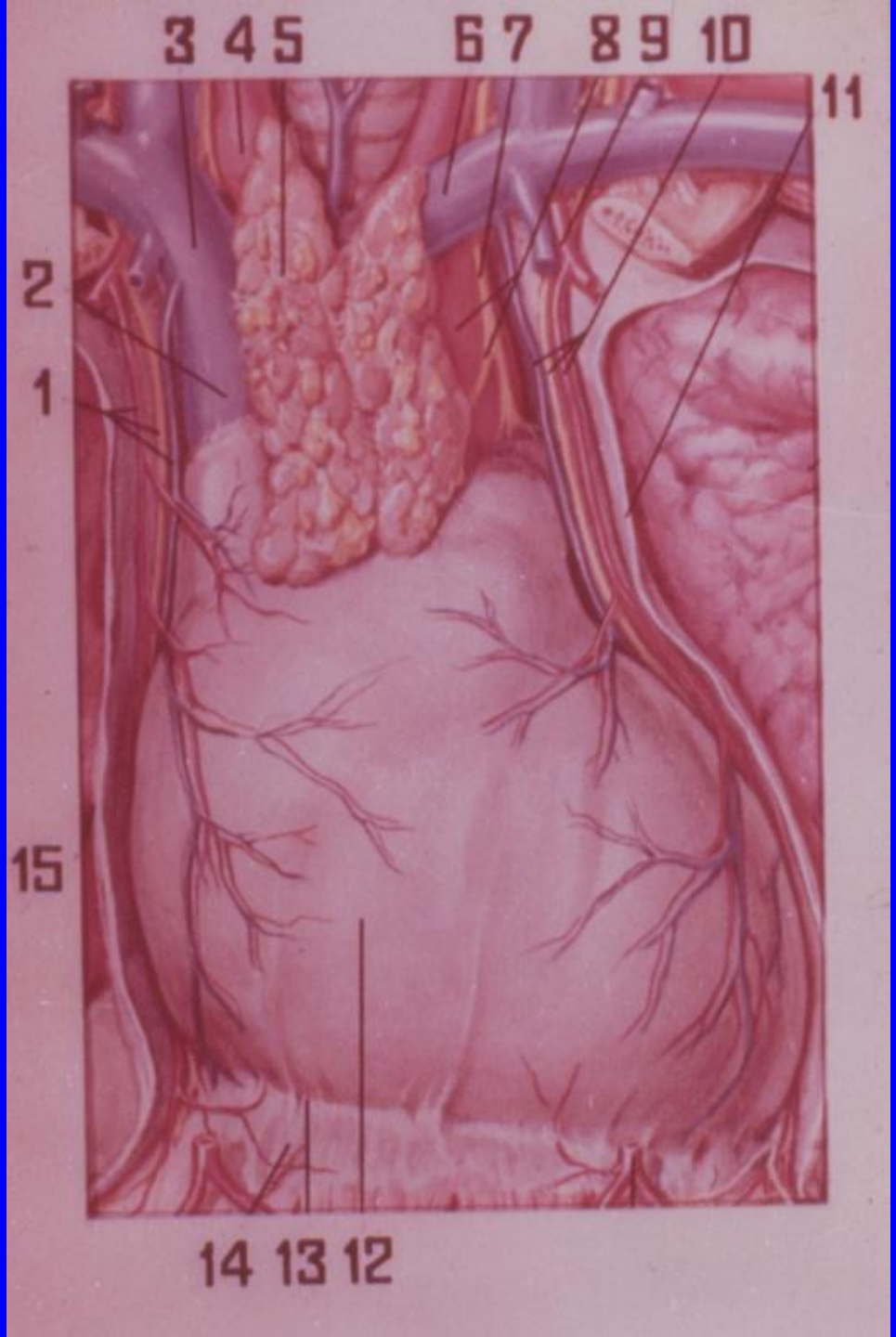
3 4 5
6 7
8 9 10
11
2
1
15
14 13 12

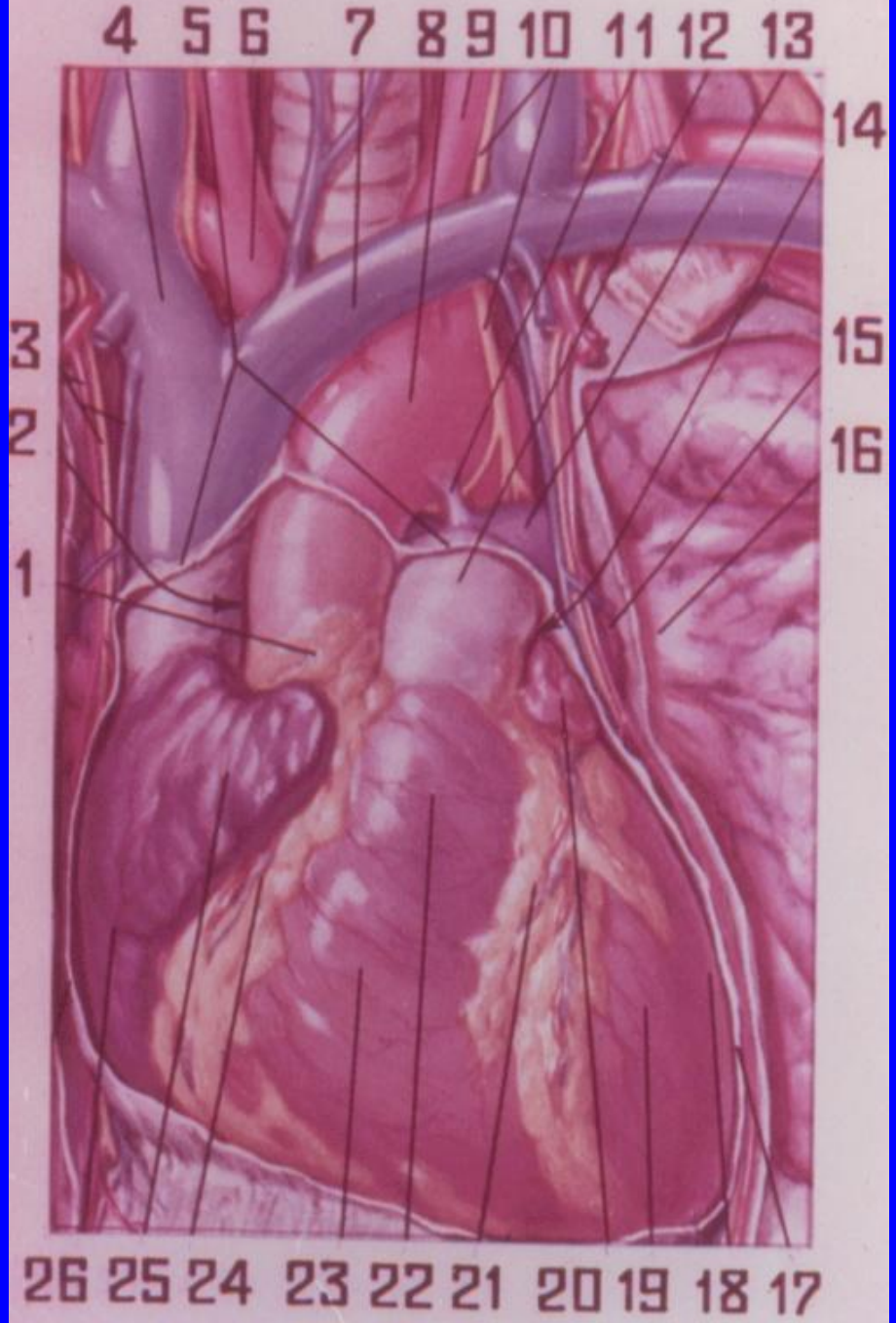
4 5 6 7 8 9 10 11 12 13
14
3
15
2
16
1
26 25 24 23 22 21 20 19 18 17

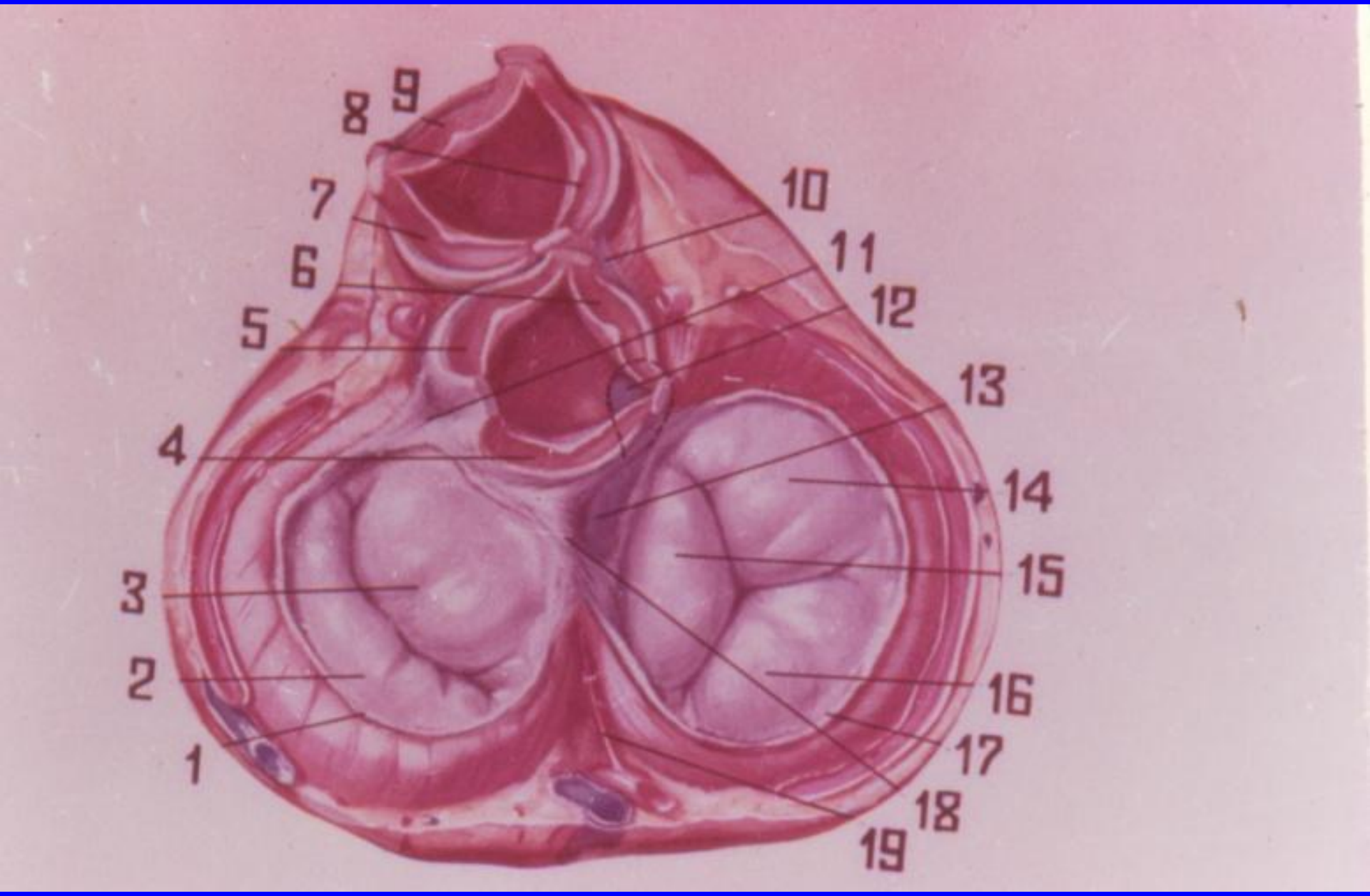
9
8
7
6
5
4
3
2
1
10
11
12
13
14
15
16
17
18
19

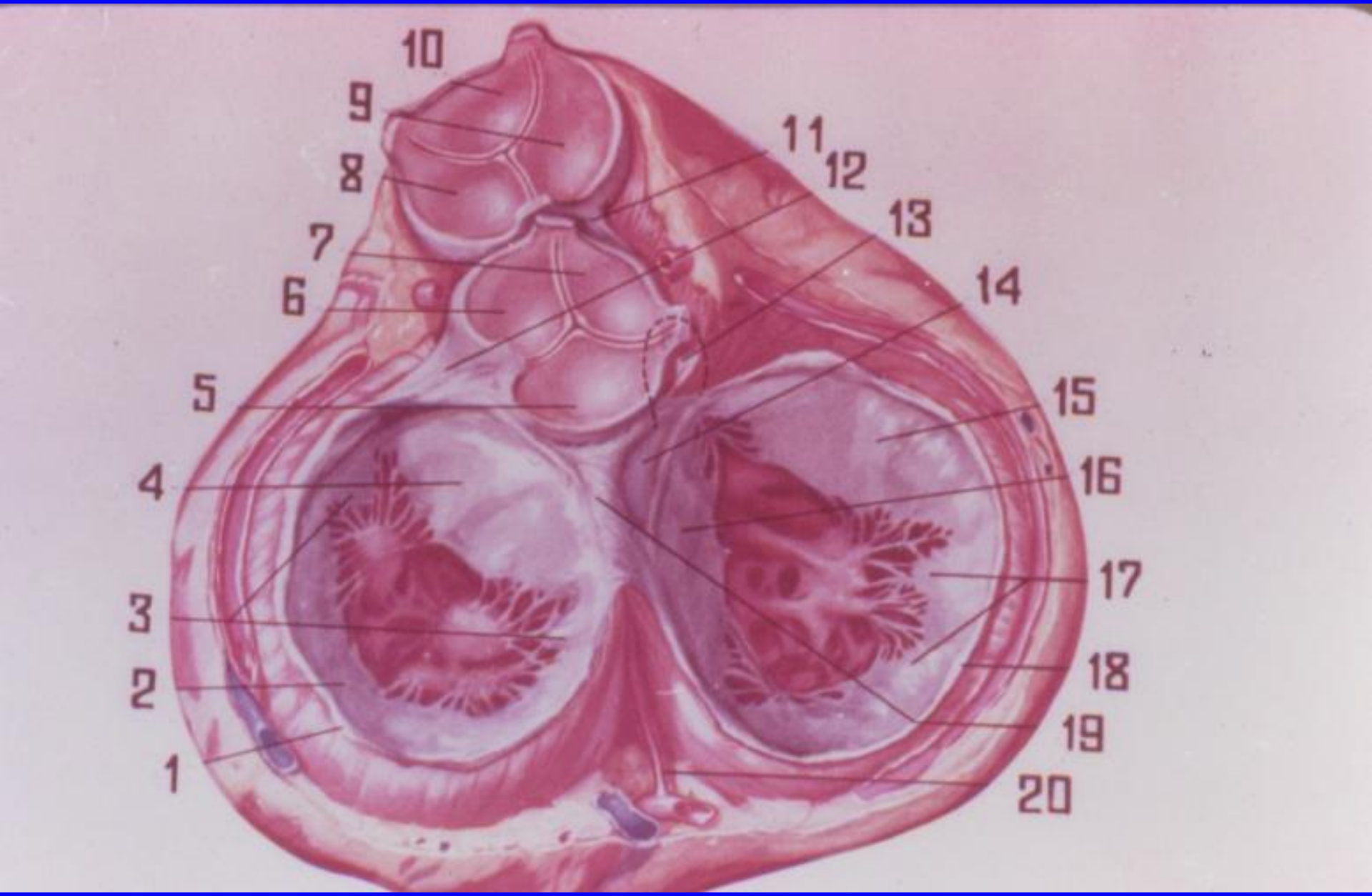
10
9
8
7
6
5
4
3
2
1
11
12
13
14
15
16
17
18
19
20

3 части (отдела) межжелудочковой перегородки

- Входная или приточная
- Трабекулярная или мышечная
- Выходная или отточная

3 группы дефектов межжелудочковой перегородки

- Перимембранозные (периперепончатые) дефекты: трабекулярной, приточной и отточной частей
- Подартериальные отточные дефекты
- Мышечные дефекты: входной, трабекулярной и выходной частей

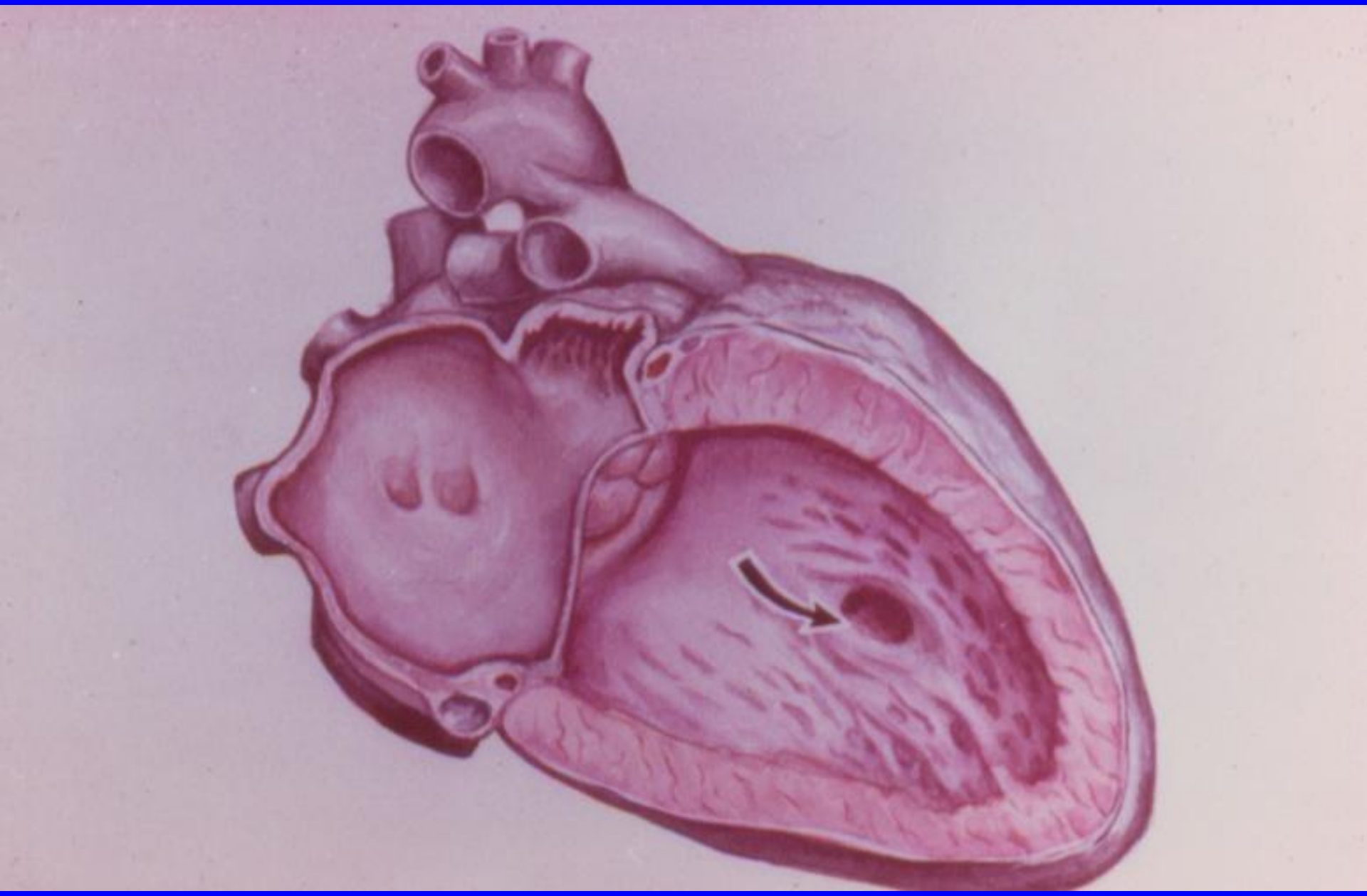

Клиническая классификация легочной гипертензии

Стадия гипертензии	Отношение систолического давления в ЛС к системному АД (%)
I A	до 30
I B	30 - 60
II	до 70
III A	70 - 90
III B	90 - 99
IV	100

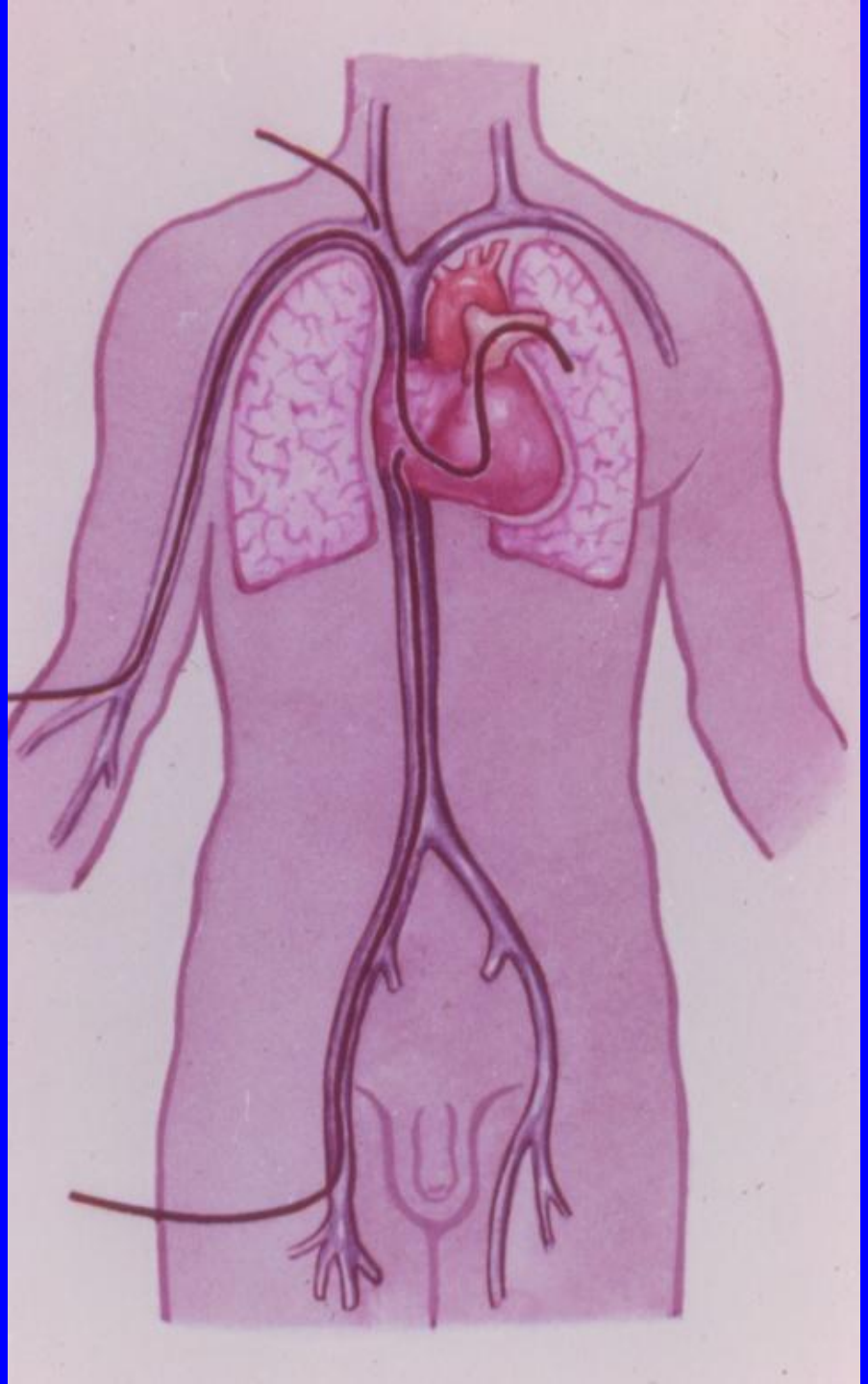

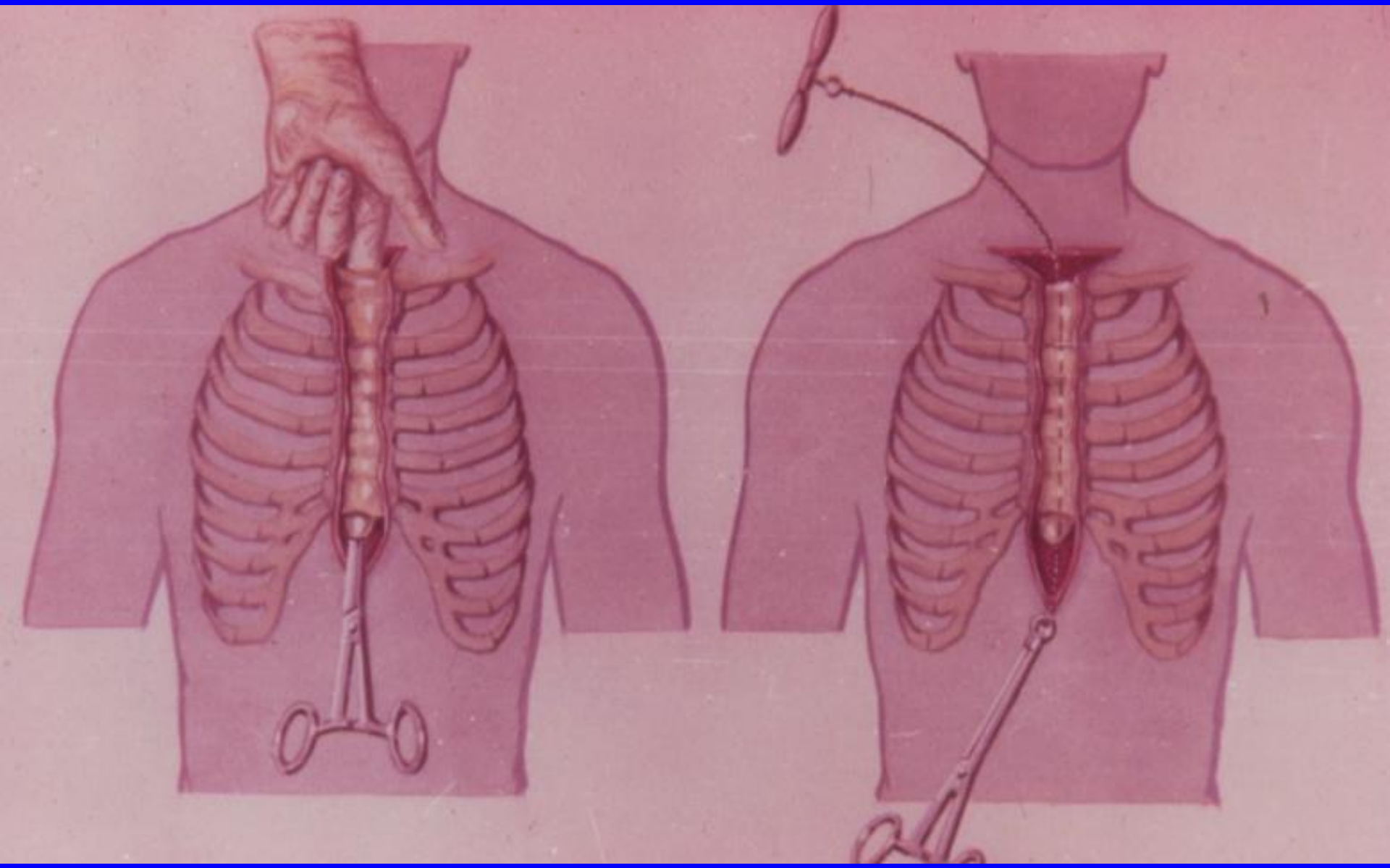

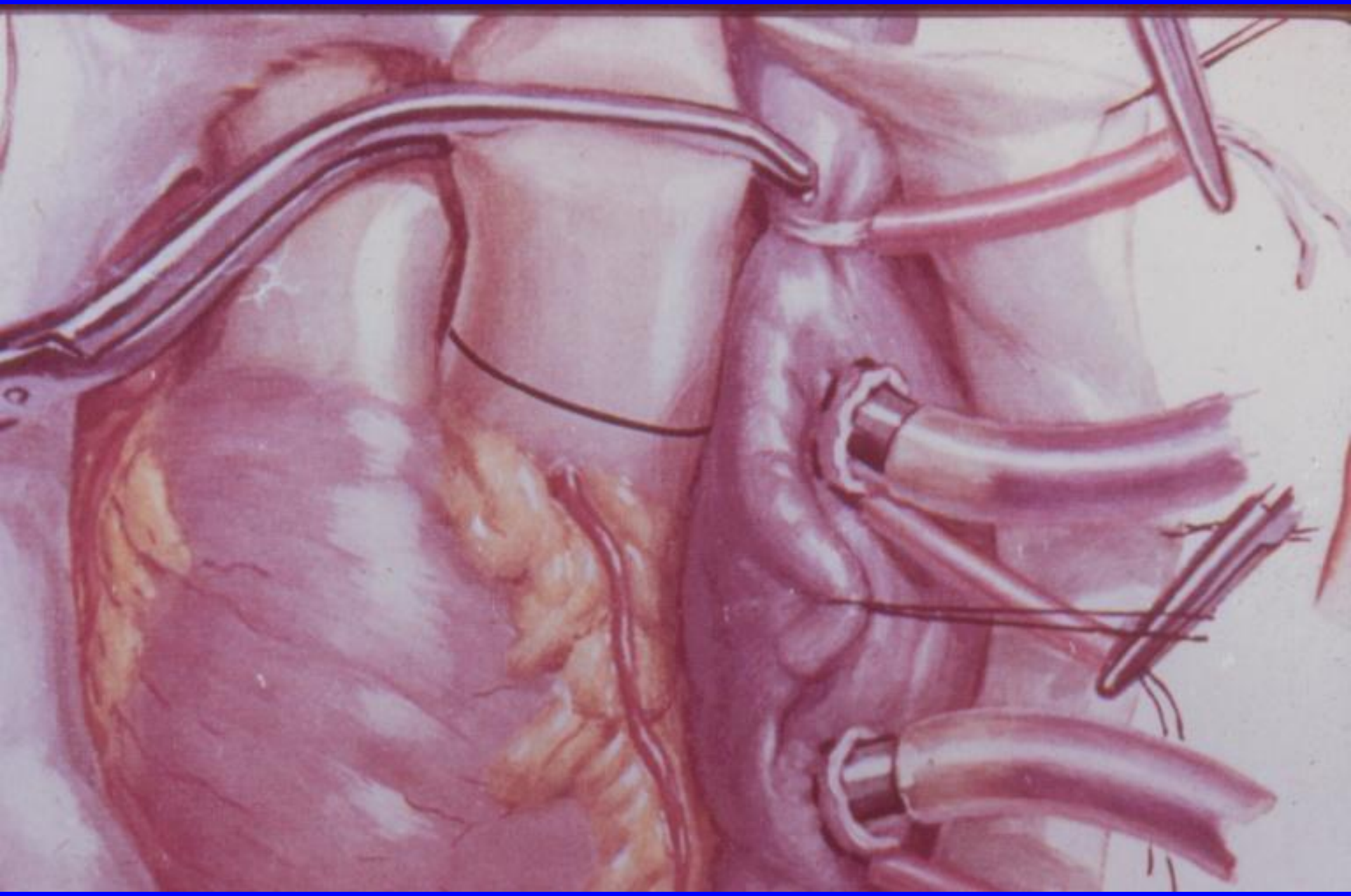

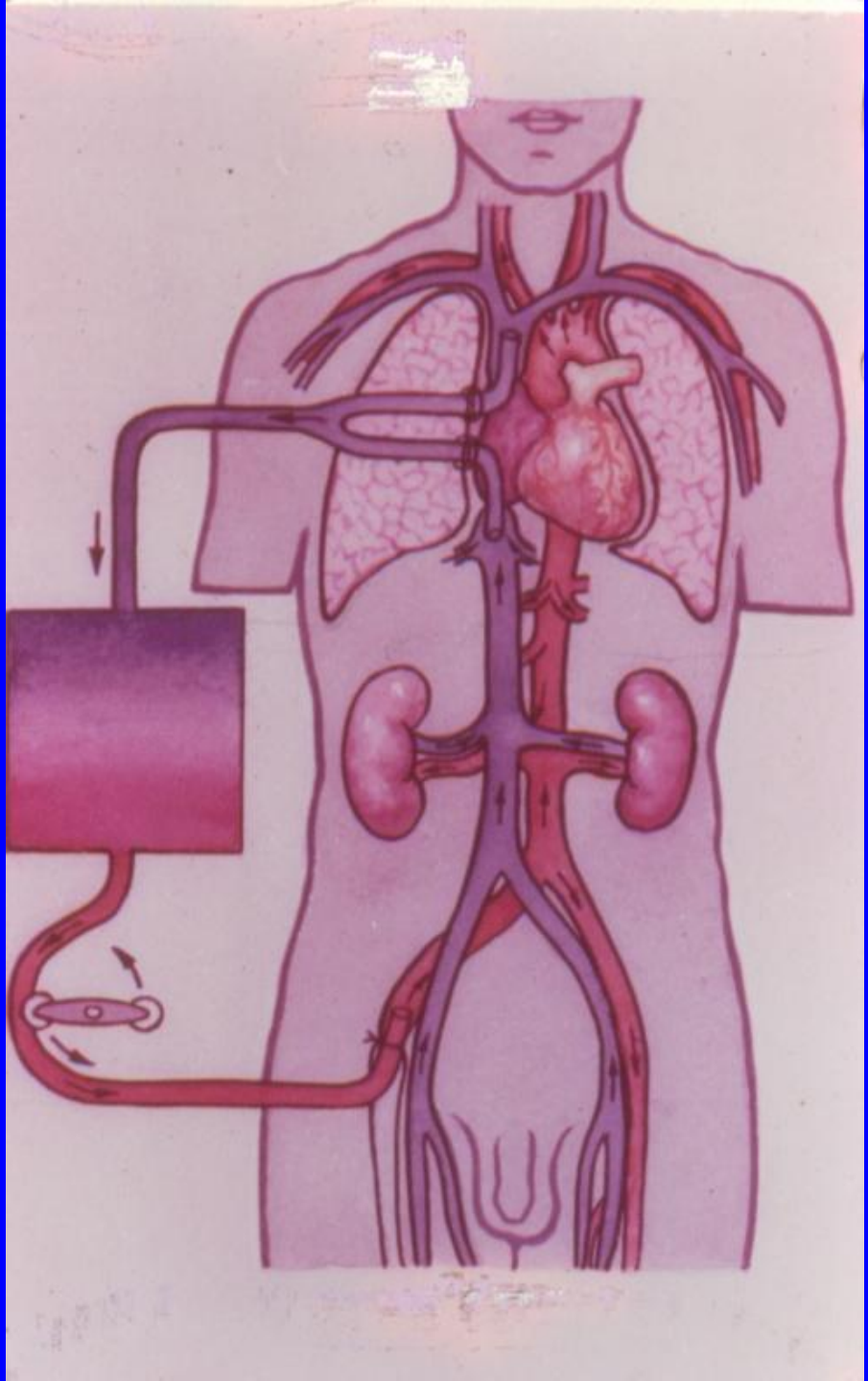



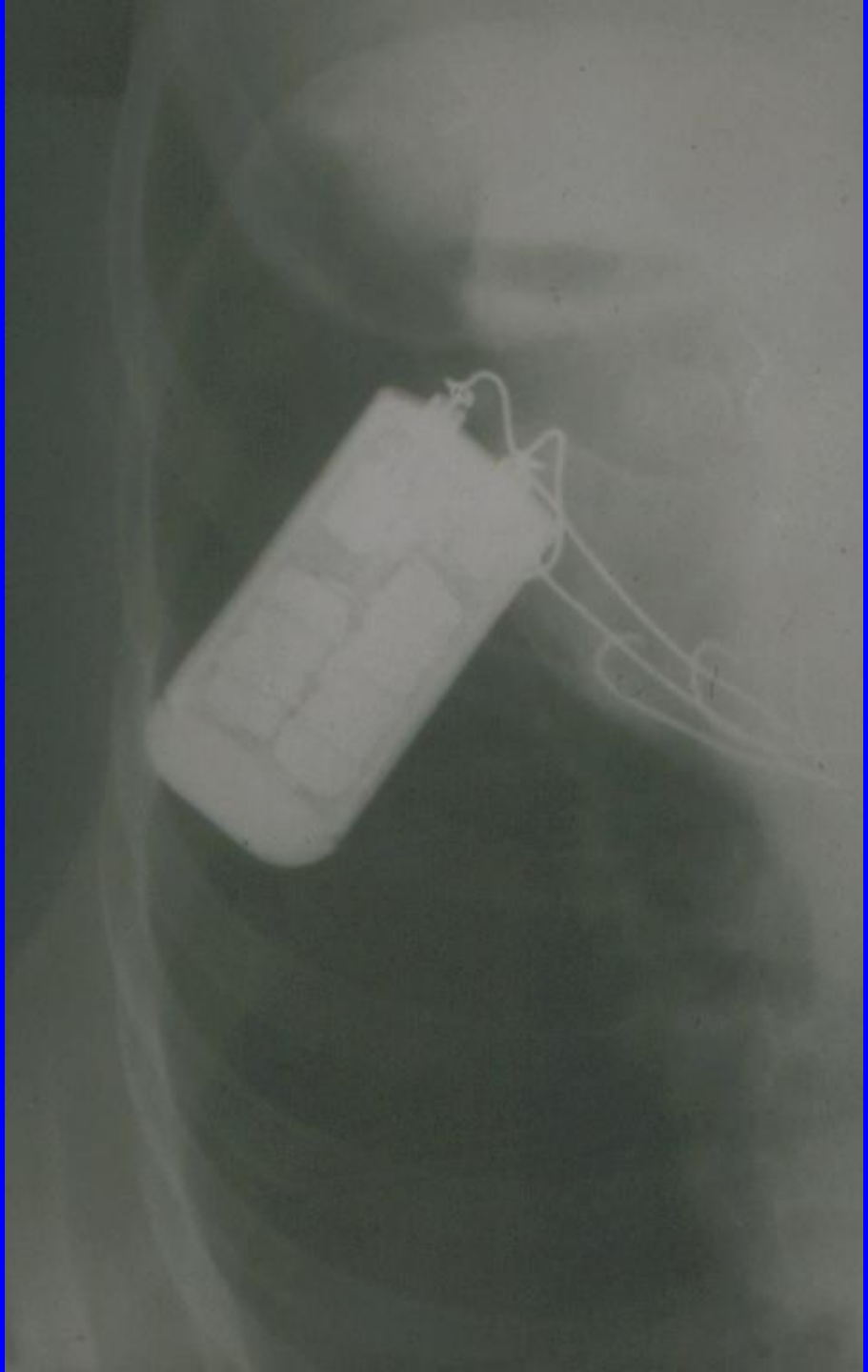

3 группы дефектов межпредсердной перегородки

- Первичные дефекты
- Вторичные дефекты (85-98 % от изолированных ДМПП)
- Единственное предсердие

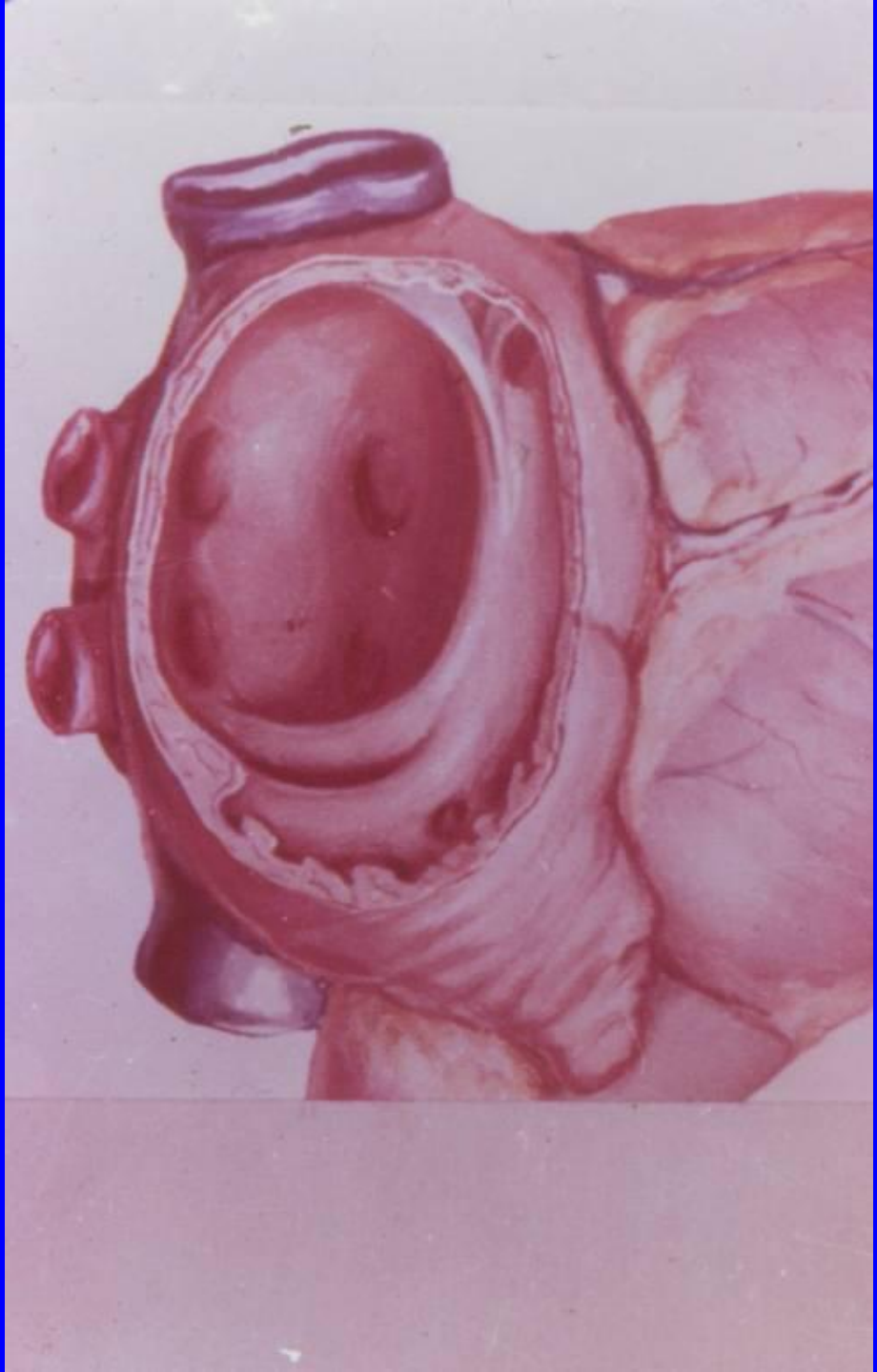

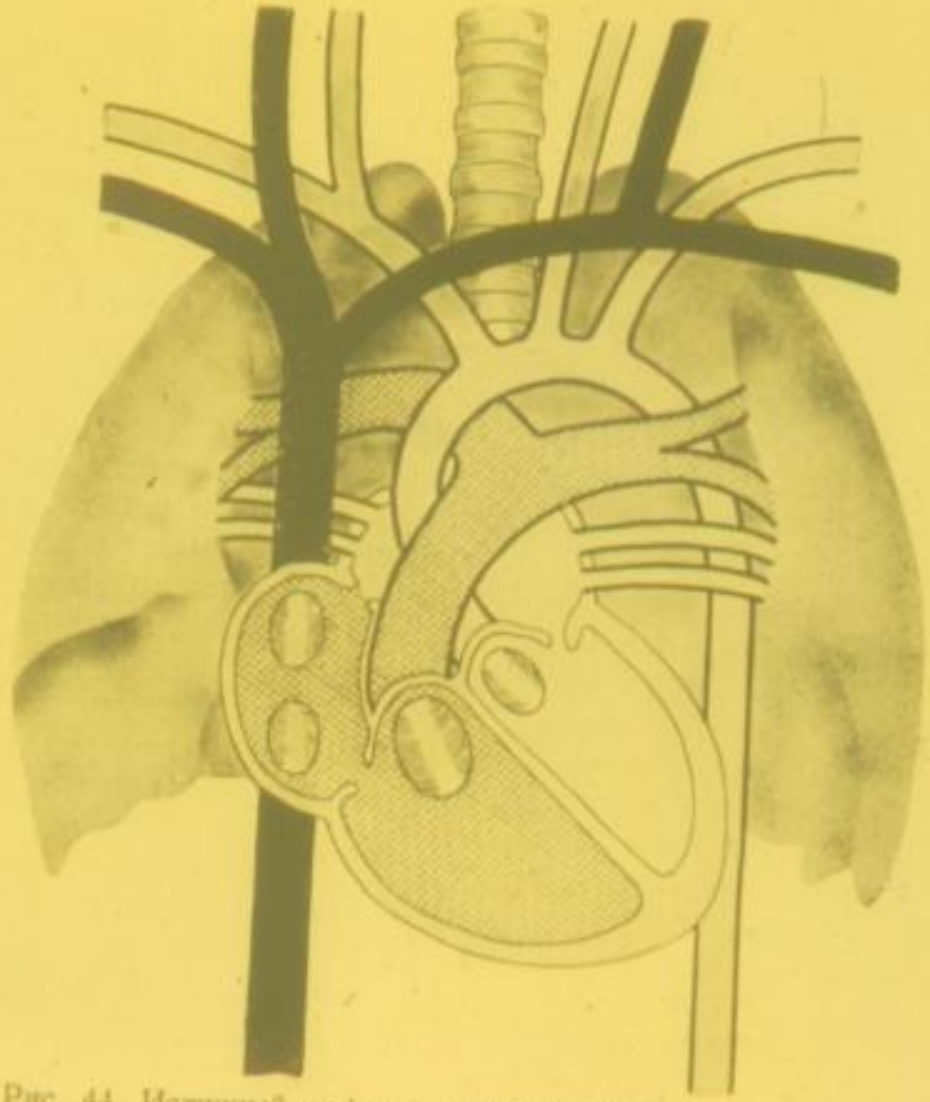

Рис. 44. Истинный дефект межпредсердной перегородки.

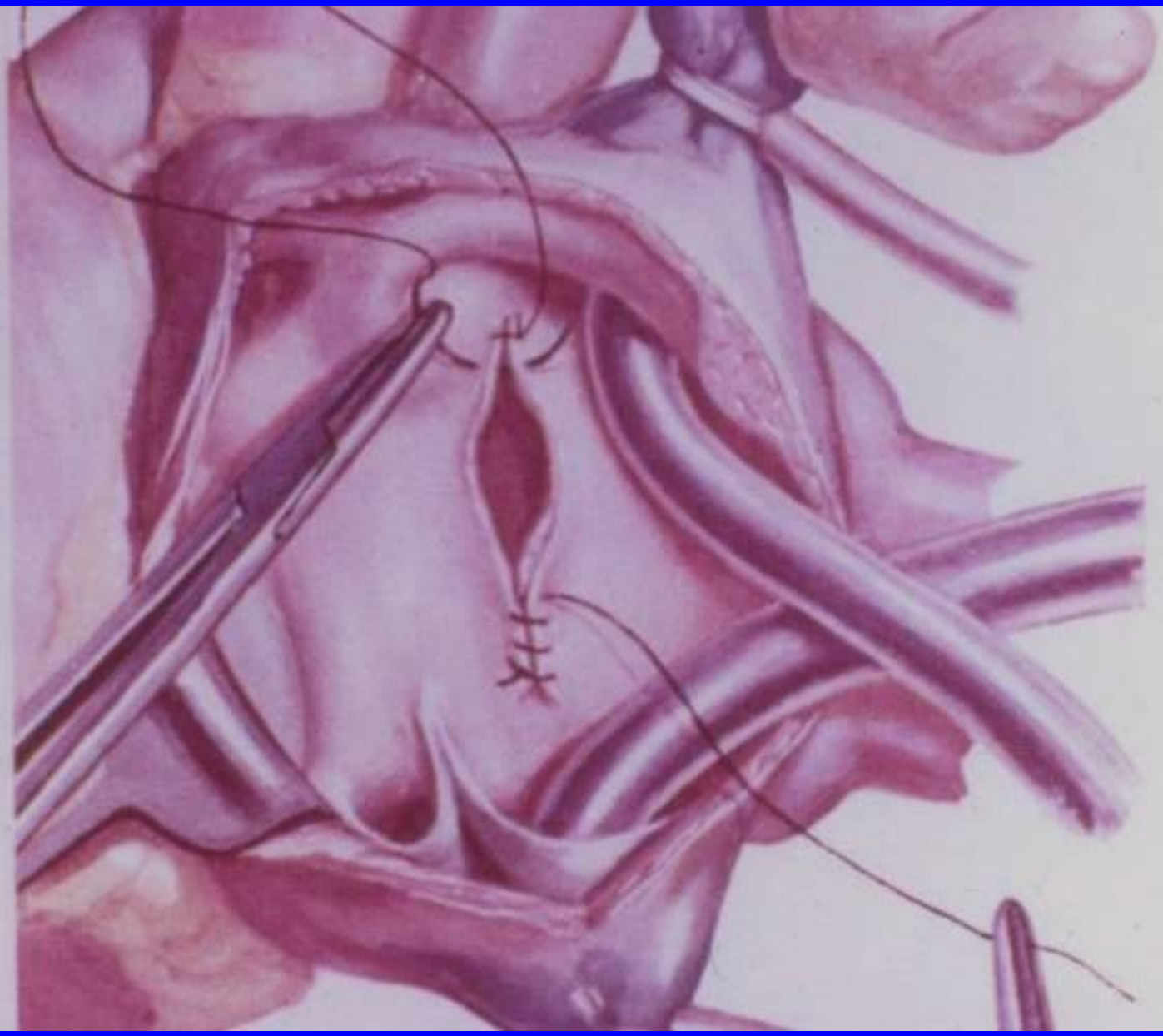

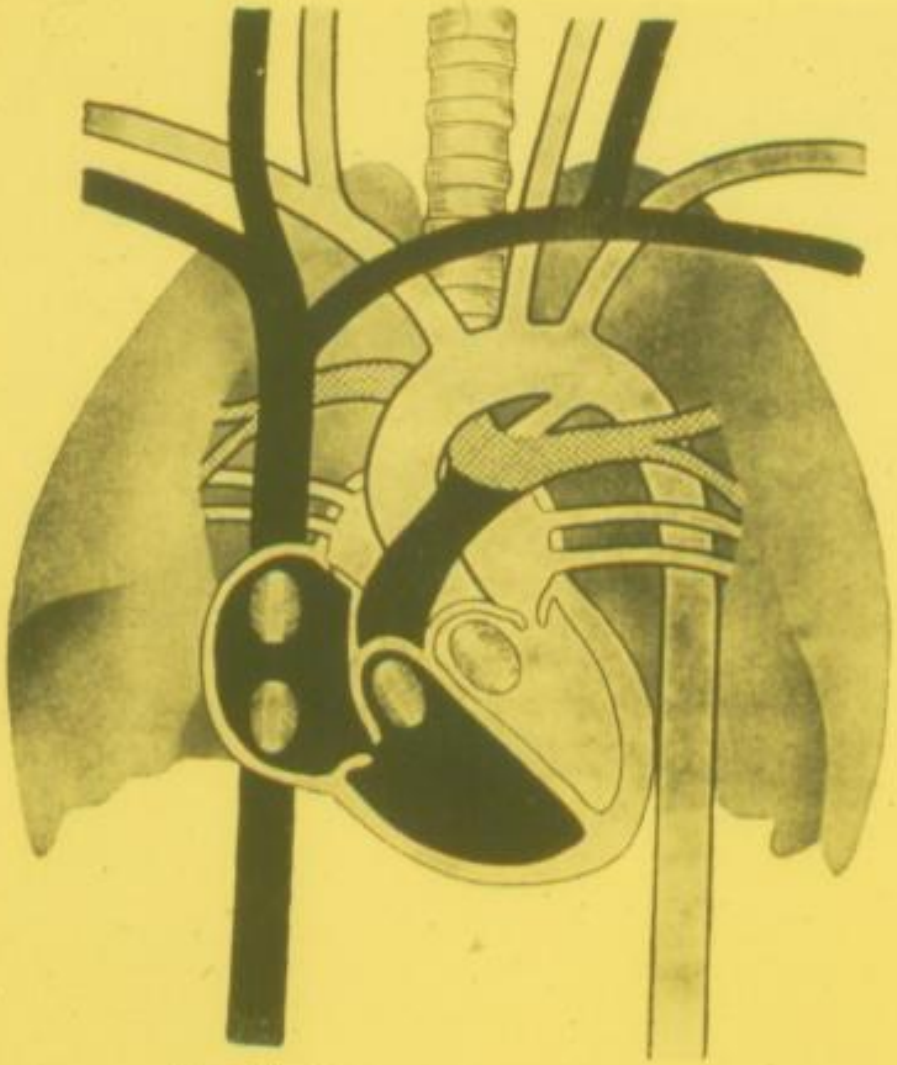

Рис. 94. Открытый боталлов проток.

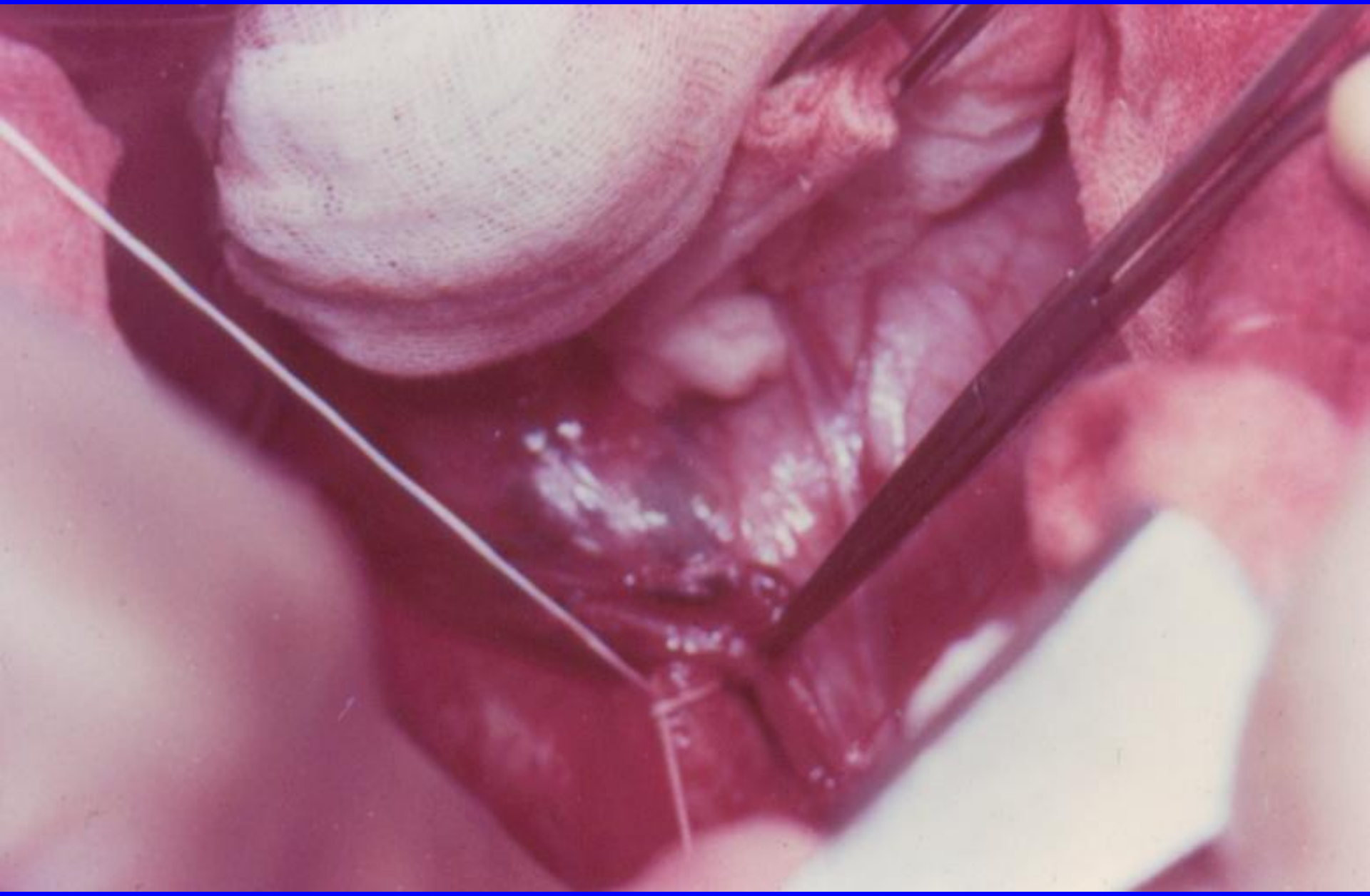

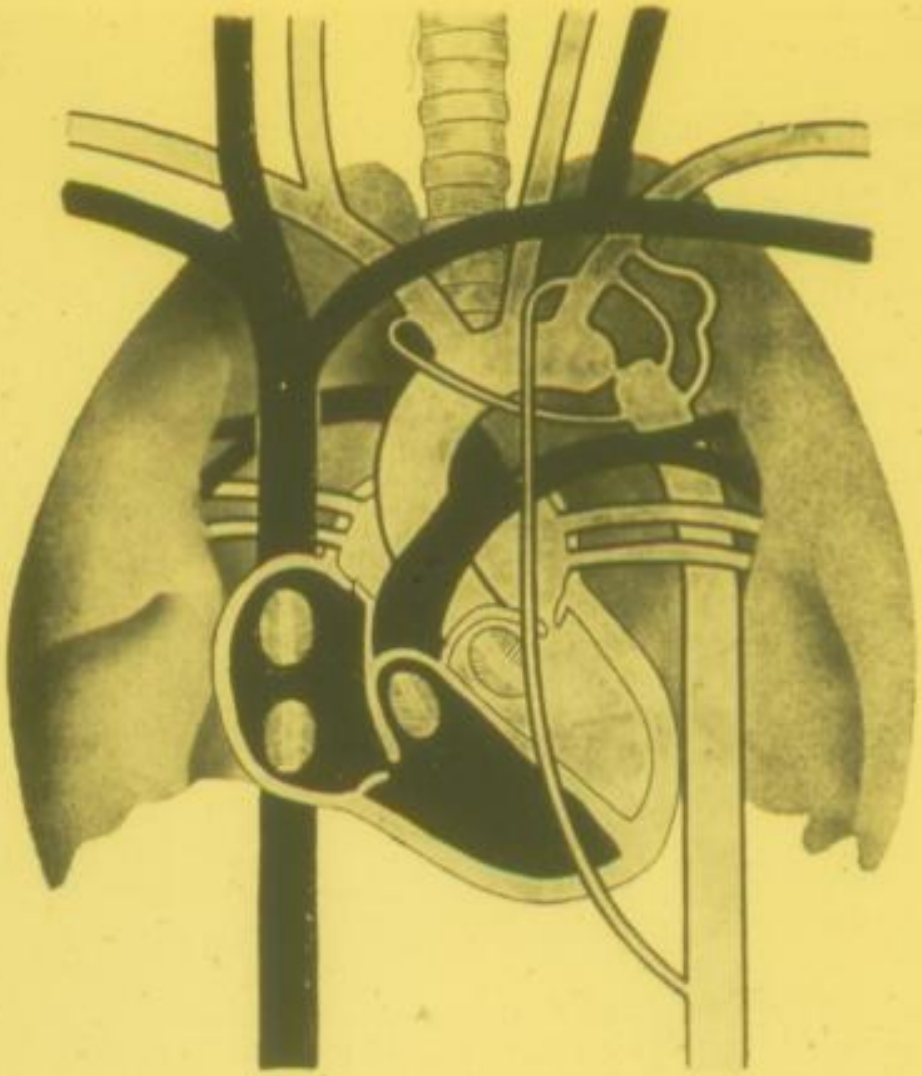

Рис. 98. Коарктация аорты.

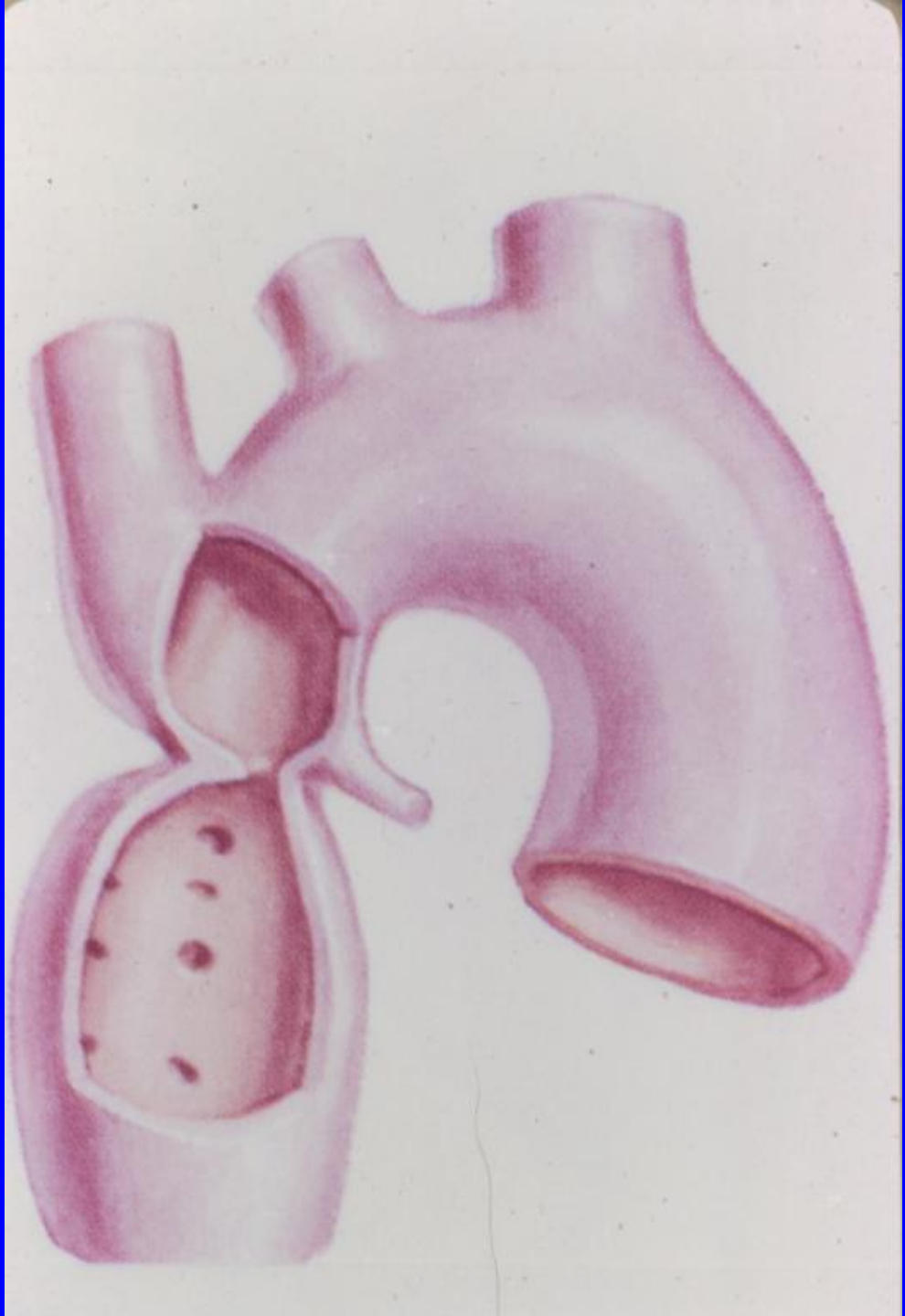

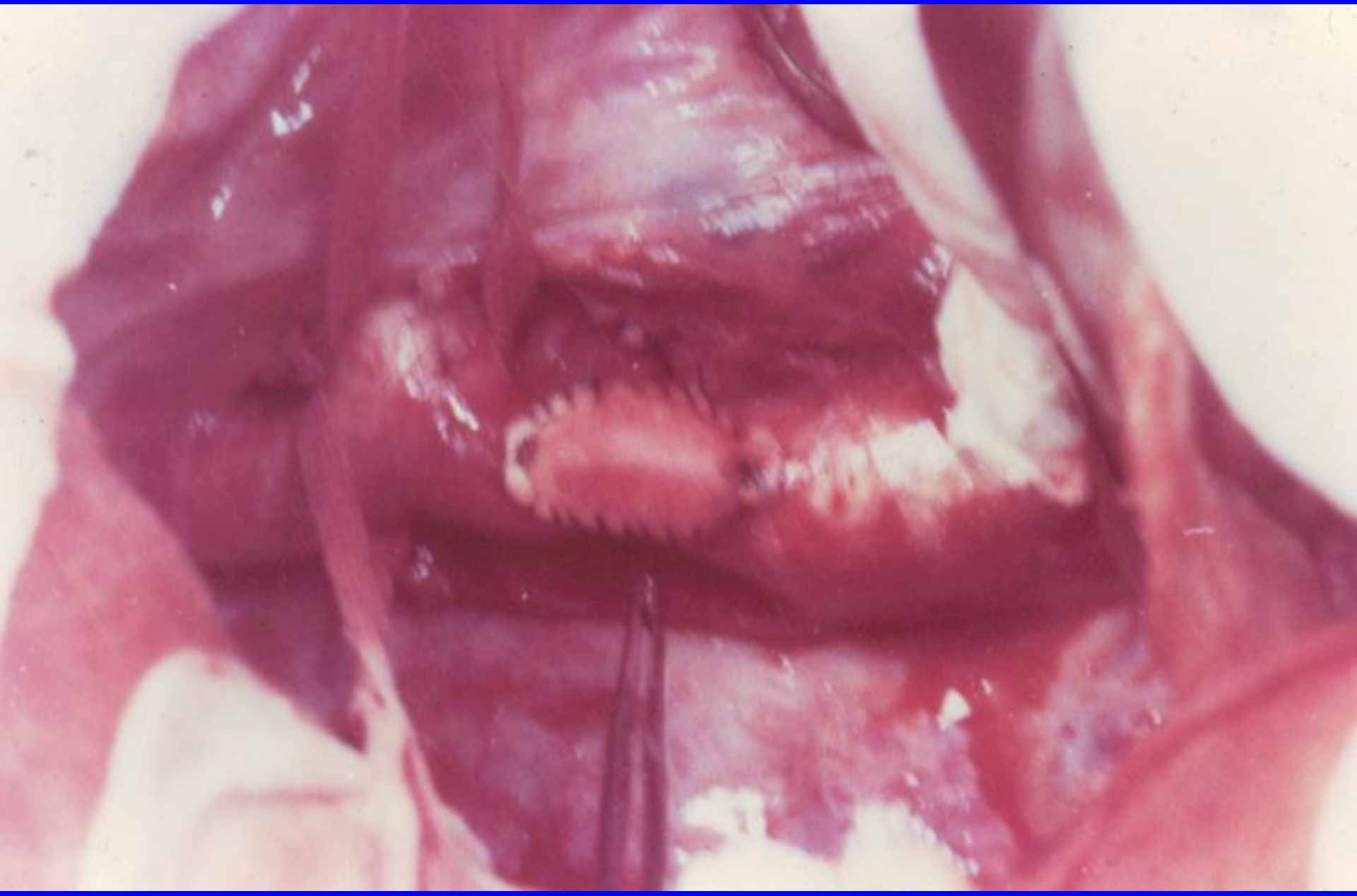

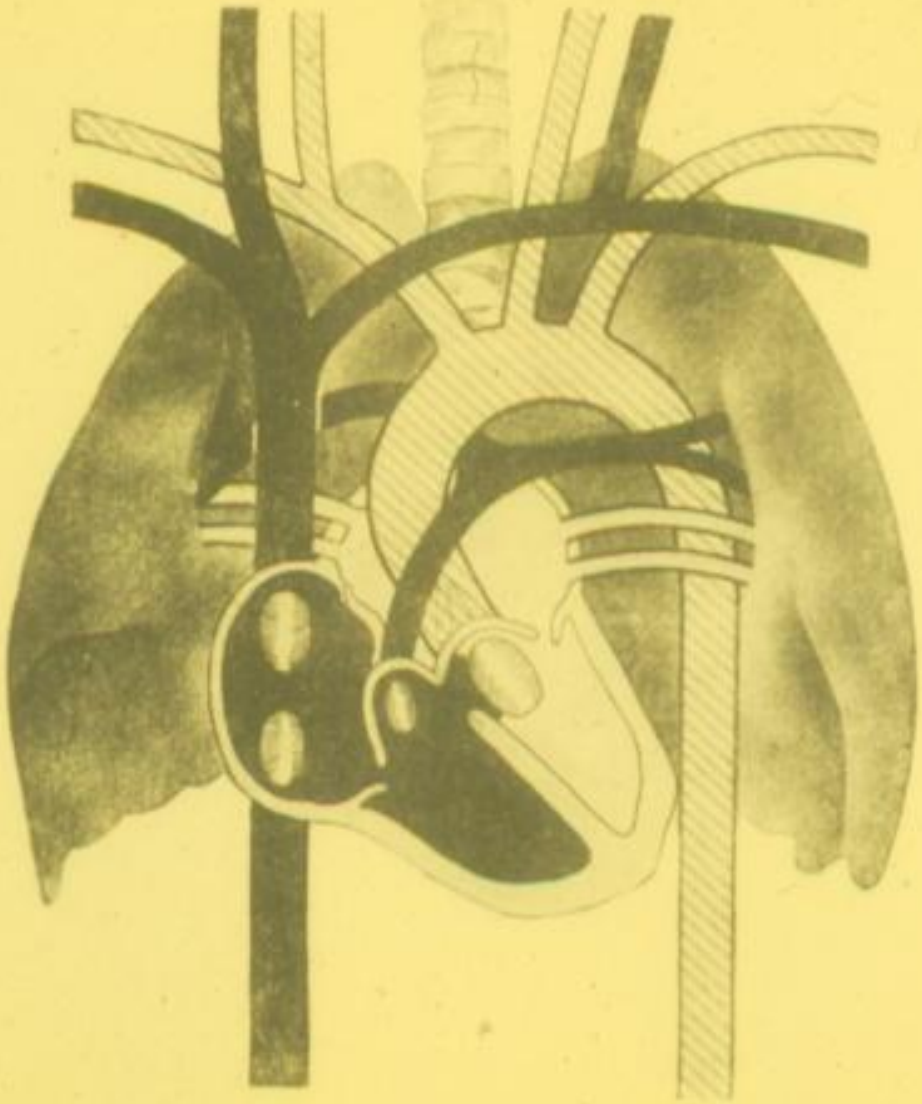

Рис. 57. Тетралогия Фалло.

Формы клинического течения тетрады Фалло

- Тяжелая форма;
- Классическая форма;
- Форма ТФ с одышечно-цианотическими приступами;
- ТФ с поздним цианозом (6-10 лет);
- Бледная форма ТФ.

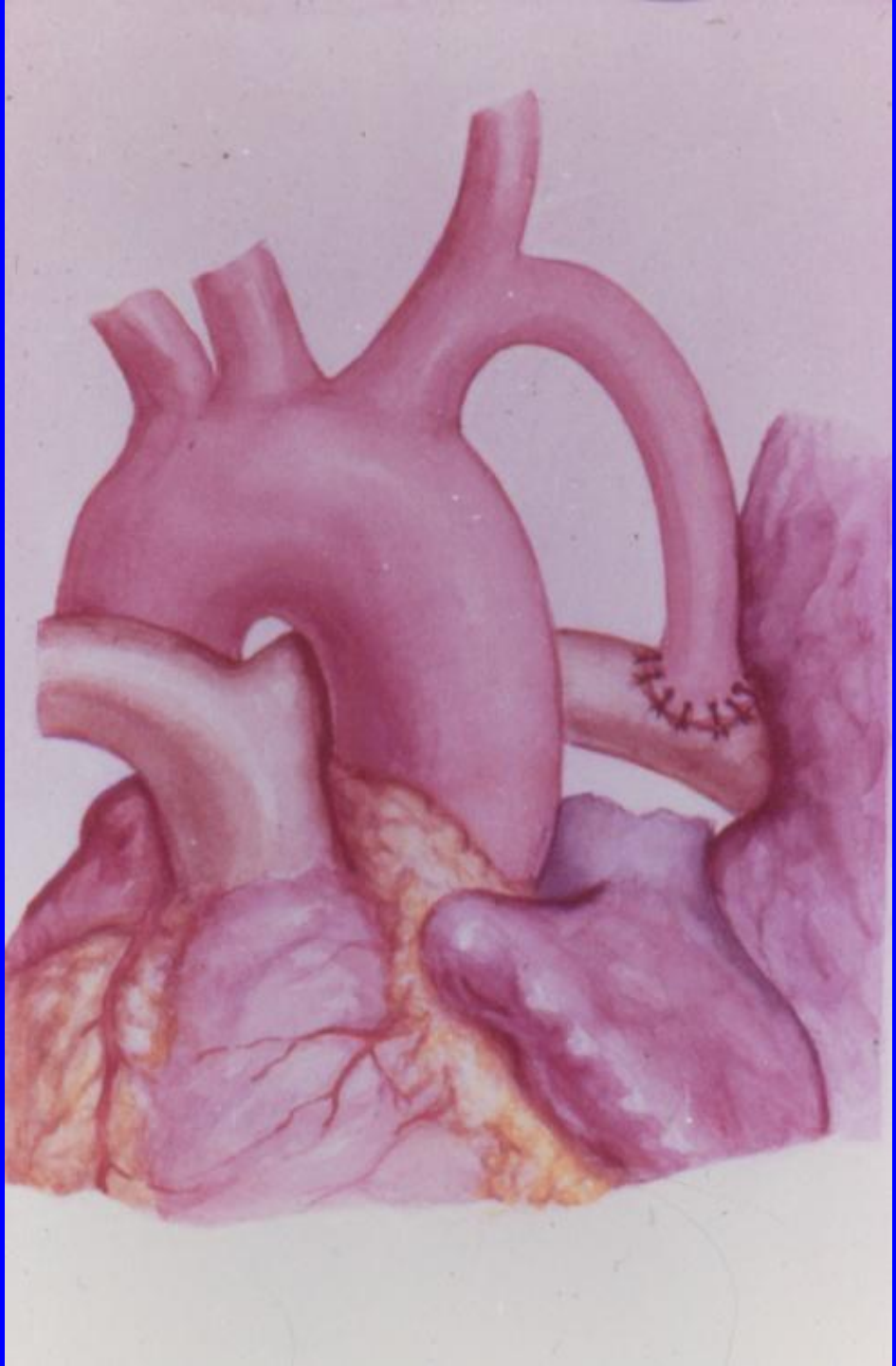

Классификация ИСКЛС

- 1 стадия - умеренный стеноз (повышение СДПЖ до 60 мм рт. ст);
- 2 стадия - выраженный стеноз (СДПЖ - 61-100 мм рт. ст.);
- 3 стадия - резкий стеноз (СДПЖ > 100 мм рт. ст.);
- 4 стадия - декомпенсации (СДПЖ может быть не высоким).