

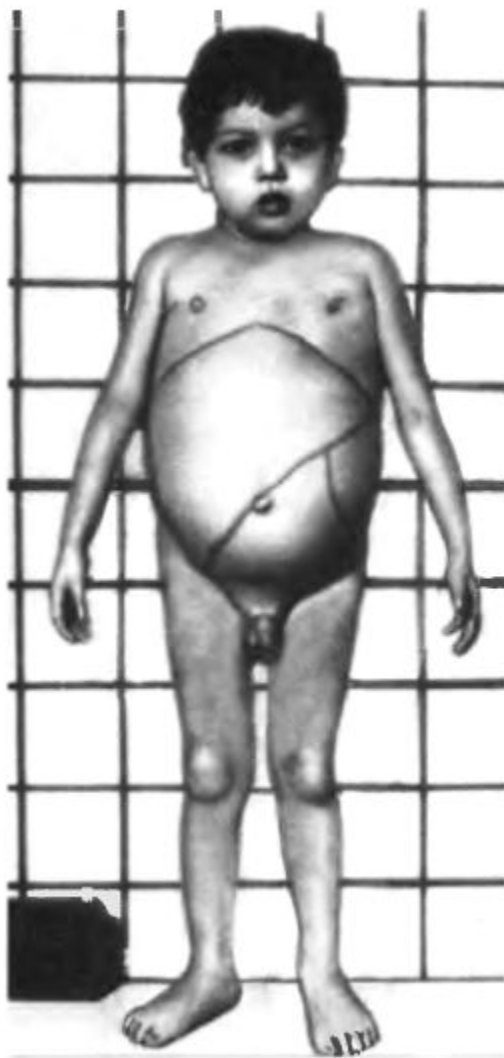

Болезнь Нимана-Пика

Подготовила Агеева А.В.

Нимана-Пика Болезнь. *Синонимы* : Niemann-Pick disease, сфингомиелолипидоз

Рис. 115. Болезнь Нимана—Пика.

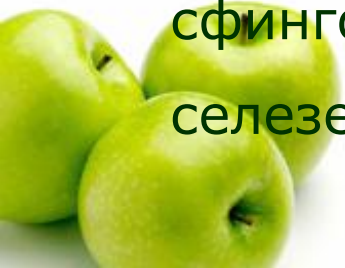

Это наследственное заболевание обмена сфингофосфолипидов, при котором происходит накопление сфингомиелина в лизосомах мозга, печени, ретикуло-эндотелиальной системе



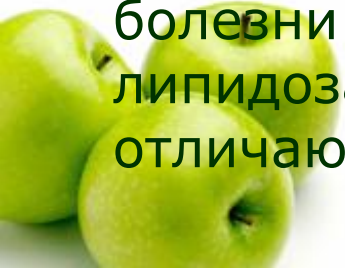
Этиология , Патогенез:

- Болезнь Нимана-Пика связана с дефицитом активности сфингомиелиназы и накоплением сфингомиелина в клетках ретикулоэндоцеллюлярной системы. Ген кислой сфингомиелиназы находится на хромосоме 11. Типы А и В болезни Нимана-Пика – аутосомно –рецессивные лизосомальные нарушения, их гены расположены на аллельных участках хромосомы 11. Ген клонирован, описано большое количество мутаций. Ген типа С болезни Нимана-Пика картирован, он находится на хромосоме 18 и кодирует белок, который переносит через цитоплазматическую мембрану холестерин и гликолипиды, поэтому при типе СЧ накапливается не только сфингомиелин, но и холестерин. В норме сфингомиелин содержится в мозге, печени, почках и селезенке .



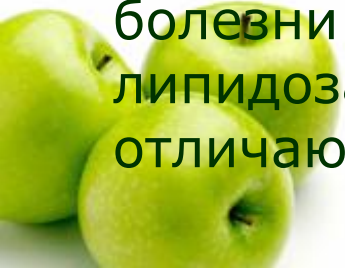
Патоморфология:

- Патологоанатомическое исследование обнаруживает значительное увеличение размеров и желтую окраску печени и селезенки, пятнистый рисунок легких. Надпочечники также значительно увеличены в размерах и содержат большое количество липидов. При микроскопии во всех органах обнаруживаются клетки, которые при фиксации спиртом выглядят «пенистыми» - клетки Нимана-Пика. Эти клетки могут достигать значительной величины 20-25 мкм, в некоторых случаях 90 мкм. Пенистость клеток - это артефакт, вызванный растворением жироподобных субстанций, содержащихся в клетках. Клетки Нимана-Пика могут быть обнаружены при жизни в пунктатах селезенки, костного мозга. Крупные клетки с пенистой протоплазмой не специфичны для болезни Нимана-Пика и могут обнаруживаться при других липидозах и гиперлипидемии. Однако они хорошо отличаются от клеток Гоше.



Патоморфология:

- Патологоанатомическое исследование обнаруживает значительное увеличение размеров и желтую окраску печени и селезенки, пятнистый рисунок легких. Надпочечники также значительно увеличены в размерах и содержат большое количество липидов. При микроскопии во всех органах обнаруживаются клетки, которые при фиксации спиртом выглядят «пенистыми» - клетки Нимана-Пика. Эти клетки могут достигать значительной величины 20-25 мкм, в некоторых случаях 90 мкм. Пенистость клеток - это артефакт, вызванный растворением жироподобных субстанций, содержащихся в клетках. Клетки Нимана-Пика могут быть обнаружены при жизни в пунктатах селезенки, костного мозга. Крупные клетки с пенистой протоплазмой не специфичны для болезни Нимана-Пика и могут обнаруживаться при других липидозах и гиперлипидемии. Однако они хорошо отличаются от клеток Гоше.



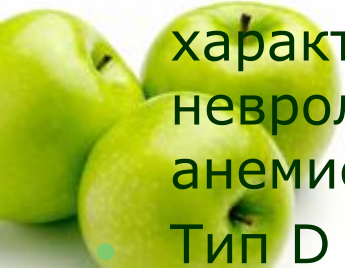Клиника :

- В начале болезни наблюдается отказ ребенка от пищи, периодическая рвота; очень рано увеличиваются размеры печени и селезенки , развивается гипотрофия. Появление признаков, указывающих на поражение нервной системы, также позволяет заподозрить болезнь Нимана-Пика. Спастические парезы могут сменяться общей мышечной гипотонией, гипореклексией. Прогрессирующее поражение нервной системы ведет к резкому отставанию ребенка в нервно-психическом развитии, появлению глухоты, слепоты. У 20-30% детей при осмотре глазного дна обнаруживается симптом «вишнёвой косточки» Кожные покровы приобретают коричневатый оттенок. Резистентность к инфекции снижены: дети подвержены заболеваниям легких (пневмонии), ушей (отиты).



Выделяют несколько форм заболевания, различающихся клинически (временем начала, течением и тяжестью неврологических и висцеральных проявлений) и имеющих, по-видимому, различную генетическую природу.

- Тип А (классическая инфантильная форма) составляет более половины всех случаев болезни Нимана-Пика. Заболевание проявляется выраженной гепатоспленомегалией, задержкой физического и умственного развития, тяжелыми неврологическими расстройствами. Начальные симптомы обнаруживаются в первые месяцы жизни. Большинство детей погибают в возрасте до 3х лет
- Тип В (висцеральная или « хроническая» форма) отличается поздним началом заболевания, распространенным поражением внутренних органов. Поражение нервной системы не характерно.
- Тип С (подострая, или юношеская, форма) характеризуется медленным прогрессированием неврологических симптомов, гепатоспленомегалией, анемией, судорогами, мозжечковыми расстройствами.
- Тип D описан в семьях Новой Шотландии.

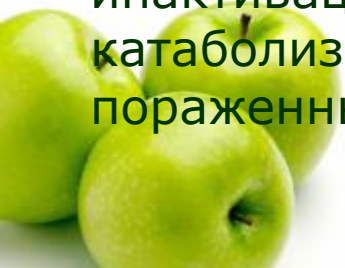


Выделяют несколько форм заболевания, различающихся клинически (временем начала, течением и тяжестью неврологических и висцеральных проявлений) и имеющих, по-видимому, различную генетическую природу.

- Тип С (подострая, или юношеская, форма) характеризуется медленным прогрессированием неврологических симптомов, гепатоспленомегалией, анемией, судорогами, мозжечковыми расстройствами.
- Тип D описан в семьях Новой Шотландии.
- Специфический дефицит фермента, катализирующего расщепление сфингомиелина до фосфорилхолина и церамида, установлен при классической инфантильной форме болезни заболевания (тип В).



- Общими для всех форм симптомами являются увеличение лимфатических узлов, Обычно отмечаются побочные признаки гиперспленизма. Характерна инфильтрация лёгких, выявляемая рентгенологически. Неврологическая симптоматика (отсутствующие при висцеральной форме заболевания, тип В) включают задержку психомоторного развития, атаксию, судороги, снижение мышечного тонуса и угнетение сухожильных рефлексов. У некоторых больных при исследовании глазного дна обнаруживают симптом «вишневой косточки». Иногда отмечаются небольшие или нодулярные ксантомы на коже. В периферической крови, чаще в костном мозге, а также в печени, селезенке, почках, надпочечниках, лимфатических узлах и некоторых других органах обнаруживаются довольно крупные зернистые и вакуолизированные «пенистые» клетки. Основные изменения метаболизма при болезни Нимана-Пика обусловлены инактивацией энзима сфингомиелиназы, что приводит к нарушению катаболизма сфингомиелина и накоплению его в клетках пораженных органов.



Минимальные диагностические признаки :

Гепатоспленомегалия; « пенистые» клетки в костном мозге, печени и селезёнке; накопление сфингомиелина в ретикулоэндотелиальных клетках и клетках других органов.

Течение, Прогноз :

Популяционная частота неизвестна

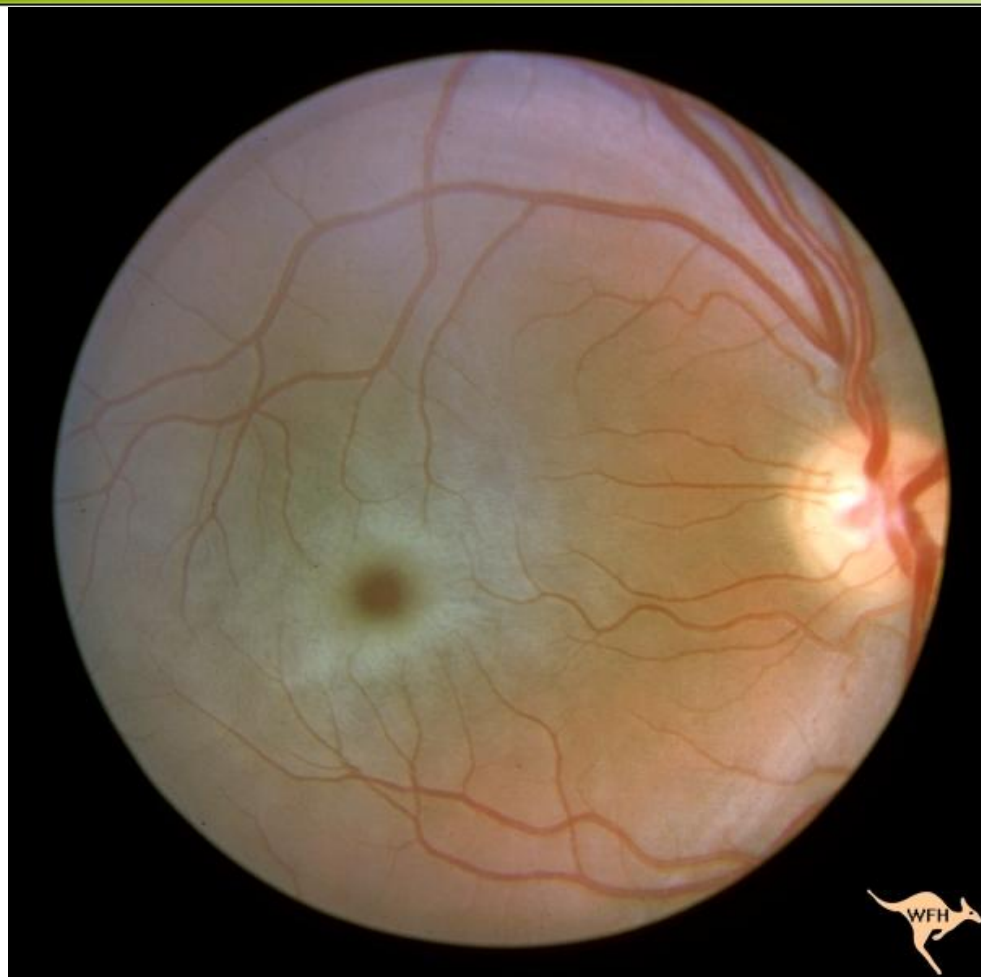Соотношение полов – М1:Ж1

Тип наследования-аутосомно-рецессивный

Прогноз неблагоприятный.

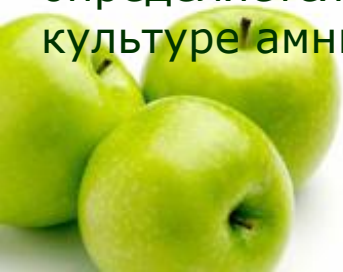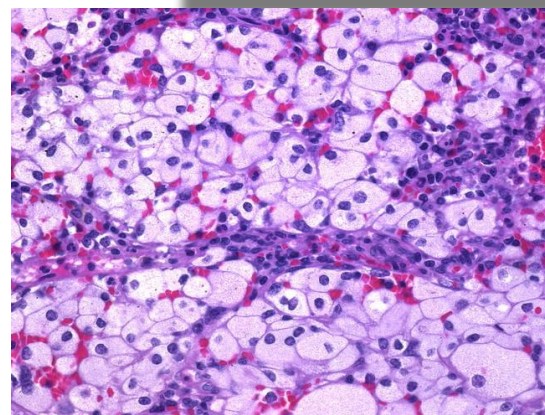
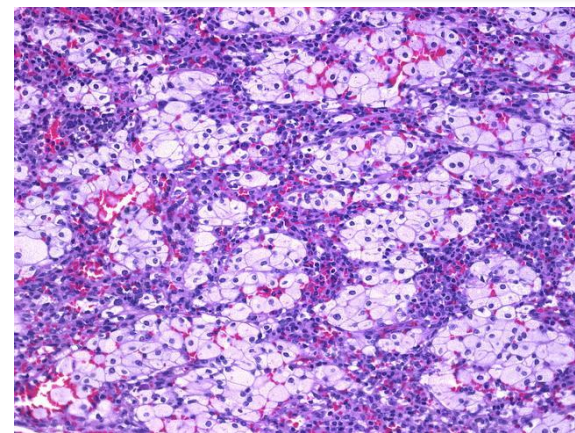
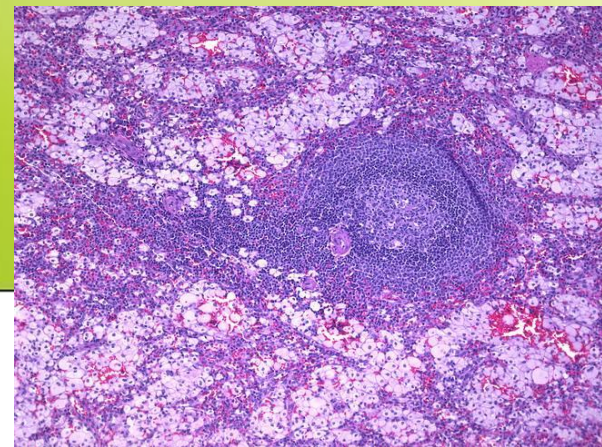
Очень редко дети доживают до 3-летнего возраста.

Несколько более благоприятен прогноз при формах, которые протекают без поражения центральной нервной системы

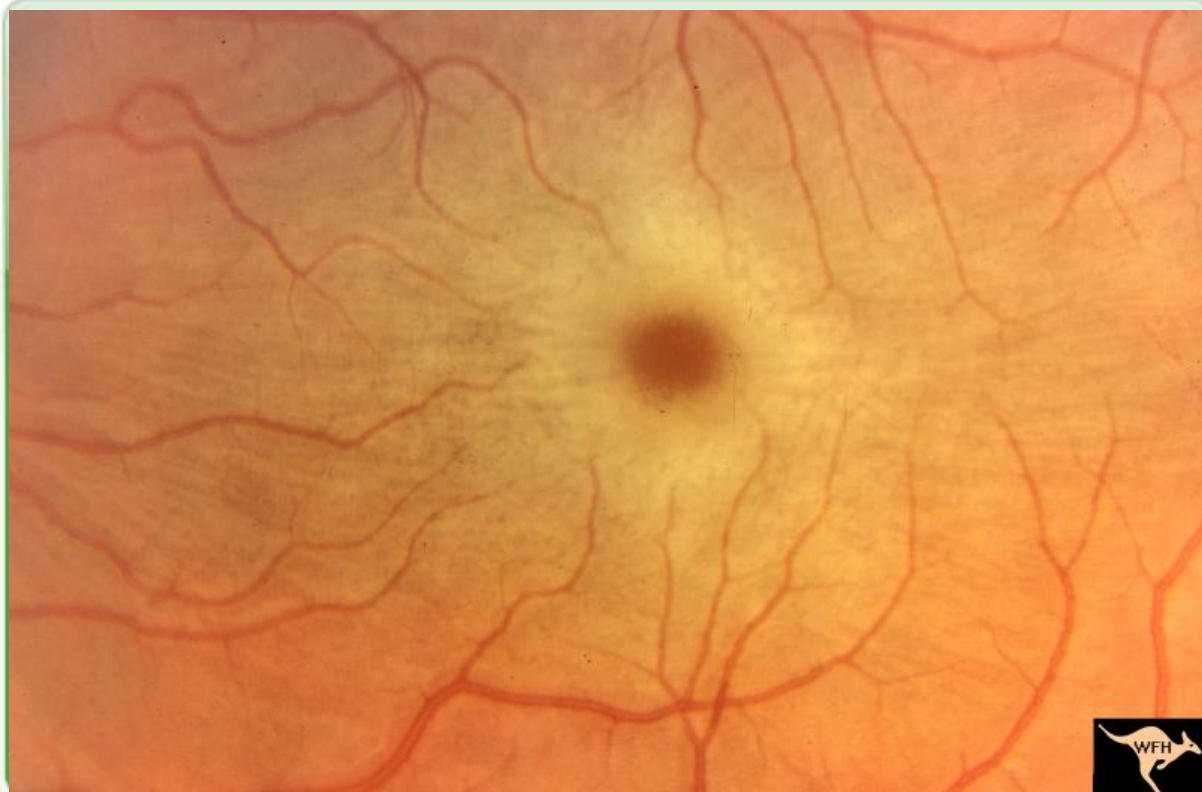

Диагностика :

Сочетание прогрессирующего снижения психических функций с гепатоспленомегалией и анемией должно настораживать в отношении болезни Нимана-Пика. Диагноз подтверждается биопсией костного мозга, периферических нервов или лимфатических узлов. При исследовании крови больных выявляются гипохромная анемия, тромбоцитопения. В периферической крови могут обнаруживаться вакуолизированные лимфоциты. Содержание свободного холестерина в крови повышено, иногда обнаруживается увеличение концентраций лецитина и сфингомиелина. Рентгенологически в костях обнаруживаются признаки остеопороза и остеомаляции. В пренатальной диагностике определяется уровень сфингомиелиназы в культуре амниотических фибробластов.



Дифференциальный диагноз : GM2 – ганглиозидоз, тип I, GM1 – ганглиозидоз, тип I, болезнь Волмана; болезнь Гоше



Лечение : Трансплантация костного мозга и печени оказались неэффективной. Заместительная ферментотерапия также находится на стадии эксперимента. Несмотря на некоторый эффект проведенной терапии, попытки лечения болезни Нимана-Пика до сих пор заканчивались неудачей.



Болезнь	Сроки манифестации	Первые клинические симптомы	Диагностические критерии
Болезнь Тея-Сакса.(GM-2-ганглиозидоз)	Первые недели жизни	Гипервозбудимость, гиперактузия, гиперестезия, миоклонические судороги	Дефицит гексозаминидазы А в лейкоцитах или фибробластах кожи, «вишнёвая косточка» на глазном дне
GM-1-ганглиозидоз	Первые недели жизни	Нарушенное сосание и глотание, гипотония, генерализованный отёк	Дефицит В-галактозидазы в лейкоцитах и фибробластах кожи, «вишнёвая косточка» на глазном дне
Болезнь Нимана-Пика	На первом году жизни, редко в неонатальном периоде (10%)	Трудности вскармливания из-за расстройств сосания и глотания, судорожная готовность, повышенная возбудимость	Дефицит сфингомиелиназы в лейкоцитах и фибробластах кожи, «вишнёвая косточка» на глазном дне
Болезнь Гоше	Первые недели жизни	Гиперэкстензия шеи, косоглазие, спастика, гепатоспленомегалия	Дефицит В-глюкозидазы в лейкоцитах или фибробластах кожи, в печени
Болезнь Альперса	Первые недели жизни	Миоклонические судороги, двигательные расстройства, спастические параличи	При компьютерной томографии-церебральная кортикальная атрофия с вовлечением каудальных структур

