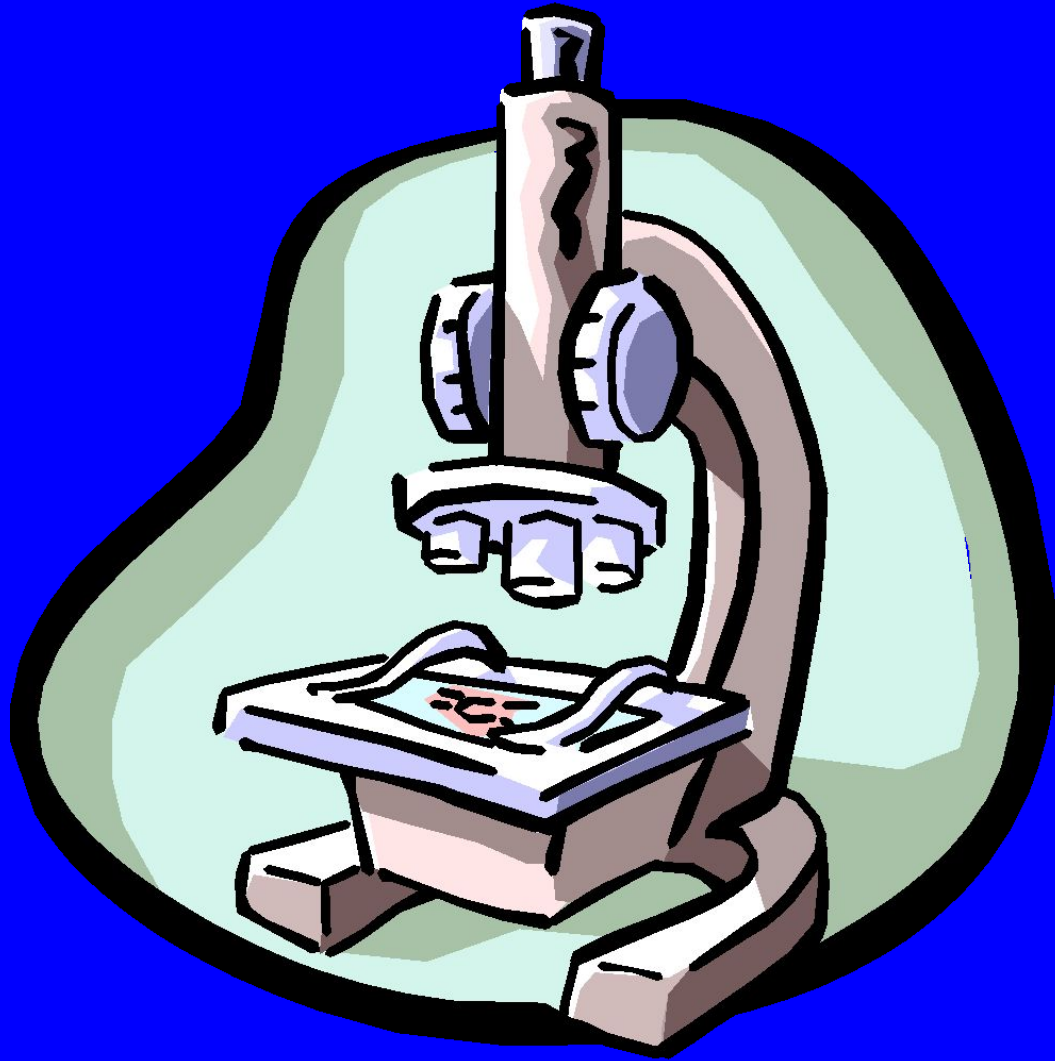

Ухаль М.И., Стасюк Т.В.

**Применения баллонной дилатации при  
эндоскопическом лечении камней, длительно  
находящихся в мочеточнике**

Эндоскопические методы продолжают занимать важное место при лечении камней мочеточников. При этом многие исследователи отдают предпочтение эндоскопическим методам вмешательства перед ДЛТ при расположениях конкрементов в средней и нижней трети мочеточников.

Коган М.И., Ромоданов Д.А., Скориков И.И., Копылов В.В. Опыт эндоскопического лечения камней мочеточников//В кн.Мочекаменная болезнь.Под ред.Перевезева А.С..-Харьков,1999.-с.185-186.

Мягкий В.М., Вовк В.М., Руденко С.Н. Опыт применения контактной уретеролитотрипсии при обострении пиелонефрита.//В кн.Мочекаменная болезнь.Под ред.Перевезева А.С..-Харьков,1999.-с.187-192

Это связано с тем, что при окклюзии происходит повреждение камнем слизистого и подслизистого слоев мочеочника, а дополнительное патологическое действие в зоне повреждения мочи еще больше усиливает развитие грубых рубцовых процессов, которые в виде муфты плотно охватывают камень и не позволяют проведение к камню уретероскопа и выполнение контактной литотрипсии или заведение выше камня петли для тракции камня.

3. Коган М.И., Ромоданов Д.А., Скориков И.И., Копылов В.В. Осложнения при эндоскопическом лечении камней мочеочников // В кн. Мочекаменная болезнь. Под ред. Перевезева А.С. - Харьков, 1999. - с. 186-187.

6. Тиктинский О.Л., Александров В.П. Мочекаменная болезнь. СПб; 2000.

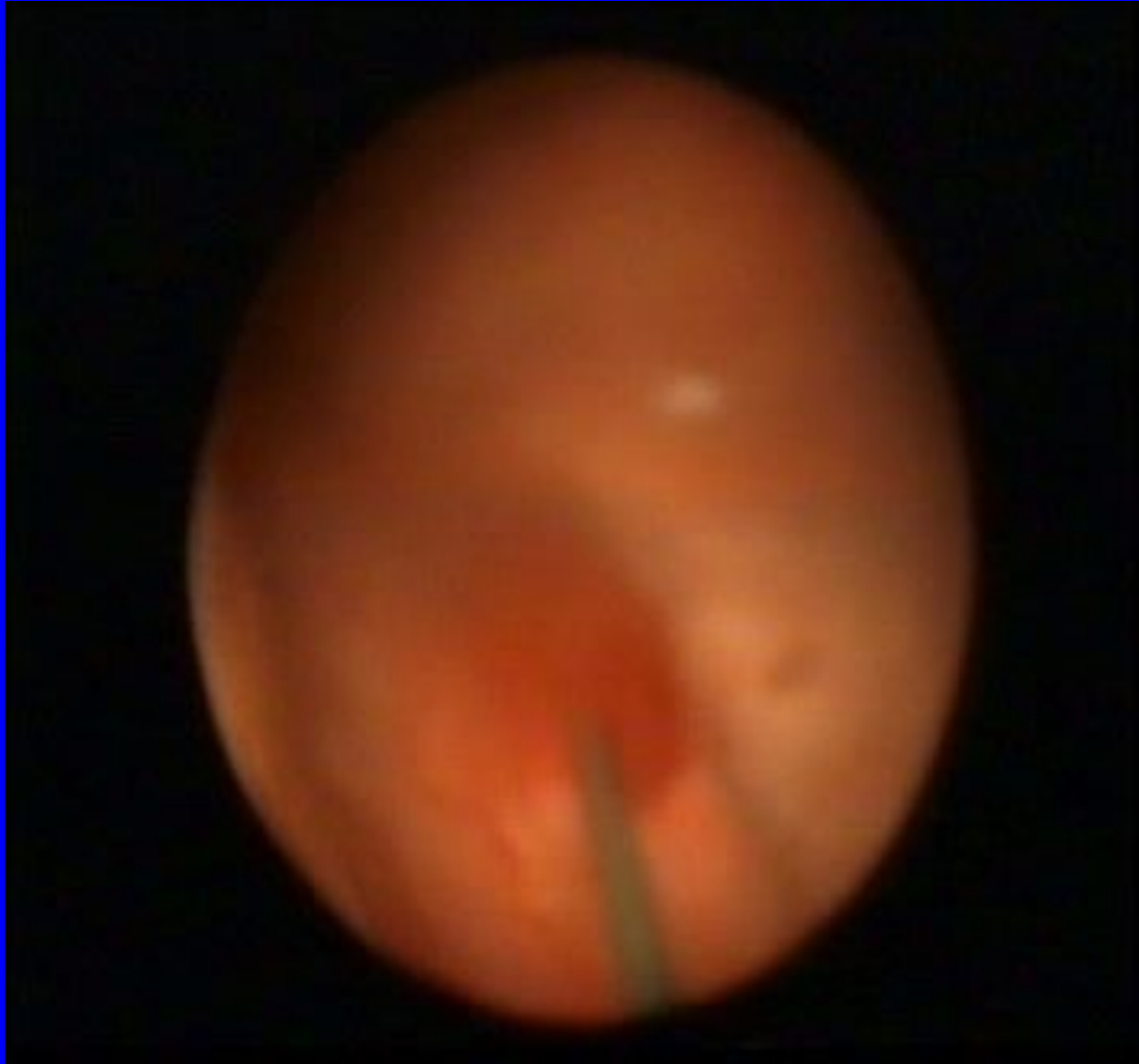
Целью нашего исследования явилось изучение эффективности применения баллонной дилатации при эндоскопических малоинвазивных методах лечения камней, длительно находящихся в мочеточниках

Исследования проведены у 18 больных с камнями нижней и средней трети мочеточников. Возраст больных колебался от 28 до 69 лет (в среднем 43,5 года). Камни мочеточников диагностировали с помощью лабораторных, рентгенологических и ультразвуковых методов исследования.

Для диагностики рентгеннегативных камней мочеточников использовали также компьютерную томографию. Размер камней колебались от 6 до 9 мм. Применяемая у этих больных традиционная медикаментозная терапия для элиминации камней (спазмолитики, аналгетики, антибактериальные и мочегонные препараты) была не эффективной, а от предлагаемых методов оперативного лечения или дистанционной литотрипсии больные длительно воздерживались и не посещали лечебные учреждения. Длительность нахождения камней в указанных зонах составляла от 26 дней до 3 месяцев.

Балонную дилатацию проводили с помощью катетера Фогарти. С этой целью катетер Фогарти № 6 или № 8 по Frenth вводили до места окклюзии и дозированно надували воздухом болон. Для смещения камня из зоны окклюзии в дилатированную балоном часть мочеточника за 30 минут до начала балонной дилатации производили гемодилюцию, назначали спазмолитики,  $\alpha_1$ -адреноблокаторы и противоотечные препараты.





Для гемодилюции использовали 0,9% раствор хлористого натрия (400 мл), 5% раствор глюкозы (400 мл) и реополиглюкин (200 мл). Спазмолитики (Но-шпа по 2 мл), мочегонные (Лазикс по 2 мл) и противоотечные (диклофенак натрия 3 мл) вводили внутривенно вместе с растворами для гемодилюции. В качестве  $\alpha_1$ -адреноблокатора использовали Омник (в последнее время Омник Окас) по 4 мг внутрь, который назначали больным per os за 2 часа до баллонной дилатации. Сразу же после баллонной дилатации по мочеточнику вводили уретероскоп и проводили, тракцию камня или контактную

У обследуемых больных камни определялись у перекреста мочеточников с подздошными сосудами (у 10 больных), а также в юкставезикальном отделе мочеточника (у 8 больных).

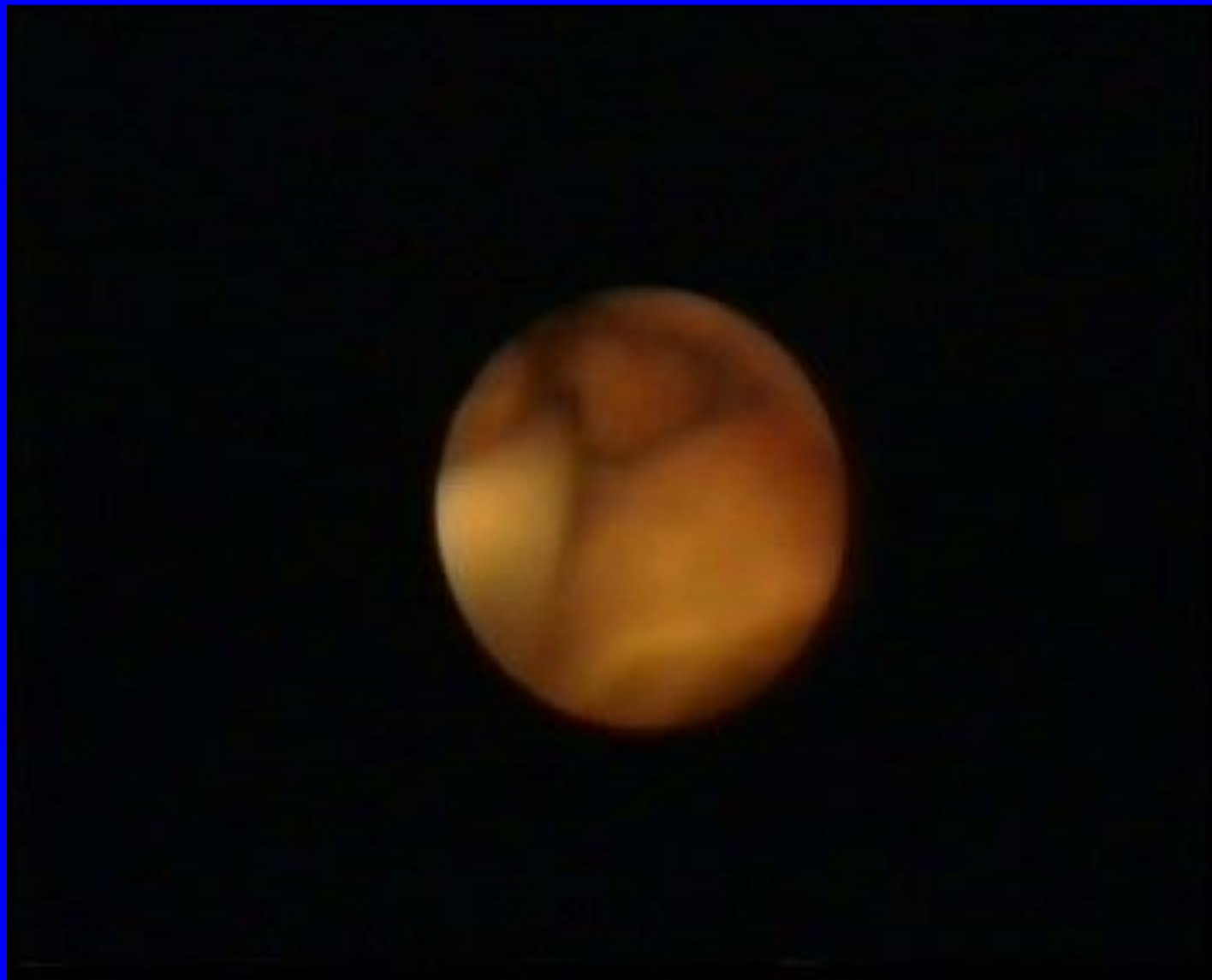Предварительная фармакодилатация Омником (Омником Окас) дистального отдела мочеточника значительно улучшала условия для проведения по интрамуральному и юкставезикальному отделах мочеточников уретероскопа. При этом практически нет необходимости бужирования мочеточника, что значительно сокращает время для эндоскопической манипуляции. О преимуществах предварительной фармакодилатации при катетеризации и стентировании мочеточника нами также отмечено в ранее проведенных исследованиях

Борисов О.В., Костев Ф.И., Ухаль М.И., Борисов С.О. Використання фармакодилатції дистального відділу сечовода при виконанні ендouroлогічних операцій та проведені ЕУХЛ у хворих на уролітіаз.  
-. Шпитальна хірургія, 2001, №2. с. 101-102.

Камень сместился в зону дилатации у 15 из 18 больных (82,6%). Это позволило у всех этих больных завести выше камня проводник или петлю для тракции камня. Контактная литотрипсия проведена всем больным с камнями, превышающими 7 мм. (11 человек 73,3%). Тракция камня проведена у 4 больных с камнями от 6 до 7 мм.



Балонная дилатация позволила провести уретероскоп в дистальную зону стеноза мочеточника во всех трех случаях, где сместить камень не удалось и провести сеанс контактной литотрипсии. В двух случаях нам удалось произвести фрагментацию камней и элиминацию фрагментов с помощью специальных щипцов. В одном случае, из-за перфорации мочеточника и угрозы мочевого затека, больному произведена открытая операция - уретеролитотомия с одновременным иссечением мочеточника в зоне рубцового процесса и наложением на внутреннем стенке уретеро-уретеро анастомоз.





## ВЫВОДЫ

1.Балонная дилатация дистального отдела мочеточника в сочетании с фармакомодуляцией тонуса верхних мочевых путей и стимуляцией выделения мочи является эффективным вспомогательным методом при применении эндоскопических малоинвазивных методов лечения камней, длительно находящихся в мочеточниках .

2.Предшествующая эндоскопическому вмешательству фармакодилатация Омником (Омник Окас) дистального отдела мочеточника значительно улучшала условия для проведения по интрамуральному и юкставезикальному отделах мочеточников уретероскопа и значительно сокращает время для эндоскопической манипуляции.