Этиология:

Микробные возбудители пиелонефрита:

E.Coli
Pseudomonas aeruginosa
Proteus mirabilis
Klebsiella
Enterobacter
Candida

(90% грамм-отрицательная флора)

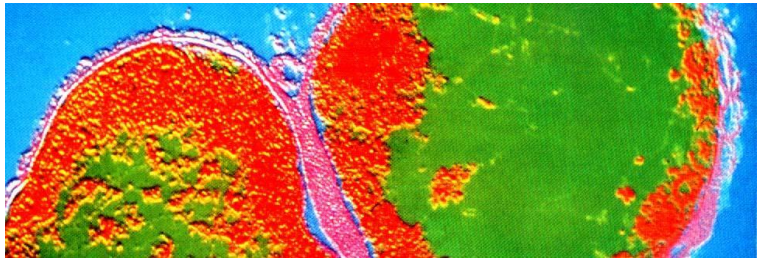

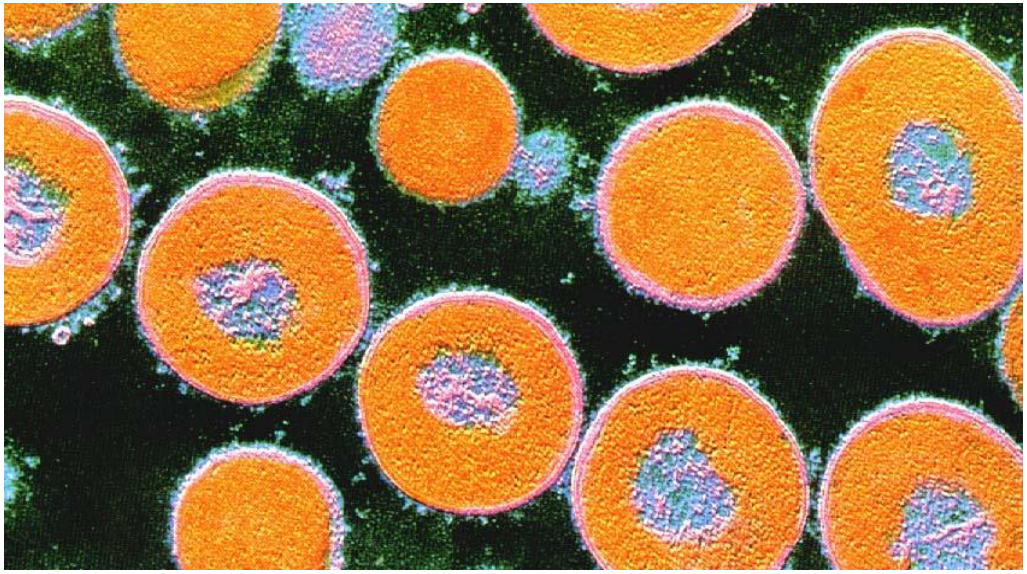

Патогенез:

Пути проникновения инфекции

- **Гематогенный**

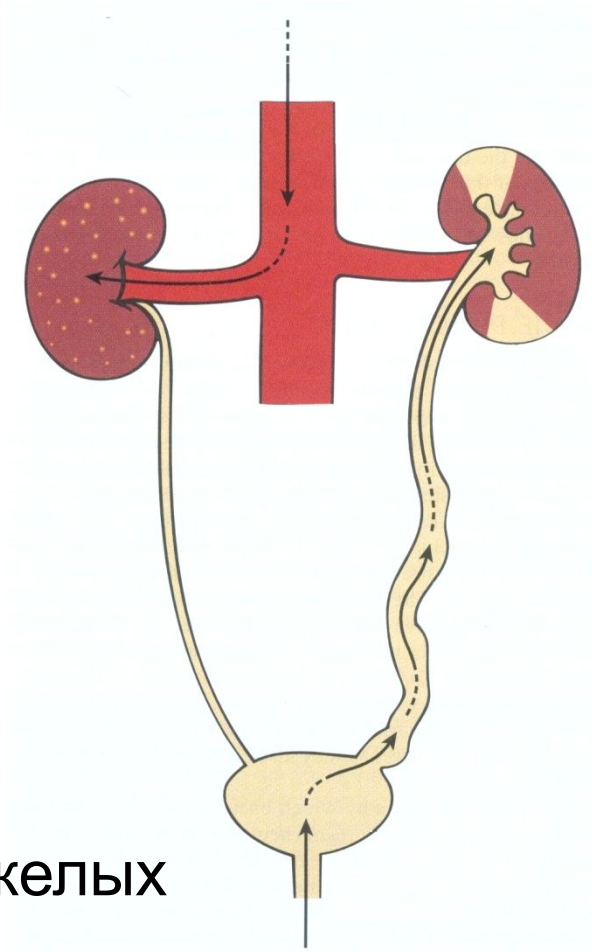

- **Восходящий**

  (уриногенный или внутристеночный)

- **Лимфогенный** (крайне редко при тяжелых кишечных инфекциях или ретроперитонеальном абсцессе)

Патогенез:

Лоханочно-почечные рефлюксы

Тубулярные

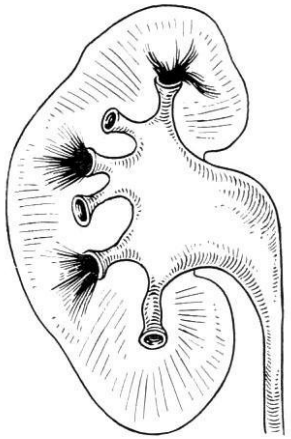

Форникальные

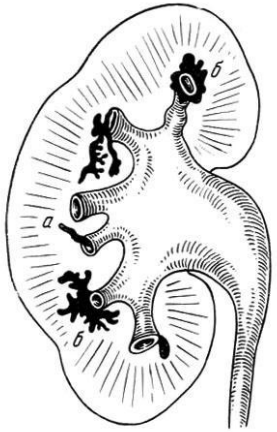

- **Восходящий**

Пузырно-мочеточниковый рефлюкс

Патогенез:

Лоханочно-почечные рефлюксы

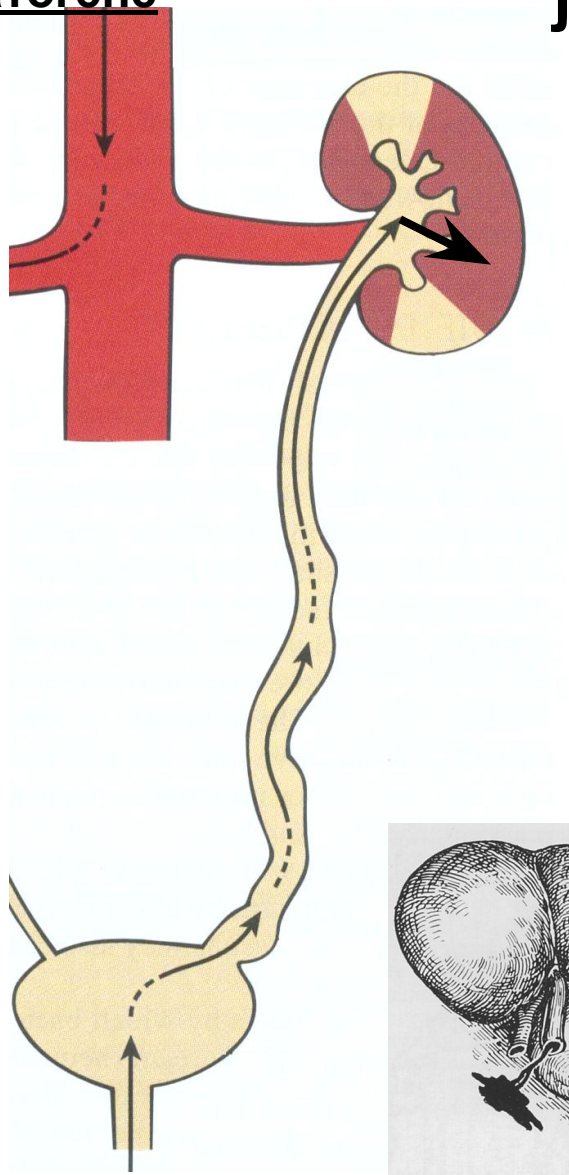

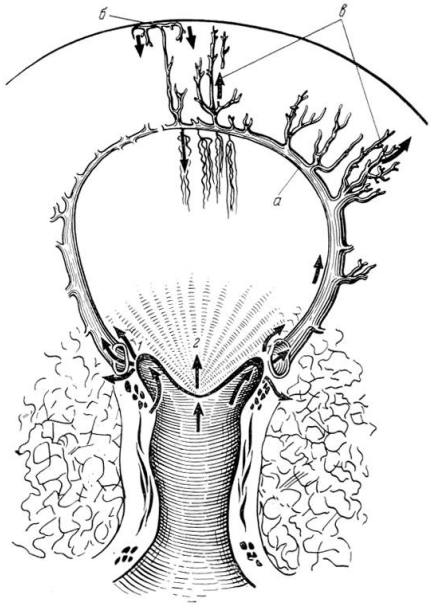

Рис. 226. Основные пути проникновения содержимого чашечки и лоханки в почечную ткань.

1 — при форникальном рефлюксе; *2* — при тубулярном рефлюксе. *а* — v. arcuata; *б* — v. stellata; *в* — vv. interlobulares.

Форникальные

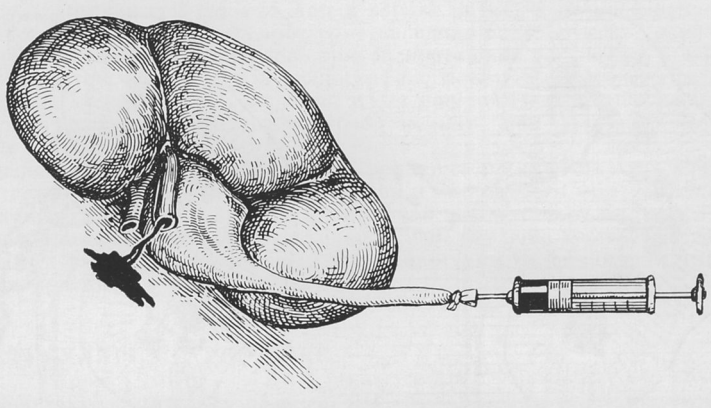

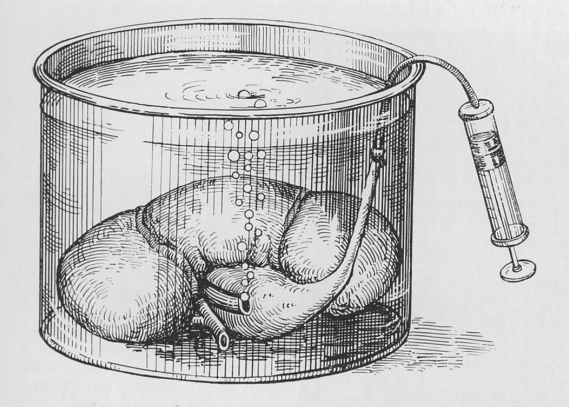

А.Я. Пытель, Ю.А. Пытель “Рентгенодиагностика урологических заболеваний”, «Медицина», *1966*

Патогене
з:

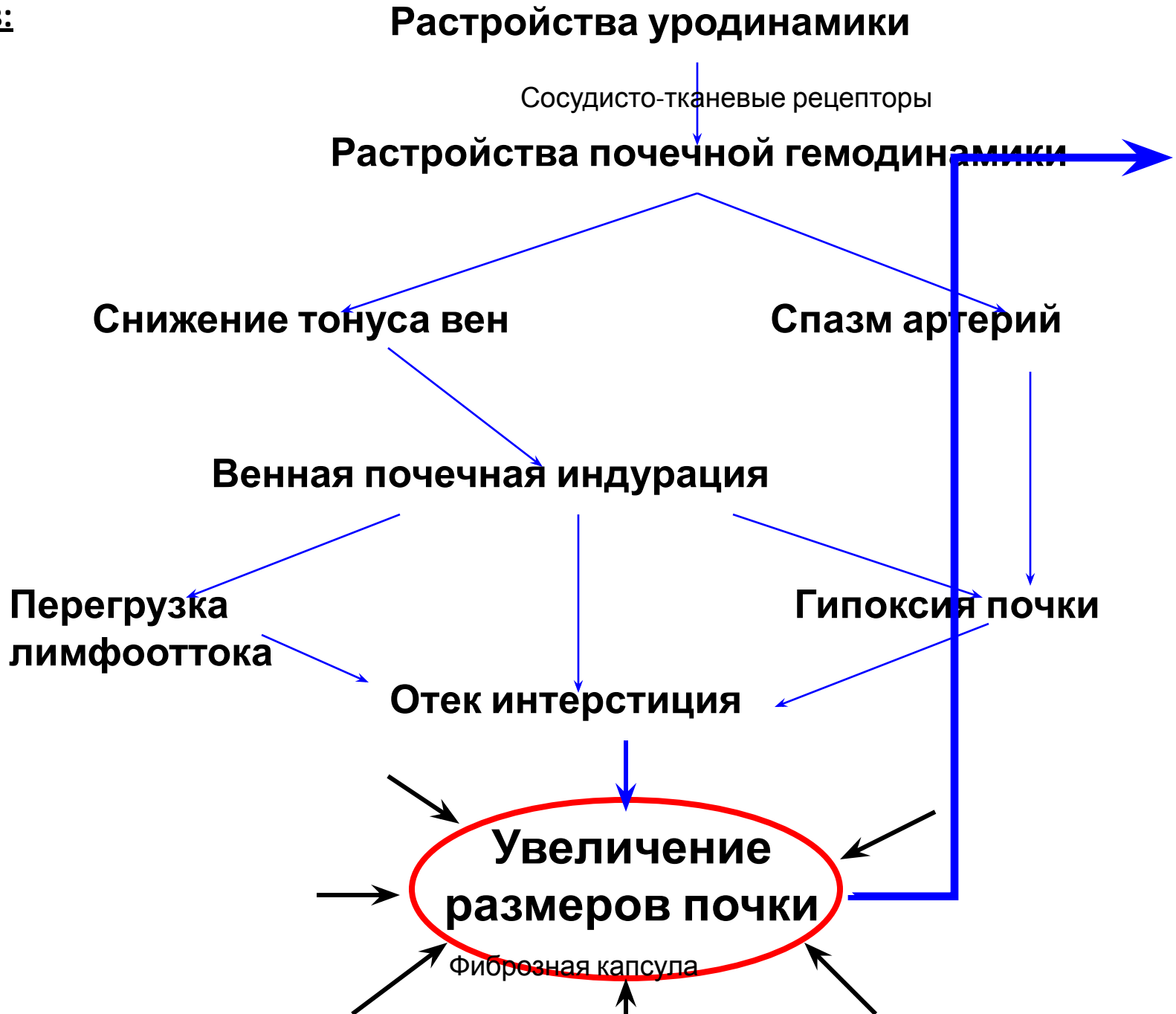
Растройства уродинамики
Сосудисто-тканевые рецепторы
Растройства почечной гемодинамики
Снижение тонуса вен
Спазм артерий
Венная почечная индурация
Перегрузка лимфооттока
Гипоксия почки
Отек интерстиция
Увеличение размеров почки
Фиброзная капсула

Апостематозный пиелонефрит
Карбункул почки

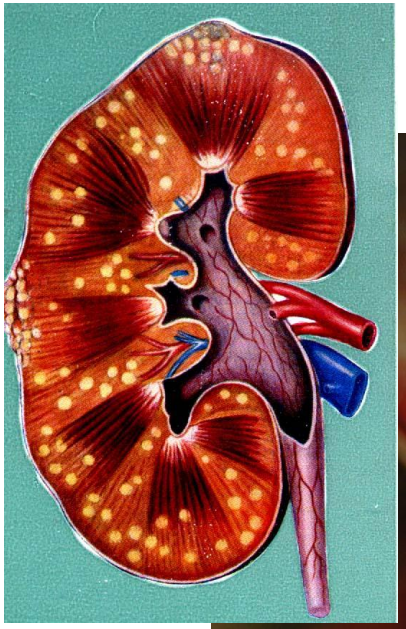

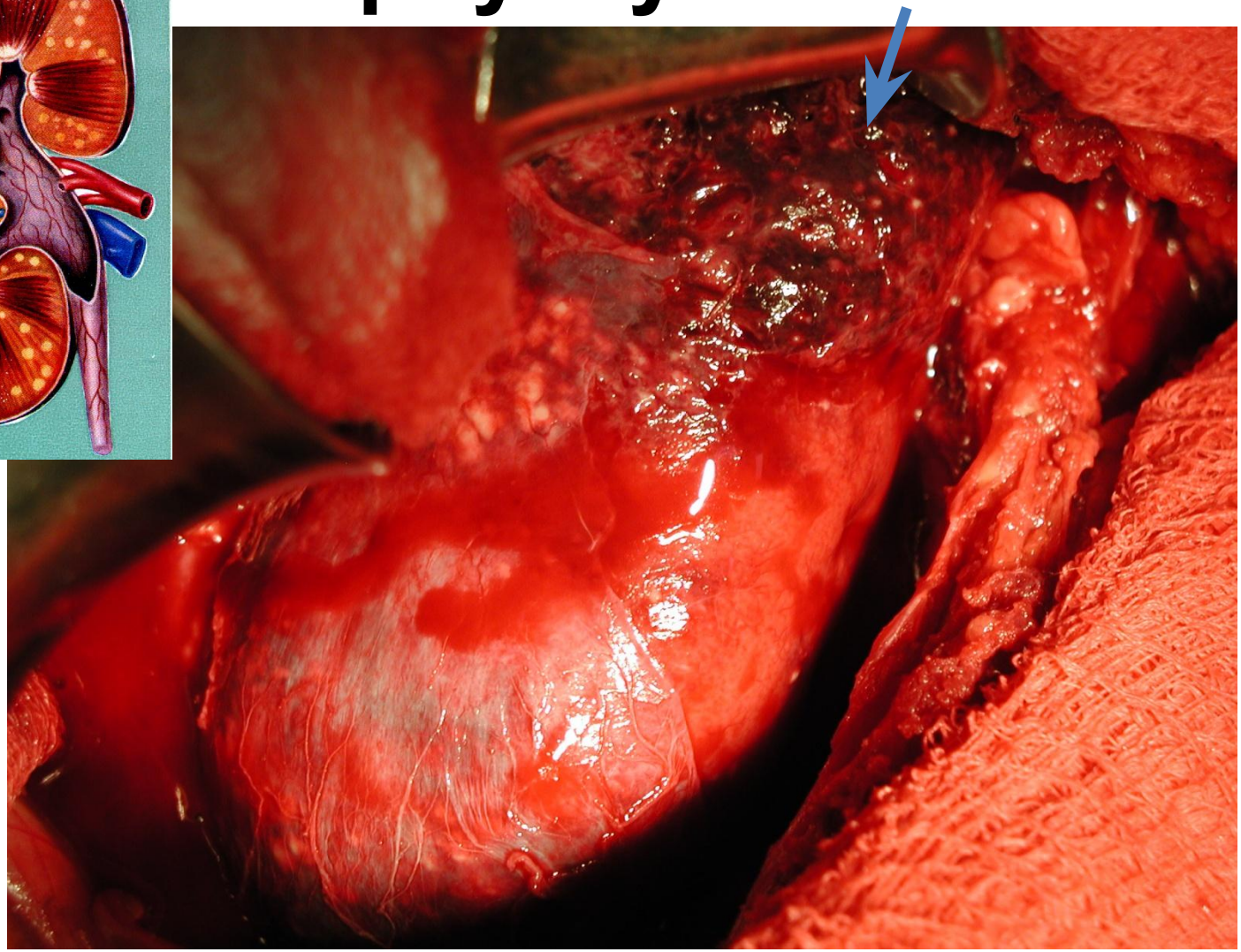

Абсцесс почки

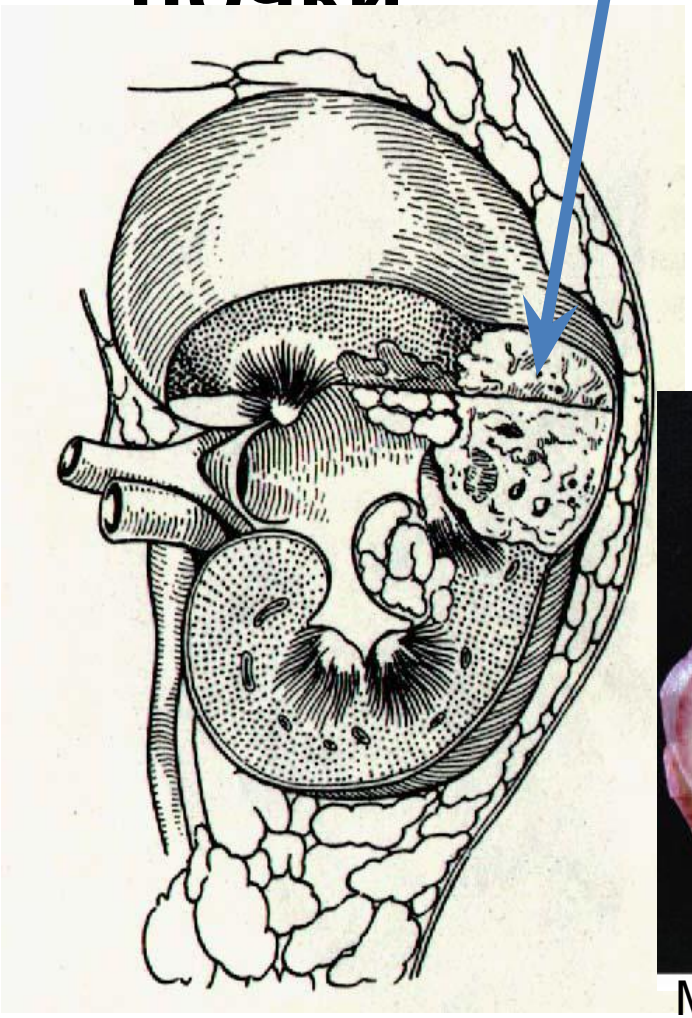

Множественные мелкие абсцессы

Гнойный паранефрит, флегмона забрюшинного пространства

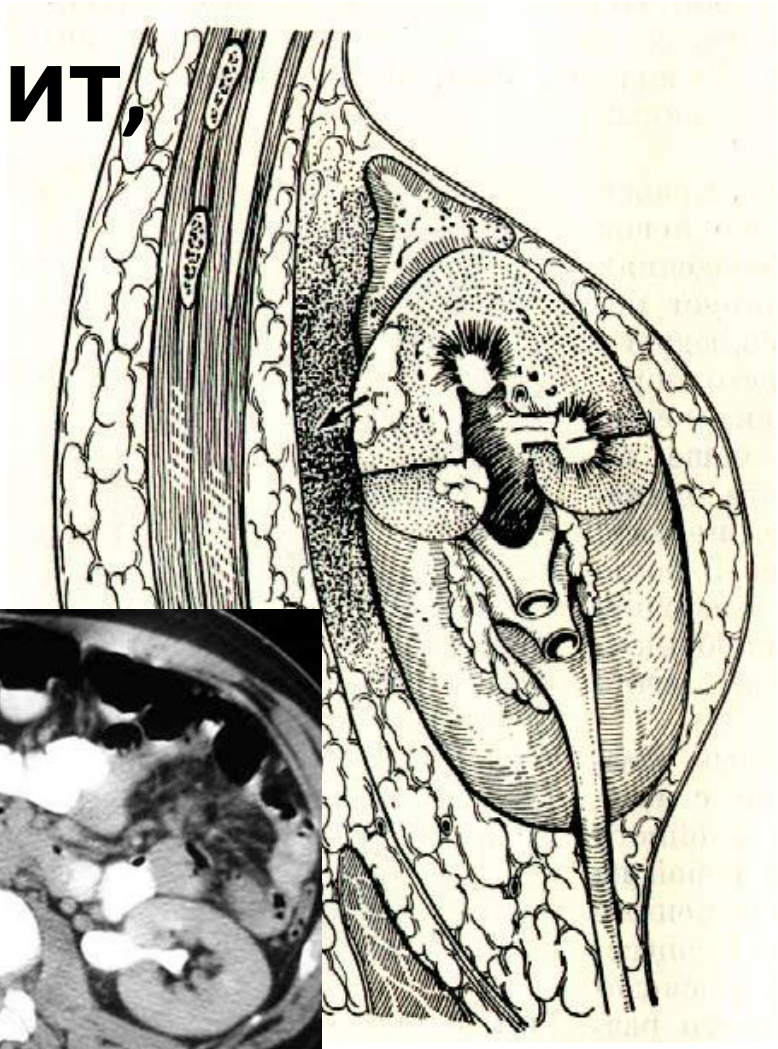

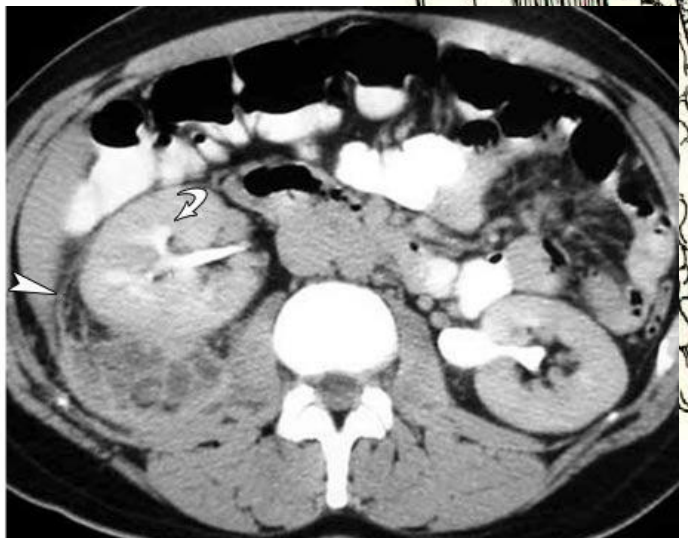

Компьютерные томограммы: абсцесс правой почки с распрастранением гноя в паранефральное пространство.

Диагностика:

УЗИ почек

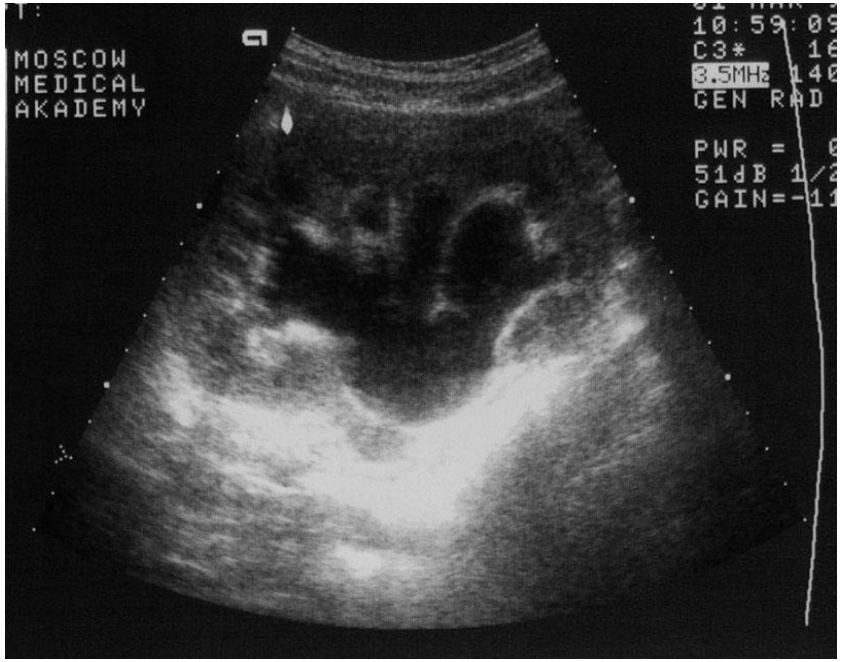

Дилатация чашечно-лоханочной системы – обструктивный пиелонефрит.

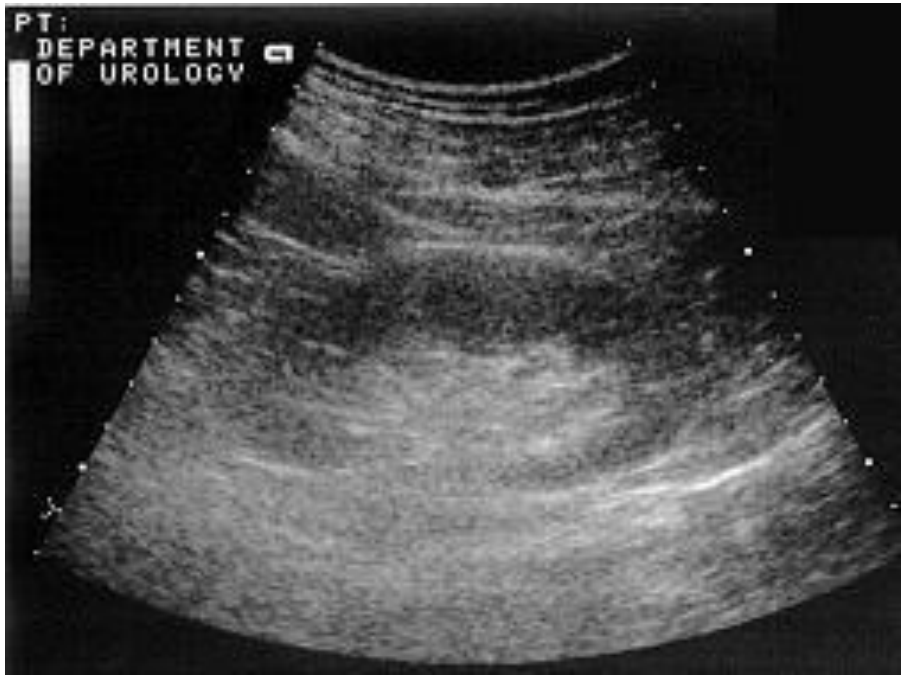

Нет дилатации – необструктивный пиелонефрит.

Определение подвижности почек при дыхании

На стороне поражения подвижность почки ограничена

Диагностика:

Ультрасонограмма

Допплерограмма

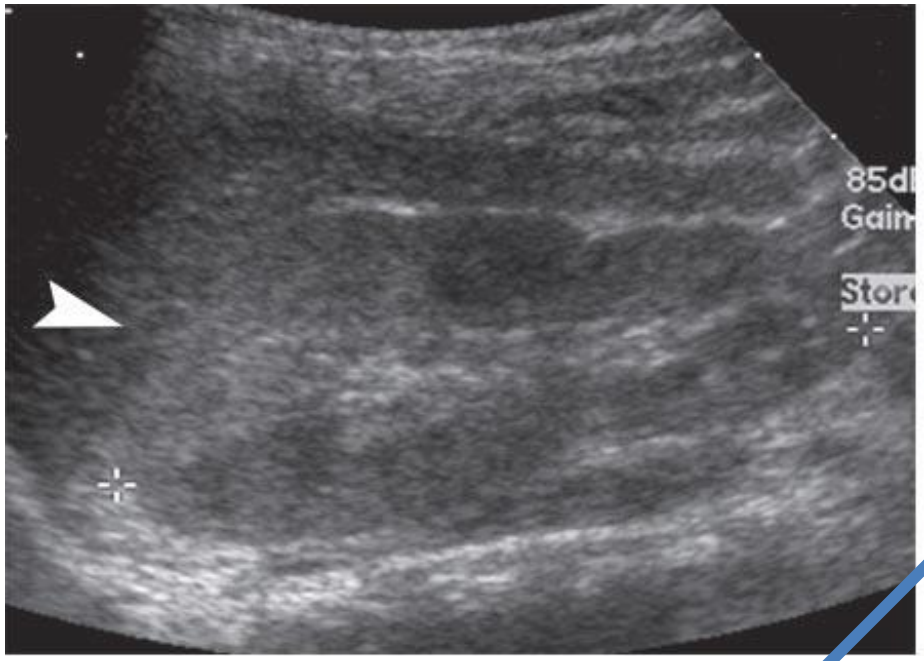

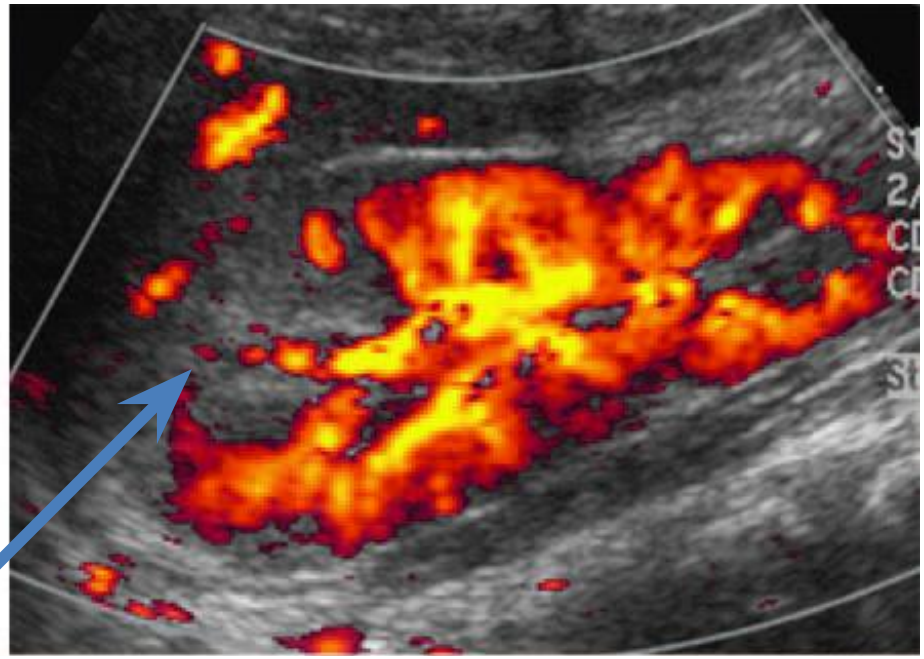

Гиповаскулярные зоны при серозном пиелонефрите.

Диагностика:

УЗИ почек

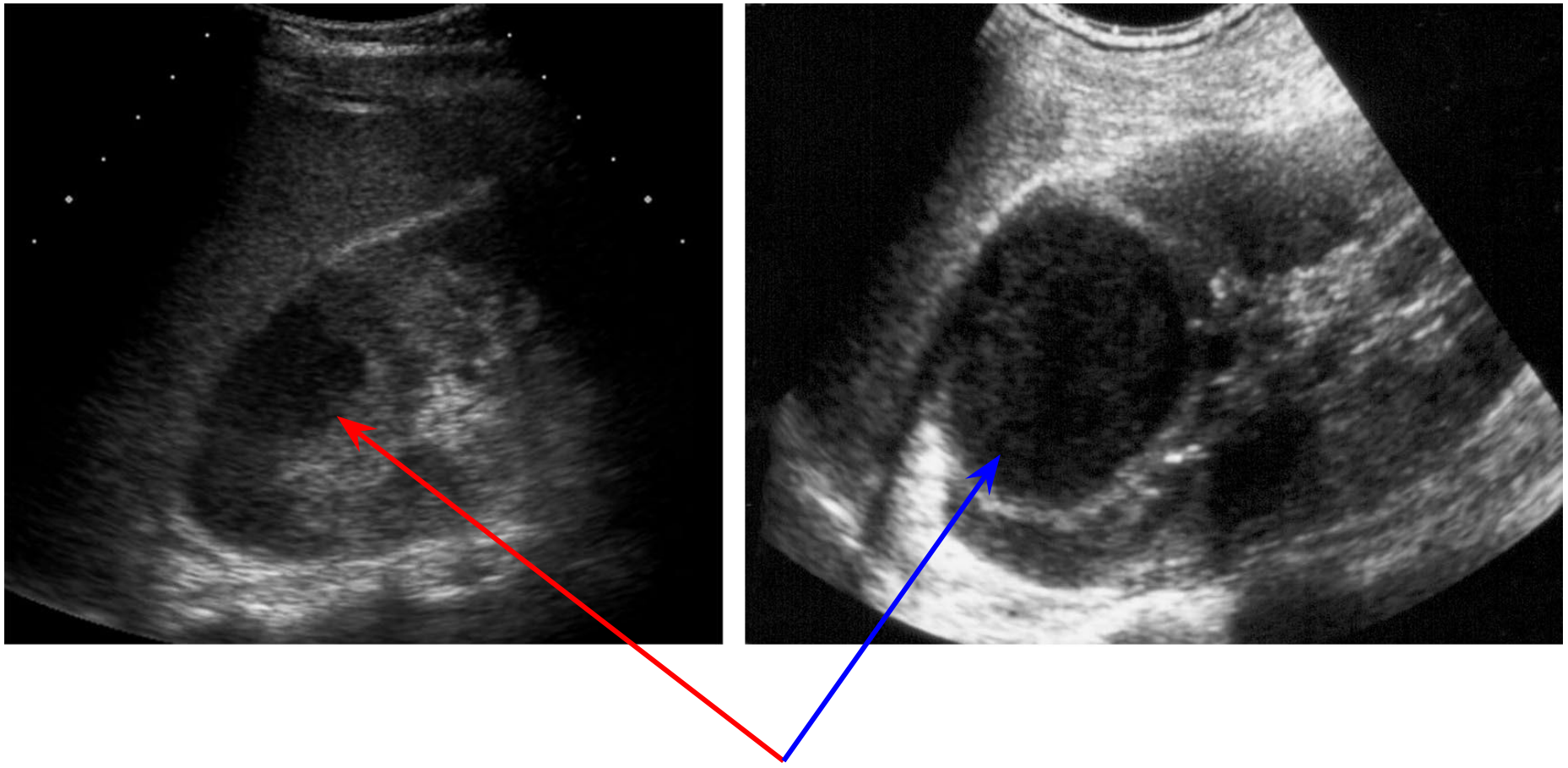

Очаги гнойной деструкции паренхимы

Диагностика:

Хромоцистоскопия.

Введённый внутривенно раствор индигокармина в норме выделяется из устья мочеточника на 4-7 минуте исследования, что фиксируется во время цистоскопии. При окклюзии мочеточника индигокармин из устья не выделяется.

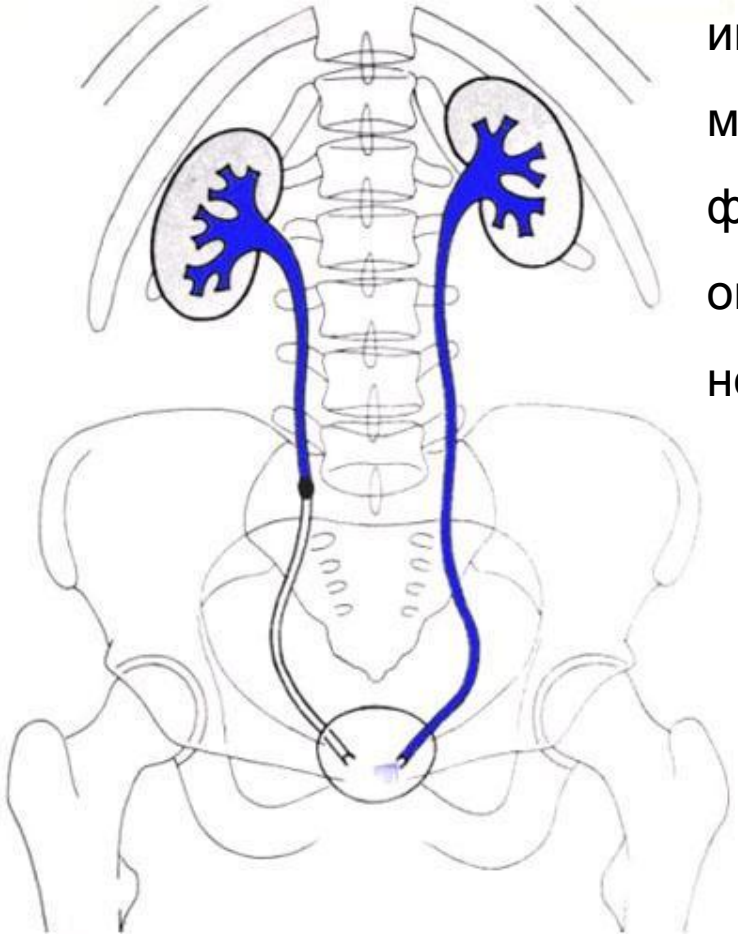

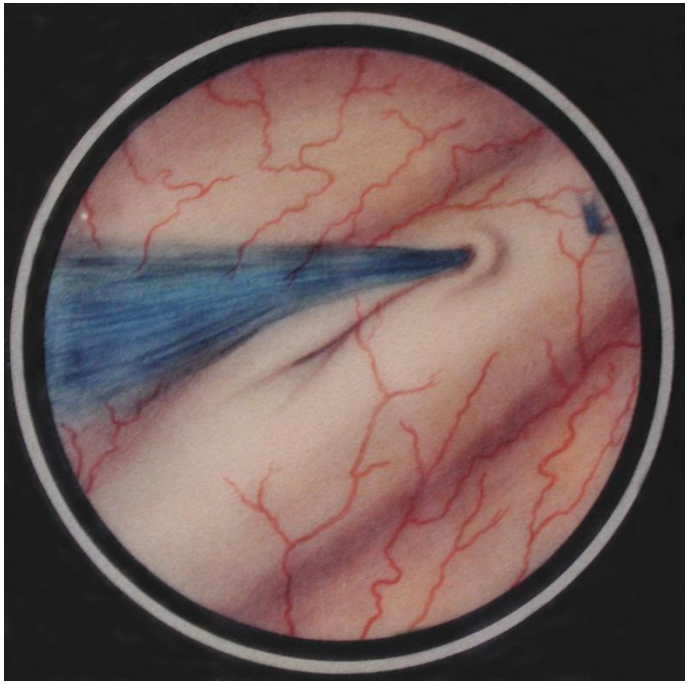

Диагностика:

Экскреторная урография

для определения причины и места окклюзии

Камень левого мочеточника

Снимок на вдохе и выдохе
для оценки подвижности почек

Чашечно-лоханочная система справа имеет один контур, в отличие от левой, что свидетельствует о неподвижности органа при дыхании.

Диагностика:

Мультиспиральная компьютерная томография

Даёт чёткое представление о состоянии мочевых путей, наличии или отсутствии их окклюзии. Позволяет выявлять камни любого химического состава, размера и локализации.

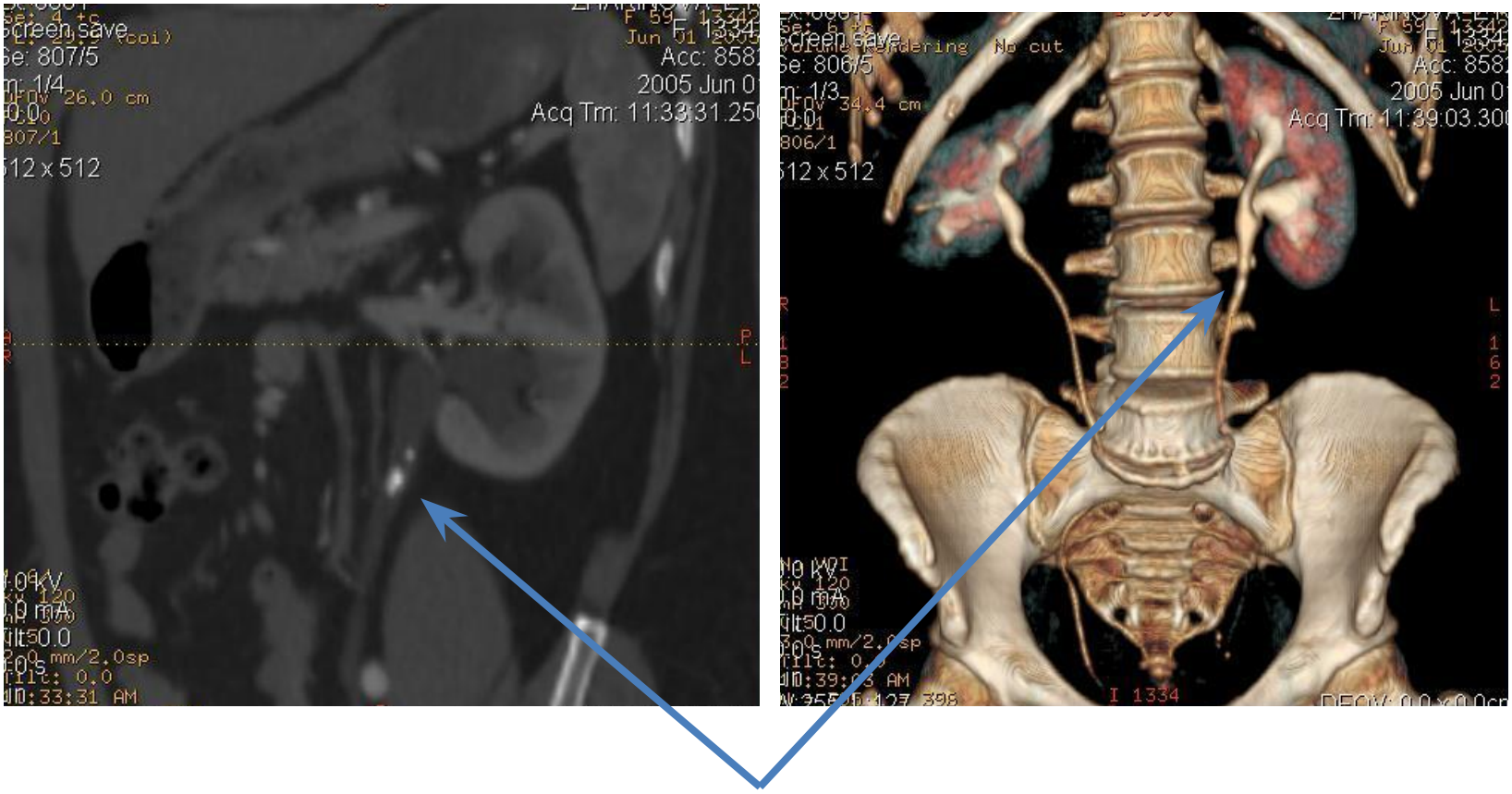

Камни левого мочеточника

Диагностика:

Мультиспиральная компьютерная томография

Даёт чёткое представление об особенностях ангиоархитектоники почек, очагах нарушенного кровообращения и участках гнойной деструкции паренхимы.

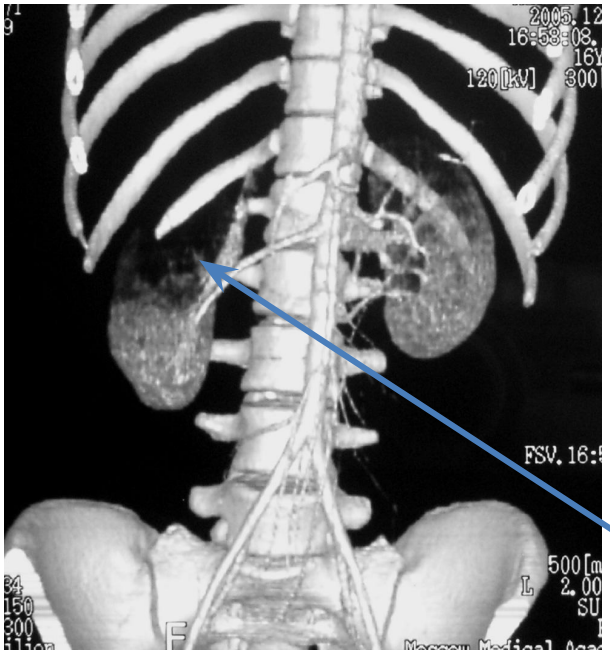

Абсцесс правой почки

Лучший метод диагностики при пиелонефрите

Лечение пиелонефрита.

Катетеризация почки

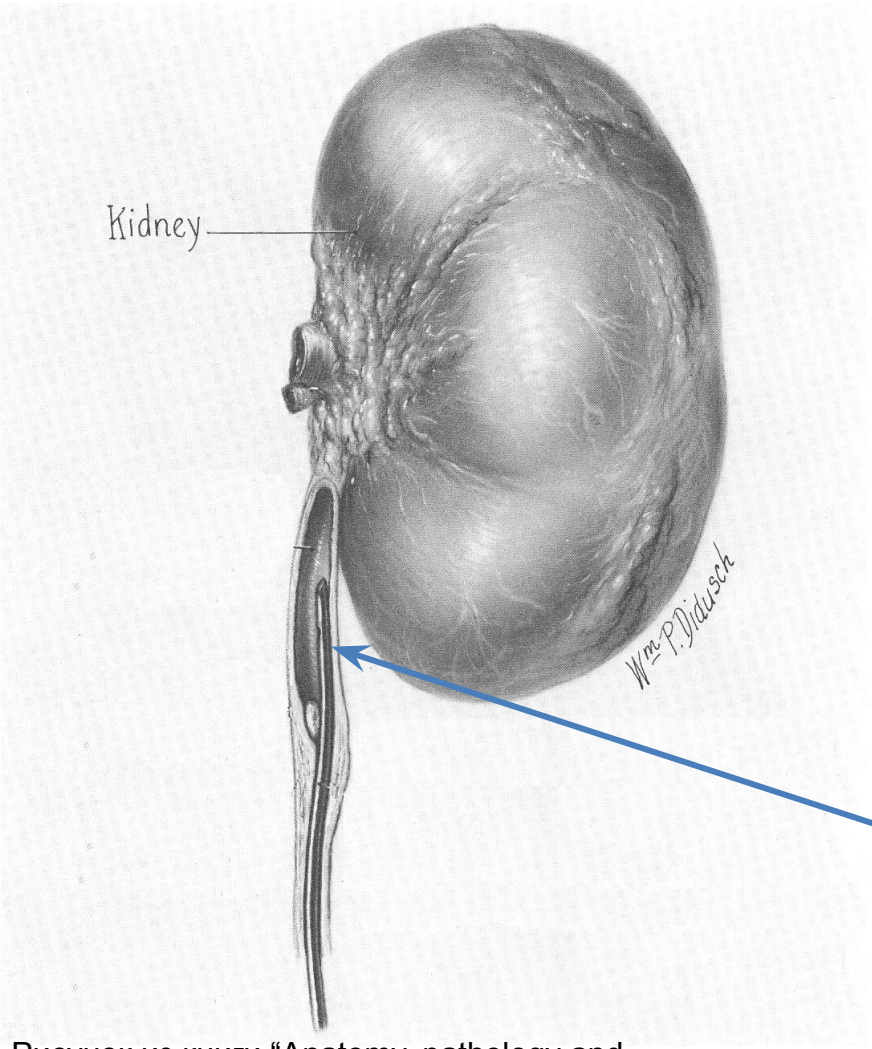

Восстановление оттока мочи из почки возможно путем катетеризации лоханки

Рисунок из книги “Anatomy, pathology and instrumentation of the urogenital tract by William P.Didusch”. American Cystoscope Makers, 1973.

Продолжение

При невозможности проведения мочеточникового катетера выше места окклюзии показана пункционная чрескожная нефростомия.

Катетер не проходит выше места окклюзии

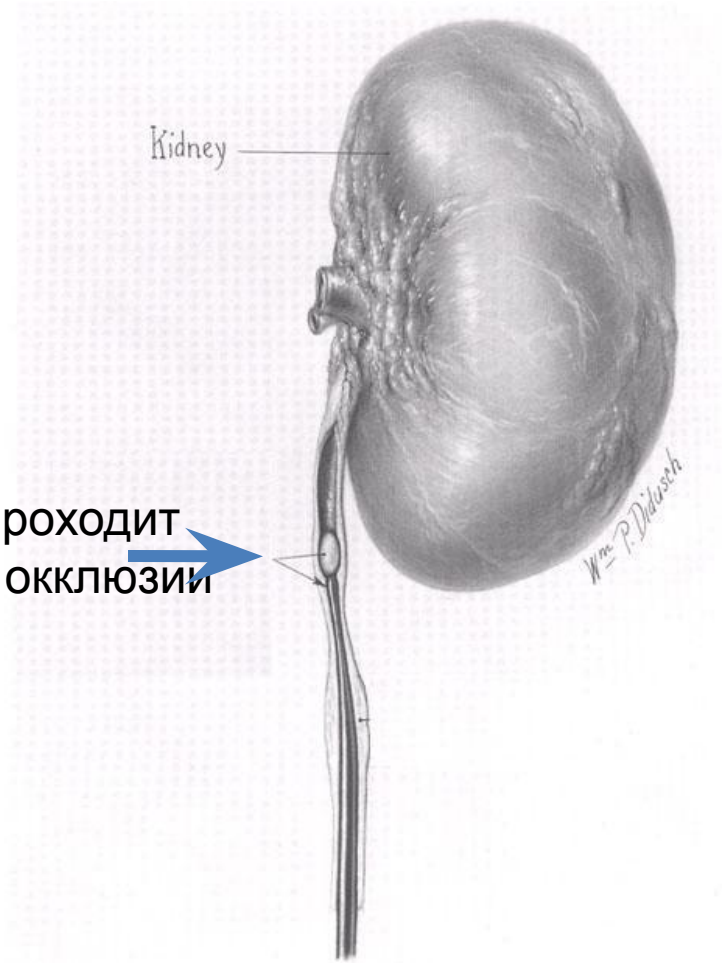

Рисунок из книги “Anatomy, pathology and instrumentation of the urogenital tract by William P.Didusch”. American Cystoscope Makers, 1973.

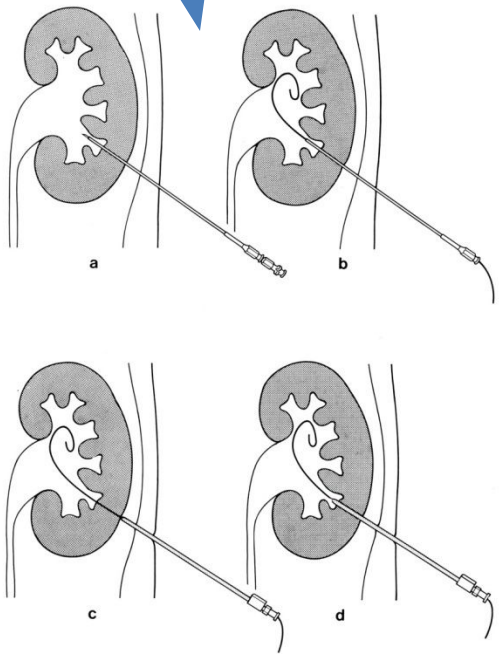

Лечение:

Отсутствие эффекта от проводимой терапии в течение 1 – 1,5 суток или ухудшение состояния больного является показанием к открытому оперативному вмешательству

Декапсуляция почки

Вскрытие гнойников

Нефростомия

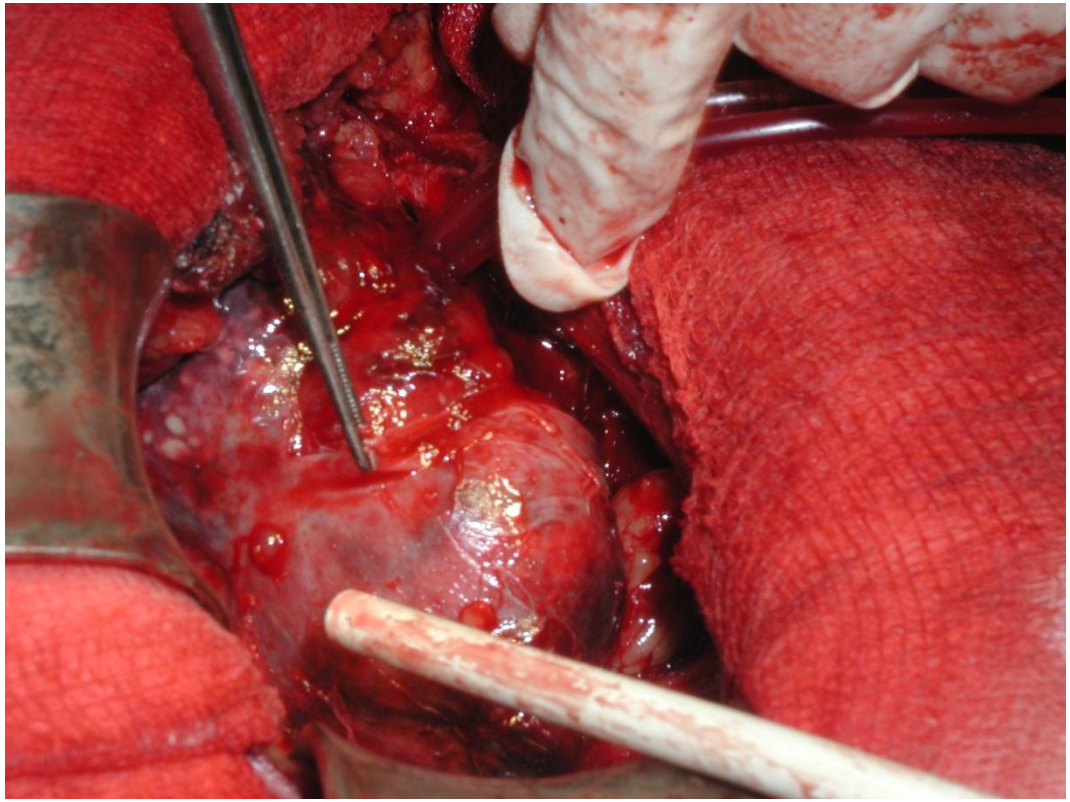

Лечени

еВ случае выявления <u>одиночного</u> абсцесса почки может быть выполнена его пункция под ультразвуковым наведением и дренирование

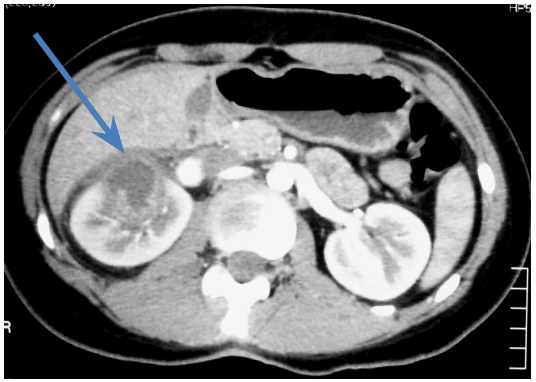

Абсцесс правой почки. Произведена его пункция и дренирование.

То же наблюдение через 2 недели после удаления дренажа. Практически полная нормализация структуры почки в месте расположения абсцесса.