



Лекция № 2 Старение кожи

Факторы старения

внутренние факторы:

- наследственность
- стресс
- эндотоксикоз, связанный с патологией внутренних органов
- состояние иммунной и гормональной систем

- ультрафиолетовое излучение
- неблагоприятная экология
- аллергены
- курение
- алкоголь
- нерациональное питание
- механические повреждения
- токсические вещества косметики
- гравитационное напряжение



- Условно по механизмам возникновения старение кожи делят на хронобиологическое старение (ведущий фактор время), фотостарение (ведущий фактор инсоляция) и гормональное старение, связанное с угасанием функции эндокринных желез.
- Основные теории хронобиологического старения
- Теория гликации Меиларда
 - Свободнорадикальная теория Хармана
 - Теория генетической предопределенности Хайфлика
 - Аутоиммунная теория
 - Теория накопления
 - Теория теломеров
 - Теория соматических мутаций



Теория гликации

Гликация - это неферментативная реакция между моносахаридами и аминок группой белков.

Точкой приложения процессов гликации в коже в основном являются дермальные структуры: коллаген, эластин, гликозаминогликаны.

Связанные белки выключаются из работы организма и приводят к образованию патологически измененных тканей, например «сшитого коллагена», и образованию морщин.



Свободнорадикальная теория

Согласно свободнорадикальной теории старения с возрастом и под влиянием внешних и внутренних повреждающих факторов происходит истощение антиоксидантов эпидермиса, в результате чего в организме накапливаются окисленные продукты ДНК, липидов, белков, которые влияют на генетическую программу клеток, и белки-ферменты теряют нормальную функцию. Это ведет к неспособности стареющей клетки адекватно адаптироваться к меняющимся условиям окружающей среды.

Теория генетической предопределенности и теория теломеров



Каждая клетка имеет запрограммированную продолжительность жизни и потенциал деления, однако имеются вариации в зависимости от типа клеток. Наблюдается обратная зависимость между возрастом и потенциалом деления материнских клеток.

При каждой репликации генов происходит потеря нескольких пар, составляющих основу теломеров, обеспечивающих сохранение первоначальной генетической информации. Когда теломеры становятся слишком короткими, деление становится невозможным

Теория соматических мутаций

Старение – есть следствие накопления в генах мутаций, возникающих под влиянием повреждающих агентов при постепенной потере систем защиты генетического материала. Их появление приводит к появлению измененных, не функционирующих белков и к утрате различных функций организма.

Аутоиммунная теория

Увеличение продукции антител против своих собственных элементов, что приводит к ускоренной аутодеструкции.





Теория накопления

В организме накапливаются различные вещества и откладываются в тканях. В коже откладывается кальций, в субэндотелиальном слое крупных артерий откладывается коллаген.

Из этой теории вытекает также накопление «терминального токсина» **липофусцина**. Липофусцин – это пигмент, образующийся в клетках и являющийся прооксидантом.

Он инактивирует протеолитические ферменты, препятствуя обновлению клеточного материала, повреждает митохондрии, приводя к преждевременному старению клетки.

Клиника хронобиологического старения

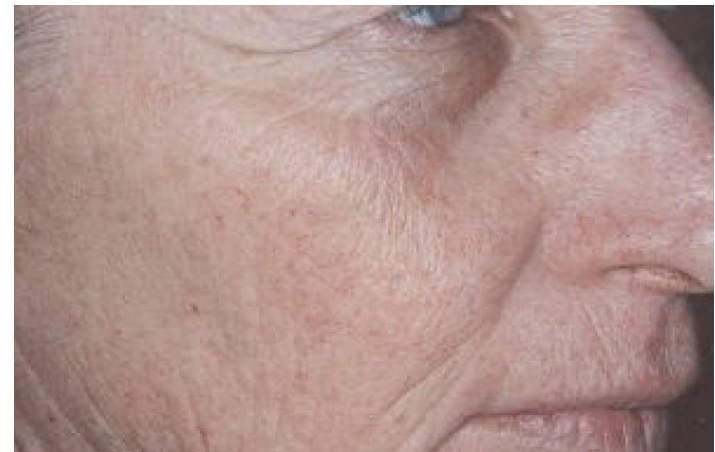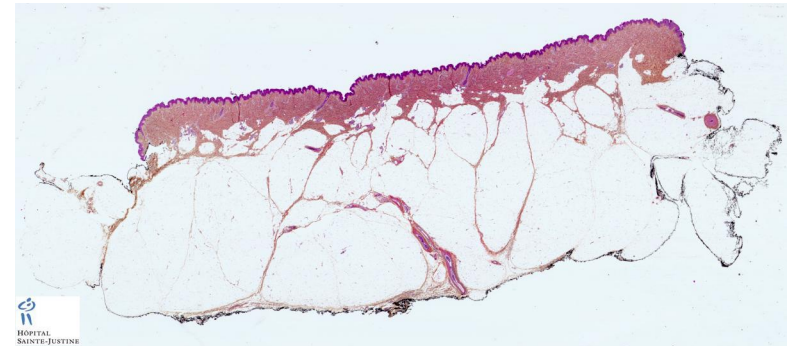


Бледность из-за нарушения микроциркуляции и угнетения меланогенеза.

Появление морщин на фоне равномерной текстуры (уменьшение количества волокнистых структур и гликозаминогликанов дермы, истончение эпидермиса).

Сухость из-за атрофии придатков кожи и снижения уровня эстрогенной насыщенности кожи.

Развитие опухолей из-за снижения иммунозащитных сил организма (уменьшение числа клеток Лангерганса).



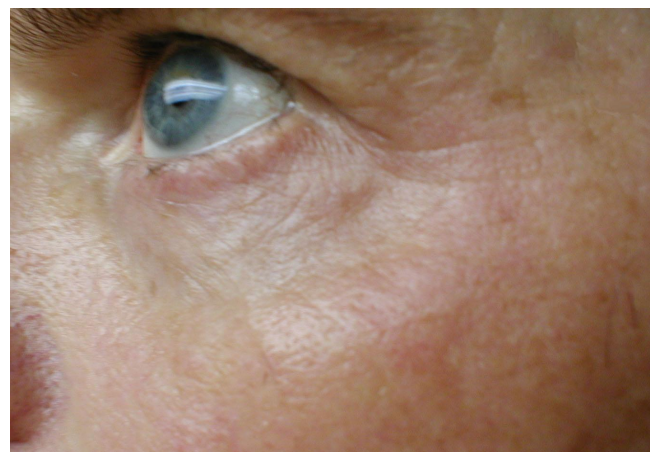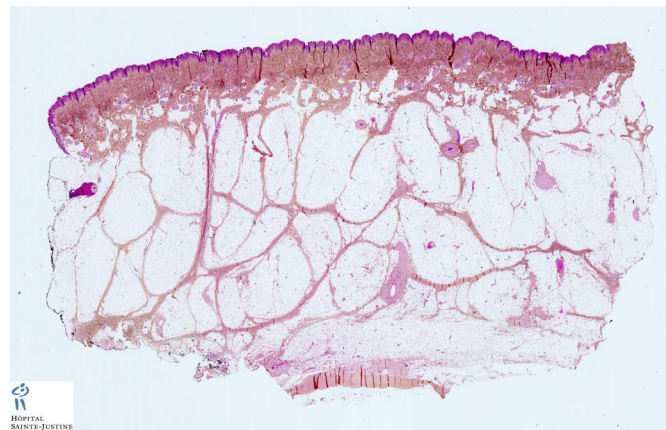
Фотостарение возникает под влиянием естественной и искусственной инсоляции.



Желтоватый оттенок и сухость из-за явлений гиперкератоза и утолщения кожи (наличие хронического инфильтрата в дерме).

Неравномерная узловатая поверхность и появление преждевременных морщин на фоне субклинического воспаления, эластоза и прогрессирующей потери коллагена.

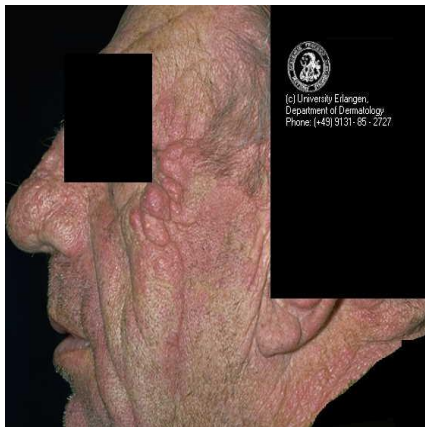
Телеангиоэктазии за счет расширения сосудистой сети вследствие хронического воспаления, неравномерная пигментация (длительное воздействие ультрафиолета на меланоциты).



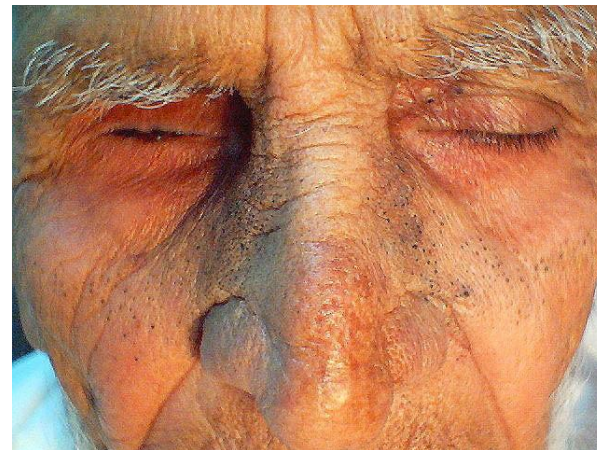Выделяют 4 клинические стадии фотостарения кожи



- 1. Отсутствие морщин. Преждевременное фотостарение с легкими расстройствами пигментации. Отсутствие гиперкератоза и мелких морщин. Наблюдается в возрасте 20–30 лет.**
- 2. Закладка морщин. Фотостарение средней степени выраженности: начало развития сенильного лентигиноза, кератоза, формирование мимических морщин вокруг рта. Наблюдается в возрасте 30–40 лет.**
- 3. Морщинистая. Выраженное фотостарение: видимые признаки дисхромии, телеангиоэктазии, кератоз, морщины видны даже в состоянии покоя. Наблюдается в возрасте старше 40 лет.**
- 4. Фотостарение крайней степени выраженности. Кожа желто-серого цвета, единичные образования эпителиального рака кожи, по всей поверхности выраженные морщины. Наблюдается в возрасте 60–80 лет.**



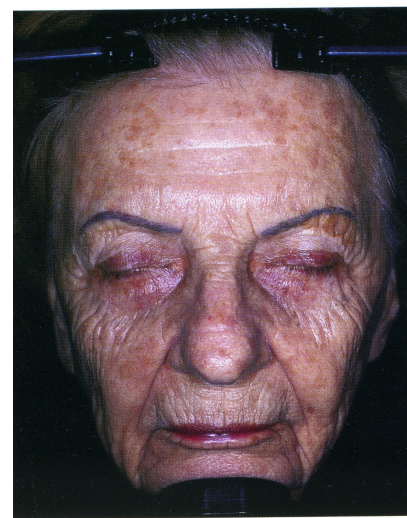
Эластоз



Сенильные комедоны



Фотостарение 4 степени



Смешанное старение



Морщины-однонаправленные борозды на поверхности кожи и возникают вследствие образования складки в эпидермисе и дерме.



В формировании морщин принимают участие следующие процессы: базальная мембрана становится уплощенной, роговой слой – утолщенным (при фотостарении), уменьшается количество коллагена и эластина, происходит их отвердевание (гликация), уменьшается увлажненность, а значит и толщина кожи (нарушение микроциркуляции, дефицит влагоудерживающих субстанций).

Также происходит истончение гиподермы.

При фотостарении возникает эластоз – образование большого количества толстых, искривленных эластиновых волокон, которые образуют толстые инертные пучки в верхних слоях дермы, оттесняя другие структуры соединительной ткани в более глубокие слои дермы.

EFFICACITE

Silab

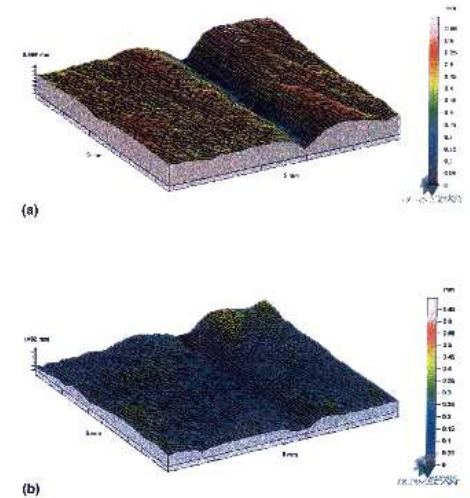


Figure 4 : Relief cutané d'un volontaire avant traitement (a) et après un mois de traitement quotidien (b) avec TONISKIN® à 5% dans une émulsion.

Виды морщин

- Мимические морщины возникают в результате повторных сокращений кожных мышц (лобные складки, «гусиные лапки», носогубные складки)
- Морщины обвисания возникают вследствие растягивания, обвисания, атрофии кожи.
- Морщины атрофированной кожи: множественные, тонкие, имеющие вид неоднородных рельефных складок.

Типы старения лица

- **Морщинистый тип** часто наблюдается у астеников и нормостеников нервического типа, может сочетаться с дисхромиями и кератозами. Кожа выглядит серой, с глубокими морщинами по всему лицу. Старение такого типа наблюдается у людей с сухой, обезвоженной кожей, курильщиков, актеров (грим), любителей солнца. Признаки старения наступают до 40 лет.
- **Деформационный тип** сопровождается нарушением овала лица, обвисанием щек, двойным подбородком, складчатостью шеи. Морщин может не быть, за исключением мимических. Как правило, бывает у людей с толстой, жирной кожей, гиперстеников, сопровождается розацеа и куперозом.
- **Смешанный тип** проявляется наличием признаков старения,



Коррекция возрастных изменений.



Консультации специалистов

Общие рекомендации

Системная коррекция

Домашний косметический уход

Методы мануальной косметологии

Аппаратные методы коррекции

Озонотерапия

Инъекционные методики

Армирование

Хирургические и дерматохирургические методы

Консультации специалистов



Геронтолог

дерматолог

онколог

эндокринолог

гинеколог и др.

В случае гормонального старения с успехом
используется заместительная
гормональная терапия препаратами
половых гормонов.



Общие рекомендации.

Устранение факторов, провоцирующих старение

Нормализация режима сна и отдыха

Питание, обогащенное антиоксидантами, витаминами, микро-макроэлементами

Системная коррекция



Насыщение организма витаминами, микро-макроэлементами, антиоксидантами, аминокислотами, незаменимыми жирными кислотами.

Каждая капсула содержит:

Протеин морских рыб	100 мг
Гидролизат коллагена	30 мг
Экстракт косточек винограда	20 мг
Экстракт хвоща полевого	71,43 мг
Экстракт зеленого чая	50 мг
Биофлавоноиды	50 мг
Витамин С	30 мг
Витамин Е	7,5 МО
Экстракт томата	25 мг
В том числе ликопен	1,5 мг
Экстракт коры сосны	10 мг
Бета-каротин	4,5 мг



Домашний косметический уход



Формы:

для очищения кожи - эмульсии масло в воде и растворы (косметическое молочко, лосьон, тоник, очищающая вода),

для увлажнения, питания и защиты – эмульсии типа масло в воде (увлажняющий крем, сыворотка), эмульсии типа вода в масле (питательный крем, защитный крем),

для интенсивного ухода – скрабы (абразивные скрабы, пилинги, гоммажи), маски (кремообразные, гелеобразные, маски-пленки).

Новые формы- пэтчи и сублимированные (коллагеновые) маски для интенсивной коррекции старения кожи.

БАВы:

1. Регидратанты
2. Витамины, микро-макроэлементы.
3. Антиоксиданты и прооксиданты
4. Биостимуляторы.
5. Иммуномодуляторы.
6. Регенерирующие.
7. Эластостимуляторы.
8. Фитоэстрогены.
9. Отшелушивающие.
10. Депигментирующие.
11. Сосудистые.
12. Миостимуляторы.
13. Миорелаксанты.
14. Фотозащитные

Методы мануальной косметологии



Поверхностный химический пилинг фруктовыми кислотами (25-70%), ретиноидами (5% ретиноевая кислота, ретинол, ретинальдегид, третиноин)

Срединный химический пилинг (трихлоруксусная кислота)

Глубокий химический пилинг (фенол)

Классификации Монгейта и Фалтона.

Глубина химического пилинга определяется признаками старения кожи: эпидермальные образования (шелушение, пигментные пятна, телеангиоэктазии, себорейный и актинический кератоз, рак кожи, сенильные комедоны), дермальные повреждения (морщины, поперечная подчеркнутость, нарушение общего тона кожи, огрубение кожи, атрофия, милиумы). Каждый признак оценивают по четырехбальной шкале, а по сумме баллов определяется глубина химического пилинга:

1-4 бала – рекомендован косметический уход, 5-9 баллов – поверхностный химический пилинг гликолевой, молочной кислотой, 10-14 баллов – срединный химический пилинг, 15 баллов и более – глубокий химический пилинг или лазерная шлифовка.

Мануальные косметологические методы



Применение антивозрастных программ с использованием профессиональной косметики (кремы, гели, сыворотки, ампульные растворы, масляные концентраты, маски) и мануальных методов: компрессы, гоммажи, ферментные пилинги, массаж лица (по крему, маслу) лимфодренажный массаж, криомассаж, маски (увлажняющие, питательные, пластифицирующие, сублимированные, лифтинговые и др.) и др.

Аппаратные методы коррекции



Гальванизация

Ионофорез

Микротоковая терапия

Микротоковый миолифтинг

Поверхностный микротоковый пилинг

Ультразвуковой пилинг

Ультрафонофорез

Космомеханика

Ридолиз

Методика интенсивного пульсирующего света (IPL)

Криопластика

Механический поверхностный и срединный пилинг
(микрошлифовка, микрокристаллический пилинг,
микродермабразия)



Озонотерапия

массаж лица по озонированному маслу,
подкожные инъекции кислородно-озоновой
смеси в область морщин, в стандартные
акупунктурные точки на лице и шее.

Инъекционные методики.



- **Контурная пластика.** Рассасывающиеся препараты для инъекций производятся на основе гиалуроновой кислоты, коллагена, эластина, гидрогелей.
- **Филлинг жировыми массами или липофилинг**
- **Инъекции ботулотоксина**
- **Мезотерапия.** Для лечения морщин– антиоксиданты, вазоактивные вещества, стимуляторы метаболизма и активаторы фибробластов. При вялости кожи показаны тонизирующие, антиоксидантные, вазоактивные, увлажняющие вещества.

Армирование



Нити используются для подтяжки кожи, коррекции морщин и увеличения объема тканей. Метод основан на принципе воспалительной реакции, которую вызывает введение рассасывающейся нити или на принципе заполнения при введении не рассасывающихся нитей.

Хирургические методы коррекции



Лазерный глубокий пилинг


Круговая подтяжка лица

Блефаропластика


Косметологические процедуры назначаются с учетом типа старения кожи лица и шеи.

Пациентам морщинистого типа назначают манипуляции по устранению морщин всего лица и работу с отдельно взятыми морщинами (пилинги, дермабразия, ботулотоксин, контурная пластика, ридолиз, маски с термоэффектом, увлажняющие и смягчающие средства).

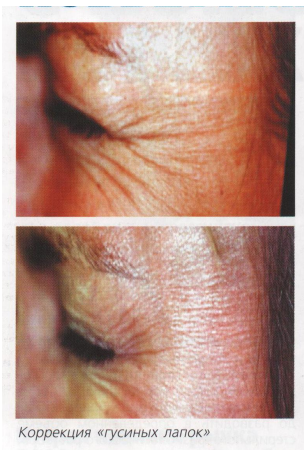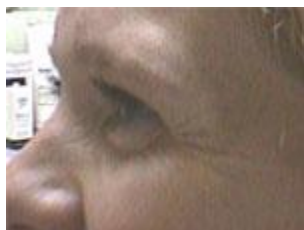Пациентам с деформационным типом старения назначают лифтинговые, лимфодренажные, миостимулирующие процедуры, пластифицирующие и лифтинговые маски



Ботокс: до процедуры



Ботокс: до процедуры



Ботокс: после процедуры

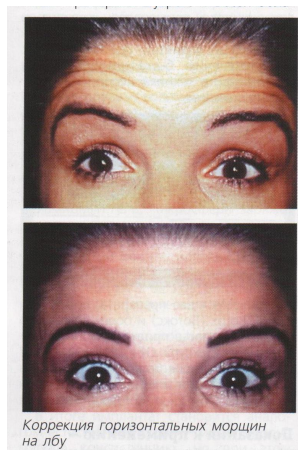
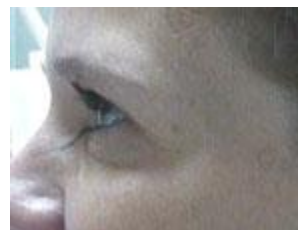


Иллюстрация: Dertoline

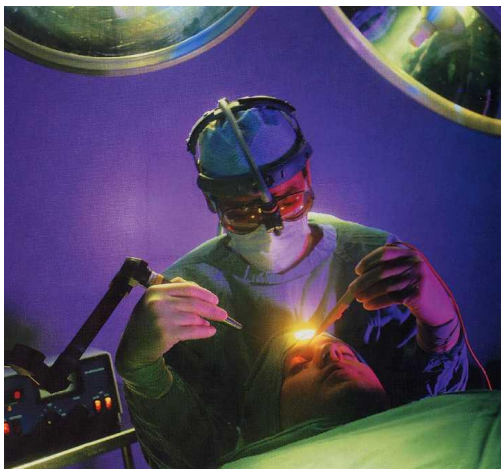
Криопластика



Криокамыш



Лазерная дермабразия

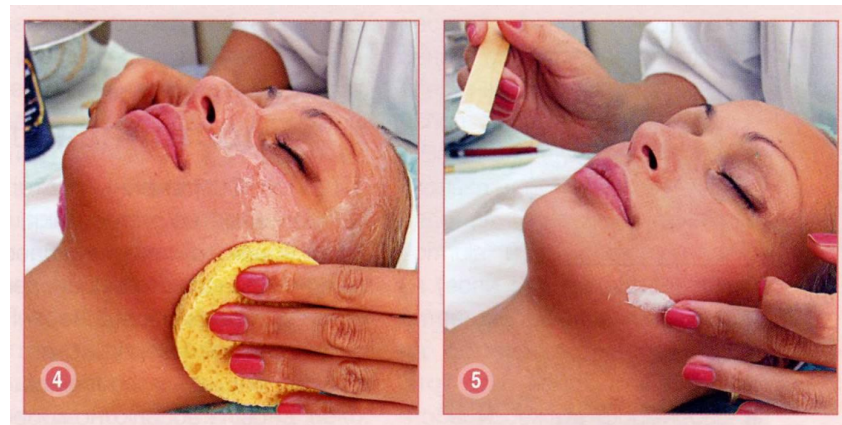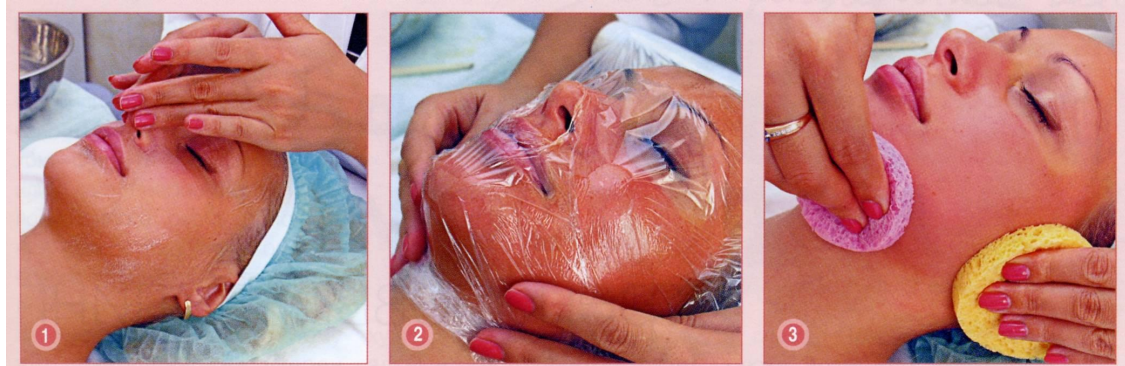


Лазерная дермабразия



Ультразвуковой пилинг

Химический пилинг-шлифовка



Феноловый пилинг

