

# Тромбоэмболия легочной артерии

## Занятие № 7

**Если болезнь не определена, невозможно и лечить ее.**

Мухаммед Аззаурри  
Ас-Самарканди (12...)

# Определение

- ▶ Тромбоэмболия легочной артерии (ТЭЛА) - острая или хроническая эмболия основного ствола или разветвлений легочной артерии тромбом с обтурацией части сосудистого русла и развитием легочной гипертензии. ТЭЛА сопровождается выраженными кардиореспираторными нарушениями, а при окклюзии мелких ветвей - геморрагическим уплотнением легочной паренхимы (часто с последующим некрозом), называемым инфарктом легкого.

# ПРИЧИНЫ ТЭЛА

## ► **Депонирование крови**

- Икроножные мышцы, действуя как венозный насос, обеспечивают обратный кровоток к сердцу. При вынужденной иммобилизации (послеоперационный постельный режим, гипсование, парализованная конечность) возникает венозный застой. Особенно это касается пожилых и тучных пациентов, а также у лиц с варикозным расширением вен, для которых иммобилизация даже в течение 3 или 4 дней может быть критической;

## ► **Повреждение венозной стенки**

- В результате повреждения активизируется механизм коагуляции;

## ► **Патологический механизм тромбообразования**

- В результате врожденных дефектов тромбообразования (тромбофилия, нарушения V фактора Лейдена - встречается у 5% населения и увеличивает риск тромбоза в 10 раз ) и приобретенных (употребление оральных контрацептивов, заместительная гормональная терапия, беременность и злокачественные заболевания).

## Жалобы\*

- Внезапная одышка (ортопноэ не характерно).
- Страх.
- Острая боль в груди.
- Резкая слабость, головокружение.

## При развитии инфаркта легкого

- Кашель.
- Боль в груди (чаще связанная с актом дыхания)
- Кровохарканье.

\*Патогномоничных для ТЭЛА клинических признаков не существует, но ее можно заподозрить на основании совокупности анамнестических данных, результатов объективного обследования и электрокардиографических СИМПТОМОВ.

# Физикальный осмотр

- ▶ Цианоз различной степени выраженности, гипертермия (даже при наличии коллапса), тахипноэ.
- ▶ При осмотре больного могут определяться признаки легочной гипертензии и острого легочного сердца – набухание и пульсация шейных вен, расширение границ сердца вправо, эпигастральная пульсация, усиливающаяся на вдохе, акцент и раздвоение II тона на легочной артерии.
- ▶ Ослабленное дыхание и/или мелкопузырчатые хрипы на ограниченном участке, возможно появление и сухих хрипов, шум трения плевры, увеличение печени.

# **При осмотре обращают внимание на возможные проявления флеботромбоза.**

-болезненность, локальное уплотнение, покраснение, местный жар, отечность, усиление рисунка подкожных вен;

-болезненность и уплотнение икроножных мышц, асимметричный отек стопы, голени;

-асимметрия окружности голени (на 1 см и более) и бедра на уровне 15 см над коленником (на 1,5 см и более);

-положительный тест Ловенберга – появление болезненности икроножных мышц при давлении манжетой сфигмоманометра в диапазоне 150-160 мм рт.ст. (в норме болезненность появляется при давлении выше 180 мм рт.ст.);

- появление боли в икроножных мышцах при тыльном сгибании стопы (симптом Хоманса);

-проба Мозеса (болезненность при сдавлении голени в переднезаднем направлении, сдавление голени с боков безболезненно);

-признак Лувеля (появление боли в ноге при кашле и чихании).

# Критерии оценки вероятности тромбоза глубоки вен

- ▶ Рак (легкого, предстательной железы, поджелудочной железы), диагностированный в пределах предыдущих 6 месяцев
- ▶ Иммобилизация ноги в результате паралича или гипсовой повязки
- ▶ Отек нормальной ноги
- ▶ Постельный режим более 3 дней или предшествующая в течении 4-6 недель операция
- ▶ Ограниченная болезненность по глубоким венам
- ▶ Односторонний отек голени больше чем 3 см
- ▶ Односторонние ограниченные отеки
- ▶ Увеличенные поверхностные вены

- 1. При наличии 3 и более признаков - высокая вероятность*
- 2. При наличии 2 признаков - умеренная вероятность*
- 3. При наличии менее 2 признаков - низкая вероятность или альтернативный диагноз*

# ЭКГ-диагностика ТЭЛА

- ▶ Поворот электрической оси сердца вправо (SI/QIII, "–"ТIII – синдром МакДжинна-Уайта)
- ▶ Смещение переходной зоны влево (S до V6).
- ▶ Перегрузка правого предсердия – r-pulmonale.
- ▶ Острое развитие блокады правой ветви пучка Гиса.
- ▶ Инфарктоподобные изменения – элевация ST в отведениях II, III, aVF и/или подъем ST в грудных отведениях V1-V4 (в отличие от инфаркта миокарда для ТЭЛА не характерны реципрокные изменения).
- ▶ Инверсия Т в правых (V1-3) грудных отведениях.

В 20% случаев ТЭЛА не вызывает изменения на ЭКГ.



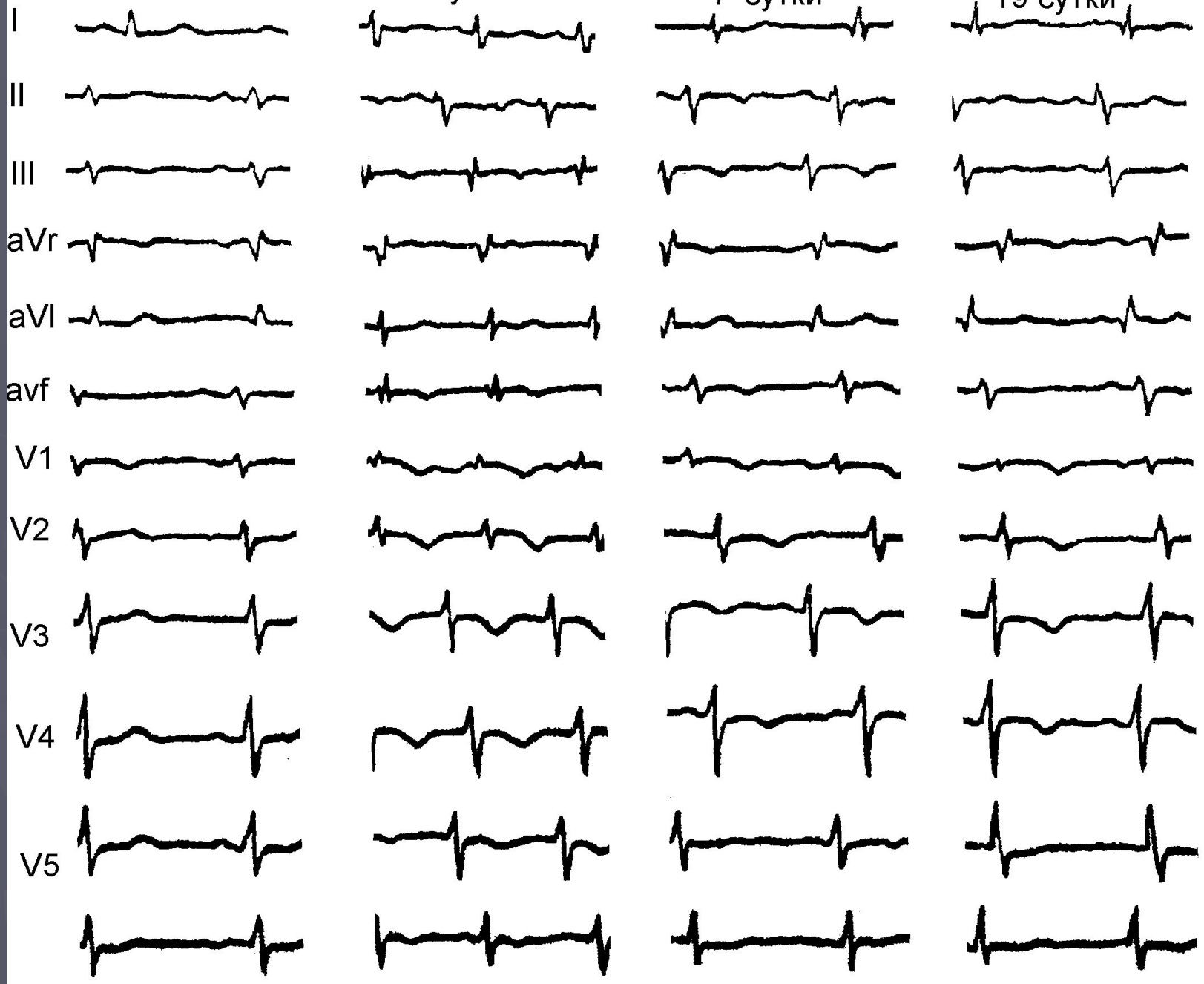
развитие тромбоэмболии легочной артерии

исходная ЭКГ

1 сутки

7 сутки

19 сутки



Без текста

Первый день болезни: появление ночью удушья и резкой слабости (положение сидя не приносило облегчения)

Второй день: нарастает одышка и слабость, появление температуры

Третий день: присоединяется сильный сухой кашель и выраженные боли в спине, не мог двигаться

Четвертый день: обращение в поликлинику, сделан какой-то укол и отпущен домой. Дома стало еще хуже и из-за выраженных болей, удушья и слабости вызвали скорую помощь. Диагностирована пневмония и больной госпитализирован в приемное отделение.

# Пациент Г., 38 лет

- ▶ Миокардит в анамнезе. Постоянная форма мерцательной аритмии. Отсутствие лечения и наблюдения в течение предшествующего года.
- ▶ Рецидивирующая одышка, удушье в течение 4 суток.
- ▶ Отсутствие лечения в поликлинике.
- ▶ Отсутствие лечения по скорой помощи.
- ▶ Подозрение на ТЭЛА на основании клиники и анамнеза.
- ▶ Введение гепарина на догоспитальном этапе.
- ▶ Госпитализация в стационар, оснащенный ангиохирургическим отделением.
- ▶ ЭхоКГ-контроль, терапия варфарином, контроль ЧСС бета-блокаторами и/или дигоксином.

# Частота ранних симптомы ТЭЛА

- ▶ Тахипноэ более 20 в мин – 92%
- ▶ Боль в груди - 88%
- ▶ Чувство страха – 59%
- ▶ Кашель ( в отсутствии ХОБЛ – непродуктивный ) – 50%
- ▶ Тахикардия более 100 в мин. – 44%
- ▶ Лихорадка более 37,8 (как правило, постоянная) – 43%
- ▶ Кровохарканье ( обычно – прожилки крови в мокроте ) – 30%
- ▶ Тромбофлебит – 32%
- ▶ Повышение альвеолярно-артериальной разницы (PO2) – 80%
- ▶ Усиление легочного компонента второго тона над легочной артерией – 53%
- ▶ Хрипы в легких – 48%
- ▶ Шум трения плевры – 20%
- ▶ В 80% общие клинические анализы крови - без патологии

**Из анамнеза пациента известно, что 6 месяцев назад перелом правой бедренной кости, длительная иммобилизация и постельный режим.**

Подозрение на ТЭЛА

Антикоагулянтная терапия  
(гепарин внутривенно)

Гипоксия

Гипотензия

Боль, одышка

Бронхоспазм

Кислород  
длительно

Прессорные амины

Наркотические  
анальгетики

Неулайзерная  
терапия,  
эуфиллин

# Госпитализация.

При подозрении на ТЭЛА все пациенты госпитализируются в реанимационное отделение

▶ При наличии возможности - в стационар, **имеющий отделение сосудистой хирургии.**

Транспортировка пациента должна осуществляться **реанимобилем.**

Во время транспортировки необходимо осуществлять контроль показателей гемодинамики и сатурации.