

ПЕРФОРАТИВНАЯ ЯЗВА

(ULCUS PERFORANS)

Учебные цели:

- Осветить этиопатогенез перфоративных язв желудка и ДПК.
- Рассмотреть особенности клинического течения их в зависимости от формы перфорации и периода заболевания, диагностику и дифференциальный диагноз, методы лечения.
- Показать актуальность изучения темы;
- Обосновать необходимость ранней диагностики,
- Показать, что результаты лечения напрямую зависят от сроков оперативного вмешательства,
- С учетом тяжести заболевания указать на роль профилактики язвенной болезни желудка и ДПК вообще и профилактики перфорации язв в частности, значение реабилитационных мероприятий.

Учебные вопросы:

- Этиопатогенез перфоративных язв
- Классификация перфоративных язв
- Клиническая картина перфорации в разные периоды течения.
- Особенность клиники прикрытых и атипичных перфораций, в том числе и острых прободных язв.
- Диагностика, дифференциальная диагностика перфоративных язв.
- Принципы лечения: показания к ушиванию, резекции, ваготомии.

Литература для самостоятельной работы :

■ а) основная

■ Хирургические болезни. Под руководством академика РАМН М. И. Кузина. Москва, 2002 г. Стр. 307-313.

■ Частная хирургия. Т.1. Учебник для медицинских вузов (ред. Ю.Л. Шевченко). СПб: (1998), 2000. Стр. 298-312.

■ Диагностика и лечение острых хирургических заболеваний органов брюшной полости: метод. пособие / МО РФ, ГВМУ; М.В. Лысенко.-М.: ГВКГ им. Н.Н. Бурденко, 2005. Стр.48-55.

■ б) дополнительная

■ Приказ МО РФ № 200 от 20.08.03 г. «О порядке проведения ВВЭ в ВС РФ».

■ Приказ МО РФ №460 от 29.12.88г «О мерах по дальнейшему улучшению диспансеризации военнослужащих СА и ВМФ».

■ Учебное пособие для изучения курса «Хирургические болезни» для слушателей военно-медицинского института (ред. Б.И. Альперовича). Томск, 2005. Стр. 67-78.


■ Альперович Б.И., Соловьев М.М. Неотложная хирургия живота. Томск, 2002.167-180.

■ Майстренко Н.А.. Неотложная абдоминальная хирургия: практикум / Н.А.

Иоганн Микулич



Частота локализаций перфоративных язв



Три стадии формирования язвы

- нервно-васкуляторной дистрофии.
- некробиоза.
- язвенной деструкции в результате протеолиза.

Классификация прободных язв

- По этиологии:

Язвенные и лекарственные;

- По локализации:

Язвы желудка (пилорические, антральные, кардиальные, большой и малой кривизны, передней и задней стенки); язвы ДПК (передней, задней стенки)

- Прободение пептических язв анастомозов;

- Перфорации, сочетающиеся с другими осложнениями язвенной болезни.

Клинические формы:

- Перфорация в свободную брюшную полость (типичная) - в 72%.
- Прикрытая перфорация, когда перфоративное отверстие прикрывается сальником, другими прилегающими по близости органами, комочком пищи или фибрином. Частота ~ 5-15%.
- Атипичные перфорации, когда перфорация язвы происходит не в свободную брюшную полость. Например, перфорация язвы задней стенки ДПК в забрюшинное пространство, перфорация кардиальной язвы между листками малого сальника (*pars nuda*). Встречается редко (3,7%).

Течение прободной язвы.

- период шока;
- период мнимого благополучия;
- период перитонита.

Основные признаки перфоративной

язвы

(триада Мондора):

- Боль;
- Мышечное напряжение;
- Язвенный анамнез.

Вспомогательные признаки:

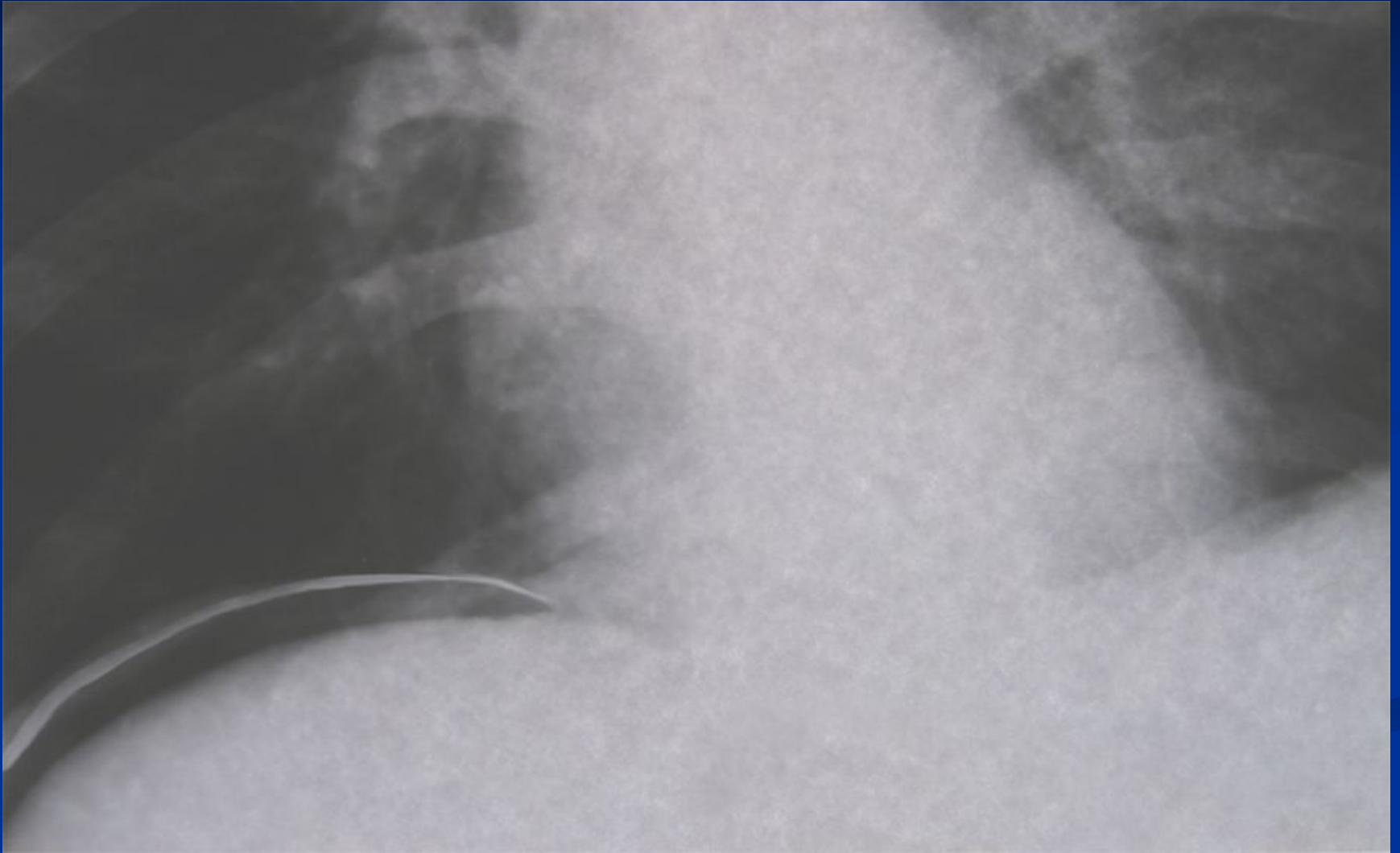
- Рвота;
- Задержка стула и газов;
- Жажда.

Условия, необходимые для развития прикрытой

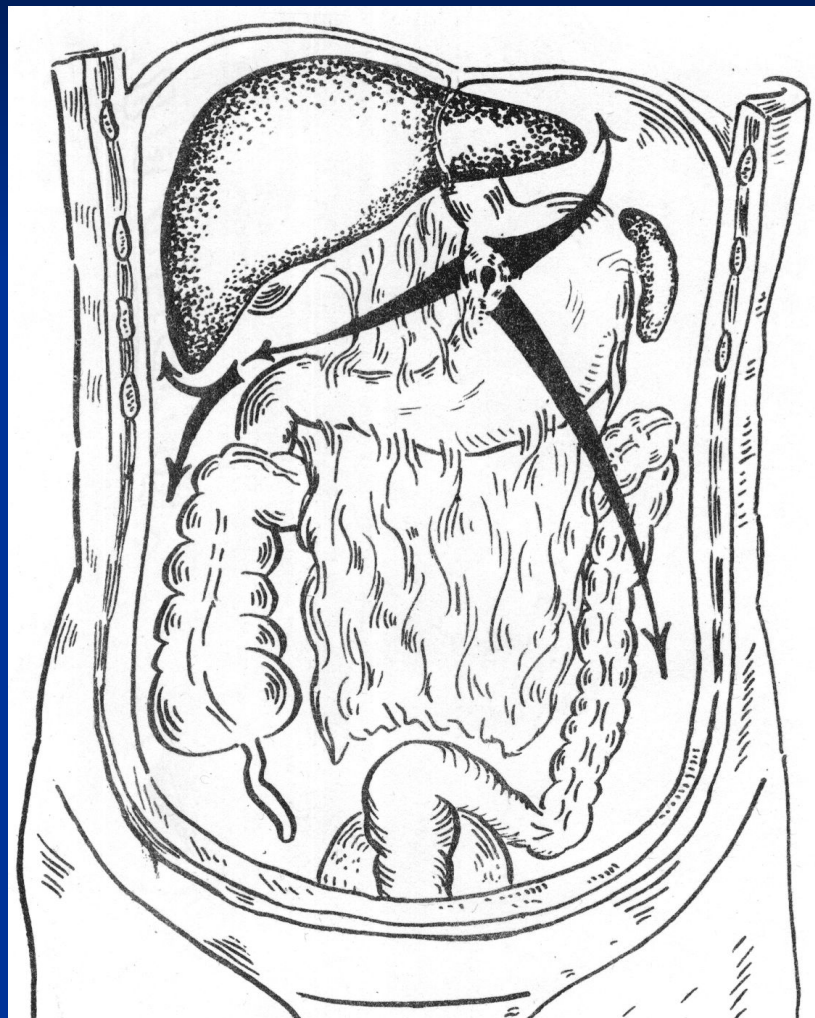
перфорации:

- Малый диаметр перфоративного отверстия;
- «Пустой» желудок;
- Благоприятные топографо-анатомические взаимоотношения окружающих органов.

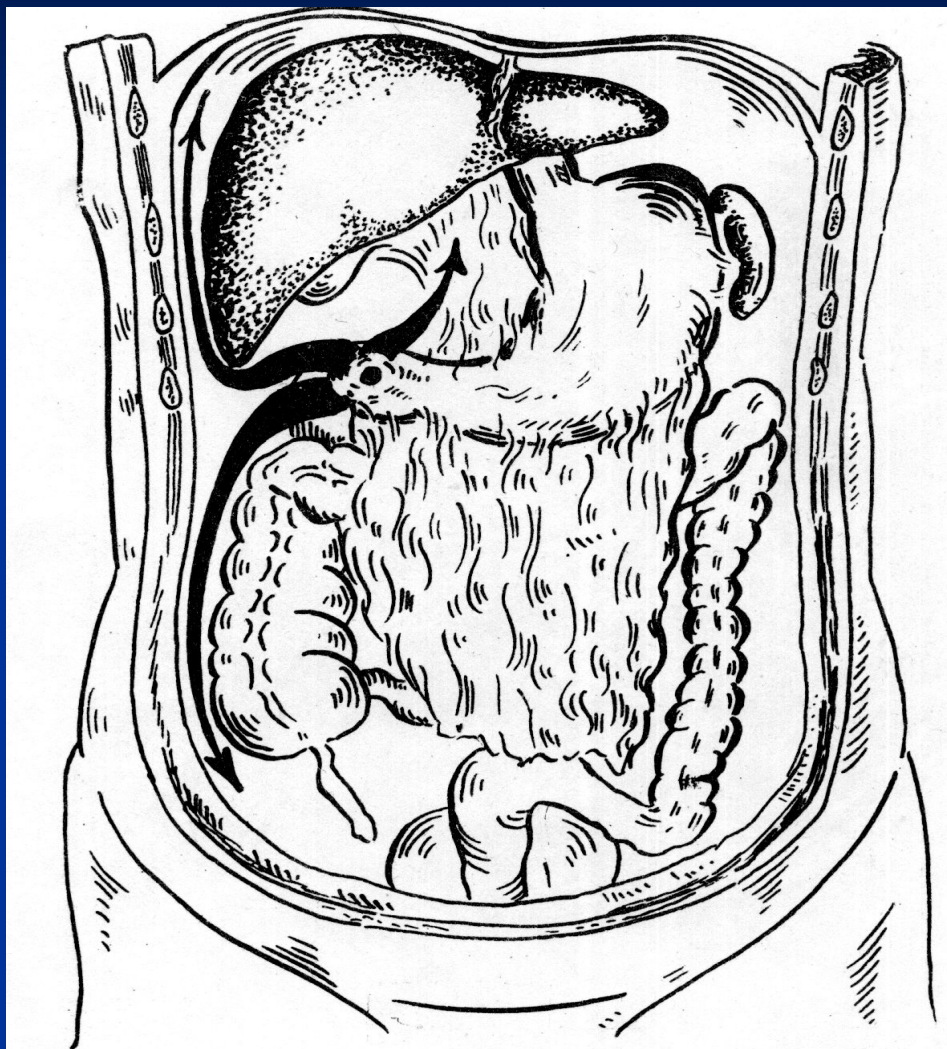
Симптом серпа



Пути распространения экссудата



Пути распространения экссудата



Показания к первичной резекции желудка:

- Длительность язвенного анамнеза 3-5 лет, особенно если в прошлом были кровотечения или перфорации.
- Сроки от перфорации до операции не превышают 6-8 часов.
- Состояние больного удовлетворительное, нет тяжелых сопутствующих заболеваний.
- Возраст больного не старше 50 лет.
- Отсутствие в брюшной полости гнойного экссудата и большого количества желудочно-дуоденального содержимого.
- Когда имеется подозрение на раковое перерождение язвы, стеноз привратника.
- Хирург должен владеть техникой операции резекции желудка.
- Соответствующие условия в операционной (оснащение,

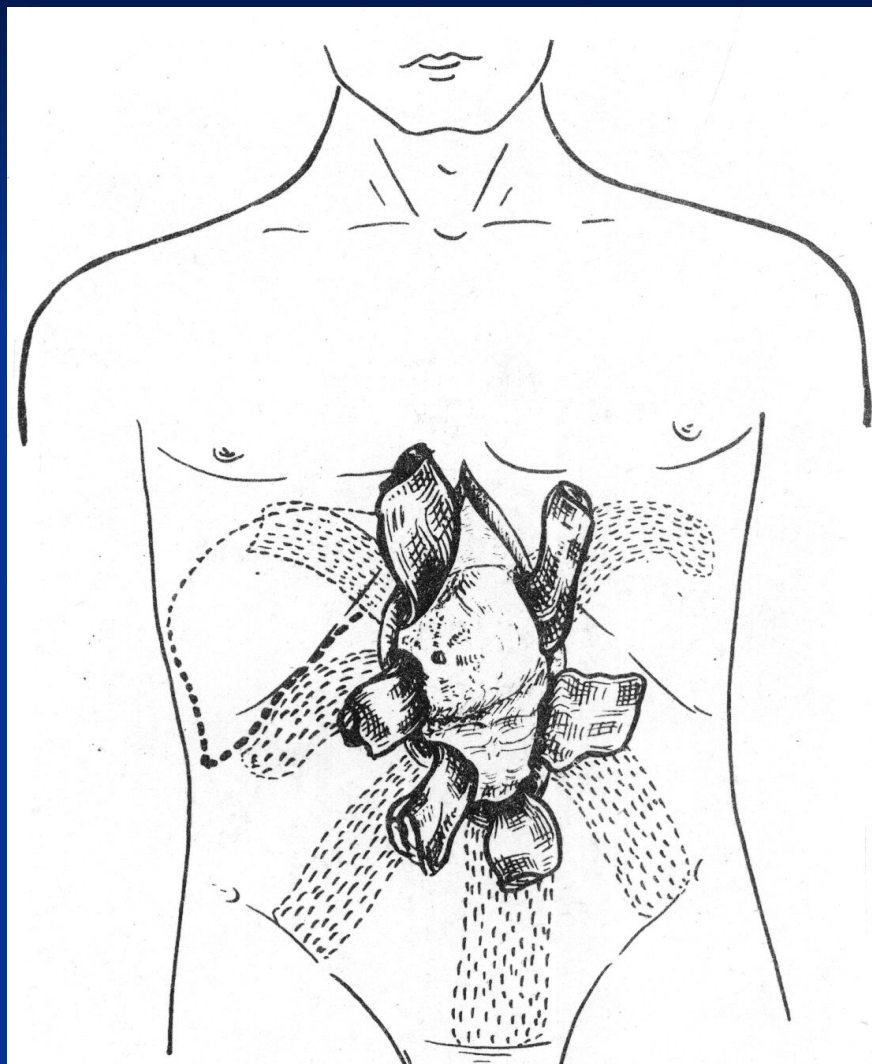
Подготовка больного к операции

- Определить функциональное состояние основных органов и систем организма;
- Выявить имеющиеся сопутствующие заболевания и осложнения;
- Мобилизовать компенсаторные возможности организма больного.

Мероприятия предоперационного периода

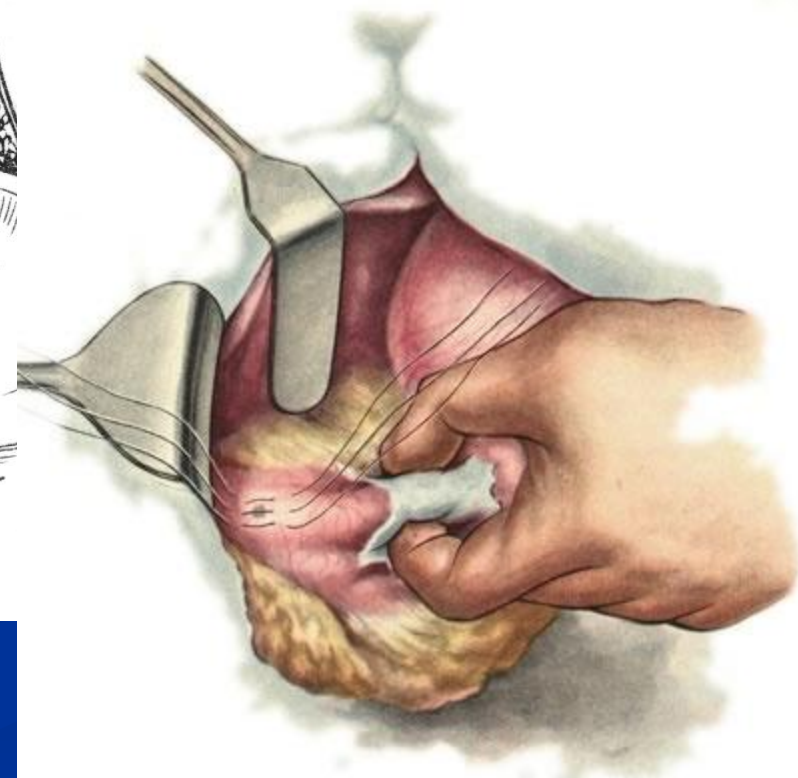
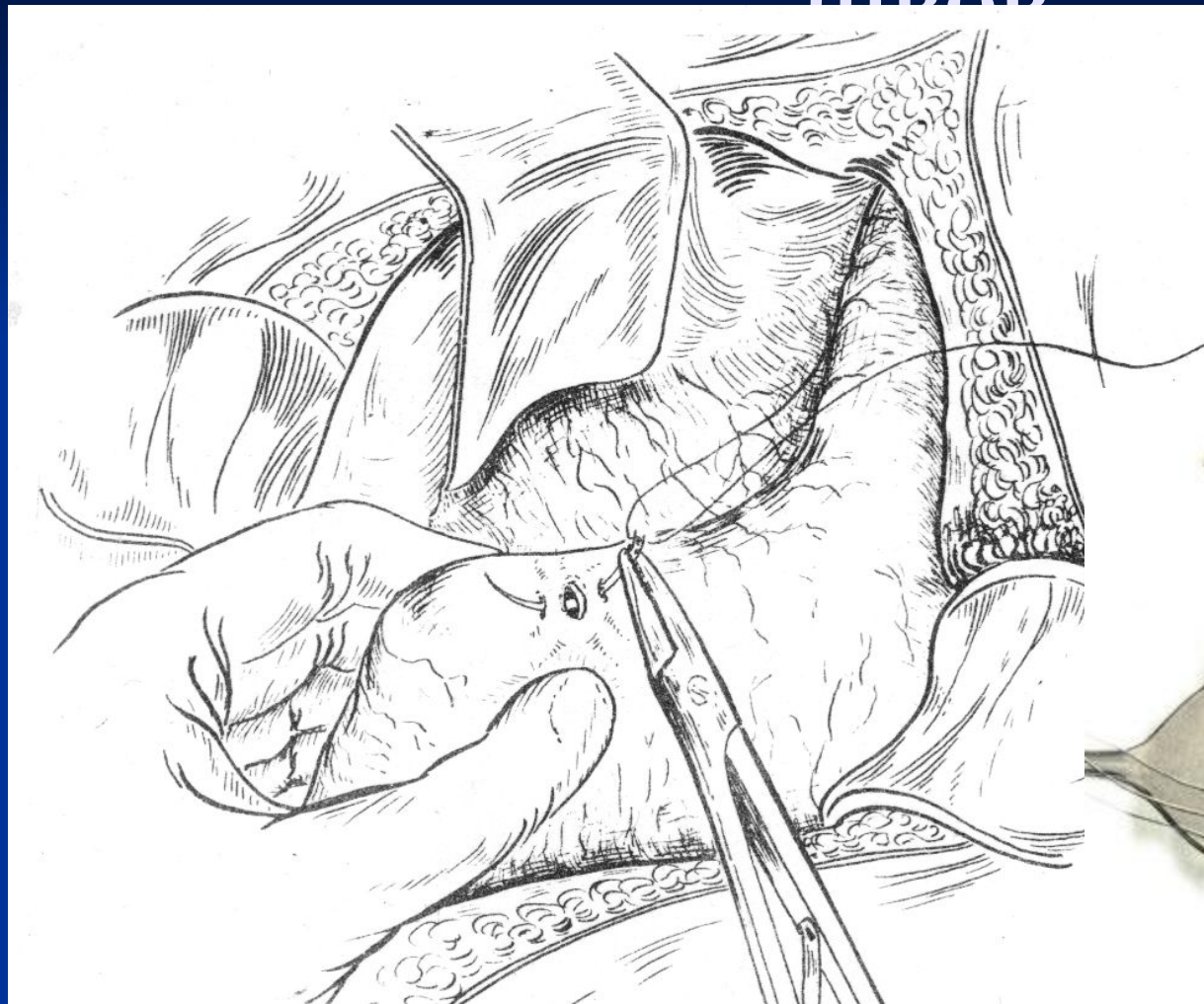
- Борьба с шоком;
- Дезинтоксикация;
- Восстановление водно-солевого и белкового баланса;
- Улучшение деятельности сердечно-сосудистой системы.

Удаление экссудата



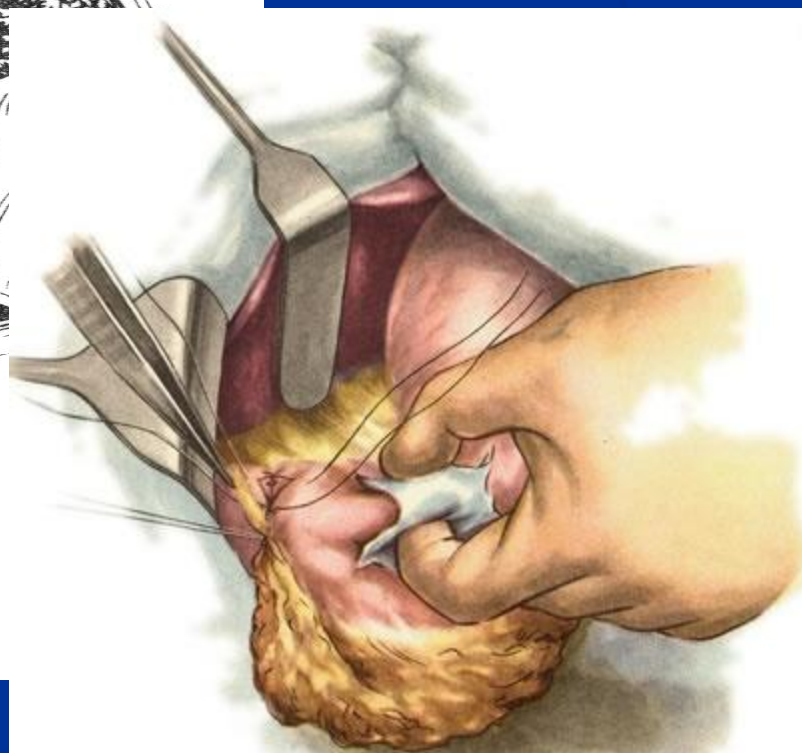
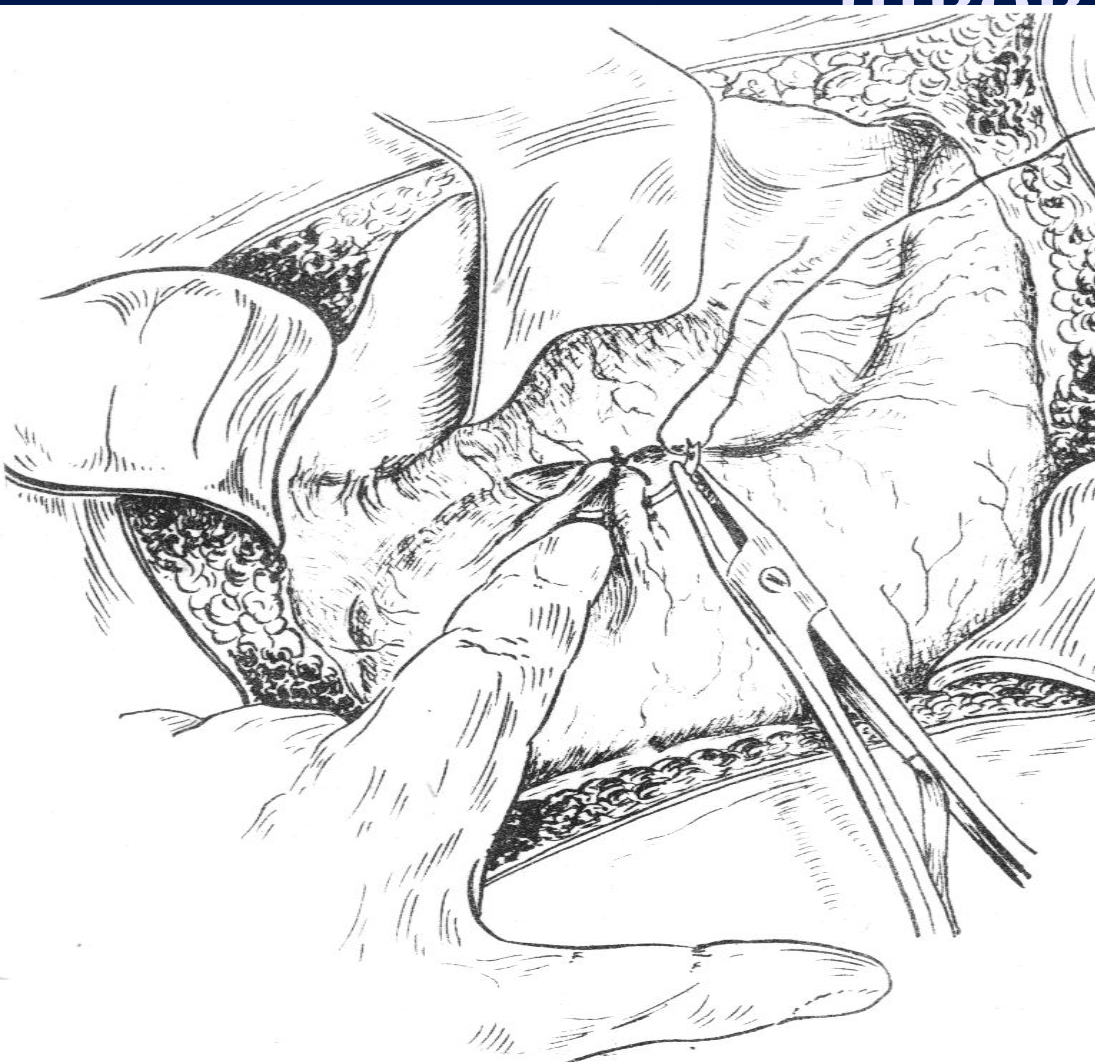
Типичное ушивание, первый ряд

швор

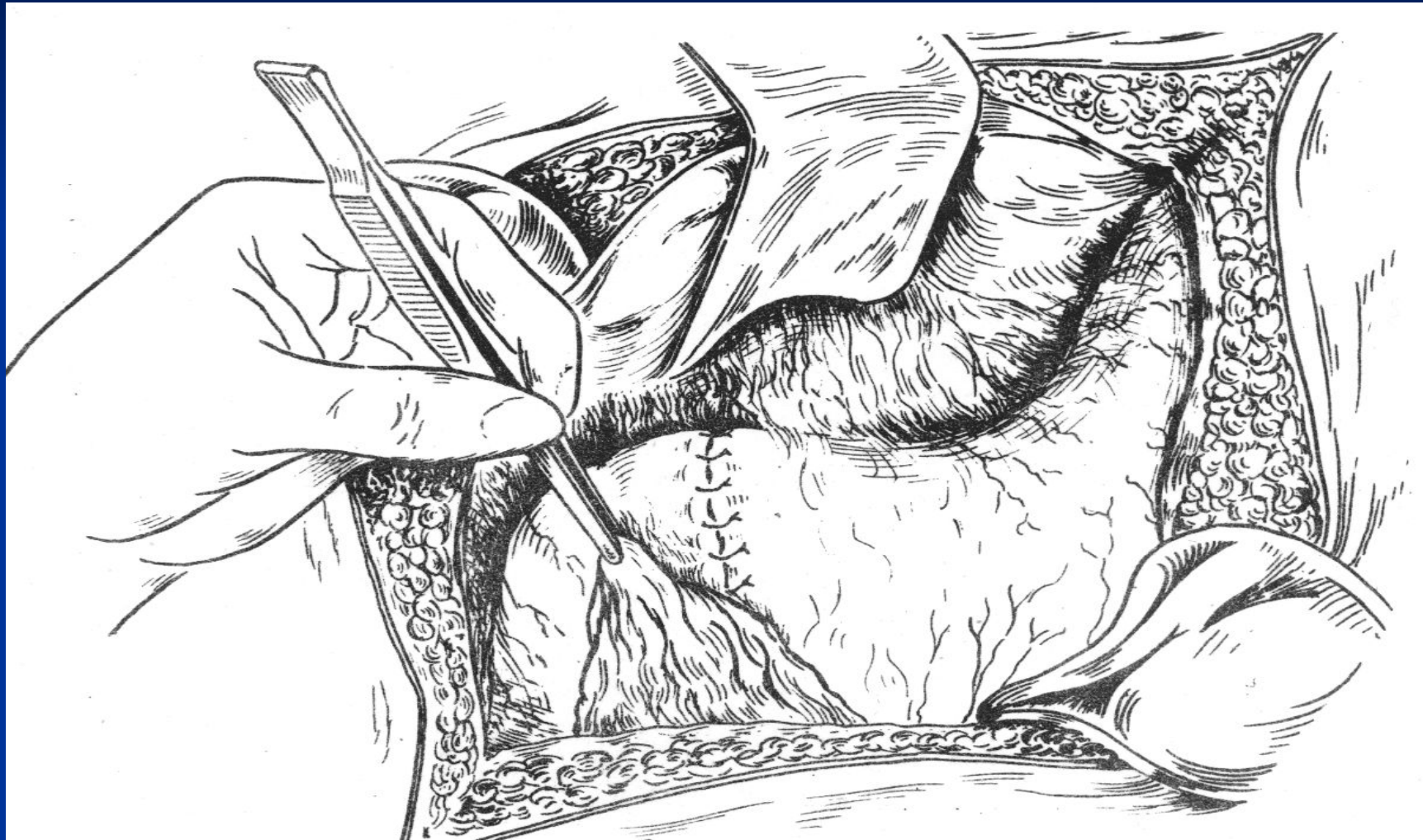


Типичное ушивание, второй ряд

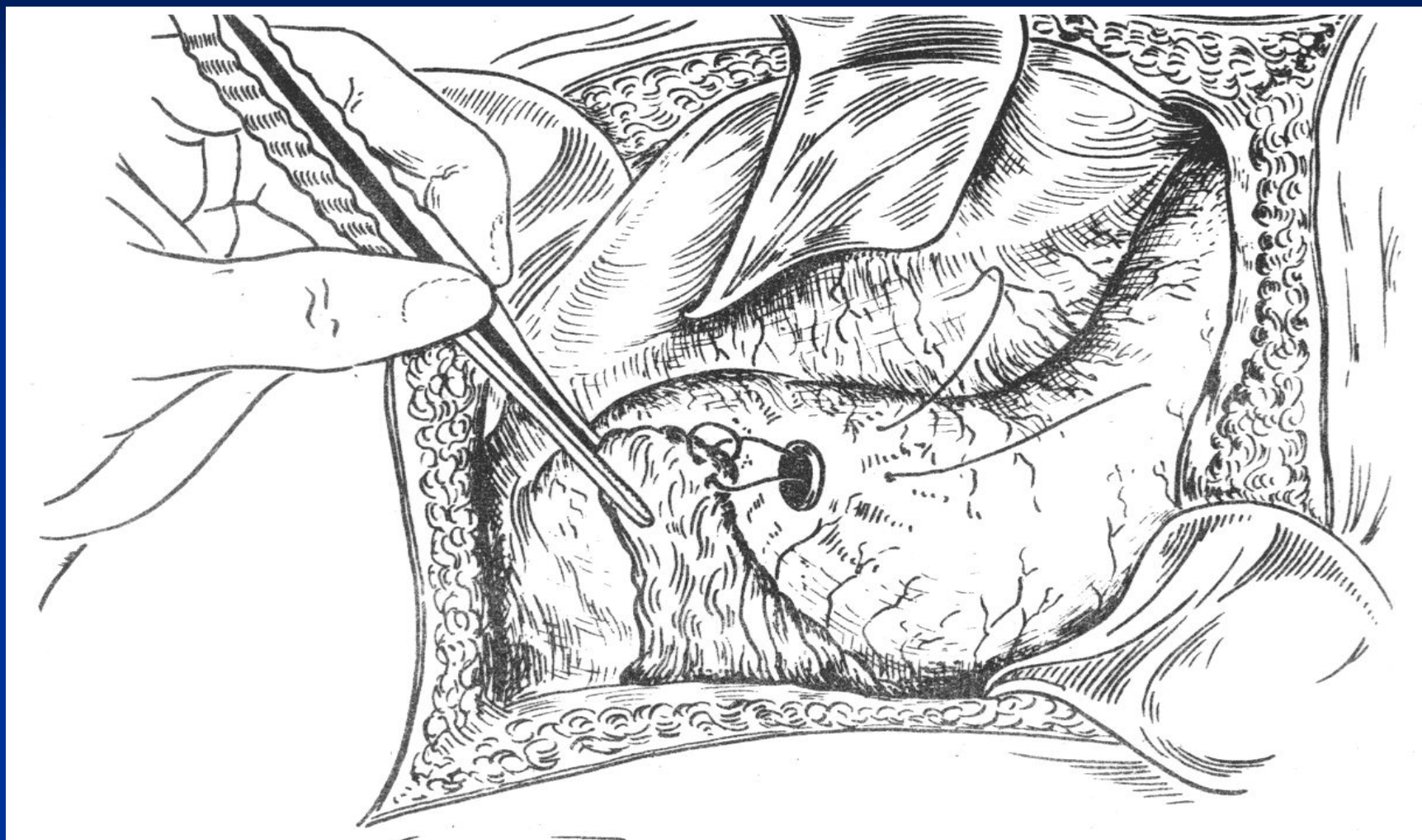
швор



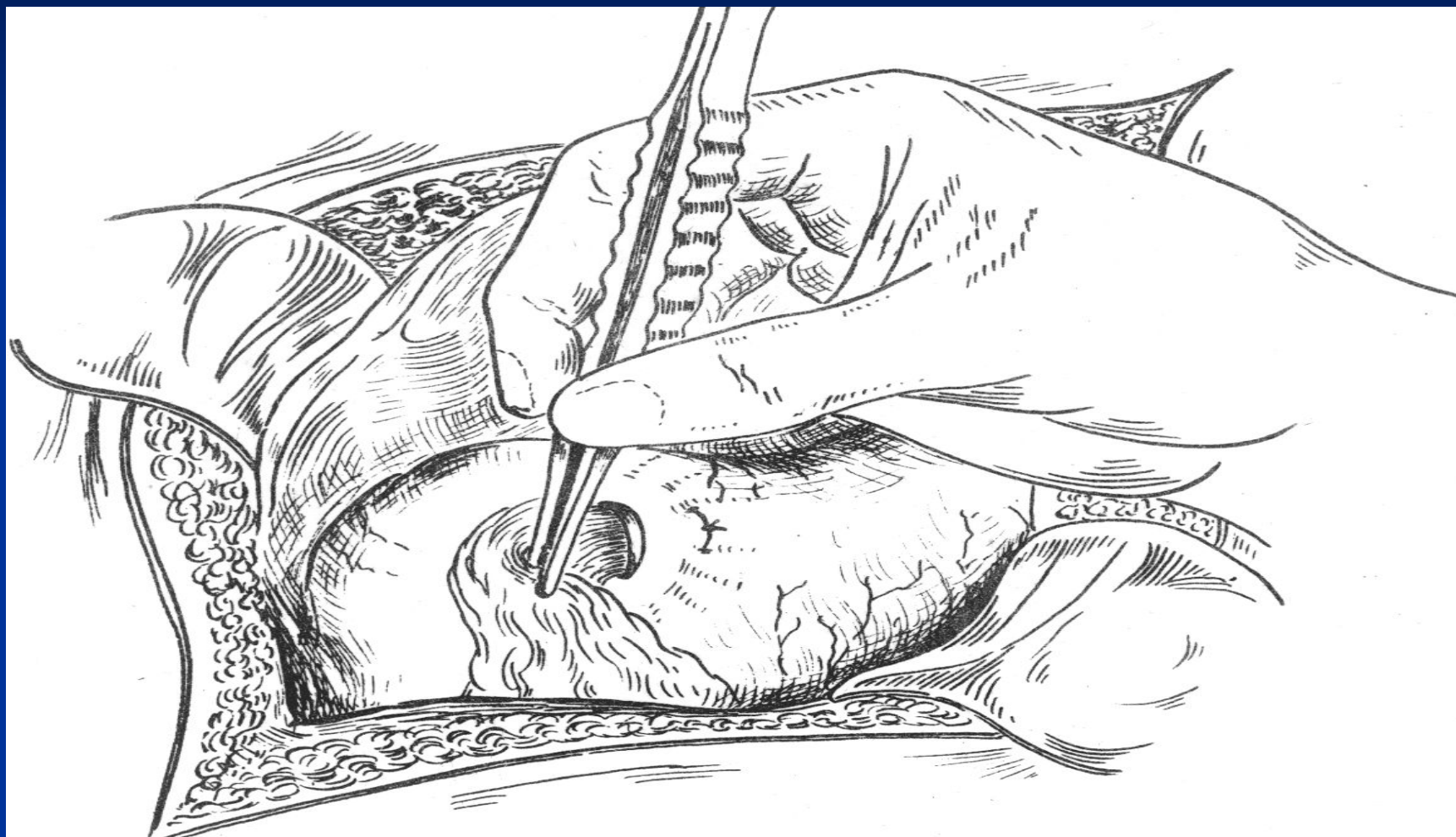
Фиксация сальника



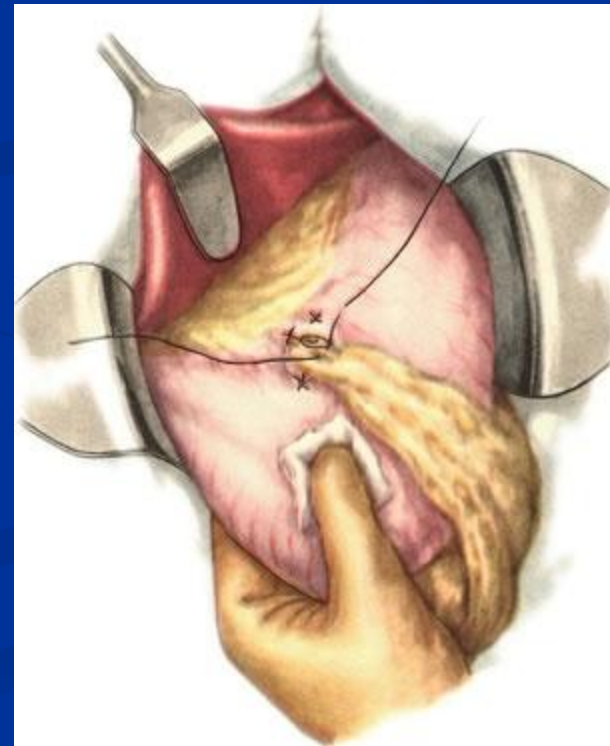
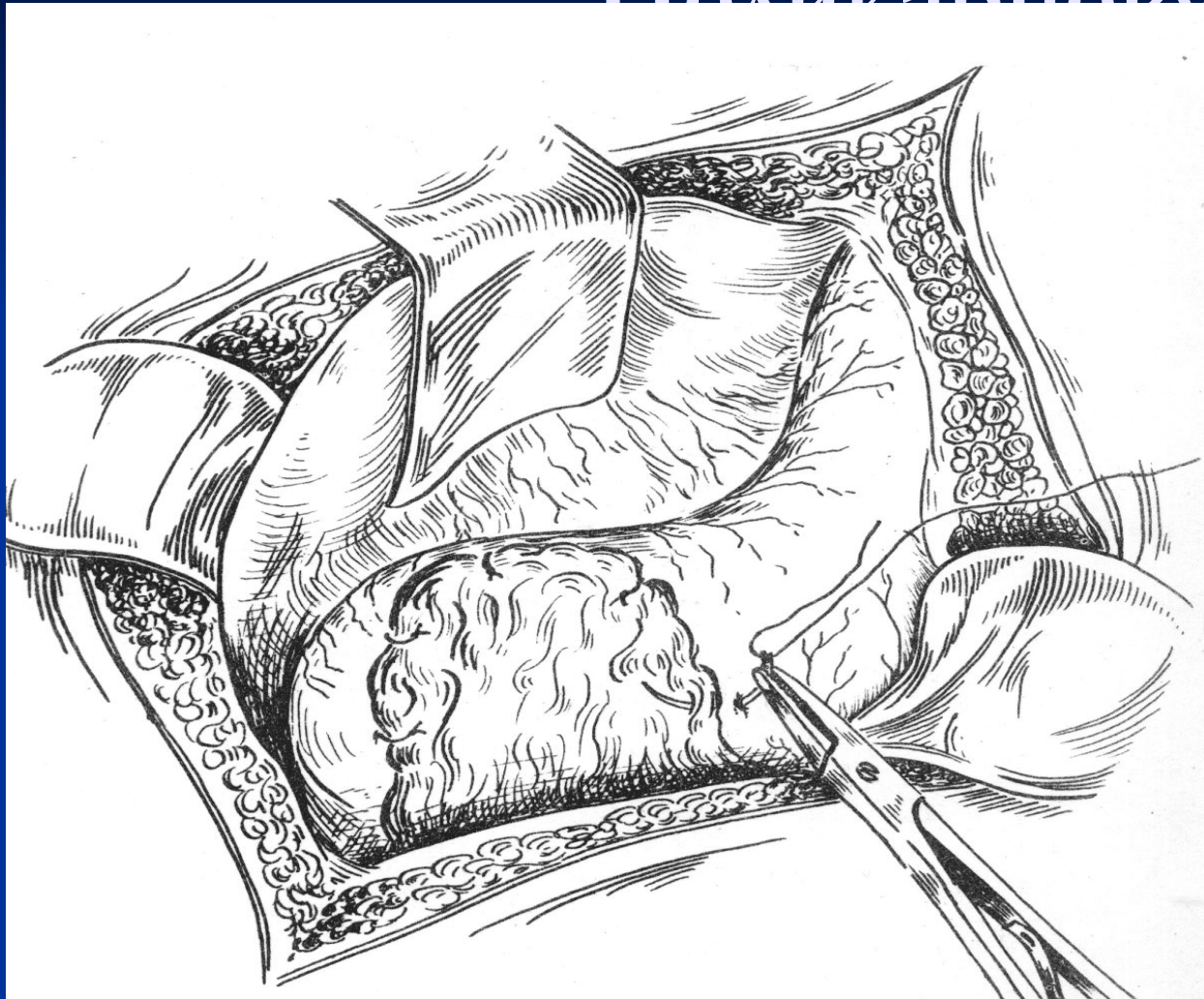
Ушивание по Оппелю- Поликарпову



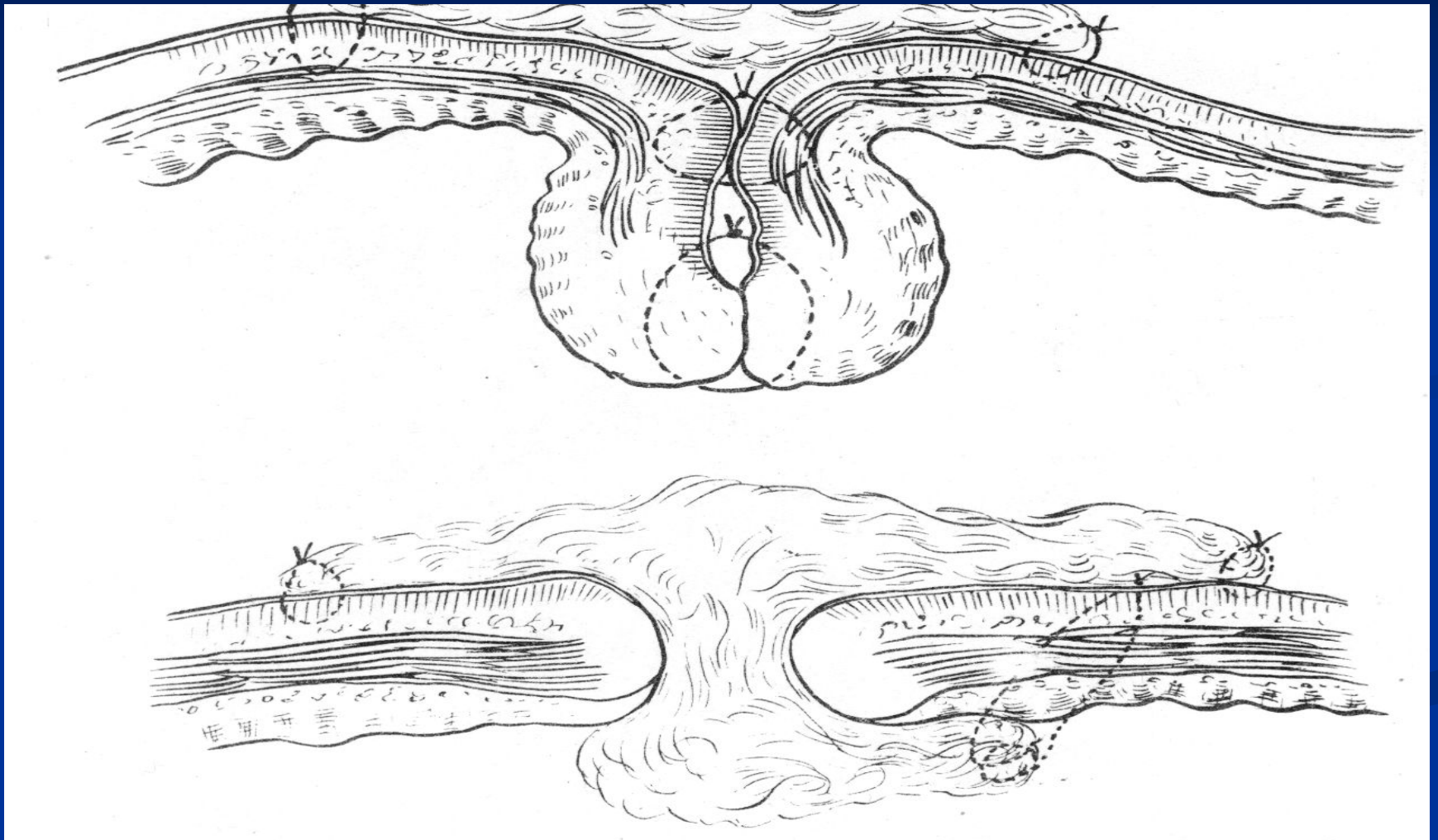
Ушивание по Оппелю- Поликарпову



Ушивание по Оппелю- Полжарцову



Сравнение в разрезе



Ведение послеоперационного периода.

- 1/ необходимо функциональное положение Фовлера;
- 2/ инфузионная терапия: в/в введение жидкости и электролитов под контролем лабораторных исследований электролитов крови и диуреза. 3,0 или 3,5 литра + столько же, сколько теряется со рвотой и по дренажам;
- 3/ назогастральный зонд или 2 раза в сутки аспирация желудочного содержимого;
- 4/ питье с 2-3-х суток, через 2-3 часа в минимальном количестве, диета №0. На 6-7 день стол №1а 6 раз в сутки.
- 5/ дыхательная гимнастика, раннее вставание на 2-3 сутки. Швы снимают на 7-8 сутки. Выписка на 10-е сутки, при ушивании желудка – на 12-е.

Послеоперационные осложнения.

- Со стороны раны: инфильтрация, нагноение, эвентрация (45%).
- Со стороны брюшной полости: перитонит, при несостоятельности швов, инфильтрат, абсцесс, кровотечение, панкреатит или спаечная кишечная непроходимость.
- Со стороны органов грудной клетки: пневмония, плеврит, тромбоэмболические осложнения.